B 3 9015 00205 657 3
University of Michigan - BUHR

1837
ARTES
SCIENTIA
VERITAS
LIBRARY OF THE
UNIVERSITY OF MICHIGAN
E PLURIBUS UNUM
TUEBOR
SI QUAERIS PENINSULAM AMOENAM
CIRCUMSPICE

610.5
A67
A9r


1837
ARTES
SCIENTIA
VERITAS
LIBRARY OF THE
UNIVERSITY OF MICHIGAN
E PLURIBUS UNUM
TUEBOR
SI QUAERIS PENINSULAM AMOENAM
CIRCUMSPICE

610.5
A67
A9r

REGELMÄSSIGER VIERTELJAHRESBERICHT

ÜBER DIE

LEISTUNGEN UND FORTSCHRITTE

DER

AUGENHEILKUNDE

IM JAHRE 1913

(FÜR DAS) ARCHIV FÜR AUGENHEILKUNDE

ERSTATTET VON

H. HÖHMANN - WÜRZBURG, **H. KÖLLNER** - WÜRZBURG, **W. KRAUSS** - MARBURG, **R. KÜMMELL** - ERLANGEN, **W. LÖHLEIN** - GREIFSWALD, **H. MEYER** - BRANDENBURG, **W. NICOLAI** - BERLIN, **H. PAGENSTECHER** - STRASSBURG, **K. WESSELY** - WÜRZBURG, **M. WOLFRUM** - LEIPZIG

UNTER MITWIRKUNG VON

ALLING-NEW-HAVEN, CALDERARO-ROM, CAUSÉ-MAINZ, DANIS-BRÜSSEL, GILBERT-MÜNCHEN, GRÖNHOLM-HELSINGFORS, HUMMELSHEIM-BONN, v. POPPEN-PETERSBURG, TERTSCH-WIEN, TREUTLER-DRESDEN, VISSER-AMSTERDAM

REDIGIERT VON

K. WESSELY-WÜRZBURG.

WIESBADEN.

VERLAG VON J. F. BERGMANN.

1914.

Alle Rechte vorbehalten.

Druck von Carl Ritter, G. m. b. H., Wiesbaden.

INHALTS-VERZEICHNIS.

Abteilung A.

Referenten: Wessely, Höhmann und Löhlein.

	Seite
Allgemeine ophthalmologische Literatur	1. 131. 233. 351
Beziehungen zu Allgemeinleiden (einschl. Vergiftungen)	4. 133. 235. 353
Allgemeine und experimentelle Pathologie und Therapie	13. 141. 241. 368
Untersuchungsmethoden, Heilmittel, Instrumente, allgemeine operative Technik	20. 149. 251. 379

Abteilung B.

Referenten: Pagenstecher, Wessely und Köllner.

Anatomie, Entwicklungsgeschichte, Missbildungen	27. 152. 256. 381
Ernährungsphysiologie und Augendruck	35. 158. 262. 388
Physiologie und Pathologie des Gesichtssinnes	41. 160. 264. 391
Physiologie und Pathologie der Akkommodation und Refraktion	48. 168. 273. 405
Physiologie und Pathologie des Bewegungsapparates	52. 171. 276. 407

Abteilung C.

Referenten: Krauss, Höhmann und Wolfrum.

Lider	57. 177. 283. 412
Tränenorgane	60. 181. 286. 416
Orbita (nebst Exophthalmus), Nebenhöhlen	64. 184. 288. 419
Bindehaut	67. 188. 293. 424
Hornhaut und Lederhaut	76. 195. 299. 430

Abteilung D.

Referenten: Nicolai und Kümmell.

Iris (Pupille)	85. 201. 306. 436
Linse	92. 204. 312. 444
Glaskörper	97. 210. 323. 450
Chorioidea	98. 211. 324. —
Sympathische Ophthalmie	100. 212. 324. 458
Glaukom	102. 215. 328. 452

Abteilung E.

Referent: Meyer.

Netzhaut	109. 221. 337. 460
Sehnerv und Sehbahn	119. 224. 343. 467
Unfallerkrankungen, Verletzungen, Fremdkörper, Parasiten	125. 227. 346. 471

290950

Regelmäßiger Vierteljahresbericht

über die

Leistungen und Fortschritte der Augenheilkunde

erstattet von

H. Höhmann-Würzburg, **H. Köllner**-Würzburg, **W. Krauss**-Marburg, **R. Kümmell**-Erlangen, **W. Löhlein**-Greifswald, **H. Meyer**-Brandenburg, **W. Nicolai**-Berlin, **H. Pagenstecher**-Strassburg, **K. Wessely**-Würzburg, **M. Wolfrum**-Leipzig

unter Mitwirkung von

Alling-New-Haven, **Calderaro**-Rom, **Causé**-Mainz, **Danis**-Brüssel, **Gilbert**-München, **Grönholm**-Helsingfors, **Hummelsheim**-Bonn, **v. Poppen**-Petersburg, **Tertsch**-Wien, **Treutler**-Dresden, **Visser**-Amsterdam

redigiert von **K. Wessely.**

Erstes Quartal 1913[1]).

I. Allgemeine ophthalmologische Literatur.

(Bücher, Monographien, Historisches.)

Ref.: Wessely.

*1) **Croner: Lehrbuch der Desinfektion.** Leipzig 1913. 534 S.

*2) **Drude: Lehrbuch der Optik.** 3. erweiterte Auflage, bearbeitet von Dr. Gehrke.

*3) **Elliot: Sclero-corneal Trephining in the Operative Treatment of Glaucoma.**

*4) **Re Francesco: Brevi note sulle malattie oculari dominanti a Tripoli.** Arch. di Ottalm. XX. Nr. 2. Agosto 1912.

5) **Greeff: Blindendarstellungen in der japanischen Kunst.** Mit 1 Kunstbeilage und 2 Textabbildungen. Dtsch. med. Wochenschr. Nr. 1, S. 27.

*6) **Greeff: Bruchstücke zur Geschichte der Brille.** Klin. Monatsbl. Januar, Februar, April 1913.

7) **Hess: Internationale Sehproben.** Zweite unveränderte Auflage.

*8) **Hirschel: Lehrbuch der Lokalanästhesie für Studierende und Ärzte.** 132 S. Wiesbaden 1913.

9) **Kaz: Studien zur Schulhygiene und Abortivtherapie des Auges.** Dresden 1913. (Abdruck einer grösseren Zahl von Einzelpublikationen des Autors vorwiegend aus der Wochenschr. f. Ther. u. Hyg. d. Aug.).

10) **Lenz: Blindenunterricht.** Vereinig. schles.-posenscher Augenärzte in Breslau. Klin. Monatsbl. März. S. 370.

*11) **Meyer-Steineg: Augenärztliche Instrumente der Alten.** v. Graefes Archiv. Bd. 84, I.

*12) **Onodi: Die Beziehungen der Tränenorgane zur Nasenhöhle und zu ihren Nebenhöhlen.** Berlin-Wien 1913.

[1]) Dieser Bericht enthält zugleich die Referate von der diesjährigen Tagung der ophthalmologischen Gesellschaft zu Heidelberg (15.–17. Mai 1913).

*13) **v. Pflugk: Die Nürnberger Brillenmacher am Ausgang des 18 ten Jahrhunderts.** Arch. f. Augenheilk. Bd. 73, S. 162.

*14) **Sydney Stephenson: Eye-Strain in Everyday-Practice.**

*15) **Wagenmann: Die Verletzungen des Auges mit Berücksichtigung der Unfallversicherung.** v. Graefe-Saemisch, Handbuch der ges. Augenheilk. Lief. 225—7.

*16) **Wilbrand-Saenger: Die Neurologie des Auges.** Bd. V. Die Erkrankungen des Optikusstammes. Wiesbaden 1913.

Mit der 225. bis 227. Lieferung des Graefe-Saemischschen Handbuches hat das gross angelegte Kapitel der Verletzungen des Auges von Wagenmann (15) nunmehr seinen Abschluss gefunden. Die letzten Abschnitte behandeln die Verletzungen des Auges durch leuchtende Strahlen (Sonnenfinsternisschädigungen, Schneeblindheit etc.), durch ultraviolettes Licht, durch Röntgen- und Radiumstrahlen, ferner die Explosions- und die Schussverletzungen des Auges, sowie die Beschädigungen durch Verletzung des übrigen Körpers (Thoraxkompression, Leberruptur usw.).

Im 5. Bande ihrer Neurologie des Auges behandeln Wilbrand und Sänger (16) die Erkrankungen des Optikusstammes, die entzündlichen und die atrophischen. In das schwer zu gliedernde Kapitel der Neuritis haben die Autoren dadurch Ordnung zu bringen versucht, dass sie als Einteilungsprinzip nicht den ophthalmoskopischen Befund oder das ätiologische Moment wählten, sondern von einer anatomischen Grundlage ausgingen. Als solche nahmen sie einen Querschnitt des hinteren Sehnervenstammes, in dem das papillomakuläre Bündel zentral liegt, so dass danach drei Grundformen der Neuritis gebildet werden konnten: 1. die Neuritis axialis, 2. die Neuritis interstitialis peripherica und 3. die Neuritis transversa totalis. Unterliegt es keinem Zweifel, dass durch diese Gruppierung auf der einen Seite für die Scheidung der in ihrer Erscheinungsform so variablen Neuritis in typische klinische Bilder viel gewonnen wird, so muss auf der anderen Seite allerdings der Nachteil mit in Kauf genommen werden, dass die Ätiologie hierdurch auseinandergerissen wird und die gleichen Vergiftungen und Infektionen in den verschiedenen Gruppen wiederkehren. Wer nicht eine Übersicht über die wechselnden Krankheitsformen mitbringt, mag hierdurch verwirrt werden, der Ophthalmologe von Fach wird aber den Autoren durch diese Gruppierung des so umfangreichen Tatsachenmaterials hindurch mit besonderem Interesse folgen, und hier wie in dem Kapitel über die atrophischen Zustände im Optikusstamme wieder ausserordentlich viel interessantes Detail niedergelegt finden.

Die Beziehungen der Tränenorgane zur Nase und ihren Nebenhöhlen hat Onodi (12) zum Gegenstande bildlicher Darstellung gemacht, indem er seine Beobachtungen an anatomischen Präparaten in 45 photographischen Tafeln in Form eines Atlas zusammengestellt hat. Der Begleittext ist in deutscher, französischer und englischer Sprache zugleich mitgegeben. Den klinischen Fragen ist dabei nur ein beschränkter Raum gegönnt, die verschiedenen therapeutischen Methoden werden zwar kurz abgehandelt, aber eigene Erfahrungen des Autors mit ihnen nicht mitgeteilt.

In seinem Buche über die Bedeutung der Asthenopie in der täglichen Praxis fasst Stephenson (14) eine Anzahl kleinerer Aufsätze zusammen, die er an verschiedenen Orten über den Gegenstand publiziert hat.

Er gehört zu denjenigen, die eine grosse Anzahl allgemeiner nervöser Beschwerden auf Anisometropie und Heterophorien zurückführen und die praktische Bedeutung der Prismenkorrektion für den Allgemeinzustand sehr hoch bewerten.

Elliot (3) gibt in seinem Buche eine zusammenfassende Darstellung der Methodik seiner Sklerokorneal-Trepanation und ihrer Resultate. Von den technischen Details sei nur erwähnt, dass die Trepanation möglichst nach oben gelegt werden, bei der Abpräparierung des Bindehautlappens bis in die peripheren Hornhautlamellen vorgedrungen und die Operation mit Basalexzision der Iris verbunden werden soll. Auch über die bei der Operation möglichen Komplikationen wird vom Autor eingehend gesprochen. Ferner wird eine, allerdings nur kurze Statistik über 142 später wieder nachuntersuchte Fälle von im ganzen 780 Operierten gegeben.

Von Hirschel (8) ist — fast gleichzeitig mit der 3. Auflage des bekannten umfassenden Werkes von Braun — ein kurzes Lehrbuch der Lokalanästhesie herausgekommen. Jedes solche Werk hat auch für unser Spezialfach Interesse, nachdem fast alle unsere Operationen, selbst die Exenteratio orbitae und die Krönleinsche Operation (vorzüglich durch die Methoden Brauns) der Lokalanästhesie zugänglich geworden und Narkosen aus unseren Operationssälen fast ganz verschwunden sind. Das Hirschelsche Buch mit seiner knappen klaren Darstellung und seinen guten übersichtlichen Abbildungen wird daher vielen Augenärzten sehr willkommen sein.

Croner (1) gibt in seinem Lehrbuch der Desinfektion eine umfassende Übersicht sowohl über die theoretische wie die praktische Seite der Desinfektion. In grossen Abschnitten werden abgehandelt die Desinfektion durch physikalische Einwirkung und durch chemische Mittel, ferner die praktische Desinfektion mit allen ihren hygienischen Einzelheiten. Der Desinfektion in Krankenanstalten und Laboratorien ist dabei eine besonders eingehende Darstellung gewidmet. Überall ist die wichtigste Literatur sorgfältig vermerkt, so dass das Buch auch als Nachschlagewerk sehr wertvoll ist.

Das bekannte Drudesche (2) Lehrbuch der Optik liegt, bearbeitet von Gehrke, in 3. Auflage vor. Es ist eine Reihe von Ergänzungen vorgenommen worden, im ganzen aber der Charakter des Werkes gewahrt geblieben, das sich lediglich an den mathematisch geschulten Leser wendet und an der Hand der elektromagnetischen Lichttheorie eine Übersicht über die wichtigsten, der Rechnung zugänglichen optischen Erscheinungen gibt.

Zu dem Aufsatz von Greeff über einen weiteren Fund historischer alter Brillen macht v. Pflugk (13) Mitteilungen über die Brillenmacherinnung in Nürnberg im 18. Jahrhundert und teilt Einzelheiten der Innungslade mit, die sich im Germanischen Museum befindet.

In seiner Abhandlung zur Geschichte der Brille gibt Greeff (6) eine Darstellung der Entwicklung der Brille von ihren ersten Anfängen im 13. Jahrhundert an. Die erste Form war die mit der Hand frei zu haltende sog. Nagelbrille (2 mit ihren Stilfassungen winklig zusammengenagelte Gläser), die zweite die ebenfalls frei zu haltende Bügelbrille, dann folgten die über den Ohren zu befestigenden Riemen-, Faden- und Gewichts-Brillen, ferner die an der Mütze zu befestigende Stirnbrille, endlich die Gelenk- oder Scharnierbrillen, die wieder frei gehalten wurden. Ausgangs des 18. Jahrhunderts

wurden letztere besonders in Form der von unten vorgehaltenen Scherenbrillen sehr beliebt, und sehr kostbar ausgestattete Exemplare sind uns von ihnen erhalten, von denen Greeff, wie überhaupt von allen beschriebenen Formen, Abbildungen seiner Darstellung beifügt.

Meyer-Steineg (11) beschreibt ein ophthalmologisches Instrumentarium, dessen Ursprung er auf das zweite Jahrhundert v. Chr. festsetzt und in dessen Besitz er gelegentlich einer Studienreise durch Griechenland und Kleinasien gelangte. Es ist dadurch von besonderem Interesse, dass. wie in einem modernen Taschenbesteck, die Instrumente in einem Metalletui untergebracht und zerlegbar, d. h. mit abschraubbaren Griffen versehen sind. Unter ihnen befindet sich auch ein schaufelförmiger Lidhalter.

Francesco (4) wurde nach Tripolis gesandt, um im Auftrag des Roten Kreuzes den Dienst für Augenkranke zu versehen; er hatte so Gelegenheit, die dortigen Verhältnisse zu studieren. Er beschreibt den dortigen Gesundheitszustand und die Art und Weise des ärztlichen Wirkens. Die Augenkrankheiten, die man in Tripolis antrifft, lassen sich fast sämtlich im Trachom zusammenfassen. Der Prozentsatz in der Schule beläuft sich auf 85 %; folglich muss derselbe bedeutend höher sein unter der ganzen Bevölkerung. Die häufigste Komplikation ist die Trichiasis (46 %). 67 % wiesen ausgedehnte sekundäre Hornhautleukome, Überbleibsel des Pannus, auf; 14 % adhäsive Leukome, $^1/_2$ % Sekundärglaukom und Synechie; selten ein Pannus corneae vascularis. Die Katarakte sind fast stets von Trachom oder anderen Affektionen begleitet, sehr häufig ist die Xerosis. 95 % der Trachomatösen sind von einer Form von chronischer Konjunktivitis, der sogenannten Conjunctivitis angularis, begleitet. Unter allen Fällen von Trachom findet er nur bei einem Nichtafrikaner (Malteser) eine Veränderung der Tränenbahnen. Endlich behandelt Verf. die Ätiologie der Krankheit.

Calderaro.

II. Beziehungen zu Allgemeinleiden (einschl. Vergiftungen).

Ref.: Höhmann.

*17) **Allport, Frank: A case of retrobulbar neuritis of toxic origin.** Oph. Record, Dec. 1912.

*18) **Axenfeld** und **Kahler: Zur Bedeutung hyperästhetischer Zonen in der Nase für die Augenheilkunde.** Klin. Monatsbl. f. Augenheilk. 1913. Januar. S. 93.

*19) **Bielschowsky: Okuläre Störungen als Ursache von allgemeinen und lokalisierten nervösen Beschwerden.** Münch. med. Wochenschr. Nr. 14. S. 214.

*20) **Cordinier, H. C.: Exophthalmos a common symptom of Bright' disease.** Archives of Diagnosis. N. Y. April 1912.

*21) **Cridland: Gonorrhoische Infektion bei Augenkrankheiten.** The Ophthalmoscope. 1913. S. 64.

*22) **H. F. Dubois: Ein Fall von Basedowscher Krankheit mit einseitigen Augenerscheinungen.** Mit Diskussion. Nederl. Tijdschr. voor Geneesk. 1913. I. 12.

23) **Dutoit: Du rôle de la syphilis dans la pathologie oculaire.** La clinique ophtalm. T. V. S. 62—72. (Übersichtsreferat der in den letzten Jahren in der deutschen Literatur erschienenen einschlägigen Arbeiten.)

*24) **Gallenga: Bradykardie in einigen Fällen von schweren Augentraumen.** Clinica Oculistica XII. Juglio, Agosto, Settembre.

*25) **Grignolo, F.: Biochemische Veränderungen im Kammerwasser bei akuten Intoxikationen durch Methylalkohol und durch Toxipeptide.** Klin. Monatsbl. 1913. Februar. S. 157.

*26) **van der Hoeve: Augenstörungen bei Taubstummheit.** Nederl. Tijdschr. voor Geneesk. 1913. I. 12.

*27) **Hofmann, M.: Über Erkrankung der Nerven des Auges bei Diabetes mellitus.** Arch. f. Augenheilk. Bd. 73. S. 261.

*28) **Holodynski: Zwei Fälle von Nebenakne des Sehorgans.** Wien. med. Wochenschr. 1913. Nr. 3. S. 202.

*29) **Igersheimer: Über die weiteren Schicksale von Patienten mit Keratitis parenchymatosa auf hereditär-luetischer Grundlage.** 39. Zusammenkunft der Heidelberger ophthalm. Ges.

*30) **Igersheimer: Über das Verhalten der Körpertemperatur bei Erkrankungen des Auges.** Zeitschr. f. Augenheilk. 1913. Januar. S. 1.

*31) **Löhlein: Mitteilung eines seltenen Hornhautphänomens.** 39. Versammlung der ophthalm. Ges. in Heidelberg.

*32) **Löwenstein, A.: Die Luetinreaktion nach Noguchi bei Augenkrankheiten.** Med. Klin. 1913. Nr. 11. S. 410.

*33) **Manasse: Hirnabszess nach chronischer Mittelohreiterung.** Dtsch. med. Wochenschr. 1913. Nr. 9. S. 438.

*34) **Motolese: Bilaterale optische Papillitis und alternierender konvergierender Strabismus durch Purpura exanthematica.** Annali di Ottalm. fasc. 5. 6. 7. 1912.

35) **Ruther: Über postdiphtherische Abduzenzlähmungen.** Inaug.-Diss. Breslau. 1912.

*36) **Ruttin: Über otogene Stauungspapillen.** Wien. ophthalm. Gesellsch. Februar 1913.

*37) **Salzmann, M.: Über den anämischen Fundus.** Zeitschr. f. Augenheilk. 1913. Januar. S. 30.

*38) **Santos Fernandez: Eye Troubles Caused by the Use of Hair-Dyes.** Arch. of Ophthalm. Bd. 42. H. 1.

*39) **Schuhmacher: Eine Gruppe von 6 klassischen Botulismuserkrankungen in der Eifel und der Nachweis ihres Erregers, des Bacillus botulinus.** Münch. med. Wochenschr. 1913. Nr. 3. S. 124.

*40) **Terrien, Babonnet et Dantrelle: Atrophie optique post-névritique et atonie musculaire acquise.** Arch. d'ophtalm. T. XXXIII. S. 180—185.

*41) **Uhthoff, W.: Einiges über die Augenveränderungen bei der progressiven Paralyse.** 39. Zusammenkunft der ophthalm. Ges. in Heidelberg.

*42) **Zade: Metastatische Ophthalmie.** Dtsch. med. Wochenschr. 1912. Nr. 3. S. 144.

*43) **Zani e Del Lago: Infantilismus durch Hypophysentumor.** Annali di Ottalm. 1912. H. 7.

Igersheimer (30) hat mehrjährige Untersuchungen über das Verhalten der Körpertemperatur bei Augenerkrankungen angestellt. Er legte dabei Wert darauf, dass die Patienten mindestens viermal täglich gemessen und die gefundenen Werte nicht nur absolut genommen, sondern in Vergleich gestellt werden zu der Normaltemperatur der betreffenden Patienten. Denn er sah häufig, dass diese letztere nicht gleichmäfsig bei 37 oder 37,2° lag,

vielmehr manche Patienten eine Normaltemperatur von nur 36,3—36,4° hatten, während andererseits bei kleinen Kindern häufig die Durchschnittstemperatur höher liegt als bei Erwachsenen. Als unwesentlich, weil psychisch bedingt, betrachtet er einmaligen Temperaturanstieg am Tage der Operation, wie z. B. bei Starextraktionen, ebenso lässt er phlegmonöse Prozesse wie Tränensackphlegmonen mit hohem Fieber unberücksichtigt. Bei Iritis, Chorioiditis, Neuritis fand er fast stets, auch bei den tuberkulösen, normale Temperatur. Ebenso bei unkomplizierter Keratitis parenchymatosa. Dagegen sah er in der Mehrzahl von eitrigen Hornhautgeschwüren subfebrile Temperatur von mehrtägiger Dauer und erst mit der eintretenden Heilung allmählichen Rückgang zur Norm. Diese Tatsache fand er auch im Tierversuch (Injektion von Bakterienkulturen intralamellär): Temperaturerhöhung mit Anstieg des bakterienfreien Hypopyons, Abfall bei beginnender Heilung. Die Temperatursteigerung auch beim Menschen wird höchstwahrscheinlich durch die Stoffwechselprodukte der Bakterien bedingt. Es findet also bei primärer Läsion des Auges eine Beeinflussung des Gesamtorganismus statt, wenigstens bei Infektion mit eitererregenden Bakterien.

Bielschowsky (19) hat durch systematische Untersuchungen festgestellt — im Gegensatz zur Annahme Schöns und amerikanischer Autoren — dass bei Neurosen und Psychosen Heterophorien keineswegs häufiger gefunden werden, als bei gesunden Individuen. Heterophorie kann bei Individuen mit intaktem Nervensystem keine Neurose erzeugen, dagegen leiden neuropathische Individuen unter ihr, schon bei sehr geringen Graden derselben, oft stark, während andererseits die Korrektur der Heterophorie die Beschwerden günstig beeinflusst. B. empfiehlt deshalb bei Patienten mit nervösen Beschwerden ohne klare Ätiologie stets eine genaue Untersuchung der Augen.

Salzmann (37) bespricht an Hand mehrerer Abbildungen das Bild des anämischen Fundus, wie es sich, als physikalische Folge der krankhaften Blutbeschaffenheit, am reinsten bei den aplastischen Anämien kleiner Kinder zeigt, wobei er von Folgezuständen der Anämie, wie Pulsation, Extravasaten in der Netzhaut etc. als biologisch bedingten Komplikationen absieht. Die wichtigsten Kennzeichen desselben sind die durchscheinende Blutsäule (hellere Farbe und schwacher Reflexstreifen der Gefässe auf der Papille, durchschimmernder Papillenrand), bei höheren Anämiegraden Abnahme des Farbenunterschiedes zwischen Arterien und Venen und in schwersten Fällen gelbliche Färbung und auffallende Granulierung des Fundus, welch letztere selbst den Verdacht auf Lues hereditaria erwecken kann. Der Grund für die Gelbfärbung und Granulierung liegt in der auffallenden Blässe der Chorioidea bei hochgradiger Anämie. Man sieht eben beim anämischen Fundus die Chorioidea nicht, sondern nur das gelb erscheinende Pigmentepithel; bei der ungleich starken Pigmentierung erscheinen die pigmentreicheren dunkler; daher die Granulierung. Diagnostisch verwertbare Befunde bekommt man erst, wenn der Hämoglobingehalt mindestens auf die Hälfte der Norm gesunken ist.

Gallenga (24) lenkt die Aufmerksamkeit auf einige Fälle gestörter Herzfunktion, die er bei einigen Personen wahrgenommen hatte, die schwere Augentraumen aufwiesen, mit ausgedehnten Veränderungen der Augenmembrane und bisweilen auch deren Adnexe. Die wahrgenommene Herzstörung besteht in der Tat in einer deutlichen Bradykardie, die bisweilen während einer längeren Zeit fortdauerte. Er kommt zu dem Schlusse, dass nur weitere

klinische Untersuchungen und zu diesem Zwecke angestellte Experimente die Erscheinung erklären können. Gegenwärtig fehlen viele Elemente für eine genaue Deutung. Calderaro.

Axenfeld und Kahler (18). Der vom N. ethmoidalis aus dem N. nasociliaris versorgte vordere Abschnitt der Nasenschleimhaut weist nach Killian mehrere Punkte mit gesteigerter Empfindlichkeit auf. Bei manchen Personen sind diese im Zustand der Überempfindlichkeit. Durch kleinste Reize können reflektorisch auf der Bahn des Trigeminus Augensymptome ausgelöst werden, während diese hyperästhetischen Zonen selbst für die Kranken oft unbemerkt bleiben. Die Symptome bestehen in konjunktivalen Beschwerden, Lichtscheu, Tic. convulsif, Blepharospamusanfällen, Asthenopie. Die exakte Prüfung auf solche hyperästhetischen Zonen erfolgt mittels Killians Knizometer, ein sondenartiges Instrument mit hervorstehendem feinen Faden. Während bei derartigen reflektorisch veranlassten Augensymptomen die lokale Augentherapie vergeblich ist, führt Ätzung der hyperästhetischen Zonen mit Trichloressigsäure oder mit dem Galvanokauter, in ganz hartnäckigen Fällen die Resektion der Ethmoidalisäste zu rascher gründlicher Heilung.

v. d. Hoeve (26) meint, dass die Augenstörungen bei Taubstummheit häufiger seien, als die meisten Statistiken angeben, weil man einerseits nicht bloss die wahre hereditär-familiäre Form der Taubheit und anderseits nicht immer die mit Retinitis pigmentosa verwandten Augenstörungen in Rechnung gezogen hat. Er demonstrierte weiter 3 angeboren taubstumme Kinder von verwandten Eltern mit typischer und atypischer Pigmentdegeneration nebst Retinitis punctata albescens. Beim jüngsten Kinde war im ersten Lebensjahre bloss ein albinotischer Augengrund mit leichter Optikusatrophie nachweisbar. Im zweiten Jahre traten die gelb-weissen Fleckchen auf. Von den 3 übrigen normal hörenden Kindern litt eins an Nachtblindheit und zeigte ein anderes einen albinotischen Fundus. Über den Zusammenhang des letzteren mit Labyrinthtaubheit stellte v. d. H. weitere Untersuchungen ein. Bei japanischen Tanzmäusen konnte er nur einen atypischen Albinismus, hauptsächlich chorioidealer Natur, nachweisen. Einseitige Zerstörung des Labyrinthes bei verschiedenen Tierarten hatte keinen Einfluss auf die Pigmentierung des Augengrundes. Ein solcher war ebensowenig nachweisbar bei durch Krankheit oder Unfall labyrinthtaub gewordenen Menschen. Zum Schlusse weist v. d. H. auf die Notwendigkeit hin, die taubstummen Kinder ophthalmologisch zu untersuchen, damit schon beim Unterricht der Gefahr späterer Blindheit Rechnung getragen werden könne.

B. P. Visser.

Hofmann (27) berichtet über mikroskopische Befunde an Augennerven bei Diabetes mellitus. Zu der Untersuchung bediente er sich hauptsächlich der Bestschen Kaliumkarminfärbung, der Bielschowskyschen Silberimprägnation und der Markscheidenfärbung nach Weigert-Pal am formolfixierten Präparat. Dabei fanden sich bei Abwesenheit jeglicher Entzündungserschcinung eine Erkrankung der Nervenfasern aller Bulbusteile in verschiedener Stärke, die sich äussert in stärkerer Schädigung der Markscheiden, in geringerer der Achsenzylinder und deren wesentliches Kennzeichen das Auftreten von Glykogen im Achsenzylinder und seinen Hüllen ist. Das Auftreten von Glykogen im Ciliarnerven und Optikus findet sich aber nicht nur bei Diabetes. Hofmann untersuchte 7 Bulbi, von denen 6 wegen

verschiedenartiger Schädigungen zur Enukleation gekommen waren, daraufhin und konnte in den 6 letzteren stets, wenn auch in verschiedener Stärke und nicht so reichlich wie in den Diabetesfällen, Glykogen nachweisen. Dass es sich bei den Veränderungen nicht um eine Auslaugung der Nervensubstanz durch lipoidlösende Azetonkörper handelt und analog bei den Glykogenfunden in den 6 anderen Fällen um Wirkung der lipoidlösenden Narkotika — die Bulbi waren in Narkose (mit Billrothscher Mischung oder Äther) enukleiert — wies er im Tierversuch nach. In den Augennerven von narkotisierten Kaninchen fand sich kein Glykogen, ebenso nicht in der Hirnrinden- und Marksubstanz. H. glaubt, die im Coma diabeticum auftretende Hypotonie, die er selbst in einem seiner Fälle feststellte, vielleicht darauf zurückführen zu können, dass sich das Glykogen ausser in den Ciliarnerven in besonders reichlicher Menge in und hinter dem Ciliarkörper anhäufte.

Cridland (21) schildert in seinem Vortrag über gonorrhoische Infektion bei Augenkrankheiten die endogenen Erkrankungen des Auges infolge Allgemeininfektion, die metastatische Konjunktivitis, die flüchtigen oberflächlichen Affektionen der Kornea und der Sklera, die häufige metastatische Erkrankung des Uvealtraktus und endlich seltenere Erkrankungen, wie Neuritis, Tenonitis und Dakryoadenitis. Gilbert.

Holodynski (28) beschreibt zwei Fälle von Vaccinola (Impfpusteln) am Auge. Im ersten Fall war der Vater, im zweiten die Schwester des frisch geimpften Kindes betroffen. Im allgemeinen stellten sich die Nebenpocken als eine schwere, prognostisch aber günstige Augenaffektion dar.

Terrien, Babonnet und Danterelle (40) bringen die Krankengeschichte eines 19 Monate alten, hereditär-syphilitischen Kindes, das seit seinem 7. Monate Atonie der gesamten Körpermuskulatur, Fettleibigkeit, Störungen der elektrischen Erregbarkeit und einige Monate später Sehstörung infolge postneuritischer Optikusatrophie aufwies. Gegenüber der kongenitalen Muskelatrophie Oppenheims ergaben sich einige Abweichungen (Auftreten der motorischen Störungen erst im 7. Monat, Erhaltensein der aktiven Beweglichkeit bis zu einem gewissen Grade, leichte Schmerzhaftigkeit der passiven Bewegungen, Erhalten der Sehnenreflexe, Sehstörung, Störung der Intelligenz). Die Autoren halten es für möglich, dass sämtliche Erscheinungen durch ein Gumma der Hypophyse bedingt sind, zumal Jodbehandlung sowohl eine beträchtliche Verminderung der atonischen Symptome, wie der Sehstörung zur Folge hatte. Causé.

Die Untersuchungen Igersheimers (29) erstrecken sich auf das Schicksal der Augen, des Gesamtorganismus, sowie der Nachkommenschaft von hereditär-luetischen Personen, die eine Keratitis parenchymatosa durchgemacht haben. Unter 152 Augen mit seit Jahren abgelaufener parenchymatöser Hornhautentzündung hatten 59,2 % praktisch ausreichende Sehschärfe (bis $^5/_{25}$ inkl.), 40,8 % schlechte Sehkraft. Sehr häufig ist bei schlechtem Sehvermögen auf der einen Seite auch der Visus am anderen Auge entsprechend schlecht, so dass die soziale Beeinträchtigung durch Überstehen der spezifischen Hornhauterkrankung eine sehr erhebliche ist, grösser, als man bisher wohl ahnte. — Die Ker. par. bei Kindern unter 8 Jahren zeichnet sich durch schnelleren Verlauf und bessere Heilungsbedingungen aus. Die Erkrankung des zweiten Auges erreicht

dieselben Grade, wie die des ersten, ist nur meistens von kürzerer Dauer. Der intraokulare Druck ist bei frischer Ker. par. häufig herabgesetzt, häufig auch gesteigert. Die Herabsetzung verliert sich mit Ende des Prozesses meist, Drucksteigerung ist in etwa 10 % der abgelaufenen Fälle noch nachweisbar. Es kann zu typischer glaukomatöser Gesichtsfeldeinengung und Exkavation mit Amaurose kommen. Rezidive der Ker. par. sind hauptsächlich zu fürchten, solange die Wassermann-Reaktion noch positiv ist; es ist deshalb eine energische antiluetische Therapie bei jeder Ker. par. anzuraten. Die Heilung der kongen. Lues ermöglicht eine neue syphilitische Infektion. Systematische neurologische Untersuchungen ergaben ein sehr häufiges Befallensein des Zentralnervensystems bei Parenchymatosakranken. Die Nervenaffektion lässt sich häufig erst nach Überstehen der Augenerkrankung nachweisen. Die Wassermann-Reaktion ist in den ersten 5 Jahren nach Ablauf der Hornhauterkrankung meist positiv, geht im 2. Lustrum zurück und ist nach mehr als 10 Jahren selbst ohne spezifische Behandlung nur noch selten stark positiv. Durch energische kombinierte Behandlung (Hg. und Salvarsan) wird die Heilung der kongenitalen Lues beschleunigt. Bei 12 Kindern kongenital-luetischer Mütter mit frischer oder alter Ker. par. waren keine luetischen Symptome nachweisbar, auch der Wassermann negativ. Trotzdem ist nicht zu leugnen, dass in ganz vereinzelten Fällen eine Übertragung der Lues auf die dritte Generation möglich ist. Ein eigener Fall illustriert diese Möglichkeit.

Köllner.

Die Luetinreaktion nach Noguchi — ein der Pirquetschen Kutanreaktion analoges Verfahren zur Luesdiagnose — ist bisher nur wenig nachgeprüft worden. Löwenstein (32) bringt eine Zusammenstellung der Fälle, in denen sie in der Prager deutschen Augenklinik angewendet wurde. In den 15 Fällen (10 Keratitis parenchymatosa, 4 Metalues, 1 gummöse Lues) fiel sie nur zweimal bei Keratitis parenchymatosa negativ aus; von diesen 2 war einmal Wassermann positiv, einmal negativ. Unter den übrigen 13 Fällen waren mehrere mit negativem Wassermann. Das Verfahren ist insofern noch verbesserungsbedürftig, als zurzeit häufig auch die Kontrollflüssigkeit eine Reaktion hervorruft. Löwenstein betrachtet die Luetinreaktion auch für Augenkrankheiten für klinisch brauchbar, zumal manche Fälle mit negativem Wassermann auf Luetin positiv reagieren.

Uhthoff (41) nimmt nach einigen historischen Bemerkungen an der Hand eines eigenen grossen Untersuchungsmaterials zunächst Stellung zu verschiedenen abweichenden Mitteilungen über die ophthalmoskopischen Befunde bei der progressiven Paralyse. Namentlich aus der ersten Zeit in den 60er und 70er Jahren des vorigen Jahrhunderts kommen eine Reihe von Mitteilungen über die Häufigkeit von pathologischen Veränderungen des Augenhintergrundes bei Paralyse, die als richtig nicht anerkannt werden können und die zum Teil eine unzureichende ophthalmoskopische Schulung verraten, z. T. aber auch Zeugnis von einer gewissen Voreingenommenheit ablegen, indem die Autoren glaubten, in weitgehender Weise gleichsam die anatomisch bekannt gewordenen Hirnrindenveränderungen in der Retina wiederzufinden. Der progressiven Sehnervenatrophie eine andere Stellung anzuweisen als bisher und sie als eine sekundär neuritische aufzufassen, sieht er keinen Grund. Die Sehnervenatrophie bei Tabes und Paralyse stellt einen ganz analogen Prozess dar. Die Neuritis optica ist kein für progressive Paralyse charak-

teristischer Prozess, sie weist meistens auf Komplikationen hin. Besonders geht U. noch auf die sog. Kleinsche «Retinitis paralytica» ein, deren diagnostische Bedeutung er für die progr. Paralyse ebenfalls nicht anerkennen kann und bei der offenbar z. T. physiologische oder kongenitale Befunde als pathologisch gerechnet worden sind. Hemianopische Gesichtsfeldstörungen sind selten bei der progressiven Paralyse und deuten meistens auf Komplikationen; besonders gilt das von der heteronymen Hemianopsie. Auch die stationäre homonyme Hemianopsie ist durchweg auf Komplikationen zu beziehen; vorübergehende homonyme hemianopische Störungen, besonders im Anschluss an paralytische Anfälle. scheinen schon etwas häufiger vorzukommen. Den Mitteilungen über anderweitige Gesichtsfeldstörungen ohne ophthalmoskopischen Befund und ohne Herabsetzung der Sehschärfe möchte U. nicht viel Gewicht beilegen. Desgleichen geht U. etwas näher auf die Augenmuskellähmungen bei der Paralyse ein, die er ebenfalls denen der Tabes als sehr analog ansieht. Er bespricht ferner kurz die Ophthalmoplegia interna, die dissoziierten und assoziierten Augenmuskelstörungen der Paralyse. welche hier nur eine verhältnismäfsig geringe diagnostische Bedeutung haben, ebenso wie der Nystagmus. Von den wichtigen und diagnostisch weittragenden pathologischen Pupillen-Erscheinungen geht U. nur auf einzelne Punkte ein, die als kontrovers und von unseren gewöhnlichen Anschauungen abweichend gerechnet werden können. Köllner.

Von 28 von Cordinier (20) beobachteten Fällen zeigten 14 Exophthalmus verschiedenen Grades, zugleich mit von Gräfe-, Stellwag- oder Möbius-Symptomen. Er sieht die Erklärung dieses Symptoms in der Möglichkeit einer Reizung des zervikalen Sympathikus durch die im Blute kreisenden Toxine, die durch die Nieren nicht ausgeschieden werden können. Alling.

Bei einer Patientin von Dubois (22) bildete Erweiterung der rechten Augenspalte längere Zeit das einzige Symptom. Später traten hinzu: geringes rechtsseitiges Struma, kardio-vasomotorische Störungen, von Graefes Symptom, jedoch ohne Exophthalmus. B. P. Visser.

Zade (42) demonstriert einen Fall von doppelseitiger metastatischer Ophthalmie. Die Bulbi wurden 4 Stunden post mortem in Formol konserviert. Es fanden sich beiderseits Streptokokken in der Retina (Infarzierung der Retinalgefässe), dagegen nicht in der Chorioidea.

Zani e Del Lago (43). Pat. hat folgenden Augenbefund: vollständige Blindheit rechts, mit Atrophie der Papille, Hemiopia temporalis links mit Blässe der nasalen Seite der Papille. Es handelt sich um Zerstörung des rechten Tractus opticus und der inneren Seite des linken, infolge von Verschiebung des Türkensattels, wie bei der Röntgenbestrahlung wahrgenommen wurde. Die Geschwulst der Hypophyse war von Kopfschmerz, Ohrensausen, Schwindel, Ekel, Erbrechen und plötzlicher Entwicklungshemmung begleitet. Calderaro.

Manasse (33) berichtet von einem operativ entleerten Hirnabszess, der durch bestehende gekreuzte Fazialislähmung genau lokalisiert werden konnte. Vor der Operation bestand rechtsseitige Mydriasis und Pupillenstarre, die mit der Operation verschwanden, nachträglich zeigte sich vorübergehende Steigerung der Stauungspapille und doppelseitige Abduzenzlähmung. Hertel erklärt die Pupillenstörung als Drucksymptom (Okulomotoriusstamm oder

Gehirnrinde?), die Abduzenzparese durch meningitische Einflüsse, die gesteigerte Stauungspapille vielleicht als Folge der Tamponade.

Ruttin (36) berichtet über mehrere von ihm beobachtete Fälle, in denen nach einer typischen Totalaufmeisselung des Warzenfortsatzes, Eröffnung des Sinus petrosus, nach Unterbindung der Jugularis eine beiderseitige Stauungspapille auftrat, zu einer Zeit, in der nach erfolgreicher Operation weder die Zeichen allgemeinen Hirndrucks bestanden, noch ein Grund vorliegt, besonders wirksame Toxine anzunehmen. Bei allen Fällen war Visus und Gesichtsfeld nicht geschädigt. Die Stauungspapille tritt am 4.—10. Tage nach der Operation auf und dauert meist sehr lange. Von den 3 Fällen von Bartels gehört der dritte wohl hierher. Die Ursache dieser Sehnervenerkrankung ist ganz ungewiss! Am ehesten könnte man an eine Stauung im Blutkreislauf denken, doch auch sonst eine Stauung aus einer andern Ursache, wie eine Papillitis. Vielleicht ist die Ansammlung einer grösseren Menge flüssigen Blutes notwendig. Tertsch.

Schuhmacher (39) beobachtete bei 6 Familiengliedern Botulismuserkrankungen mit den typischen Symptomen der Verdauungsstörungen, Leibschmerzen, Schwindel, Ptosis, Mydriasis, Pupillenstarre, Doppeltsehen, Akkommodationslähmung und Schlundparese. Der Sektionsbefund ergab Blutfülle der inneren Organe und des Gehirns, vermehrte Flüssigkeit in den serösen Häuten und Lungenödem. Ursache der Erkrankung war Genuss von verdorbenem Schinken. Von diesem konnten durch Züchtungsversuche aërobe Bazillen nicht, dagegen bei 22° typische anaërobe Botulismusbazillen gezüchtet werden, die sich nach Überimpfung auf Traubenzuckeragar massenhaft vermehrten und nach Überimpfung auf Traubenzuckergelatine und Agarplatten Reinkulturen ergaben. Auch aus dem Milzblut eines verstorbenen Patienten wurde nach Impfung auf Traubenzuckergelatine derselbe Botulismusstamm gezüchtet.

Motolese (34). Es handelt sich um ein dreijähriges kleines Mädchen, welches an rheumatismusähnlicher Purpura exanthematica litt, sowie an alternierendem, konvergierenden Strabismus, stärker auf dem rechten Auge, Sehschärfe vermindert. Mittels des Ophthalmoskops gewahrt man auf beiden Augen heftige Papillitis, und im rechten Auge kleine Netzhautblutungen. Heilung des Strabismus und der Neuritis nach ungefähr 20 Tagen.
Calderaro.

Allport (17) sah einen Fall von katarrhalischer Gelbsucht, bei welchem sich eine typische retrobulbäre Neuritis entwickelte. (Einseitig.) Unter entsprechender Behandlung erfolgte Wiederherstellung. Alling.

Löhlein (31) demonstriert Abbildungen eines eigenartigen Hornhautphänomens. Dasselbe wurde beobachtet bei einer 48jährigen Patientin, die — im übrigen gesund — seit $^3/_4$ Jahren an einer ätiologisch ungeklärten, immer wiederkehrenden Urtikaria des Gesichts und der Arme leidet. Patientin suchte wegen des dabei zeitweise auftretenden Lidödems und der begleitenden konjunktivalen Beschwerden die Klinik auf und klagte über Abnahme des Sehvermögens. Die Befunde bei der Sehprüfung wechselten innerhalb weniger Minuten zwischen 0,5 und 0,8 der Norm. Die Erklärung hierfür fand sich erst nach wiederholter Untersuchung der, abgesehen von mäfsiger Myopie und Cataracta incipiens, innerlich gesunden Augen am Hornhautmikroskop. Während hierbei die Hornhaut zunächst stets völlig klar erschien, traten

nach ca. 30 Sekunden in verschiedener Tiefe, meist aber wohl dicht unter dem Epithel gelegene einzelne grauweisse Punkttrübungen auf, die in der nächsten Minute rasch an Zahl und Grösse zunahmen und die Hornhaut wie besät erscheinen liessen, um dann rapid wieder zu verschwinden. Die Aufhellung konnte durch mehrfachen Lidschluss rasch hergestellt werden. Keine Epitheldefekte. Keine Stippung des Epithels. Fluoreszinfärbung negativ. Die Hornhaut war dauernd von der normalen kapillaren Flüssigkeitsschicht bedeckt. Weitere Untersuchung ergab: Hyperästhesie der Corneae, Neigung zum Tränen bei Belichtung, Supraorbitalneuralgie und Hypotonie, T, (Schiötz): 11—15 mm, schwankend. Die ausserordentlich flüchtigen Trübungen können kaum als Entzündungserscheinungen angesprochen werden, man wird sie am ehesten aus Veränderungen des Feuchtigkeitsgehaltes in umschriebenen Bezirken erklären, also etwa als Zeichen lokalen flüchtigen Ödems ansehen können. Als solche wären sie wohl nur aus einer Funktionsstörung des Trigeminus erklärlich, und für eine solche sprechen ja in der Tat weiterhin die Hyperästhesie der Kornea, die Supraorbitalneuralgie, und wohl auch die Herabsetzung des intraokularen Druckes. Die Intensität der Hornhautveränderungen zeigte einen gewissen Parallelismus mit dem Grade der jeweiligen Urtikariasymptome. Der Gedanke liegt ja nahe, die Erscheinungen von seiten des Trigeminus und diejenigen der Urtikaria auf eine gemeinsame — wohl toxische — Ursache zurückzuführen. Köllner.

Grignolo (25) stellte vergleichende Untersuchungen an über das Verhalten des Kammerwassers vor und nach Intoxikationen mit Methylalkohol und Toxipeptiden. Diese erstrecken sich auf die quantitativen Schwankungen des osmotischen Drucks (Bestimmung mit Beckmann 1 : 100), des Refraktionsindexes (Bestimmung mit Refraktometer Pulfrich-Zeiss) und die Konzentration in Wasserstoffionen (Untersuchung mit dem Konzentrationsapparat durch Gasketten von Foà). Parallel damit ging die Untersuchung des Blutserums. Dabei fand sich für das Kammerwasser, dass der Gehalt an stark lichtbrechenden Substanzen unverändert bleibt. Die Konzentration in Wasserstoffionen ist nach Peptonvergiftung nicht, nach Methylalkoholvergiftung nur unwesentlich verändert. Während dagegen der osmotische Druck bei Peptonvergiftung der gleiche bleibt, ist er nach Methylalkoholvergiftung stark gesteigert. Gr. kommt auf Grund dieser Untersuchungen zu der Feststellung, dass die wirksamen Substanzen bei Peptonintoxikation nicht, jene bei Methylalkoholvergiftung dagegen sehr diffusionsfähig sind.

Santos Fernandez (38) hat in letzter Zeit häufiger Augenstörungen infolge des Gebrauches von Haarfärbemitteln beobachtet, insbesondere Ödem der Lider und Chemosis bei gut erhaltenem Visus. Einschlägige Untersuchungen veranlassen ihn zu folgenden Schlussfolgerungen: 1. Alle z. Z. gebräuchlichen Haarfärbemittel sind mehr oder weniger giftig und können unter gewissen Umständen zu generellen und lokalen Augenstörungen Anlass geben. 2. Man kann zwei Klassen von derartigen Augenerkrankungen unterscheiden: inflammatorische und toxische. Beide können gleichzeitig auftreten. 3. Am schädlichsten sind die Haarfärbemittel, welche Anilin-Derivate enthalten; gerade diese sind die am meisten gebrauchten. 4. Da sie jedoch auch die stärkste färbende Kraft entwickeln, infolgedessen in relativ geringer Menge angewandt werden können, reduziert sich zum Glück die Gefahr für das Auge und die allgemeine Gesundheit beträchtlich. Treutler.

III. Allgemeine und experimentelle Pathologie und Therapie.

Ref.: Löhlein.

*44) **Brückner: Demonstration zur Netzhautdegeneration.** 39. Vers. d. ophthalm. Gesellsch. Heidelberg. 1913.

*45) **Calderaro: Ricerche cliniche e sperimentali di iontoforesi oculare.** Klinische und experimentelle Untersuchungen über die Iontophorese des Auges. La Clinica Oculist. XII. Oct., Nov., Dec. S. 1145.

*46) **Elliot: Ein Fall von Soaminvergiftung mit Ausgang in Optikusatrophie.** The Ophthalm. 1913. S. 15.

*47) **Erdmann: Über Augenveränderungen durch Äthylenchlorid.** Arch. f. Augenheilk. Bd. 73, H. 2.

*48) **Fischer, W. A.: Atrophy of the optic nerve following injection of olive oil and lanolin for removal of wrinkles.** (Atrophie nach subkutaner Einspritzung von Olivenöl und Lanolin zur Entfernung von Runzeln.) Ophthalm. Record. Feb. 1913.

*49) **v. Fürth** und **Hanke: Studien über Quellungsvorgänge am Auge.** Zeitschr. f. Augenheilk. März. S. 254.

*50) **Gebb: Die Untersuchungsmethoden nach Abderhalden in der Augenheilkunde.** 39. Vers. d. ophthalm. Gesellsch. Heidelberg. 1913.

*51) **Grüter: Anaphylaktische Versuche mit Augenbakterien.** 39. Vers. d. ophthalm. Gesellsch. Heidelberg. 1913.

*52) **Happe: Transplantation von Kaninchensarkom (W. H. Schultze) auf Kaninchenaugen.** 39. Vers. d. ophthalm. Gesellsch. Heidelberg. 1913.

*53) **Krusius, F.: Experimentelle Tuberkulosestudien.** Veröffentl. d. Rob. Koch-Stiftung. H. 5—7.

*54) **Leber, A.: Chininwirkungen auf Bindehaut und Hornhaut.** 39. Vers. d. ophthalm. Gesellsch. Heidelberg. 1913.

*55) **Morgenroth** und **Ginsberg: Hornhautanästhesie durch Chinaalkaloide.** Berl. klin. Woch. S. 343.

*56) **Pineus: Wissenschaftliche Grundlagen der Zeozontherapie.** Arch. f. Augenheilk. Bd. 73, S. 291.

*57) **Römer: Zur Frage der Linseneiweiss-Anaphylaxie.** Mediz. Verein Greifswald. Dtsch. med. Wochenschr. S. 387.

*58) **Römer** und **Gebb: Weiterer Beitrag zur Frage der Anaphylaxie durch Linseneiweiss.** Arch. f. Ophthalm. Bd. 84. I. S. 183.

*59) **Salzer: Beiträge zur Keratoplastik III.** Arch. f. Augenheilk. Bd. 73. II. S. 109.

59a) **Schleck, F.: Die Differenzierung des Typus humanus und bovinus des Tuberkelbazillus usw.** Veröff. d. Robert-Koch-Stiftung. H. 5—7.

*60) **Schloms: Über Schädigungen des Auges durch Kalomeleinstäubung in den Augenbindehautsack bei gleichzeitiger innerer Darreichung der Halogensalze.** Arch. f. Augenheilk. Bd. 73. IV. S. 220.

*61) **Solm: Experimentelle und klinische Versuche zur Serumtherapie bei eitrigen Augenentzündungen.** 39. Vers. d. ophthalm. Gesellsch. Heidelberg. 1913.

*62) **v. Szily jun.: Über die Bedeutung der Anaphylaxie in der Augenheilkunde.** Klin. Monatsbl. f. Augenheilk. Februar. S. 164.

*63) **Whitham: Versuche über die Ausscheidung der Salizylsäure in die Augenflüssigkeiten.** Ophthalmoscope. 1913. S. 71.

*64) **Zade: Untersuchungen über Anaphylaxie am Auge.** 39. Vers. d. ophthalm. Gesellsch. Heidelberg. 1913.

Salzer (59) teilt in Fortführung früherer Arbeiten Fälle von 3, 7 und 17 Monate alten Transplantationen in Formol fixierter tierischer Hornhaut mit. Die mehrere Quadratmillimeter grossen, etwa $^1/_2$ mm dicken Stückchen liegen in den ersten Monaten scheinbar ganz unverändert in den Taschenwunden, sie werden nicht eingekapselt, nicht vaskularisiert, dagegen dringt ringsherum von den Rändern her neugebildetes Hornhautgewebe in die Lappensubstanz ein. Der Ersatz der Lappensubstanz geht Hand in Hand mit einem sehr langsamen Abbau der ersteren. Nach 17 Monaten ist nichts mehr von dem Lappen zu erkennen; wieweit auch das substituierende Gewebe sich wieder zurückbildet, lässt sich nicht entscheiden. Es zeigen diese Versuche mit formolfixierten Lappen, dass ein völliges Einheilen ohne Weiterleben möglich ist. Dass ein solches Weiterleben auch bei der partiellen Keratoplastik mit lebendem homologem Gewebe noch nicht erwiesen ist, führt S. des weiteren in einer berechtigten Kritik der Magitotschen Arbeiten aus. Tierversuche mit totaler Keratoplastik blieben bisher ohne Erfolg und zeigten, wie schwer es ist, durch anatomische, geschweige denn durch klinische Untersuchung festzustellen, ob Reste des implantierten Lappens den Defekt füllen, oder ob es sich nur um einfache Produkte der Wundheilung bei abgefallenem Lappen handelt.

Mit einem grosszelligen Kaninchen-Rundzellensarkom mit zahlreichen Mitosen, das destruierend wuchs und Metastasen machte, nahm Happe (52) Übertragungen auf Kaninchenaugen vor, entweder durch direkte Implantation in die Vorderkammer oder durch Injektionen von Tumoremulsionen in die Bindehaut, Hornhaut, Vorderkammer und in den Glaskörper. Die Injektionen in die Hornhaut führten niemals zu einem positiven Resultat. Die Injektionen in den Glaskörper veranlassten eine starke Proliferation von Tumorzellen in dem Glaskörper, sowie in der Chorioidea und Retina. Die Injektionen unter die Bindehaut hatten Tumoren zur Folge, die sich schnell entwickelten, sich aber nach relativ kurzer Zeit wieder zurückbildeten. Die Impfung der Vorderkammer durch Stückimpfung oder durch Injektion erzeugte grössere und resistentere Tumoren, die den ganzen vorderen Bulbusabschnitt zerstörten. Erwähnt sei noch, dass zwei Tiere an Metastasen in Lungen und Nieren zugrunde gegangen sind, eines schon sogar zu einer Zeit, als der primäre Iristumor noch nicht nach aussen durchgebrochen war.

Köllner.

Schieck (59a) stützt die Kochsche Auffassung von der Verschiedenheit des Typus humanus und des Typus bovinus des Tuberkelbazillus, indem er durch quantitativ abgestufte Infektion der Augenvorderkammer zeigt, dass das Kaninchen regelmäfsig eine viel grössere Empfänglichkeit für den Typus bovinus erkennen lässt. Bei Impfung mit Typus humanus erzielt man auf diese Weise eine abgeschwächte, entweder gar nicht progrediente oder ausheilende Tuberkulose der Kornea und Iris, greift dagegen eine Infektion mit Typus bovinus Platz, so geht das Auge an progredienter Tuberkulose zugrunde. Bei Impfung in die Ohrvene tritt dieser Unterschied nicht in die Erscheinung, offenbar wird hierbei auch die mit bovinen Stämmen erzeugte Tuberkulose stark abgeschwächt. Dagegen ist der Unterschied deutlich bei Impfung in die Carotis communis im Sinne einer viel stärkeren Wirkung der bovinen Stämme. Bei diesem Infektionsmodus erhielt Sch. nach Ablauf der gewöhnlichen Inkubationszeit der Tuberkulose typische, aber rasch vergängliche «Phlyktänen». Der komple-

mentbindende tuberkulöse Antikörper hat mit den Heilungsvorgängen bei Tuberkulose nichts zu tun. Er richtet sich nicht gegen das wirksame Prinzip des Tuberkelbazillus. Die v. Wassermann-Brucksche Theorie von der Wirkung der spezifischen Therapie bei Tuberkulose findet durch die Versuche am Auge keine Bestätigung. Diese Resultate werden durch eine grosse Zahl ausführlicher Tierprotokolle erhärtet.

Krusius (53) veröffentlicht die Versuchsprotokolle zu seinen früher einzeln mitgeteilten Versuchen über experimentelle Augentuberkulose. Inkubationszeit und -menge waren umgekehrt proportional. Die Impfung haftet gut im Glaskörper und Vorderkammer, schlechter auf Hornhaut und Bindehaut. Radium, Mesothorium und Sonnenlicht, besonders «Höhensonne», wirken abtötend. Intrakorneale Depots von Bazillenemulsion haben einen knötchenförmig fortschreitenden intrakornealen Prozess zur Folge, dessen Progredienz wahrscheinlich aus der Überimpfung vereinzelter nicht abgetöteter Bazillen zu erklären ist (vgl. auch S. 107 dieser Ref.).

Nach Injektion der gebräuchlichen Tuberkelbazillenemulsion in Verdünnung mit physiologischer Kochsalzlösung in den Kaninchenglaskörper kommt es zu herdförmigen Degenerationen in der Netzhaut, die vor allem die Neuroepithelschicht betreffen. Sekundär findet in diesen Bezirken eine Pigmenteinwanderung statt. Die gleichen Veränderungen treten nun nach Brückner (44) auch nach Injektion von Glyzerin auf, so dass möglicherweise nur der Glyzeringehalt der Bazillenemulsion an den erwähnten Veränderungen schuld ist. Schwere degenerative Veränderungen kommen auch nach Einspritzung stark verdünnter Jequiritollösungen zustande, diese sind aber mehr diffus. Sowohl nach Injektion der Bazillenemulsion, wie der Jequiritollösungen treten Mitosen in der Retina auf, die sich zum Teil als solche von Gliazellen deuten lassen, da sie vereinzelt in den Müllerschen Stützfasern liegen, ein Teil auch Fuszinkörperchen aufgenommen hat. Ob einzelne der Mitosen auch Ganglienzellen betreffen, lässt Br. unentschieden.
Köllner.

Solm (61) hat auf Grund eines durch Serumgabe per os günstig beeinflussten Falles einer beginnenden Panophthalmie experimentelle Versuche über orale Anwendungsweise des Pneumokokkenserums bei Kaninchen angestellt. Die Infektionen mit verschiedenen Verdünnungen einer bestimmten Pneumokokkenkultur wurden in den Glaskörper, Vorderkammer und Kornea ausgeführt und zwar an vorbehandelten und nicht vorbehandelten Tieren. Die Behandlung setzte entweder sofort nach der Infektion oder nach Auftreten der ersten Entzündungserscheinungen ein und zwar in vergleichender Weise per os, subkutan und intravenös. S. kommt zu dem Schluss: Schwere eitrige Infektionen im Tierexperiment vermag die Serumtherapie weder per os noch parenteral zu beeinflussen. Beim Menschen konnte eine ausgesprochene Panophthalmie und Fälle beginnender Panophthalmie durch Serumgaben per os geheilt werden, ebenso ein Fall von Ulcus serpens. Die eitrigen Augenentzündungen werden durch wiederholte Serumgaben per os schneller und intensiver beeinflusst, als durch parenterale Einverleibung. Bei der Prophylaxe verdient die subkutane Vorbehandlung den Vorzug. Die Serumtherapie per os muss möglichst frühzeitig sofort nach den ersten Entzündungserscheinungen einsetzen und in Dosen von 10—25 ccm täglich oder jeden 2. Tag gegeben und bis zur Heilung fortgesetzt werden. Köllner.

In seinem Vortrag in der Versammlung südwestdeutscher Augenärzte gibt v. Szily jun. (62) einen Überblick über die bisherigen Ergebnisse der Arbeiten, die sich mit der Bedeutung der Anaphylaxie für die Augenheilkunde beschäftigten. Er referiert die Elschnigsche Auffassung von der sympathischen Ophthalmie als anaphylaktischer Erscheinung und ihre Kritik durch v. Hippel jun. Er bespricht dann die experimentellen anaphylaktischen Erkrankungen der Hornhaut und spricht die Überzeugung aus, dass an der Beteiligung anaphylaktischer Vorgänge an dem Verlauf der Keratitis parenchymatosa nicht mehr zu zweifeln sei. Er betont die notwendige Trennung zwischen echter Anaphylaxie durch Antigene und der durch Arzneien oder Toxine ausgelösten Überempfindlichkeit.

Grüter (51) untersuchte, inwieweit sich eine Mitwirkung von Bakterien bei anaphylaktischen Vorgängen am Auge feststellen lässt. Er verwandte zu seinen Versuchen Xerosestämme, die von Patienten mit chronischen Bindehautkatarrhen gezüchtet waren. Aus seinen Untersuchungen zieht Gr. folgenden Schluss: Es gibt für Xerosebazillen eine echte aktive und passive Anaphylaxie. Ausgelöst wird der anaphylaktische Anfall nur durch den Stamm, der zur Sensibilisierung diente. Eine lokale anaphylaktische Entzündung am Kaninchenauge liess sich durch Bakterienantigen nicht hervorrufen, und ebensowenig gelang es, die Bildung von anaphylaktischen Reaktionskörpern im Blute bei entzündlichen Prozessen am Menschenauge (Ulcus serpens) nachzuweisen. Köllner.

Zade (64) hat in anaphylaktischen Hornhäuten von Kaninchen Anaphylatoxin nachgewiesen; Extrakt aus solchen Hornhäuten macht Keratitis anaphylactica. Dieselbe Form der Keratitis wird durch Injektion von frischem Meerschweinchenserum hervorgerufen, das mit Präzipitat abgesättigt ist, und ebenso Witte-Pepton. Abblassen der Vorderkammer bringt Komplement in die Hornhaut. Nach Auftreten der anaphylaktischen Reaktion am Auge tritt Antianaphylaxie auf (Vorderkammer, Hornhaut), was den histiogenen Charakter beweist. Das Bild der anaphylaktischen Keratitis verlief selten als parenchymatöse, häufiger als ulzerierende, nekrotisierende Form, was Z. als ArthusschesPhänomen am Auge ansieht. Durch passive Anaphylaxie gelingt es, Keratitis zu erzeugen. Die Untersuchungen stützen die heute geltenden Auffassungen über das Wesen der Anaphylaxie, aber es ist noch verfrüht, bestimmte Krankheitsbilder am Auge mit Sicherheit als anaphylaktisch anzusehen. Köllner.

Römer und Gebb (58) kommen kurz auf die Einwände zurück, die Krusius erhoben hatte gegenüber ihrer Feststellung, dass mit homologem Linseneiweiss beim Meerschweinchen Anaphylaxie nicht auszulösen sei. Ihre Resultate sind durch Friedberger und Kapsenberg inzwischen bestätigt worden.

Römer (57) hat durch neue Versuche gezeigt, dass auch bei Anwendung der intravenösen Applikation von homologem Linseneiweiss beim Meerschweinchen Anaphylaxie nicht ausgelöst wird, während heterologes Linseneiweiss prompt wirkt.

Um frühere einander z. T. widersprechende Angaben von Dubois, Roux, Panas und Faravelli klarzustellen, welche bei Inhalation von Äthylenchlorid beim Hund eine auf Endothelschädigung zurückzuführende Hornhauttrübung auftreten sahen, hat Erdmann (47) diese Versuche an

Hunden und Kaninchen wiederholt, die im Laufe von $^1/_2$—2 Stunden 10—30 ccm Äthylenchlorid inhalierten. Er konnte feststellen, dass in der Tat nur beim Hunde, nicht bei Kaninchen und Meerschwein nach Inhalation oder subkutaner Injektion das Äthylenchlorid eine parenchymatöse Trübung der Hornhäute auftritt, die als ein durch Endothelschädigung ermöglichtes Ödem aufzufassen ist. Mit der Regeneration des Endothels erfolgt allmähliche Aufhellung vom Rande her. Bei stärkerem Ödem ist auch das Epithel beteiligt, mit Flüssigkeit gefüllte Hohlräume können im Epithel entstehen, eventuell wandert Pigment vom Limbus her ins Epithel ein, das am Rande verschmälert ist, es können Hornhauttrübungen bestehen bleiben, die dann auf ungleiche Lagerung der fixen Zellen und Lamellen, auch auf Bildung kernreichen, fibrillären, subepithelialen Gewebes zurückzuführen sind. Der Druck ist während des Ödems herabgesetzt, was nicht hindert, dass die ödematös weiche Kornea sich stärker wölbt. Auch das Irisendothel wird übrigens geschädigt, Blasenzellen treten im Linsenkapselepithel auf, das Epithel der Ciliarfortsätze zeigt Blasenbildung. Die Abheilung einer auf der ödematösen Hornhaut gesetzten Erosion zeigt sich nicht behindert. Die direkte Einwirkung von Äthylenchloriddämpfen auf das Auge bewirkt im Gegenteil Entzündung und Schrumpfungserscheinungen.

Unabhängig von Rubens haben v. Fürth und Hanke (49) die Grundlagen der Fischerschen Glaukomtheorie nachgeprüft. Sie fanden durch Versuche am lebenden und enukleierten tierischen Auge, dass die bei Säureeinwirkung am Auge zu beobachtende Drucksteigerung zum grössten Teil auf Quellung der Sklera, zu einem geringen Teil aber auch auf Quellung des Glaskörpers beruht. Der dem Maximum der Drucksteigerung folgende Druckabfall ist nicht durch Resorption oder Neutralisation der Säure zu erklären, da er auch am enukleierten Auge eintritt. Offenbar wird er durch eine vermehrte Durchlässigkeit der gequollenen Sklera verursacht. Bei der Quellung der Sklera erfolgt Zunahme an Volumen und Gewicht; mit der Dickenzunahme geht Hand in Hand eine Längenabnahme. Da das Vorkommen von Milchsäure in den Augenflüssigkeiten feststeht und Zirkulationsstörungen, die ja beim Glaukom sicher eine Rolle spielen, im Sinne einer Säureanreicherung wirken, so kann die Beteiligung einer Säurequellung am glaukomatösen Prozess noch nicht als widerlegt gelten, wenn ihr auch vorerst nur die Bedeutung eines unterstützenden Momentes zugedacht werden darf.

Gebb (50) berichtet über experimentelle und klinische Versuche zur Genese des grauen Altersstars, die unter Benutzung der Abderhaldenschen Untersuchungsmethoden angestellt wurden. Das Dialysierverfahren und die optische Methode nach Abderhalden zeigen, dass man experimentell erzeugte spezifische Linsen-Fermente im Hundeserum sehr schön nachweisen kann (Kaninchen und Meerschweinchen versagen hier). Das Dialysierverfahren ist zu diesbezüglichen Untersuchungen des menschlichen Serums nicht geeignet, da sowohl Starserum wie Normalserum bei Vorhandensein der präparierten Linsensubstanz positive Ninhydrin-Reaktion gibt. Dagegen konnte mittels der optischen Methode nach Abderhalden ein Unterschied zwischen Starserum und dem Serum sicher nicht starkranker Personen festgestellt werden. Das Serum von Normalen gibt bei Zusatz von Linsenpepton Drehungen am Polarisationsapparat, die innerhalb der physiologischen Schwankungen liegen, während beim Serum von Starkranken Drehungen bis zu 0,10 Grad beobachtet wurden. Damit ist zum erstenmal

der Nachweis erbracht, dass das Serum Starkranker Stoffe in sich birgt, die im Normalserum fehlen. Köllner.

Schloms (60) hat frühere Untersuchungen von Schläfke wieder aufgenommen, die die Gefahren gleichzeitiger Jodkaliumdarreichung und Kalomeleinstäubung am Auge zu klären suchten. Versuche am Kaninchen ergaben, dass in der Tat bei dieser Kombination schwere Ätzwirkung an Hornhaut und Bindehaut sichtbar wird, während die Kombination Bromkalium-Kalomel geringe, meist ganz rückbildungsfähige Entzündungserscheinungen auslöste. Kalomel-Kochsalzapplikation erwies sich als unwirksam. Entgegen der Ansicht früherer Autoren konnte festgestellt werden, dass die Ätzwirkung in diesen Fällen nicht auf Bildung von Quecksilber-Jodür und -Bromür zurückzuführen ist, sondern auf Hg-Jodid und -Bromid. Die alte Warnung vor gleichzeitiger Anwendung von Jodkali und Kalomel in der Augenheilkunde besteht also zu Recht und kann dahin erweitert werden, dass Kalomeleinstäubungen auch nach längerer Anwendung von Bromkalium bedenklich sind.

Über die Hornhautanästhesie durch Chinaalkaloide berichten Morgenroth und Ginsberg (55) und vervollständigen damit frühere, hier ebenfalls referierte Mitteilungen. Die von Morgenroth und Levi gefundene starke chemotherapeutische Wirkung des Äthylhydrokupreins gegenüber der Pneumokokkeninfektion der Maus hatte sie dazu veranlasst, auch an eine Chemotherapie des Ulcus serpens zu denken, zumal Wright hat feststellen können, dass diese Antipneumokokkenwirkung — wenigstens im Reagensglas — nicht durch Anwesenheit des Eiweisses gestört wird, und auch die alkalische Tränenflüssigkeit die Wirkung nicht hemmen dürfte. Diese therapeutischen Versuche sollen weiter verfolgt werden. Eingehender untersucht wurde zunächst die anästhesierende Wirkung, die in Verfolg der früheren Mitteilung nunmehr erprobt wurde am Isopropylhydrokuprein, Isobutyl- und Isoamylhydrokuprein. Da Kaninchenhornhäute sehr verschieden leicht anästhesierender Wirkung zugänglich sind, so mussten hohe Anforderungen gestellt werden und die Vff. haben als «niedrigste wirksame Konzentration» diejenige gewählt, welche bei der früher beschriebenen Versuchsanordnung sicher eine vollständige Anästhesie der Kornea von $^1/_2$ bis $1^1/_2$ stündiger Dauer hervorbrachte. («Normalanästhesie.») Diese trat 2 bis 8 Minuten nach beendeter Einwirkung der Lösung ein. Vom Chinin war hierzu, wie früher mitgeteilt, eine 3 proz. Lösung nötig, vom Hydrochinin und Äthylhydrokuprein eine 1—1,25 proz.; mit dem Übergang von der Äthyl- zur Propylverbindung zeigte sich eine sprunghafte Steigerung der anästhesierenden Wirkung um das 10fache, was auch für Isobutyl- und Isoamylhydrokuprein zutraf, sodass sich z. B. das Isoamylhydrokuprein als 20—25 mal wirksamer als Kokain erwies. Schädliche Nebenwirkungen wurden bei 1 Minute währender Einwirkung der zur «Normalanästhesie» nötigen Konzentrationen am Kaninchenauge nicht ausgelöst. Die Lösungen erweisen sich bei Sterilisation als hitzebeständig und dürften, soweit die Tierversuche ein Urteil zulassen, als vergleichsweise ungiftig anzusehen sein, sodass sie besonders auch für die Infiltrationsanästhesie wertvoll werden können. Interessant ist das Auftreten starker chemotherapeutischer und anästhetischer Wirkung innerhalb einer Reihe, ähnlich wie es für das Methylenblau und die Salizylpräparate lange bekannt ist.

Instillation von Chininsalzlösungen in den trachomatösen Konjunktivalsack hat Leber (54) vorgenommen. Sie ergeben neben einer lokalen Anästhesie der Bindehaut und Hornhaut (wie sie Morgenroth und Ginsberg beim Kaninchen nachgewiesen haben), einer gelegentlichen schnelleren Abnahme der Lymphozyten, eine ausgesprochene Wirkung auf die in den Epithelzellen enthaltenen Einschlüsse, welche sich zuerst blähen, dann verklumpen und schliesslich ganz degenerieren, sodass sie überhaupt nicht mehr nachweisbar sind. Dem mikroskopischen Vorgang parallel geht in manchen Fällen eine im Beginn der Behandlung deutliche Besserung der klinischen Erscheinungen, an der aber die Follikel keinen Anteil haben, vielmehr unbeeinflusst bleiben. Ein Unterschied der Wirkung zwischen Chininsalzlösungen und dem von Morgenroth zur Behandlung von experimentellen Trypanosomen und Pneumokokken-Infektionen verwandten Äthylhydrokuprein konnte beim Trachom nicht festgestellt werden. Dagegen gab die Anwendung dieses Chininderivates als Base in öliger, als salzsaures Salz in wässeriger Lösung bei Ulcus serpens-Fällen sehr günstige und auch bezüglich der Hornhautaufhellung sehr gute Resultate. Ein Versagen des Mittels in einzelnen, zuerst gut beeinflussten Fällen ist vielleicht auf eine Giftfestigung der Pneumokokken, in anderen Fällen auf Mischinfektionen, deren Keime durch das Mittel nicht angegriffen werden, zurückzuführen. Köllner.

Nach einem geschichtlichen Überblick teilt Calderaro (45) einige klinische und experimentelle Forschungen über Jontophorese mit und kommt zu den folgenden Schlüssen: 1. Die Jontophorese stellt ein ausgezeichnetes Mittel dar zur Einführung elektrolytischer Heilmittel in das Auge, unter diesen entspricht besonders das Strychnin. 2. Zur Jontophorese des Auges bieten sich zwei Wege: Der temporale und der konjunktivale. 3. Die Einführung der elektrolytischen Substanz in das Auge ist eine geringe durch die Haut der Schläfengegend, durch Steigerung der Dosis kann jedoch dieselbe therapeutische Bedeutung erreicht werden, wie die hier ausgeführten Einspritzungen. 4. Durch den Fornix conjunctivalis ist die jontophoretische Einfuhr ins Auge 5 mal stärker als die auf temporalem Wege. 5. Die Tierversuche beweisen, dass die mittels Jontophorese ins Auge gelangte Menge Strychnin sehr klein ist, gleich der mittels Einspritzung in die Schläfe. 6. Die Versuche mit Jontophorese beweisen hingegen die Leichtigkeit der Einführung ins Auge, und in wenigen Minuten. Die Menge ist genügend, um einen Frosch mit dem Extrakt zu vergiften. 7. Die konjunktivale Strychninjontophorese ist indiziert in allen Fällen, in denen das Strychnin anzuraten ist, aber sie ist kontraindiziert in den Fällen, in welchen entzündliche plastische Läsionen oder Blutaustritte in den intraokulären Membranen bestehen. 8. Die Jontophorese schliesst auch die Gefahr der kumulativen Tätigkeit des Strychnins nicht aus. Calderaro.

Wenig günstig bezüglich der praktischen Brauchbarkeit der Aqua zeozoni lauten die Angaben von Pincus (56), der mit Unterstützung von Eversheim die Wirksamkeit der Lösung spektrophotographisch prüfte. Die Photogramme lassen sehr deutlich erkennen, dass die Aqua zeozoni in dicker Schicht entsprechend ihrem Äskulingehalt die ultravioletten Strahlen absorbiert, dass diese Wirkung aber, wie zu erwarten, mit abnehmender Schichtdicke und Konzentration abnimmt und bei einer Schichtdicke, wie sie am Auge unmittelbar nach der Einträufelung etwa herrscht, gleich Null ist. Auch bei experimenteller Bestrahlung von Kaninchenaugen mit dem Licht der Kro-

mayerschen Quarzlampe (einem an ultravioletten Strahlen sehr reichen Quecksilberlicht) zeigten sich keinerlei Unterschiede in den schädigenden Wirkungen auf das äussere Auge zwischen dem durch häufiges Aufträufeln von Aqua zeozoni «geschützten» Auge und dem Kontrollauge. Bei Verwendung einer für das Auge etwa in Betracht kommenden Zeozonsalbe war auch kein Schutz festzustellen. Auch die Fluoreszenz der Linse im Menschenauge durch Bestrahlung mit ultravioletten Strahlen wurde durch Aufträufeln von Zeozonwasser nur momentan unterbrochen. Am Kaninchenauge konnte man diesen Einfluss dauernder gestalten, wenn man durch Epithelabschabung das Zeozon zum Haften brachte; im normalen Epithel aber haftete das Schutzmittel nicht. Pincus bezweifelt auf Grund dieser Wirkungslosigkeit des Zeozons in dünner Schicht auch die Beweiskraft der von Ruhemann angeführten Krankengeschichten und erinnert daran, dass Best, Fuchs u. a. die subjektiven Blendungsbeschwerden und die Lichtscheu auch neuerdings wieder durchaus auf Rechnung der sichtbaren Strahlen setzen und meint, dass die Heilwirkung des Zeozons in solchen Fällen wohl vielfach auf suggestive Einflüsse zurückgeführt werden müsse, während im Ernstfall, wo es wirklich gilt, Schädigungen durch ultraviolettes Licht fernzuhalten, bei Gletscherwanderungen, bei Arbeiten mit Quecksilberlicht man sich ja nicht auf den Schutz des Zeozonwassers verlassen dürfe.

Die Salizylsäure ist nach Whittam (63) im Kammerwasser von Kaninchen am deutlichsten nach Verabreichung von Hexamethylenamin Salizylat nachweisbar. Die Ausscheidung nach Wärmeapplikation auf die Kornea zu, mehr noch nach Parazentese, am stärksten ist sie nach 10%iger Dionineinträufelung. Die Wirkung bei sympathischer Ophthalmie beruhe auf der schnelleren Flüssigkeitsströmung im entzündteen Auge. Gilbert.

Die Soamininjektion führt nach Elliot (46) seltener zu Optikusstörungen, als andere synthetische Arsenpräparate. Mitteilung eines Falles von vorwiegend rechtsseitiger Gesichtsfeldeinschränkung und Abblassung des Sehnerven, die acht Tage nach der 10. Injektion bei einem 32 Jahre alten Manne auftrat. Gilbert.

5 Tage nach der Einspritzung von Olivenöl und Lanolin unter die Haut zwischen den Augen erblindete Fischers (48) Patient an einem Auge. Die Injektion war unmittelbar von ziemlicher Schwellung gefolgt, die später sich auch auf die Lider erstreckte. Die Untersuchung ergab totale Atrophie des Sehnerven einer Seite. Alling (Schalek).

IV. Untersuchungsmethoden, Heilmittel, Instrumente, allgem. operative Technik.

Ref.: Löhlein.

*65) **Adam: Die stereoskopische Röntgenphotographie der Augenhöhle und ihres Inhaltes.** 39. Zusammenkunft der ophthalm. Gesellsch. in Heidelberg.

*66) **Augstein: Neutralrot in der Behandlung von Hornhautgeschwüren, namentlich der trachomatösen.** Ber. d. Verein. schlesisch-posenscher Augenärzte. Ref.: Klin. Monatsbl. f. Augenheilk. 1913. März. S. 376.

*67) **Augstein: Die neuen stärksten Vergrösserungen des Hornhautmikroskopes und die zweckmäßigste Beleuchtung.** Ref.: Klin. Monatsbl. f. Augenheilk. 1913. März. S. 377.

*68) **Axenfeld** und **Arisawa: Vakzinetherapie und Vakzineprophylaxe.** Verein. südwestdeutscher Augenärzte. Klin. Monatsbl. f. Augenheilk. 1913. Jan. S. 81.

*69) **Bordas: Nouveau dispositiv pour la conservation aseptique des sutures prêtes à l'emploi après stérilisation dans l'autoclave.** La clinique ophtalm. Bd. V. S. 19—23.

70) **Bride: Epileptische Anfälle nach dem Gebrauch von Eserinsulfat.** The Ophthalm. 1913. S. 21.

*71) **Clausen: Über Anwendung der Noviformsalbe in der äusseren Augenheilkunde.** Zeitschr. f. Augenheilk. März. S. 295.

*72) **Darier: Autoserothérapie et injections sous-conjonctivales.** La clinique ophtalm. Bd. V. S. 122—129.

*73) **Haudek: Über den Nachweis und die Lokalisation schwerer Fremdkörper im Auge mittels der Röntgenstrahlen.** Zeitschr. f. Augenheilk. März. S. 233.

*74) **Henker: Über neuere Einrichtungen an ophthalmologischen Instrumenten.** 39. Zusammenkunft der ophthalm. Gesellsch. in Heidelberg.

*75) **Jendralski: Salvarsan und Auge.** Inaug.-Diss. Breslau. 1912.

*76) **Igersheimer: Über lokale Anwendung von Neosalvarsan am Auge.** Verein d. Ärzte Halle. Med. Klinik. S. 389.

*77) **Jocqs: Une application pratique de l'anaesthésie locale à la cocaine.** La clinique ophtalm. Bd. V. S. 84—85.

*78) **Jones: Des injections sous-conjonctivales massives de Cy_2 Hg avec acoine et morphine.** La clinique ophtalm. Bd. V. S. 23—32.

*79) **de Kleyn, A. P. H. A.: Kalziumchloratum bei Bindehautentzündung.** Mit Diskussion. Nederl. Tijdschrift voor Geneesk. 1913. I. 12.

*80) **Polack: Amélioration fonctionelle par l'arséno-benzol de deux cas d'atrophie optique d'origine spécifique.** Société d'ophtalm. de Paris. Décembre 1912.

*81) **Reitsch: Zur Lagebestimmung im Augenhintergrund.** Klin. Monatsbl. f. Augenheilk. Jan. S. 51.

*82) **v. Rohr** und **Stock: Über eine achromatische Brillenlupe schwacher Vergrösserung.** Klin. Monatsbl. f. Augenheilk. Febr. S. 206.

*83) **Ruben: Ein modifiziertes Schiötzsches Tonometer.** 39. Vers. d. ophthalm. Gesellsch. Heidelberg. 1913.

*84) **Stevenson: Fall von akutem Glaukom nach Homatropine.** Ophthalmoscope. 1913. S. 73.

*85) **Vogt, A.: Demonstration eines elektromotorisch betriebenen und modifizierten Elliotschen Trepans.** 39. Vers. d. ophthalm. Gesellsch. Heidelberg. 1913.

*86) **Vogt, A.: Demonstration eines von Rot befreiten Ophthalmoskopierlichtes.** 39. Vers. d. ophthalm. Gesellsch. Heidelberg. 1913.

*87) **Vossius: Mitteilungen über die Aqua zeozoni.** Vereinigung hessischer und hessen-nassauischer Augenärzte. Klin. Monatsbl. f. Augenheilk. März. S. 380.

*88) **Wolff, H.: Über neue ophthalmoskopische Untersuchungsmethoden.** Zeitschr. f. Augenheilk. März. S. 216.

*89) **Wölfflin: Wie kann man das Rotwerden von Eserinlösungen vermeiden?** Klin. Monatsbl. f. Augenheilk. März. S. 349.

Haudek (73) hat bei jährlich etwa 100 Patienten der Wiener Augenkliniken die Röntgenaufnahmen zur Feststellung und Lokalisation etwaiger Fremdkörper im oder hinter dem Auge aus-

zuführen gehabt. Auf Grund dieser grossen Erfahrung kann er sagen, dass spezifisch schwere Fremdkörper nur in etwa 1% der Feststellung durch das Röntgenbild entgehen. Nachweisbar sind naturgemäfs am sichersten Metall- und Steinsplitter, Glassplitter nur bei stärkerem Bleigehalt des Glases. Um Täuschungen durch Plattenfehler auszuschalten, sind stets zwei Platten gleichzeitig zu bestrahlen. Zur Lokalisation des Fremdkörpers werden bei fixiertem Kopf und fixierter Röhre an der Durchleuchtungswand die Lageänderungen aufgezeichnet, die der Fremdkörper bei verschiedener Blickrichtung erfährt. Eventuell erfolgt Momentaufnahme bei den verschiedenen Blickrichtungen. Die Kontrolle der Richtigkeit der so gefundenen Resultate war nur in 14 Fällen möglich, wo Sklerotomie oder Enukleation erfolgt war. Von 11 Fällen konnte bestimmt festgestellt werden, dass die Lokalisation richtig war, in einem Falle war sie falsch, ein anderer Fall lehrte, dass ein dem Auge dicht aufsitzender Fremdkörper die gleichen Bewegungen mitmachen kann, wie ein intraokularer und so der letztere vorgetäuscht werden kann. Auch die Wesselysche Bleiglasprothese verhindert das nicht sicher, da die Achsen auch des emmetropischen Auges nicht durchaus konstant sind und auch die Vergrösserung bei der Röntgenaufnahme durch die Projektion nicht immer gleich ist.

Adam (65) zeigt stereoskopische Röntgenbilder des Schädels, bei denen man den Eindruck hat, als ob der ganze Schädel in Xylol getaucht und dadurch durchsichtig gemacht wäre oder als ob der ganze Schädel aus Glas bestände. Die einzelnen Schatten sah hier der Beobachter in voller Plastik vor sich stehen; Fremdkörper schienen plastisch in der Orbita zu schweben. Das Verfahren ist nicht allein für die Fremdkörper-Untersuchung von grosser Wichtigkeit, sondern eröffnet Untersuchungsmöglichkeiten, an die man bisher noch nicht hat denken können. Abgesehen von der diagnostischen Wichtigkeit bei Tumoren, Frakturen etc. wird das Verfahren auch bei Untersuchungen über die Entstehung der Kurzsichtigkeit, des Strabismus und anderer Fragen, die mit der Form und Richtung der Orbita in Zusammenhang gebracht werden, Aufschlüsse bringen und bei dem Unterricht in der topographischen Anatomie wertvolle Hilfe leisten können. Die Bilder werden in der Weise gewonnen, dass man nacheinander von zwei um die Augendistanz entfernten Punkten, zwei Aufnahmen anfertigt, während deren der Patient völlig ruhig in der gleichen Stellung verharrt. Um den stereoskopischen Effekt zu erhalten, müssen sie dann in einem besonders konstruierten Spiegelstereoskop betrachtet werden. Das Prinzip ist an sich nicht neu; wie der Vortragende hervorhob, hat schon Mackenzie Davidson im Jahre 1899 Versuche damit gemacht Dass es bisher praktisch nicht anwendbar war, lag ausser an anderen Gründen, auf die hier nicht eingegangen werden soll, vor allem an der mangelhaften Beschaffenheit des Instrumentariums. Waren früher schon einfache Röntgenaufnahmen nicht ungefährlich für den Haarwuchs (bekanntlich liegt die Epilationsdosis noch unter der Erythemdosis), so wuchs die Gefahr bei der stereoskopischen Aufnahme natürlich auf das Doppelte. Nachdem man jetzt gelernt hat, Apparate zu bauen (wie der Idealapparat von Reiniger, Gebbert & Schall, mit dem die Aufnahmen gemacht wurden), die es gestatten, in wenigen Sekunden tadellose Schädelaufnahmen zu machen, ist das Verfahren zu einem brauchbaren geworden, das voraussichtlich nicht wieder in den Orkus der Vergessenheit tauchen wird.

Köllner.

Der Apparat, den Reitsch (81) kürzlich zum Zweck der Lagebestimmung am Augenhintergrund angegeben hat, dürfte sich vor Operationen nichtmagnetischer intraokularer Fremdkörper, sowie zur Dauerbeobachtung oder Demonstration kleiner. schwer auffindbarer Erkrankungsherde am Fundus sehr gut bewähren, wenn auch seine praktische Anwendung einige Geduld bei Arzt und Patient voraussetzt. Seine Vorzüge gegenüber ähnlichen Versuchen früherer Autoren leuchten ein. Der Apparat ist ähnlich gebaut wie ein Perimeter, jedoch wird der Halbbogen von einem schmaleren Eisenband gebildet, das entsprechend den 180 Graden 180 halbrunde Auskehlungen aufweist. Dieser Bogen ist in seinem Drehpunkt so montiert, dass der Drehungsmeridian durch die Zentren der zum Kreise ergänzten Auskehlungen geht. Durch diese halbrunden Kehlungen wird beim Ophthalmoskopieren die aufleuchtende Pupille besonders genau eingestellt werden können. An der Stütze für das eine Auge, die dessen Knotenpunkt im Zentrum des Perimeterbogens hält, ist seitlich — mit variabler Distanz — eine zweite gleiche Stütze für das zweite Auge angebracht, um Seitenneigung des Kopfes zu verhüten. Um Höhenabweichungen des Auges zu vermeiden, befindet sich am Drehpunkt des Perimeters ein Fadenkreuzvisier, das bei myopischer Refraktion dem untersuchten Auge entsprechend genähert werden kann. Ist genaue Einstellung des Patientenauges — bei verdecktem zweiten Auge — erfolgt, so ophthalmoskopiert der Arzt die interessierende Fundusstelle und bringt mit der Lupenhand den Perimeterbogen in eine solche Einstellung, dass die Fixierlinie durch die Zentren der zum Kreise ergänzten Auskehlungen geht. Um die zu einer genauen Lokalisierung hinderliche prismatische Ablenkung der Lupe auszuschalten, empfiehlt sich die Anwendung einer Fadenkreuzlupe mit kleiner zentraler Aussparung. Der Ort ist dann bestimmt durch die Angabe des Meridians, des Breitengrades und des Quadranten (temporal oben. nasal unten u. s. f.). Um zum Zweck der Operation am Auge selbst die gefundene Lage etwa eines Fremdkörpers markieren zu können, ist an der Augenstütze noch ein kleiner Apparat angebracht, der besteht aus einem dem Perimeterbogen entsprechenden drehbaren Stab und einer Meridianscheibe, analog der am Perimeterdrehpunkt. Ist der grosse Perimeterbogen richtig eingestellt, so wird der kleine Stab in den gleichen Meridian gebracht und durch Belichtung von vorn ein Schatten des Stabes auf das Auge geworfen, dessen Lage durch chinesische Tusche markiert werden kann.

Wolff (88) berichtet zusammenfassend in kurzer zum Referat kaum geeigneter Darstellung über neue ophthalmoskopische Untersuchungsmethoden und bespricht im einzelnen die unokulare und stereoskopische reflexfreie Ophthalmoskopie im umgekehrten Bild, die Photographie und Projektion des stereo-ophthalmoskopischen Bildes; ein einfaches Demonstrationsokular für die unokulare und stereoskopische reflexfreie Ophthalmoskopie im umgekehrten Bilde; ein handliches Instrumentarium zur reflexfreien Ophthalmoskopie im aufrechten und im umgekehrten, unokularen und stereoskopischen Bilde; einen neuen Augenspiegel für das aufrechte Bild.

Henker (74) demonstriert mehrere Zusatzapparate für das grosse Gullstrandsche Ophthalmoskop: 1. Eine Fixiereinrichtung für das nichtuntersuchte Auge, die es erlaubt, das Auge in jedem Meridian um grosse Winkelbeträge drehen zu lassen, wobei die eigentliche Fixiermarke im Unendlichen erscheint; 2. eine einfache in das Beleuchtungsrohr einschiebbare

und verstellbare Fixiermarke für das untersuchte Auge; 3. eine Einrichtung zum Nachzeichnen des Augenhintergrundes; 4. ein Demonstrationsokular, das gleichzeitig zwei Beobachtern ein etwa gleich helles Bild in gleicher Lage vermittelt. Köllner.

Nach Vogt (86) lässt sich mit Hilfe des in v. Graefes Archiv Bd. 84, H. 2, 1913, beschriebenen, hauptsächlich aus gelben, grünen und blauen Strahlen zusammengesetzten, mittels Filtration gewonnenen Bogenlampenlichts am lebenden Auge im aufrechten Bilde eine gelbe Färbung des zentralen Teiles der Makulagegend erkennen. Deren Ausdehnung fällt zusammen mit der unmittelbar post mortem sichtbaren Gelbfärbung. Die Gelbfärbung ist offenbar auf selektive Absorption im Pigment und Blutfarbstoff usw., nicht auf eine Lackfarbe der Netzhaut zu beziehen. Mit diesem Lichte werden auch feinste Details der Netzhaut, insbesondere der Makula, sichtbar, die z. T. mit den bisherigen Methoden nicht nachweisbar waren. Insbesondere kann der Verlauf der Nervenfasern der Netzhaut verfolgt werden. Endlich gestattet dieses Licht, die Gelbfärbung der Linse objektiv festzustellen. Die Gelbfärbung der Linse beeinflusst, je nach ihrer Intensität, das ophthalmoskopische Bild. Köllner.

Bezüglich der neuen stärksten Vergrösserungen des Hornhautmikroskopes berichtet Augstein (67) auf Grund einjähriger Erfahrungen, dass die 67fache Vergrösserung bei einiger Übung und Geduld wertvolle Ergebnisse liefert, während die darüber hinausgehenden Vergrösserungen — 172fach! — praktisch kaum verwertbar sein dürften. Die zweckmäfsigste Kombination sei Okular 2 und Objektiv a_2, 23fache Vergrösserung.

Eine Modifikation des Schiötzschen Tonometers zu dem Zweck, Messungen bei aufrechtem Sitz resp. vertikaler Hornhautstellung vornehmen zu können, demonstriert Ruben (83). Dazu dient ein Winkelhebel und ein Schlitten, der auf einer Stange mit einer durch Schleiffeder regulierbaren Reibung gleitet. Für Messungen am Kaninchenauge hat sich die Modifikation als sehr nützlich erwiesen, für den klinischen Gebrauch sind noch weitere Erfahrungen nötig. Köllner.

Polack (80) berichtet über einen Erfolg mit Salvarsanbehandlung bei einer beiderseitigen Optikusatrophie spezifischen Ursprungs. Es handelt sich um einen 30jährigen Mann mit Anisokorie, reflektorischer Pupillenstarre, Fehlen der Kniereflexe, Gastralgien, Gürtelschmerz. Die Papillen zeigten eine weisse Atrophie. Im Verlaufe von $1^1/_2$ Jahren erhielt der Patient 16 Injektionen von Arsenobenzol, worauf eine bedeutende Besserung der Sehschärfe konstatiert werden konnte. Einen gleich günstigen Einfluss des Mittels beobachtete Polack in einem anderen Falle von Optikusatrophie bei einem 21jährigen Mädchen mit hereditärer Lues. Hier wurden in $1^1/_2$ Monaten 5 intravenöse Injektionen (jede zu 45 Centigramm) gegeben, worauf ebenfalls eine bedeutende Besserung der Sehschärfe eintrat. In der Diskussion zu dem Vortrag wurde mehrfach betont, dass niemals eine schädliche Einwirkung des Mittels auf den Sehnerven gesehen wurde. Causé.

Igersheimer (46) sah bei Einträufelung 2—5%iger Lösungen von Neosalvarsan bei Keratitis parench. keinen Schaden und keinen Nutzen. Arsen wurde im Urin nachweisbar.

Jendralski (75) berichtet über die Erfahrungen, die an der Breslauer Universitäts-Augenklinik mit Salvarsan gemacht worden sind; es ist

abgesehen von wenigen Fällen intramuskulärer Applikation stets die intravenöse Behandlung angewandt worden. Sehr gering waren, wie auch anderwärts, die Resultate bei der Keratitis parenchymatosa; in 22 von 30 Fällen wurde kein Erfolg oder sogar eine Verschlechterung festgestellt. Auch von 10 Augenhintergrundserkrankungen (Chorioretinitis specifica, Atrophia nerv. opt. ex neurit., tabische Sehnervenatrophie, Retinitis centr. spec.) blieben 9 unbeeinflusst. Prompt war dagegen die Wirkung bei der Iritis luetica, die in 7 von 8 Fällen sehr günstig verlief. In 3 Fällen von Hirnlues und 1 Fall von Augenmuskellähmung war der Erfolg ebenfalls unverkennbar. Nach kurzer Besprechung der recht zahlreichen Nebenerscheinungen (Fieber, Herpes, Exanthem, Erbrechen) kommt J. noch auf 5 Fälle von Neurorezidiv zu sprechen, deren Ätiologie — toxisch oder luetisch — er am Schlusse eines längeren Referates über das Für und Wider unentschieden lässt.

Noviformsalbe wird neuerdings von Clausen (71) zur Behandlung der Blepharitis squamosa und ulcerosa, sowie zur Verwendung bei Hornhauterosionen und nach Entfernung von Fremdkörpern empfohlen. Das Noviform ist ein Tetrabrombrenzkatechinwismutpräparat, das sekretionsbeschränkend und leicht bakterizid wirkt und als unschädlich und reizlos bezeichnet wird.

Jones (78) hat ausgezeichnete Erfolge zu verzeichnen bei der Verwendung grosser Dosen Hg. Cy_2 mit Akoin und Morphium zur subkonjunktivalen Injektion. Er berichtet über 24 der verschiedensten Augenerkrankungen (Verletzungen, Chorioiditen, Iritiden, interstitielle Hornhautentzündungen, Lederhautentzündungen, Sehnervenentzündungen etc.), in denen durchschnittlich eine Injektion von 2 ccm genügte, um ein günstiges Resultat zu erzielen. Der Injektionsflüssigkeit wurde Akoin zugesetzt und dadurch fast völlige Schmerzlosigkeit erreicht. Bei empfindlicheren Patienten wurde auch Morphium und Dionin, eventuell auch, wenn eine pupillenerweiternde Wirkung gewünscht wurde, Atropin als Zusatz verwandt. Die danach entstehende Chemosis ist sehr stark, sieht fast bedrohlich aus, ist jedoch ganz ungefährlich. Sie ist nach 2—4 Wochen verschwunden. Bei Kindern wird dieselbe Dosis wie bei Erwachsenen, jedoch in Narkose, gegeben. Bei schweren Hornhautgeschwüren, wenn die anderen Mittel versagen, ist die Methode sehr empfehlenswert. Beim Glaukom ist gleichzeitig mit der Injektion eine Parazentese der Kammer vorzunehmen. Auch für die günstige Wirkung bei schweren Verletzungen, intraokularen Fremdkörpern, wo oft das Auge noch nach der glücklichen Extraktion des Fremdkörpers dem Untergange verfallen ist, bringt Jones einige Beispiele. Sämtliche Fälle wurden übrigens ambulant behandelt. Causé.

Augstein (66) hat auf Grund früherer Äusserungen von Junius Neutralrot bei Trachom angewandt, aber keinen wesentlichen Einfluss bemerkt. Nur an den Hornhautgeschwüren des trachomatösen Pannus fiel ein auffallend langes Haften (4—6 Wochen) des Farbstoffes nach Einträufelung 5- und 10prozentiger Lösungen auf und die Behandlung ergab ein recht befriedigendes Resultat. In 3 Fällen von Ulcus serpens war eine sehr günstige Beeinflussung festzustellen.

Die von Ruhemann in die augenärztliche Praxis eingeführte Aqua zeozoni, hergestellt aus dem Orthooxy-Derivat des Äskulins, ist von Vossius (87) einer Prüfung unterzogen worden. Vossius bespricht die

Herkunft des Zeozon und berichtet, dass er dasselbe mit Erfolg anwandte gegen starke idiopathische Blendung ohne organische Augenerkrankung, ferner gegen hochgradige Lichtscheu bei Keratitis pannosa und Infiltraten, sowie gegen Blendung bei Iridochorioiditis. Auch schwache Lösungen absorbieren die ultravioletten Lichtstrahlen stark. Zeozon wurde schon von Unna zum Schutz der Haut gegen Sonnenbrand empfohlen. (Vergl. die Arbeit von Pincus, referiert im vorigen Kapitel.)

de Kleyn (79) demonstrierte bei einem Kaninchen die hemmende Wirkung von einer subkutanen Kalziumchloratum-Einspritzung auf die durch Einpulverung in der Bindehauttasche mit Senf verursachte Entzündung. Die therapeutische Wirkung bei chronischer Bindehautentzündung ist noch fraglich. B. P. Visser.

Wölfflin (89) hat Untersuchungen darüber angestellt, worauf das Rotwerden des Eserinum salicylicum oder sulfuricum beruht. Er zeigt, dass nicht, wie man meist annahm, der Abschluss von Luft und Licht genügt, die Entwicklung von Rubreserin zu verhindern. Einen stärkeren Einfluss als Luft und Licht hat vielmehr der Alkaligehalt des Glases, in dem die Lösung sich befindet. Je alkaliärmer das Glas, desto länger bleibt die Lösung klar. Der minimale Alkaligehalt des zur Lösung benutzten destillierten Wassers, sowie der Luftzutritt (Ammoniakgehalt der Luft?) scheinen nur eine untergeordnete Rolle zu spielen. W. empfiehlt zur Aufbewahrung möglichst alkaliarmes Glas — Quarzglas besser als Jenenserglas — oder Metallgefässe zu benutzen.

Eine 46 Jahre alte Patientin von Stevenson (84) mit hereditärer Belastung, die aber bisher nie Anfälle durchgemacht hatte, bekam nach Eserininstillation wegen Glaukom schwere sich wiederholende epileptische Anfälle. Pilokarpin wurde vertragen. Gilbert.

Stevenson (84) beschreibt einen Glaukomanfall nach einmaliger Einträufelung von Homatropin wegen Fremdkörperentfernung bei einem 23 Jahre alten Mann. Gilbert.

Axenfeld (68) wendet bei hartnäckigen infektiösen Prozessen am Auge und seinen Adnexen vor intrabulbären Operationen regelmäfsig die Vakzineprophylaxe in Form subkutaner Einspritzungen der aus dem Bindehautsack gezüchteten abgetöteten Bakterien, eventuell verschiedener Arten, an und demonstriert 3 Staroperierte, bei denen er hierdurch glatte Primärheilung erzielte. Er verzichtet dabei auf komplizierte Dosierungsmethoden und beginnt mit kleinen Vakzinemengen unter Kontrolle von Temperatur und Allgemeinbefinden. Auch therapeutisch hat er Staphylokokken- und Diplobazillenvakzine erfolgreich angewandt. Für die Fälle von Diplobazilleninfektion fand er allerdings, dass die Wirkung mit derjenigen des Zinks nicht verglichen werden kann.

Darier (72) wendet sich gegen die von Rohmer angewandte sogen. Autoserumtherapie in Form subkonjunktivaler Injektionen. Die Methode besteht darin, dass «Serum», das aus artifiziellen Blasen am Arm des Patienten gewonnen wird, zu wiederholten Malen unter die Bindehaut injiziert wird. Darier hat in zwei Fällen diese Autoserotherapie versucht, jedoch keine Erfolge damit erzielt. Er empfiehlt die paraspezifische Serumtherapie mit Rouxschem Antidiphtherieserum oder die üblichen Medikamente zur subkonjunktivalen Injektion als bei weitem wirksamer. Causé.

v. Rohr und Stock (82) beschreiben Vorgeschichte und Optik der von den Zeisswerken 1912 ausgearbeiteten auch für Ametropen lieferbaren achromatischen Brillenlupe, die mit 2-, auch 3facher Vergrösserung ausgeführt werden kann und gegenüber früheren ähnlichen Versuchen von Westien den Vorzug grosser Leichtigkeit (allerdings bei nichtveränderlichem Pupillenabstand) hat. Die augenärztlichen Verwendungsmöglichkeiten wurden von Stock auf der Versammlung der Ophthalm. Gesellschaft zu Heidelberg 1912 besprochen.

Bisher waren nur manuell geführte Trepane im Gebrauch. Der in den Klin. Monatsbl. Aprilheft 1913 von Vogt (85) beschriebene, nach meinen Angaben von der Firma Klingelfuss & Co. in Basel hergestellte elektromotorisch betriebene Trepan ist nach dem Prinzip der «elektrischen Bohrer» der Zahnärzte gebaut. Er besitzt verschiedene Mängel, die dem manuell geführten Trepan zukommen, nicht. Infolge 1. der grossen Zahl, 2. der grossen Geschwindigkeit der Rotationen durchdringt er in kürzester Zeit und auf leisesten Druck die Sklera wie ein scharfes Starmesser.

Köllner.

Bordas (69) gibt die Beschreibung einer praktischen Kapsel zur gebrauchsfertigen Aufbewahrung eingefädelter Nadeln. In der Kapsel befindet sich eine mit 12 Löchern versehene Metallplatte mit einem dahinter aufgespannten Gazestreifen. Die eingefädelten Nadeln werden durch die Löcher gestochen und können nach Sterilisation im Autoklaven sofort mit dem Nadelhalter aufgenommen werden. Causé.

Jocqs (77) empfiehlt zur besseren lokalen Anästhesie des Auges besonders bei entzündlich erkrankten Augen neben der Einträufelung auch an der Stelle des Eingriffes Kokain zu injizieren. Er tut dies auch bei entzündungsfreien Augen wenigstens an der Greifstelle der Fixationspinzette, da das Fassen derselben trotz Kokaineinträufelung schmerzhaft bleibt; 2—3 Tropfen genügen zur subkonjunktivalen Injektion. Causé.

V. Anatomie, Entwicklungsgeschichte, Missbildungen.

Ref.: Pagenstecher.

*90) **Attias, G.: Sulle Alterazioni senili dell'occhio umano.** (Über die senilen Veränderungen des menschlichen Auges.). Klinica oculistica 12.

*91) **Beauvieux: Etude sur les déplacements congéniteaux du cristallin.** Archives d'ophthalm. t. 33. S. 6—35.

*92) **Cäsar, C. J.: Die Stirnaugen der Ameisen.** 4 Tafeln u. 29 Figuren. Zoologisches Jahrbuch. Abteilung f. Anat. u. Ont. der Tiere. 1913. B. 35. S. 161—242.

*93) **Elschnig: Zur Anatomie des menschlichen albinotischen Auges.** 39. Zusammenkunft d. ophthalm. Gesellsch. in Heidelberg. Mai 1913.

*94) **Fleischer: Über die Sichtbarkeit von Hornhautnerven.** 39. Zusammenkunft d. ophthalm. Gesellsch. in Heidelberg. Mai 1913.

*95) **Franz, V.: Die Stäbchen und Zapfen der Wirbeltiere.** Med. Klinik. 1913. 9. Jahrgang. Seite 181.

96) **Grünberg, Karl: Die Morphologie der Missbildungen des Menschen und der Tiere.** Herausg. von Ernst Schwalbe. Teil III die Einzelmissbildungen. Lieferung 9, Abt. I, 4. Kap. Die Missbildungen des Kopfes. 1. Die Gesichtsspalten und die zu ihnen in genetischer Beziehung stehenden anderweitigen Missbildungen des Gesichts. 73 Fig. 1913. Jena. Fischer. S. 113—204.

*97) **Krauss: Demonstration eines sehr seltenen Augenhintergrundsbefundes mit Verlagerung der Durchtrittsstelle der Centralgefässe.** 39. Zusammenkunft d. ophthalm. Gesellsch. in Heidelberg. Mai 1913.

*98) **Maggiore: Ricerche morfologiche sull'apparato palpeprale deli amfibi.** (Pallotta. Roma 1912.)

99) **Mawas, Jacques: Sur la forme, la direction et le mode d'action du muscle ciliaire chez l'homme.** Compt. rend. Acad. Sc. T. 155. Nr. 26, S. 1542—1544.

*100) **Mawas: Granulations lipoïdes des cellules fixes de la cornée et de certaines cellules conjonctives des vertébrés.** Fondation ophtalm. Adolphe de Rothschild. 1911. S. 109—115.

*101) **Mawas et Magitot: Etude sur le développement du corps vitré et de la zonule chez l'homme.** Fondation ophtalm. Adolphe de Rothschild. 1911. S. 122—226.

*102) **Meirowsky, E.: Bemerkungen zu der Arbeit Aurel von Szilys: Über die Entstehung des melanotischen Pigments im Auge der Wirbeltierembryonen und in Choreoidealsarkomen.** Arch. f. Mikroskop. Anat. 1913. Bd. 81, S. 323.

*103) **Mobilio Camillo: Sullo sviluppo de la Glandola della terza palpebra nel bue.** 12 Figuren. Anat. Anzeiger. 1913. Bd. 43, S. 289.

*104) **Mozejko, B.: Ist das Cyclostomenauge primitiv oder degeneriert?** Mit 4 Abb. Anat. Anzeiger 1912. Bd. 42, S. 612.

105) **Nussbaum, M.: Entwicklungsgeschichte des Auges.** Dritte neu bearbeitete Aufl. 63 Fig. Engelmann. (v. Graefe-Saemisch, Handb. d. ges. Augenheilk. Teil 1, Kap. 8.)

*106) **Pagenstecher, H.,** *(Strassburg): **Die allgemeinen modernen Anschauungen über die Grundbegriffe der Teratologie des Auges.** 39. Zusammenkunft der ophthalm. Gesellsch. in Heidelberg. (Mai 1913.)

107) **Palmer, Samuel, C.: The numerical Relations of the histological elements in the retina of Necturus maculosus.** 12 Fig. Journ. of comp. Neurol. Bd. 22, Nr. 5, S. 405—445.

*108) **Palmieri: Contributo allo studio delle irideremia congenita (Beitrag zum Studium der angeborenen Irideremie).** An. di Ottalm. f. 5, 6, 7. 1912.

109) **Pütter: Organologie des Auges.** 10 Taf. und 220 Fig. Leipzig. Engelmann. (v. Graefe-Saemisch, Handb. d. ges. Augenheilk, Teil I., Kap. 10.).

*110) **Rados, A.: Über die elastischen Fasern der Hornhaut.** Mit einer Taf. Archiv f. Augenheilk. 1913. Bd. 73, H. 4, S. 279.

*111) **Seefelder: Über den Verschluss der fötalen Augenspalte beim Menschen.** 39. Zusammenkunft der ophthalm. Gesellsch. in Heidelberg. Mai 1913.

*112) **Seefelder: Demonstration mikroskopischer Präparate (Brückenkolobom der Iris etc.).** 39. Zusammenkunft d. ophthalm. Gesellsch. in Heidelberg. Mai 1913.

113) **Sobhy: Ein Fall von angeborenem Linsenkolobom.** The ophthalm. 1913. S. 156.

*114) **Stoll: Ein Fall von doppelseitigen Lipodermoiden der Bindehaut und Hornhaut, vergesellschaftet mit intraocularen und anderen Anomalien.** The amer. journ. of ophthalm. 1913. S. 1.

*115) **v. Szily, A.: Demonstration embryologischer Präparate.** Vereinigung südwestdeutscher Augenärzte. Freiburg i. B. Klin. Monatsbl. f. Augenheilk. 1913. 51. Jahrg. S. 78.

*116) **v. Szily, A.: Weitere Beiträge zu den embryologischen Grundlagen der Missbildungen des Auges.** 39. Zusammenkunft d. ophthalm. Gesellsch. in Heidelberg. Mai 1913.

*117) **Wenig, Jaromir: Der Albinismus bei den Anuren nebst Bemerkungen über den Bau des Amphibien-Integuments.** Mit 13 Abb. Anat. Anzeiger 1913. Bd. 43, Nr. 5. S. 113.

118) **Werner, L.: Congenital abnormality of retinal vessels in the macular region.** Trans. ophthalm. Soc. U. Kingdom. 1912. Bd. 32, S. 307.

119) **Werner, L.: Congenital anomaly of the iris, probably originating in a capsulo-pupillary membrane.** Trans. ophthalm. Soc. U. Kingdom. 1912. Bd. 32. S. 306—307.

Attias (90) untersuchte mittels chemischer und histochemischer Methoden die Hornhaut, das Hornhautepithel, die Bowmansche Membran, das Hornhautparenchym, die Descemetsche Membran und das Endothel, das Corp. ciliare und die Ciliarfortsätze. Er betrachtet dann das Gerontoxon lentis, beschreibt eingehend den in demselben festgestellten Befund, geht dann zu den äusseren Muskeln der Augen über und studiert endlich die Altersveränderungen der Nerven des vorderen Segmentes der Augenhülle. Calderaro.

Caesar (92) bringt in einer sehr schönen Arbeit vergleichende Studien über die anatomischen Verhältnisse der Stirnaugen verschiedener Ameisenarten und -kasten, ihre Entwicklung und Bedeutung. Die Stirnaugen, Punktaugen oder Ocellen der Insekten sind in ihrer Bedeutung noch recht rätselhaft. Da mit einigen Ausnahmen nur fliegende Insekten mit Ocellen ausgerüstet sind, scheinen diese Organe für die schnelle Fortbewegung von Bedeutung zu sein. Caesar gibt zunächst eine anatomische Beschreibung der Stirnaugen bei Ameisen und anschliessend eine Darstellung ihrer Entwicklung. Er konnte eine geschlossene Reihe von sich ergänzenden Gliedern von Ocellen verschiedener Ameisenarten zusammenstellen, von den höchst entwickelten Ocellen bis zum Ocellenrudiment, die sich alle von einer Stammform des Ameisenstirnauges ableiten lassen. Während das Fazettenauge der Insekten nach Caesar lediglich dem scharfen Sehen in der Nähe dient, erweitern die Stirnaugen das Gesichtsfeld und vermitteln das Sehen auf grössere Entfernungen. Dementsprechend sind die Ocellen besonders gut ausgebildet bei Ameisenarten und -kasten, die zum Fluge (auch zum Hochzeitsfluge) ein grösseres Gesichtsfeld und eine bessere Sehkraft für die Ferne bedürfen. Rückbildung der Ocellen findet statt bei Arten, die den Flug aufgegeben haben, deren Flügel mehr oder minder rudimentär geworden sind und die überhaupt keine Flügel führen.

Elschnigs (93) anatomische Untersuchung der Augen eines vollkommen albinotischen Mädchens haben ergeben, dass das gesamte Pigmentepithel des Auges, ebenso wie die in das Uvealgewebe eingestreuten Klumpenzellen von feinstkörnigem und im Iris- und Ciliarkörperbereich auch grobkörnigem, aber sehr blassem Pigment in wechselnder Intensität eingenommen ist, dass aber jede Spur nadelförmigen Pigmentes im Pigmentepithel fehlt. Eine Fovea centralis fehlte. Im zentralsten Bereiche war die Ganglienzellenschichte wie im normalen Auge am Rande der Fovea verdickt, die äussere Körnerschicht war mit der äusseren granulierten Schicht zu einer ausserordentlich schütter kernhaltigen Schicht verschmolzen; die übrigen waren unverändert Den Zapfen waren auch im Zentrum Stäbchen zwischengelagert. Die ophthalmoskopischen

Beobachtungen (auch mit dem Gullstrandschen Ophthalmoskop) an sechs Albinos sprechen für das regelmäfsige Fehlen der Fovea im albinotischen Auge. Köllner.

Bei genauer Lupenuntersuchung der Hornhaut kann man nach Fleischer (94) bei jedem Normalen bei etwas intensiverer Belichtung (am besten mit Nernstlampe) bei gewöhnlicher seitlicher Beleuchtung die Kornealnerven sehen. Es sind feine weisse Linien, die geradlinig radiär vom Hornhautrand her in die Hornhaut einstrahlen, ca. 1 mm vom Rand entfernt in besonders grossem Winkel sich teilen und nach dem Zentrum zu in feinere Ästchen sich aufsplittern. Eine Plexusbildung konnte Fl. nicht beobachten. Die Nerven liegen in oberflächlichen Schichten der Hornhaut unter der Bowmanschen Membran. Da die Nerven nach ihrem Eintritt in die Hornhaut bald marklos werden, so ist ihre auffallende Sichtbarkeit wohl dadurch zu erklären, dass die Hornhautnerven äussere Scheiden besitzen. Praktisch wichtig ist die Sichtbarkeit der Nerven bei der Differentialdiagnose von Gefässen. Köllner.

Die Arbeit von V. Franz (95) gibt eine Zusammenstellung neuerer Forschungsergebnisse über die Stäbchen und Zapfen des Wirbeltierauges. F. beginnt mit einer kurzen historischen Einführung in das Gebiet unter Betonung der Verdienste von Heinrich Müller und Max Schultze, von Dogiel und Cajal. Er schildert sodann die Art der Verteilung von Stäbchen und Zapfen bei verschiedenen Wirbeltierklassen. Bei den Säugetieren überwiegen die Stäbchen über die Zapfen, die Vögel ausser den Nachtvögeln haben an Zapfen reichere Netzhäute als die Säugetiere, ebenso die Reptilien. Die Tiefseefische besitzen nur Stäbchen usw. F. kommt weiter zur Besprechung von Differenzen der regionären Anordnung von Stäbchen und Zapfen in der Netzhaut, der Fovea bei Menschen und Affen usw., der Area bei anderen Tierarten. Er bespricht das Vorkommen zweier Foveae bei den Vögeln und dazu der horizontalen Area bei bestimmten Vogelarten. Foveae sind ferner bei Eidechsen, beim Chamäleon, bei der Ringelnatter, bei Kreuzottern usw. gefunden worden. Eine zapfenfreie Fovea wurde bei dem Tiefseefisch Dissomma festgestellt. Es folgt die Besprechung des Baues der Stäbchen und Zapfen. Die Aussenglieder der Stäbchen und wohl auch der Zapfen sollen zylindrische Spiralen enthalten, die angeblich das Aussenglied in die Länge auseinander stemmen. Nach kurzer Erwähnung der Ölkugeln in den Zapfen, ihrer verschiedenen Färbung und ihrer regionären Anordnung bei manchen Tierarten zu roten oder orangefarbigen Feldern, sowie ihrer Bewertung als Lichtfilter oder Kugellinsen bespricht er die Fähigkeit der Innenglieder von Stäbchen und Zapfen, sich zu kontrahieren. F. erwähnt dann die Entdeckung von van Genderen Stort, dass die Ölkugeln bei verschiedenem Belichtungszustande sich in verschiedenen Etagen der Stäbchenzapfenschicht vorfinden. Beiichtung der Netzhaut kann evtl. auch Veränderungen in der Lage der äusseren Körner hervorrufen. Nach Garten ist die Bedeutung der Verlängerung und Verkürzung der Zapfen nur im Zusammenhang mit den Bewegungen des Pigmentes verständlich.

Das obere Lid entspricht nach Maggiore (98) bei sämtlichen verschiedenen Arten von Amphibien einem einzigen Organisationstypus, mit Ausnahme des Bufo, wo es besondere Eigentümlichkeiten aufweist, sei es infolge des Vorhandenseins einer besonderen Randzone, sei es infolge eines

besonderen Drüsenapparates, bestimmt wahrscheinlich für eine Schutzvorrichtung. Der untere Teil des Lidapparates weist hingegen so viele verschiedene Organisationstypen auf, wie es Arten von Amphibien gibt. Bei Bufo findet sich eine Nickhaut und ein unteres Lid im Zustand der grössten Differenzierung. Bei Triton sind beide Organe wenig differenziert und weisen Übergangsformen auf. Beim Spelerpes findet man nur ein Gebilde: das sogen. untere Lid, dargestellt durch einen Hautlappen, welcher in seiner Struktur eine leichte Modifikation aufweist.

Calderaro.

Mawas (99) hat die normale menschliche Hornhaut und die anderer Vertebraten auf ihren Gehalt an lipoiden Bestandteilen untersucht. Er kommt zu dem Schluss, dass alle fixen Hornhautzellen in ihrem Cytoplasma mehr oder weniger dicke Körnchen enthalten, die mit Sudan III eine elektive Färbung in rot-orange annehmen. Sie lassen sich auch in anderen Bindegewebszellen nachweisen. Es handelt sich dabei um lipoide Granulationen, die zum Teil cholesterinhaltig sind. Es geht deshalb nicht an, aus dem Vorhandensein einer elektiven Sudan III-Färbung bei pathologischen Hornhauterkrankungen auf eine lipoide oder fettige Degeneration zu schliessen (Gerontoxon!), da nach den Mawasschen Untersuchungen dieser Befund normal und konstant ist.

Causé.

Meirowsky (102) polemisiert gegen Angriffe von Szilys. Es handelt sich im wesentlichen um persönliche Auseinandersetzungen.

Rados (110) untersucht Hornhäute von Augen des erwachsenen Menschen, von menschlichen Embryonen, ferner von Schweinen, Kälbern, Kühen und Hasen auf das Vorhandensein von elastischen Fasern. Er wendet die Färbemethoden von Tartuferi und von Held an. Rados bestätigt im wesentlichen die Resultate Seefelders, besonders auch die Angaben über den Zusammenhang der elastischen Fasern mit den fixen Hornhautzellen.

Wenig (117) hat Albinolarven von verschiedenen Amphibien (Kröten) untersucht. Er findet an den Augen das Pigment in viel geringeren Mengen vor, als am normalen Individuum, die Pigmentschichten sind stellenweise unterbrochen und statt 3 Pigmentschichten findet man nur 2 oder eine.

Aus der zum kurzen Referat ungeeigneten, monographischen Arbeit von Mawas und Magitot (101) über die Entwicklung des Glaskörpers und der Zonula beim Menschen seien einige wichtigere Sätze hervorgehoben. Der Glaskörper ist ektodermalen (Neuroglia) Ursprungs, in seiner Entwicklung unterscheidet man 3 Etappen, den primordialen, transitorischen und den definitiven Glaskörper. Der erstere ist ein Produkt der Randzone der embryonalen Netzhaut, also des inneren Blattes der sekundären Augenblase. Mit Beginn der 4. Woche erscheint das hyaloide Gefässsystem und füllt fast das ganze Innere des Auges aus; mit ihm dringt eine Anzahl Bindegewebszellen ein, die die vordere Mesodermplatte bilden und lediglich eine gefässbildende Rolle haben. Der transitorische Glaskörper ist durch den gegen Ende der 8. Woche erscheinenden Neurogliamantel ausgezeichnet, der die hyaloiden Gefässe einhüllt und, wie diese, nur eine vorübergehende Existenz hat. Gegen Ende der 10. Woche, zurzeit der stärksten Entwicklung des transitorischen Glaskörpers, setzt eine

sehr lebhaft retinale Entwicklung ein: die Müllerschen Zellen proliferieren und senden ein dichtes, zartes Fibrillennetz in das Augeninnere aus. Vom dritten Monate ab bildet der transitorische Glaskörper den Zentralkanal, um sich immer weiter zurückzubilden. Mit den Gefässen verschwindet auch das Neurogliagewebe, von dem aber oft noch Reste vor der Papille zu sehen sind. Mit der Bildung des definitiven Glaskörpers ist die gesamte optische Netzhaut beschäftigt, auch der ziliare Teil entfaltet eine lebhafte Tätigkeit. Die letztere schafft einmal den grösseren Teil der vorderen Glaskörperfasern, zum anderen die Zonulafasern, deren erste Rudimente zu Beginn des dritten Fötalmonats zu beobachten sind. Die Entwicklung des definitiven ist gleichsam ein Aufblühen und Weiterwachsen des primären Glaskörpers, der vorübergehend durch die Entwicklung des transitorischen Glaskörpers verdeckt wurde. Von der ziliaren Netzhaut ist nur die Schicht der unpigmentierten Zellen an der Bildung der Zonula beteiligt; letztere ist also ebenfalls exoplastischer Genese. Gegen Ende des dritten Monats wird der transitorische Glaskörper allmählich durch den definitiven komprimiert und resorbiert. Teile davon sind noch am Ende des 7. Monats in der Mitte des Auges vorhanden. Zwischen den beiden Formationen gibt es zu keiner Zeit einen leeren Raum; ein eigentlicher Zentralkanal existiert also weder zu dieser Zeit noch später. Aus diesem Entwicklungsmodus ergibt sich, dass beim Menschen weder eine Membrana hyaloidea, noch eine Limitans interna retinae existiert. Seiner direkten retinalen Entstehung nach ist also der Glaskörper wie die Netzhaut als ein Teil des zentralen Nervensystems aufzufassen. Causé.

Mobilio (103) schildert die Entwicklung der Nickhautdrüse beim Rind. Er findet, dass die erste Anlage der Drüse bei einem Embryo von 33 mm Länge nachweisbar ist, als Ektodermknospe der embryonalen Konjunktiva. Die weiteren ausführlichen Mitteilungen über die Entstehung der Drüsenverzweigungen sind in der Originalarbeit nachzulesen.

Mozejko (104) nimmt Stellung zu der Frage, ob das Cyklostomenauge primitiv oder degeneriert ist. Er polemisiert dabei gegen die Arbeit von Studnicka, die kürzlich hier referiert wurde. Im Gegensatz zu St. kommt M. zu der Auffassung, dass das Cyklostomenauge in hohem Grade rückgebildet ist, ausserdem aber Eigentümlichkeiten besitzt, die für eine primitive Ausbildung sprechen.

Seefelder (111) erörtert das Verhalten der fötalen Augenspalte von 8 menschlichen Embryonen von 5,0 bis 19 mm grösster Länge. Die Augenbecherspalte ist bei einem 5,0 und 6,5 mm-Embryo in ganzer Ausdehnung geöffnet, bei einem 8,2 mm, 9,0 und 9,2 mm langen Embryo im mittleren Drittel geschlossen, vorne und hinten dagegen noch geöffnet. Bei einem 12,7 mm-Embryo ist der Verschluss in der grösseren hinteren Augenspalte, in der vorderen dagegen noch nicht erfolgt. Bei einem 14,5 mm-Embryo klafft die Spalte nur noch am Becherrande und im Bereiche des Sehnerven. Bei einem 19 mm langen Embryo ist sie auch am Becherrande geschlossen, doch ist die Stielrinne noch nicht ganz verstrichen. Verschiedene Beobachtungen sprechen dafür, dass dem Spaltenschlusse eine spontane Rückbildung des dazwischen befindlichen Mesoderms vorausgeht. Köllner.

Beauvieux (91) bespricht im Anschluss an 6 selbst beobachtete Fälle das Krankheitsbild der kongenitalen Lageveränderungen der

Linse. In allen Beobachtungen handelte es sich um doppelseitige Subluxationen, anamnestische Angaben für Heredität der Anomalie wurden dreimal angegeben. Besonders bemerkenswert ist Fall V: Beide Linsen hatten sich allmählich in den Glaskörper gesenkt; an dem einen Auge blieb es bei dieser Luxation in den Glaskörper ohne weitere Folgeerscheinungen, die andere wurde eines Tages bei einer starken Anstrengung in die Vorderkammer luxiert und die Folge war ein subakutes Glaukom. Der untere äussere Rand der Linse befand sich in der Vorderkammer, während der obere innere Rand in der hinteren Kammer war. Die Linse wurde mit gutem Resultat durch Schnitt nach unten mit der Schlinge in der Kapsel extrahiert. Im 6. Falle, einem 8jährigen Kinde, musste wegen akuten Glaukoms durch Luxation der Linse in die Vorderkammer ebenfalls die Extraktion in der Kapsel vollzogen werden. Aus der Literatur konnte B. nahezu 170 Fälle zusammenstellen. Unter den Hypothesen zur Erklärung der Ätiologie dieser Anomalie sind 2 am besten in Einklang zu bringen mit den klinischen Tatsachen: die von Becker und Stellwag, die die Ursache der Subluxation in einer primären Missbildung der Zonula beim Verschluss der fötalen Augenspalte sucht (besonders für die zahlreichen Fälle mit Subluxation nach oben); weiter die Hypothese von Badal und Lagrange, die eine ererbte Disposition zum myopischen Langbau für die Entstehung der Ektopie der Linse anschuldigt. In der Tat konnte B. zur Stütze dieser letzteren Theorie bei einer Zusammenstellung von 23 Fällen in 25 von 43 Augen Achsenmyopie feststellen; es handelte sich um Verlängerung des Bulbus um 0,5 bis 5 mm. Bezüglich der Therapie der Affektion nimmt B. einen mehr abwartenden Standpunkt ein: er operiert erst, wenn die Sehschärfe soweit herabgesetzt ist, dass der Betreffende in der Ausübung seines Berufes gestört ist, ferner wenn eine Komplikation droht oder Konvexgläser die Sehschärfe verbessern.

Causé.

Krauss (97) beschreibt eine seltene Anomalie des Augenhintergrundes, bei der es sich im wesentlichen um eine exzessive Neubildung resp. Persistenz von Gewebe in Glaskörper und Netzhaut, sowie anscheinend um eine Verlagerung der Durchtrittstelle der Zentralgefässe nach diesem Herde hin, der innen oben von der Sehnerveneintrittstelle lag, handelte. Die Peripherie des Fundus und die Makulagegend waren völlig normal. Es handelt sich um ein zwölfjähriges Mädchen, bei dem weder für Lues noch Tuberkulose irgendwelche Anzeichen nachweisbar waren. Der Zustand war seit Geburt vorhanden. Das rechte Auge war in allen Abschnitten völlig normal und wies normale Funktionen auf. Das linke, veränderte Auge war hochgradig amblyopisch und unterschied nur Handbewegungen in unmittelbarer Nähe. Das Gesichtsfeld wies temporal und unten entsprechend der Lage des Herdes ein grosses absolutes Skotom auf. Die Pupille des linken Auges war eine Spur weiter als die des rechten und reagierte nur minimal auf direkte Belichtung; die übrigen Reaktionen waren prompt und ausgiebig. Kr. ist geneigt, eine Hemmungsmisbildung anzunehmen.

Köllner.

v. Szily (116) demonstriert Präparate von Missbildungen (embryonale Vorstufen). Er hat einmal die Nachkommenschaft von Zuchttieren mit Augenmissbildungen untersucht und hat auch die künstliche Hervorbringung von Missbildungen durch mechanische und chemische Beeinflussung der fötalen Entwickelung angewandt.

v. S. glaubt, dass es auf diesem Wege gelingen wird, «zwischen typischen Missbildungen und den anderen vielgestaltigen kongenitalen Anomalien des Auges zu unterscheiden, welch letztere ihr Entstehen im Gegensatz zu den typischen Missbildungen lediglich äusseren Faktoren, das heisst einer Krankheit der Frucht verdanken». Zum Schlusse erwähnt er Rosettenbildung in der Netzhaut von menschlichen Föten, deren Mütter in der Zeit der Gravidität mit Röntgenstrahlen behandelt wurden.

Pagenstecher (106) zeigt angeborene Naphthalinstare von typischer Form an neugeborenen Kaninchen und widerlegt damit den Einwand v. Szilys, dass die angeborenen Naphthalinstare erst nach der Geburt durch naphthalinhaltige Milch der Muttertiere entstanden sein könnten. P. widerlegt ferner die Hypothese v. Szilys, dass nur die typischen Missbildungen in ihrer typischen Form vererben und demnach auf einer Keimesvariation beruhen, dass alle übrigen sogenannten Missbildungen dagegen eigentlich nur atypische kongenitale Anomalien sind, die lediglich durch äussere Ursachen entstehen sollen. P. weist darauf hin, dass die Hypothese v. Szilys im schroffsten Widerspruch mit den Ansichten der besten Kenner auf dem Gebiete der Missbildungslehre steht. Es ist nämlich längst von Stockard und anderen bewiesen, dass ganz typische Missbildungen des Auges durch äussere Einflüsse zu erzeugen sind, z. B. der Anophthalmus, der Mikrophthalmus, die Cyklopie, das Kolobom der Aderhaut und Iris usw., von denen zum Teil auch der Nachweis geführt ist, dass sie gelegentlich vererben, also auf einer Keimesvariation beruhen. v. Szily hat behauptet, dass es ihm gelungen sei, für die Lidmissbildungen nach Naphthalinfütterung bei Kaninchen eine amniogene Ursache nachzuweisen, es seien diese angeborenen Störungen der Lidentwicklung also keine echten Missbildungen, sondern lediglich kongenitale Anomalien, die nach seiner Ansicht nicht vererben dürften. P. konnte nun durch Züchtungsversuche beweisen, dass eine solche kongenitale Anomalie der Lider und des Bindehautsackes, die nach v. Szily nicht vererben soll, eben doch vererbt, und beweist damit, dass die Hypothese v. Szilys, die sich im Gegensatz zu den modernen Anschauungen über die Genese der Missbildungen bewegt, tatsächlich unrichtig ist. Typische Missbildungen können durch äussere, speziell toxische Ursachen hervorgerufen werden, müssen also nicht auf einer Erbeigenschaft beruhen. v. Szilys atypische Missbildungen können vererben, sie müssen nicht durch äussere Ursachen entstanden sein.

Palmieri (108) hatte Gelegenheit, in der Klinik des Prof. Albertotti drei typische Fälle von angeborenem bilateralem Mangel der Regenbogenhaut in ein und derselben Familie zu beobachten. Die 46jährige Mutter weist bilaterale, angeborene Irideremie, Katarakt, Nystagmus, Glaukom (T. O. D. + 1) auf, rechtes Auge amaurotisch; die 26jährige Tochter weist ebenfalls bilaterale angeborene Irideremie, Katarakt mit Ectopia lentis, Nystagmus, Glaukom auf, weshalb das l. Auge enukleiert wird; die 24jährige Schwester weist die gleichen Erscheinungen auf. Aus der Untersuchung der enukleierten Augen wie aus den von den Autoren erhobenen Befunden geht hervor, dass die Iris in einem mehr oder weniger rudimentären Stadium niemals fehlt, mit Ausnahme des Falles Uhthoff-Axenfeld, und dass der von dieser Anomalie befallene Bulbus Sitz verschiedener und schwerer Ver-

änderungen ist, deren grösster Teil auf das Glaukom zurückzuführen ist. Die Veränderungen der Netzhaut haben nicht nur einen grossen Einfluss auf den protogenetischen Mechanismus der Aniridien, sie müssen uns viele der beobachteten Symptome erklären: Nystagmus, Strabismus, Photophobie etc., Veränderungen, die ohne Zweifel auf einer angeborenen Ursache beruhen.

Calderaro.

Seefelder (112) demonstriert mikroskopische Präparate. 1. Brückenkolobom der Iris. Die Brücke ist ausschliesslich aus mesodermalen Bestandteilen (Gefässen, Irisstroma und zahlreichen Chromatophoren) zusammengesetzt und als persistierender Bestandteil der Pupillarmembran aufzufassen. 2. Missbildung des Sehnerveneintritts, Tumor des Sehnerven und Epidermoidcyste der Orbita in einem Falle. 19jähriges Mädchen, auf dem linken Auge seit der Geburt blind, seit 2 Jahren allmähliche Protrusio bulbi. Ophthalmoskopisch starke Prominenz des Sehnerveneintritts, von der ein konisch geformter Zapfen nach vorn verläuft. Mikroskopischer Befund: Die starke Prominenz erweist sich als ein Konvolut von Netzhautfalten, der zapfenförmige Vorsprung als die persistierende sklerosierte Arteria hyaloidea. Die Protrusio bulbi ist durch einen Sehnerventumor von der Gattung der Psammome bzw. Endotheliome verursacht. In dem Tumor ist eine Epidermoidcyste eingeschlossen. Ein Kausalnexus der 3 gezeigten Veränderungen erscheint wahrscheinlich. Köllner.

Der von Stoll (114) beschriebene Fall von Lipodermoiden zeigte Asymmetrie des Gesichts, Abweichung der Nase, Kolobom und Ptosis eines Oberlides; angeborene Hornhauttrübung, Cataracta punctata et polaris posterior und einen Rest der Arteria hyaloidea am linken Auge, Hemeralopie, Astigmatismus und Amblyopie bei Konsanguinität der Eltern. Gilbert.

v. Szily (115) demonstriert an der Hand einer Reihe von Rekonstruktionsmodellen die entwicklungsgeschichtlichen Grundlagen für die Erklärung der seltenen angeborenen umschriebenen Loch- oder Grubenbildungen an der Papille. Dieselben ergaben sich im Verlaufe der Erforschung der formalen Genese des normalen Sehnerveneintritts. Es handelt sich um komplizierte Vorgänge, die nur an Rekonstruktionsmodellen erfolgreich verfolgt werden konnten. Die Auffassung der Lochbildungen als »partielles Kolobom« ist nicht zutreffend, da dieselben nichts mit der Becherspalte zu tun haben, sondern als Rest des Hohlraumes des Augenbecherstieles anzusehen sind. Es handelt sich um typische Hemmungsmissbildungen, die in der Mehrzahl der Fälle isoliert vorkommen, sich aber auch mit Kolobomen des Sehnerveneintritts kombinieren können. Köllner.

VI. Ernährungsphysiologie und Augendruck.

Ref.: Wessely.

*120) **Barraquer: Coagulation intraoculaire de l'humeur aqueuse à la suite de chacune des trois opérations pratiquées sur un seul oeil; Guérison spontanée de cataracte secondaire.** La clinique ophtalm. Vol. V, S. 79—84.

*121) **Cestelli, A.: Sui rapporti tra l'ischemia degli arti inferiori e la tensione endoculare.** (Über die Beziehungen zwischen Ischämie der unteren Glieder und der endokularen Spannung.) Arch. di Ottalm. XX. Nr. 6. 1912.

*122) **Fourrière: Recherches cliniques sur l'emploi du tonomètre de Schioetz.** Annal. d'oculist. T. CXLIX. S. 26—39.

*123) **Guglianetti: Sul passagio dell'iodio nell'umor acqueo e nel vitreo in seguito alle frizioni cutanee di Jotione.** (Über den Übergang des Jods in den humor aequeus und das Corpus vitreum nach Hauteinreibung mit Jotione.) Arch. di Ottalm. XX. Nr. 5. S. 253.

*124) **Grignolo: Reazione attuale e pressione osmotico dell'umore acqueo umemo in condizioni normali e patologiche.** (Reaktion und osmotischer Druck des menschlichen Humor aqueus unter normalen und pathologischen Verhältnissen.) Pathologia. Nr. 27. 1912.

*125) **Halben: Bemerkungen über den Binnendruck des bewegten Auges.** Arch. f. Augenheilk. Bd. 73, S. 129.

*126) **Hallauer: Über refraktometrische Beziehungen zwischen Kammerwasser, Glaskörper und Cerebrospinalflüssigkeit.** 39. Zusammenkunft d. Ophthalm. Gesellsch. in Heidelberg. Mai 1913.

*127) **Hamburger: Beiträge zur Ernährung des Auges.** 39. Zusammenkunft der Ophthalm. Gesellsch. in Heidelberg.

*128) **Heine: Demonstrationen zum Flüssigkeitswechsel am Auge.** 39. Versammlung d. Ohpthalm. Gesellsch. in Heidelberg.

*129) **Lagano, D.: Sul passagio della floresceina nell'occhio nelle lesioni epatiche sperimentali.** Arch. di Ottalm. XX. Nr. 2. Agosto 1912.

*130) **Levinsohn: Zur Frage der intraokularen Drucksteigerung bei den Bewegungen des Auges.** Arch. f. Augenheilk. Bd. 73, S. 151.

*131) **Luedde: Circulationsphänomene am Auge.** The amer. journ. of ophthalm. 1912. S. 225.

132) **Mawas: La structure de la rétine ciliare, son rôle dans la sécrétion de l'humeur aqueuse et la pathogénie des cataractes.** Fondation ophtalm. Adolphe de Rothschild. 1911. S. 89—109.

*133) **Mawas: Sur la fonction sécrétoire et le rôle nutritif de l'épithélium pigmentaire de la rétine.** Fondation ophtalm. Adolphe de Rothschild. 1911. S. 115—119.

Luedde (131) bespricht die normalen Zirkulationsvorgänge an Netzhaut-, Uveal- und Bindehautgefässen. Die Kapillargeschwindigkeit bestimmt er an den Konjunktivalgefässen mit dem Kornealmikroskop zu 0—1 mm, durchschnittlich 0,45—0,60 mm in der Sekunde. Weiter werden Störungen der Zirkulation, wie Arterienpuls, Embolie, Thrombose, Arteriensklerose und Glaukom besprochen. Gilbert.

Mawas (132) beschäftigt sich in seiner Studie mit der Struktur der ziliaren Retina (von der Ora serrata beginnend), ihrer Bedeutung für die Kammerwasserabsonderung und für die Pathogenese der Katarakt. Die ziliare Retina ist zusammengesetzt aus der Lage der klaren und der der pigmentierten Zellen. Die erstere ist ihrer Zusammensetzung nach recht kompliziert. Nicht nur das Protoplasma, auch der Zellkern ist seiner Struktur nach bedeutenden Schwankungen unterworfen, erkennbar an dem Chromatingehalt, der, wie bei allen glandulären Geweben, den Index abgibt für die aktive Tätigkeit der Zelle. Auch am Protoplasma erkennt man deutlich den sekretorischen Charakter der ziliaren Epithelzelle. Vom physiologischen Standpunkte aus ist dieser Teil der Netzhaut als eine elektive Barriere zwischen Blut und Bindegewebe einer-, den intraokularen Medien andererseits anzusehen. Wie alles glanduläre Epithel unterliegt auch das

ziliare nicht den Gesetzen der Osmose und des Blutdrucks. Die gleiche physiologische Rolle wie die klaren Zellen hat wahrscheinlich auch die Lage der pigmentierten Zellen. Die aus dem Blut in das Auge passierende Flüssigkeit muss durch beide Zelllagen. Seine Untersuchungen über den Einfluss der ziliaren Netzhaut auf die Pathogenese der Katarakt fasst Mawas dahin zusammen, dass Veränderungen dieses Teils aus verschiedenen allgemeinen (Naphtalin, Tetanie, Diabetes etc.) oder lokalen (Licht, Wärme etc.) Ursachen entstehen und durch Sekretion eines anomalen Kammerwassers Alterationen der Kapsel und des Epithels der Linse, schliesslich Katarakt zur Folge haben können. Causé.

Mawas (133) bringt eine kurze Mitteilung zur sekretorischen Funktion und der ernährenden Bedeutung des Pigmentepithels der Netzhaut. Es besteht diese nicht nur in der Erhaltung des Pigmentes und der Bildung des Sehpurpus, das Pigmentepithel hat vielmehr, wie sich aus der Struktur des Zytoplasmas der Zelle und dem wechselnden Chromatingehalt des Kernes schliessen lässt, auch eine wichtige Rolle für die Ernährung der Netzhaut im ganzen und besonders ihrer gefässlosen Schichten. Es bildet gewissermafsen eine elektive Barriere, ein Schutzorgan für die Netzhaut gegenüber den mannigfachen, im Blut kreisenden Schädlichkeiten. Causé.

Untersuchungen über den physiologischen Pupillenabschluss stellte Hamburger (127) am Kaninchen an durch Injektion von diffussionsfähigem, wasserlöslichem Neutralrot in die Vorderkammer: es zeigte sich, dass kein Farbstoff durch die Pupille nach hinten drang, sondern die vordere Linsenkapsel sich nur im Pupillarbereich färbte. Dasselbe war auch am toten Auge der Fall, so dass es sich nicht um eingetretene Verklebungen handeln konnte. Ferner konnte H. ein künstliches Glaukom hervorrufen durch Injektion von wasserlöslichem Nigrosin in die Vorderkammer. An weiteren Versuchen mit vitaler Färbung (Indigkarmin) zeigte sich eine elektive Färbung des Hornhautendothels, woraus H. schliesst, dass dieses sich ebenfalls an der Resorption des Kammerwassers beteiligt. Köllner.

Heine (128) beobachtete einen prinzipiell interessanten Fall von Irisvorbuckelung (Napfkucheniris) ohne hintere Synechien bei (anscheinend angeborener) Aplasia iridis. Die Iris sah atrophisch aus und zwar in toto, während die des andern Auges denselben Zustand partiell (in der nasalen Hälfte) verbunden mit Ektopia pupillae zeigte. Ein Bruder des Pat. hatte auf einem Auge ein ähnliches Bild. Die Pupille des Auges mit der Irisvorbuckelung reagierte auf Licht, war im Halblicht ziemlich eng: 2,25 mm. Auf Atropin erweiterte sie sich auf 3 mm, ohne dass der «Napfkuchen» verschwunden war. Eine etwa gleiche Mydriasis erreichte Kokain innerhalb von $^1/_4$—$^1/_2$ Stunde unter völliger Abflachung des Napfkuchens. Eserin verengerte die Pupille auf 1,5 mm und rief den Napfkuchen wieder hervor, wobei er so ausgesprochene Form annahm, dass die Kammer in der Peripherie aufgehoben war, trotzdem trat keine Drucksteigerung ein. Von hinteren Synechien war nirgends etwas zu sehen. Durch keinerlei mechanische Insulte (Lidkneifen, Stossen gegen das Auge u. a.) liess sich der Napfkuchen abflachen, einzig durch Kokain. H. schliesst aus diesem Befund auf einen Flüssigkeitsstrom aus der hinteren Kammer in die vordere im Sinne Lebers, welcher kontinuierlich laufe, ohne den physiologischen Pupillenabschluss sprengen zu brauchen. Die Vorbuckelung der Iris sei der Ausdruck einer minimalen

Druckdifferenz, wie sie bei jedem Flüssigkeitsgefälle vorhanden sei. Da in diesem Falle der flüssige Inhalt des Napfkuchens 2—3 Tage braucht, um sich zu ergänzen, kann man auf die grosse Langsamkeit des Stromes schliessen.
Köllner.

Aus den von Grignolo (124) angestellten Versuchen ergibt sich, dass der normale Humor aqueus (Hund, Kaninchen) eine neutrale Reaktion aufweist, die derjenigen des Serums entspricht, dass ferner der Humor aqueus keine bedeutenden Modifikationen seiner Reaktion erleidet, sei es in den verschiedenen Formen von Glaukom, sei es bei anderen Augenaffektionen und dass der osmotische Druck des Humor aqueus der Hunde (mittels Kryoskopie bestimmt) höher ist als der entsprechende des Serums, und von Tier zu Tier verschieden ist. Auch der osmotische Druck des Kammerwassers von einem normalen menschlichen Auge, sowie von pathologischen Augen erwies sich stärker als der des Serums, und von Fall zu Fall verschieden.
Calderaro.

Um zu erfahren, wie weit refraktometrische Beziehungen zwischen Liquor cerebrospinalis und den Augenmedien bestehen möchten, hat Hallauer (126) Untersuchungen vorgenommen. Durch das jedem durchsichtigen Körper eigentümliche Brechungsvermögen war die Möglichkeit gegeben, Anhaltspunkte zu gewinnen für den Grad der Übereinstimmung in der Zusammensetzung dieser Flüssigkeiten. Glaskörper und Kammerwasser haben annähernd dasselbe spezifische Gewicht, dieselben Eiweisskörper, dieselben Mengen an Zucker und Harnstoff und weisen darum auch ungefähr dieselben refraktometrischen Werte auf. Ein Vergleich mit den sonstigen Flüssigkeiten des Körpers zeigt am meisten Übereinstimmung mit dem Liquor cerebrospinalis. Mit dem heizbaren Abbeschen Refraktometer bestimmte der Autor Kammerwasser, Glaskörper und Zerebrospinalflüssigkeit von 102 menschlichen Leichen möglichst bald nach dem Tode bei einer Flüssigkeitstemperatur von 18 Grad Celsius. In 30 Fällen wurden diese Untersuchungen bis zu 40 Grad Celsius weiter durchgeführt, wobei sich fürs erste ergab, dass die Berücksichtigung der Temperaturen der zur Untersuchung kommenden Flüssigkeitsmengen bei derartigen Erhebungen unerlässlich ist. Im weitern zeigte sich eine grosse Konstanz in den erhaltenen Refraktionswerten der brechenden Augenmedien, vor allem des Glaskörpers, etwas weniger des Kammerwassers. Weit weniger konstant waren die Liquorwerte. Bei einer Temperatur von 18 Grad Celsius bewegten sich die Glaskörperrefraktionen in 98 % zwischen 1,3345—1,3355, in 2 % wird die obere Grenze überschritten. Die Werte des Kammerwassers halten sich in 81 % zwischen 1,3350—1,3360. In 4 % bleiben sie unter diesen Schranken und überschreiten diese nach oben in 15 %. Die Brechungsexponenten endlich der Zerebrospinalflüssigkeit liegen in 63 % zwischen 1,3355—1,3365. 6 % der Fälle sind unter dieser Norm und gehen in 31 % darüber hinaus. Eine Gesamtbetrachtung der Refraktionsverhältnisse bei den drei verschiedenen Flüssigkeiten lässt neben der grossen Stabilität der Glaskörper- und Kammerwasserresultate und der grösseren Variabilität der Liquorwerte in mehr als einem Drittel der Beobachtungen durchgängig hohe Indizes für alle drei, von demselben Körper entnommenen Untersuchungsmengen erkennen. Ausser einigen Diabetesfällen handelt es sich dabei um Allgemeinerkrankungen hyperämisch-venöser Natur.) Auffallend war das Zusammentreffen

einer erhöhten Liquorrefraktion mit solchen Erkrankungsformen (Nephritis, Anämie, Arteriosklerose, Tuberkulose), bei denen sich erfahrungsgemäfs relativ häufig eine Papillitis findet. Diese Ergebnisse legen die Frage nahe, ob einer solchen Veränderung des Liquors bei derartigen Erkrankungen nicht eine grundlegende Bedeutung für das Zustandekommen einer Stauungspapille (infolge Gewebszellen- und Plexusreizung mit konsekutiver, vermehrter Liquorsekretion und nachfolgender mechanischer Zirkulationsstörung im Optikus durch Lymphstauung und Venenkompression) beizumessen sei. Köllner.

Die von Guglianetto (123) an Kaninchen ausgeführten Versuche beweisen, dass nach Einreibungen der Haut mittels Jotione, das Jod schnell in das Innere des Augapfels dringt. Die erste Jodreaktion im Humor aqueus tritt ungefähr 20—30 Minuten nach der Einreibung auch kleiner Mengen von Jotione und etwas später im Corpus vitreum auf, wo sie anfangs sich in den vorderen Schichten zeigt. Die Reaktion wird sehr intensiv nach 2—4 Stunden und dauert in den endokulären Flüssigkeiten noch 2—3 Tage nach der Einreibung fort. Bei der Einreibung der Haut mit Jotione gelangt das Jod in das Auge infolge des direkten Überganges des Mittels in den Blutkreislauf und später kann es auch infolge der Ausbreitung von der Stelle der Einreibung dorthin gelangen, wie die Anwendungen des Mittels auf die Haut toter Tiere beweisen. Aus diesen Versuchen erhellt, dass das auf die Haut geriebene Jotion auch im Auge dieselbe therapeutische Wirkung hervorrufen kann wie die intern verabreichten Jodpräparate. Calderaro.

Lagano (129) teilt seine Untersuchungen in drei Gruppen: In der ersten studiert er den Einfluss der Leberverletzungen auf den Durchgang des Fluoresceins ins Auge, wenn die Unterbindung des Choledochus vorgenommen wird. In der zweiten Gruppe studiert er den Vorgang bei Reizung der Leber mittels Parenchymeinspritzungen von Terpentinessenz, und in der dritten, wenn auf der ganzen Leberoberfläche ausgedehnte Kauterisationen mit dem Paquelinschen Thermokauter gesetzt wurden. Er beschreibt die von ihm angewandte Technik und kommt zu folgenden Schlusssätzen: Bei den experimentell durch Unterbindung des Choledochus, wie durch Terpentineinspritzungen in das Leberparenchym oder durch Kauterisation der Leberoberfläche hervorgerufenen Läsionen bemerkt man eine Beschleunigung im Übertritt des Fluoresceins ins Auge. Bei den Kaninchen ist die Beschleunigung weniger deutlich als bei Hunden, ja in wenigen Fällen in denen das Tier (Kaninchen) die Verletzung überlebte, bemerkte man zuerst eine Verspätung. Die Beschleunigung wird deutlicher und wahrnehmbarer, je mehr die Zwischenzeit nach der Läsion zunimmt. In einigen Fällen von Unterbindung des Choledochus konnte man ein Verweilen des Fluoresceins in der Camera anterior während der ganzen Zeit wahrnehmen, während welcher das Tier am Leben blieb. In anderen Fällen von Terpentininjektion oder Kauterisation wahr die Verspätung keine beständige, noch deutliche. Calderaro.

Barraquer (120) berichtet über eine eigenartige Beobachtung von Koagulation des Kammerwassers nach drei in grösseren Zwischenräumen vorgenommenen Operationen. Bei der ersten, Extraktion am linken Auge, war nach tadellosem Verlauf der Operation am 4. Tage die Vorderkammer ohne jegliche Entzündungserscheinungen mit einer dichten

weisslichen Masse angefüllt, die Iris und Pupille vollkommen verdeckte. Die Resorption dauerte fast einen Monat und es bestand danach wieder gute Sehschärfe. Bei 2 weiteren Operationen, präparatorischer Iridektomie und Extraktion am anderen Auge wurde 3 bezw. 7 Tage nach der Operation die gleiche Erscheinung gesehen, sie resorbierte sich jedoch nach Applikation einer subkonjunktivalen Injektion wesentlich rascher. Barraquer vermutet, dass die Ursache hierfür in einer Anämie oder einer versteckten Tuberkulose zu suchen sei. Weiterhin beobachtete Barraqueur bei einer Dame nach einem Sturz Spontanheilung eines Nachstars. Causé.

Um seine Versuche über den Einfluss der Körperstellung auf den Augendruck durchzuführen, liess Cestelli (121) den Pat. sich auf den Rücken legen und fixierte mit der linken Hand das Becken, während er mit der rechten die vereinigten Beine in die Höhe hob. Die Versuchspersonen waren gesunde Leute. Vor den Versuchen hatte Verf. während eines Zeitraumes von 10 Tagen normale Spannung bei den Pat. beobachtet, um diese dann mit derjenigen in Vergleich zu bringen die er beim Heben der Glieder finden würde; ausserdem führte er die Versuche jeden Tag zur selben Stunde aus. In allen diesen Versuchen hat Verf. keinen wahrnehmbaren Unterschied zwischen der endokulären Spannung unter normalen Verhältnissen und nach Hebung der unteren Glieder wahrnehmen können. Man kann daraus den Schluss ziehen, dass die Hirngefässe sich einer grossen Selbstständigkeit erfreuen, die auf die regulierende Funktion der Zerebrospinalflüssigkeit zurückzuführen ist. Calderaro.

Zu der Arbeit von Lederer über den Binnendruck des bewegten Auges äussern sich Halben (125) und Levinsohn (130) in folgender abweichenden Weise. Halben sieht in den Versuchen Lederers eine volle Bestätigung seiner früher auf Grund theoretischer Erwägungen geäusserten Ansicht, dass die Augenbewegungen den intraokularen Druck steigern, und schliesst sich ganz der Ledererschen Kritik der Levinsohnschen Experimente an. Nur die Vermutung, dass der Druck gegen das Orbitalpolster eine Rolle bei dem Zustandekommen der muskulären Drucksteigerung spiele, hält er nicht für richtig. Levinsohn will dagegen in den Versuchen Lederers eine Bestätigung seiner eigenen Experimente erblicken, aus denen er nur den Schluss gezogen haben will, dass die wenig ausgiebigen Augenbewegungen beim Lesen den Augendruck nicht oder nur in unbedeutendem Grade und jedenfalls nur immer für den Moment der Bewegung selbst zu steigern vermögen.

Fourrière (122) bringt eine genaue Beschreibung des Tonometers von Schioetz mit Angaben über die Geschichte der Tonometrie überhaupt. Der Druck normaler Augen schwankt zwischen 12—27 mm Hg. Zwischen beiden Augen sind Druckdifferenzen bis zu 5 mm beobachtet worden, doch fällt das wahrscheinlich nicht mehr in den Bereich des normalen. Des weiteren referiert F. über die Beziehungen der Tension zum Alter, arteriellen Druck, Tageszeiten, Refraktion, über den Einfluss von hell und dunkel, Akkommodation und Konvergenz, Massage und schliesslich über die Einwirkung der verschiedenen Augenmedikamente auf den intraokularen Druck. Causé.

VII. Physiologie und Pathologie des Gesichtssinnes.

Ref.: Köllner.

*134) **Burch: Über negative Nachbilder mit reinen Spektralfarben.** The ophthalm. 1913. S. 143. (Polemik gegen Porter und Edridge-Green.)

*135) **Calderaro: Contributo allo studio della visione indiretta.** (Beitrag zum Studium des indirekten Sehvermögens.). La Clinica Oculistica XII. Okt., Nov., Dez.

*136) **Calderaro: Influenza della strichnina sulle funzioni retiniche dell'occhio** nomale. (Einfluss des Strichnins auf die Netzhautfunktionen des normalen Auges.) La Clinica Oculistica XII. Luglio, Ag., Sett.

*137) **Castelli: Una nuova interpretazione del meccanismo della visione.** (Eine neue Erklärung des Sehmechanismus. Atte dell'Ateneo di Bergamo. 1912.

*138) **Cuny: Weitere Untersuchungen über den Zusammenhang der Sehschärfe und Schiessleistung der Infanterie.** Zeitschr. f. Augenheilk. Bd. 29, S. 135.

*139) **Edridge-Green: The simple character of the yellow sensation.** Phys. Proceedings. March 15.

*140) **Edridge-Green: Trichromatic Vision and anomalous Trichromatism.** Proc. of the Royal Soc. B. Vol. 86, S. 164.

*141) **Edridge-Green: Coloradaptation.** Proc. of the Royal Soc. B. Vol. 86, S. 110.

*142) **v. Fritsch: Über den Farbensinn der Bienen und die Blumenfarben.** Münch. med. Wochenschr. Nr. 1, S. 15.

*143) **Hermann: Über die Fähigkeit des weissen Lichtes, die Wirkung farbiger Lichtreize zu schwächen.** Zeitschr. f. Sinnesphysiol. Bd. 47, S. 97.

*144) **v. Herrenschwand: Epidemische idiopathische Hemeralopie.** Arch. f. Augenheilk. Bd. 73, S. 133.

*145) **Hess, C.: Neue Untersuchungen zur vergleichenden Physiologie des Gesichtssinnes.** Zoolog. Jahrbücher. Bd. 33, S. 387.

*146) **Hilbert: Zur Kenntnis der sog. Farbenschwäche.** Zeitschr. f. Bahn- u. Bahnkassenärzte. Nr. 3, S. 62.

*147) **Homuth: Beiträge zur Kenntnis der Nachbilderscheinungen.** Arch. f. d. ges. Psychologie. Bd. 24, S. 181.

*148) **Hoppe: Über ein sternförmiges Nachbild von ungewöhnlicher Herkunft.** Arch. f. Augenheilk. Bd. 73, S. 274.

*149) **Isakowitz: Über Blendung durch Assoziation.** Klin. Monatsbl. f. Augenheilk. Bd. 51 (I. Hälfte), S. 213.

*150) **Langenbeck: Die akustisch-chromatischen Synopsien (farbige Gehörsempfindungen).** Zeitschr. f. Sinnesphysiologie. Bd. 47, S. 159.

*151) **Moreau: Histoire de la guérison d'un aveugle-né.** Annal. d'oculist. T. CXLIX, S. 82—118.

*152) **Napp: Demonstration zweier Fälle mit interessanter Farbensinnstörung.** Berl. ophthalm. Gesellsch. Januar.

*153) **Schanz: Veränderungen und Schädigungen des Auges durch Licht.** Dtsch. med. Wochenschr. Nr. 8, S. 365. (S. empfiehlt nochmals die Euphos-Gläser, um die schädlichen Strahlen vom Auge abzuhalten.)

*154) **Stargardt: Zur Diagnostik der Farbensinnstörungen.** Zeitschr. f. Bahn- u. Bahnkassenärzte. Nr. 3, S. 65.

*155) **Stilling: Einige Bemerkungen über die Farbenprüfung.** Zentralbl. f. prakt. Augenheilk. März.

*156) **Paschen: Physiologische Erscheinungen bei der Übereinanderlagerung von Halbschatten.** Zeitschr. f. Sinnesphysiologie. Bd. 47, S. 182. (Betrifft Saum- und Fleck-Erscheinungen an der Schattengrenze und ihre Erklärung.)

*157) **Zeeman, W. P. C.: Das Sehen der Einäugigen.** Nederl. Tijdschr. voor Geneesk. 1913. I. 11.

*158) **Zimmer: Ursachen der Inversionen mehrdeutiger stereometrischer Konturenzeichnungen.** Zeitschr. f. Sinnesphysiologie. Bd. 47, S. 106.

Die Frage, ob die Gelbempfindung eine einfache oder zusammengesetzte Empfindung ist, vermag Edridge-Green (139) leicht durch folgende Versuche zu lösen: Für Normale wird das grüne Nachbild eines durch ein rotes Glas betrachteten Lichtes auf weissem Grunde deutlicher gesehen, als auf gelbem. Wäre Gelb eine zusammengesetzte Empfindung, so müsste es umgekehrt sein. Auch wird bei abnehmender Beleuchtung spektrales Gelb bis zum Verschwinden stets gelb gesehen, verändert also seine Farbe weder nach Grün noch nach Orange hin. Es müsste, wenn zusammengesetzt aus Rot und Grün, nach dem Grün hin seinen Farbenton ändern, weil in der Dämmerung rote Lichter eher verschwinden (!). Bei Individuen, welche nur drei Farbenempfindungen besitzen (Trichromaten im Sinne der Greenschen Theorie, welche Heptachromaten-Monochromaten unterscheidet, Ref.), wird dagegen beim ersten Versuch, wie nach G.'s. Theorie zu erwarten stände, das grüne Nachbild eines roten Lichtes in der Tat umgekehrt auf gelbem Grunde deutlicher gesehen, wie auf weissem. Derartige Leute haben also keine «einfache Gelbempfindung».

Ist anomale Trichromasie und Farbenschwäche identisch? Diese bekanntlich von Nagel und Refer. verneinte, von Guttmann bejahte Frage wird von Green (140) auf Grund seiner eigenen Beobachtungen beantwortet und zwar ebenfalls in negativem Sinne: es gäbe Beobachter mit völlig normalem Farbensinn und anomaler Rayleighgleichung. (Wenn auch dieser Satz bis zu einem gewissen Grade richtig sein kann, so ist es bisher doch unbewiesen und auch aus G.s Untersuchungsangaben — G. legt bekanntlich grossen Wert auf Benennungen der Farben — ist hierfür kein Anhalt zu finden.) Auch Farbenblinde stellten eine normale scharfe Rayleighgleichung ein.

In gleicher Weise führt Stilling (155) neuerdings erstaunlicherweise letztere Tatsache gegen den Wert der Rayleighgleichung an. (Viele Farbenblinde tun dies natürlich, aber nur, wenn man dem gelben Vergleichslicht eine unveränderliche Helligkeit gibt; sie brauchen sich in diesem Falle tatsächlich nicht vom Normalen zu unterscheiden. Lässt man aber, wie es eben notwendig ist, die Helligkeit des Gelb verändern, so unterscheidet sich der Farbenblinde vom Normalen sehr erheblich, indem er bei anderen Rotgrünmischungen ebenfalls Gleichungen erhält.)

Zwei Fälle von Farbensinnstörung bespricht Napp (152), die bei der Diagnose auf Farbentüchtigkeit Schwierigkeiten bereiten konnten. Beide verhielten sich am Anomaloskop gegenüber der Rayleighgleichung vollkommen wie Normale (sie nahmen nur eine Gleichungseinstellung an), sie versagten aber z. T. gegenüber Stillings Tafeln, der eine auch bei Cohnschen Tafeln, der andere war bei den Nagelschen Tafeln unsicher. Bei Untersuchungen mit kleinsten farbigen Lichtpünktchen liess sich weder eine Erhöhung der Schwellenwerte noch ein gesteigerter Kontrast nachweisen. Bei derartigen Grenzfällen, die beweisen, dass keine Massen-Tafelprobe unfehlbar

sein kann, ist es schwer zu entscheiden, ob man die Prüflinge noch den Farbentüchtigen oder schon den Farbenuntüchtigen zurechnen soll.

Gelegentlich einer kleinen Polemik über die Brauchbarkeit des Stargardt-Oloffschen Kompendiums der Diagnostik der Farbensinnstörungen betonen letztere Autoren (154) nochmals die ihrer Ansicht nach zweifelhafte Überlegenheit der Stillingschen Tafeln über die Nagelschen bei der Diagnose der Farbenschwäche. Das Anomaloskop wird nochmals sehr gerühmt.

Auch Stilling (155) tritt nochmals für seine Tafeln ein und wendet sich gegen die Beurteilung der Nappschen Fälle. Wer Stillings Tafeln nicht entziffert, ist eben farbenschwach, meint er. Es liegt z. T. wohl ein Missverständnis vor, bedingt durch ein unvollständiges Referat, denn auch Napp konstatiert ja eine Farbensinnstörung. Übrigens ist von St. Farbenschwäche und Farbenuntüchtigkeit identifiziert worden.

Aber alle diese Erörterungen über den Wert der Rayleighgleichung bei der Diagnose der Farbenschwäche werden hinfällig durch die Ausführungen Hilberts (146): Es gibt überhaupt keine Farbenschwäche »bei Leuten, die eine gute Kinderstube genossen haben«. Sie wird nur vorgetäuscht dadurch, dass Manche nicht geübt worden sind, die Farben genügend zu unterscheiden und zu bezeichnen. (Allen farbenschwachen Kollegen meine herzlichste Teilnahme. Ref.).

Über den Farbensinn der Bienen machte v. Frisch (142) Versuche, um nachzuweisen, dass diese Tiere einen Farbensinn besitzen, und dass die Blumenfarben der Insekten willen da sind. Er dressierte die Tiere mit Hilfe von Zuckerwasser-Schälchen, welche auf Heringsche Papiere gesetzt waren, auf eine bestimmte Farbe und fand, dass diese dann unter grauen Papieren verschiedener Helligkeit von den Bienen herausgefunden wurden. Sie sammelten sich selbst dann um das Schälchen auf dem farbigen Papier, wenn dieses leer und die grauen ringsherum mit Zuckerwasser gefüllt waren. v. Frisch glaubt aus weiteren Versuchen noch schliessen zu können, dass die Bienen Purpurrot mit Violett und Blau verwechseln.

Über den angeblichen Farbensinn der Fische setzt v. Hess (145) seine früheren wertvollen Forschungen fort. Die nach seinen Methoden angestellten Untersuchungen über die Färbung der Gewässer beweisen, dass die bei verschiedenen Fischen als »Hochzeitskleid, d. h. als auf das Auge berechneter« Schmuck aufgefassten Farben unter den Verhältnissen, unter denen sie wirken sollen, selbst von einem farbentüchtigen Auge nicht mehr als Farben gesehen werden können, so z. B. auch die besonders starke Rotfärbung des Bauches beim Königsee-Stichling, denn diese Tiere laichen in 60 m Tiefe; rote und gelbe Farben werden aber schon in 8 bis 10 Meter Tiefe nicht mehr als Farbe wahrgenommen. Auf die Färbung der Pupille hat die Farbe des Grundes keinen Einfluss. In gleicher Weise besteht bei diesen Tieren nur eine sehr mangelhafte Helligkeitsanpassung an den Grund. Daher können diese Beobachtungen (v. Frischs) nicht wissenschaftlich verwertet werden. Ebensowenig ist, wie H. zeigt, die Dressurmethode auf eine bestimmte Farbe bei Fischen eine nicht einwandsfreie Methode. Für die Untersuchung des Lichtsinnes bei Culex-(Stechmücken-)Larven wurden von v. Hess neue sehr interessante Untersuchungsmethoden angegeben. Die damit gewonnenen Befunde entsprechen in allen Punkten den früher bereits von

v. Hess gefundenen. Die Larven verhielten sich so, wie wenn ihre Sehqualitäten jenen der totalfarbenblinden Menschen ähnlich oder gleich sind. Durch die Versuche wird auch die Unhaltbarkeit der Loebschen Tropismenhypothese dargetan. Einige untersuchte Cölenteratenarten endlich zeigten bisher nicht bekannte Lichtreaktionen, nämlich eine ausgesprochene Neigung, sich zum Licht zu wenden. Versuche mit farbigen Lichtern waren dabei bisher ohne Ergebnis.

Blickt man einige Zeit auf eine rote Fläche, dann auf eine grüne, so wird bekanntlich das Grün besonders lebhaft gesehen. Diese als Farbenumstimmung im allgemeinen bezeichnete Erscheinung erklärt sich nach Green (141) dadurch, dass nicht etwa eine neue, vorher nicht vorhandene Farbenempfindung hinzukommt, sondern dass die lebhaft grüne Farbenempfindung durch Subtraktion entsteht, dadurch, dass aus dem grünen reflektierten Licht alle roten Strahlen in Fortfall kommen, weil sie nicht mehr empfunden werden. (Empfindung oder Erregung?)

Über die Fähigkeit weissen Lichtes, die Wirkung farbiger Lichtreize zu schwächen, machte Hermann (143) am Farbenkreisel messende Untersuchungen. Die Schwächung wächst, er fand es mit Zunehmen der Helligkeit eines kontrasterregenden hellen Grundes und zwar wird diese Abhängigkeit durch eine lineare Funktion dargestellt. Für die verschiedenen Farben erfolgt die Zunahme der Schwächung etwa gleichschnell.

Über das Abklingen der Farben an Nachbildern nach länger und kürzer dauernden farbigen Reizen hat Homuth (147) ausführliche Untersuchungen angestellt, deren Einzelheiten hier übergangen werden können. Von Wichtigkeit für die theoretische Auffassung H.s ist, dass als Hauptfarben bei den Nachbildern sich immer Blau, Purpur und Gelb herausheben, wie auch die ursprüngliche Reizfarbe beschaffen sein mag. Die drei Farben sind auch nicht durch Übergänge stetig miteinander verbunden, sondern erscheinen im Gesichtsfeld relativ scharf von einander getrennt. Weiterhin versucht H. nachzuweisen, dass Nachbilder auf selbständigen physiologischen Prozessen beruhen. Nun ist es nur noch ein verhältnismäfsig kleiner Schritt, die drei Farben, Blau, Purpur und Gelb für eine Farbensinntheorie, und zwar eine Drei-Komponententheorie zu verwerten. In der Tat sieht er eine isolierte Funktion einer der drei Komponenten in den genannten Farben. Er lehnt sich damit merkwürdiger Weise sehr eng an die Helmholtzsche Theorie an und findet auch, dass seine Komponenten von den späteren Helmholtzschen »gesättigtes Karmin, gelbliches Grün und Ultramarinblau« gar nicht sehr abweichen.

Einen Beitrag zu den farbigen Gehörsempfindungen (akustisch-optischer Synopsien) gibt Langenbeck (150) in Gestalt einer recht anregend geschriebenen Mitteilung seiner Selbstbeobachtungen. L. hat besonders bei Vokalen und Zahlen ausgesprochene Farbenempfindungen. Bezüglich der Erklärung spricht er die sehr beachtenswerte Ansicht aus, dass kein zwingender Grund vorliegt für einen Dualismus der Erklärungen in physiologische und psychologische, dass sich vielmehr mit grosser Wahrscheinlichkeit eine einheitliche Deutung der Phänomene erzielen lässt dadurch, dass man in der Jugend entstandene Assoziationen als Grundlage der Synopsien annimmt, deren Ursprung durch die Eindrücke des kindlichen Lebens verwischt und schliesslich vergessen wird.

Calderaro (135) erwähnt die verschiedenen Forschungen, die bezüglich des indirekten Sehens vorgenommen wurden, und berichtet dann über drei eigene Beobachtungen und kommt zu folgenden Schlussätzen: Die zur Untersuchung der indirekten Sehfunktion geeignetsten Gegenstände sind: Ein 2 mm grosses Quadrat auf schwarzem Grunde, für den Lichtsinn; ein gleich grosses Quadrat in blauer, roter, grüner Farbe für den Farbensinn; zwei schwarze 5 mm grosse Quadrate getrennt durch einen gleich grossen Zwischenraum für den Formensinn. Die beste Untersuchungsmethode zum Messen des indirekten Sehens ist die radiale, die darin besteht, dass der Gegenstand zentripetal längs der schrägen Achse bewegt wird, bis zum Augenblick seines richtigen Erkennens. Zur genauen Messung der indirekten Vision ist eine gewisse Übung erforderlich. Der Fixierpunkt muss sich auf 5 m vom Auge befinden; die weitesten Sehgrenzen sind die der weissen Farbe, dann kommen das Blau, das Rot und das Grün. Die Grenzen der beiden letzten liegen sehr nahe aneinander und verschwimmen sehr leicht. Diese Grenzen umschreiben längs des horizontalen Meridians einen verlängerten trapezförmigen Raum, der auf der temporalen Seite des E. V. etwas ausgedehnter ist. Die Kurve, mit der die indirekte Sehfunktion gegenüber der zentralen abnimmt, ist veränderlich je nach den verschiedenen Empfindungen; sie ist weniger schnell für das Blau, und nimmt allmählich zu für das Weiss, das Rot, für die deutlichen Punkte, und für das Grün. Der Einfluss der Akkommodation auf das indirekte Sehen drückt sich durch merkliche Verminderung der Grenzen in der parazentralen Gegend (bis auf 30 °) der E. V. und durch die geringe Erweiterung derselben gegen die Peripherie hin aus. Die Grenzen der indirekten Sehfähigkeit der Hypermetropen sind fast in ihrer Ausdehnung jenen der Emmetropen gleich; diese Grenzen sind weit enger bei den Myopen. Die Messung der Grenzen des indirekten Sehens kann ein wertvolles Hilfsmittel liefern, im Beginne einiger Krankheiten der tieferen Augenmembrane, da ihre Störungen frühzeitiger auftreten können, als die der direkten Sehfunktion und des perimetrischen Gesichtsfeldes.

Calderaro.

Eine noch unbekannte, subjektive Gesichtserscheinung, eine sternförmige Anordnung heller ovaler Punkte sah Hoppe (148) an sich selbst. Wenn er die Augen einige Zeit zerstreutem, nicht zu hellem Licht aussetzte, dann verdunkelte und wieder belichtete, so bemerkte er die eigentümliche Sternfigur, welche den Fixierpunkt freiliess und auf 2 m Entfernung einen Kreis von 15 cm deckte. Sie erinnerte an die Retinitis albumin.-Sternfigur. H. hält die Erscheinung für ein Nachbild und nimmt an, dass an einzelnen Stellen die Netzhautelemente stärker belichtet sein müssten. Das könne nur durch Körperchen in den inneren Netzhautschichten geschehen, welche als Sammellinsen wirken. Als solche kommen möglicherweise die Kerne der Müllerschen Stützfasern in Betracht, welche eine ähnliche Anordnung haben.

Die Erscheinung der umkehrbaren Perspektive, der Inversion, bei Betrachtung mehrdeutiger stereometrischer Konturenzeichnungen ist allgemein bekannt. Zimmer (158) geht in einer ausführlichen Arbeit auf die bisherige wissenschaftliche Bearbeitung der Erscheinung und ihrer Ursachen kritisch ein und bringt eine Anzahl neuer Experimente. Die Ursache wurde von einigen Autoren bisher einer bestimmten Fixierstellung des Auges, von anderen dagegen Blickbewegungen längs der Konturlinie (Wundt), von noch anderen Akkommodations- und

Konvergenzänderungen zugeschrieben. Z.s Untersuchungen widersprechen diesen Theorien: Auch bei gewollter Fixation eines Punktes treten die Inversionen ein, trotzdem dabei unbeabsichtigte Bewegungen auftreten können. Durch gleichzeitige zeitliche Registrierung der Augenbewegungen und der Inversionen (erstere wurden objektiv [Fernrohrmethode] und subjektiv beobachtet) stellte Z. fest, dass zwar Augenbewegungen bei den Inversionen stattfinden, aber stets erst nach eingetretener Inversion. Daher können sie auch nicht die Ursache der Inversionen darstellen, sondern nur eine Kompensationsbewegung, welche durch die veränderte Raumvorstellung hervorgerufen wird. Auch Akkommodationsveränderungen finden vor dem Eintritt der Inversionen nicht statt, sie treten nur mit den Augenbewegungen zusammen auf. Auch sie können also nicht Ursache der Inversionen sein. Z. beobachtete dann die Inversionen an Nachbildern: sowohl während der Dauer der positiven wie der negativen Nachbildphase, als auch während des Umschlags von einer Phase in die andere können Inversionen auftreten. Sie erfolgen bei manchen Beobachtern nur spontan, bei anderen auch willkürlich, entweder durch Veränderung der Aufmerksamkeitsrichtung oder der Vorstellung. Demnach sind für das Zustandekommen der Inversionen ausschliesslich psychologische Momente verantwortlich zu machen, die jedoch nicht einheitlicher Natur sind. Alle physiologischen Veränderungen an dem Auge sind nur Kompensationsvorgänge infolge der veränderten Raumvorstellung.

Seitdem Nagel 1872 das Strychnin in die Therapie einiger funktioneller und atrophischer Affektionen des Sehnerven und der Netzhaut eingeführt, fühlte man das Bedürfnis, die reizende Wirkung dieses Alkaloides auch am gesunden Auge zu versuchen, um die Ergebnisse besser erwägen zu können, die man am gesunden Auge erzielen konnte. Und dies umsomehr, da seitdem die Meinungen der Ophthalmologen geteilt waren. Calderaro (136) stellte in seinen Versuchen zuerst die Grenzen der Sehfunktionen der untersuchten Individuen fest, um sie mit jenen zu vergleichen, die er unter der Wirkung des Strychnins erzielt hatte. Er teilt seine Versuche in 4 Reihen. In der ersten Reihe suchte er die Lichtempfindlichkeit festzustellen, in der zweiten setzte er die normalen Grenzen der Funktionsfähigkeit des Sinnes der Entfernung fest und in der dritten mafs er die periphere Empfindung der Netzhaut dem Lichte gegenüber, in der vierten endlich beschäftigt er sich mit der Wirkung des Strychnins auf den Farbensinn sowohl bei direktem wie bei indirektem Sehen. Seine Schlussätze sind: Das Strychnin steigert nicht die Schärfe des Lichtsinnes bezüglich der Auffassung der minimalen Differenzen zwischen Licht und Schatten, noch vermindert es die minimale Weite der zur Untersuchung der bekannten Helle notwendigen Lichtöffnung; es steigert weder die direkte Sehschärfe, noch vermindert es den Gesichtswinkel, unter welchen ein Versuchsgegenstand fällt; es vermehrt nicht die Ausdehnung des Gesichtsfeldes bezüglich eines weissen 10 mm grossen Objektes; es verschiebt nicht gegen die Peripherie des C. V. die Grenzen der Erkennung deutlicher Punkte, es verschärft nicht die direkte Sehschärfe und nur wenig die indirekte; es dehnt nicht die Entfernung aus, in welcher die deutlichen Punkte mittels indirekter Vision unter gewissen Graden des Fixationspunktes erkannt werden; es erweitert weder die Grenzen des Farben-Gesichtsfeldes, noch jene der Farbenempfindung; es nähert nur die Grenzen dieser verschiedenen Netzhautfunktionen den maximalen normalen Schwankungen; die Begrenzung durch Ermüdung des Gesichtsfeldes

und der indirekten Sehschärfe findet statt nach einer längeren Zeit, als im normalen Zustande, und auch dies nur in dem der Einspritzung entsprechenden Auge und während 2 Tagen. Calderaro.

Die unangenehmen Sensationen, wie sie bei der Blendung durch helles Licht auftreten, kann Isakowitz (149) an sich selbst beobachten, wenn er bei der Lektüre eines Buches an eine Stelle kommt, bei welcher ein besonders helles Licht (Feuer, Sonne) im Mittelpunkte der Darstellung steht. Dieses Blendungsgefühl kann sich soweit steigern, dass die Schrift undeutlich wird oder verschwindet und I. die Augen abwenden muss. Dieselbe Erscheinung tritt auch beim Betrachten von Bildern auf, bei welchen ein sehr heller Gegenstand abgebildet ist. Es braucht sich dabei gar nicht um eine absolut helle Stelle zu handeln, was bei den Farben ja überhaupt nicht der Fall ist, sondern eben nur um die Wiedergabe eines hellen Gegenstandes. Es kann sich demnach nicht um eine physikalische Blendung handeln, wie I. mit Recht hervorhebt, sondern nur um eine assoziative Verknüpfung der Vorstellung eines blendenden Objektes mit dem somatischen Blendungsgefühl. (Als Parallelbeispiel derartiger abnormer Assoziationen mag etwa das Farbenhören gelten.)

Moreau (151) bringt sehr ausführlich die Geschichte der Heilung eines achtjährigen, blindgeborenen Knaben. Es handelte sich um eine kongenitale Katarakt mit stark verdickter Kapsel, die mit einem Zwischenraum von 3 Wochen beiderseits in der Kapsel extrahiert wurde. M. beweist mit der ausführlichen Wiedergabe der ersten Sehversuche des in seiner Erziehung sehr vernachlässigten Kindes, dass ein günstiger Operationseffekt dem Blindgeborenen nicht ohne weiteres die Fähigkeit, zu sehen, verschafft. Die Operation bedeutet vielmehr nur den vorbereitenden Akt, die Unterweisung und Erziehung hat nachher die Hauptarbeit zu leisten. Sie muss über genügend lange Zeit fortgesetzt, systematisch und sehr sorgfältig ausgeführt werden. Trotz einjährigen klinischen Aufenthaltes hatte in dem vorliegenden Falle das Kind nach Jahresfrist den grösseren Teil des Erlernten wieder vergessen. Es empfiehlt sich Operationen zur Hebung angeborener oder in der ersten Lebenszeit erworbener Blindheit möglichst frühzeitig vorzunehmen.
Causé.

Castelli (137) nimmt an, dass der Beginn des Gesichtseindruckes auf eine Erscheinung optischer Resonanz, verursacht durch die retinischen Pigmentkörner, zurückzuführen sei. Er mafs mittels eines besonderen Zirkels die retinalen Pigmentkörperchen auf einigen Mikrophotographien und stellte fest, dass die Dimensionen der Granuli von derselben Wellengrössen- und Längsordnung sind, wie die monochromatischen Strahlen, die sich im sichtbaren Teile des Sonnenspektrums befinden. Daher die Annahme, dass die retinalen Pigmentkörnchen, die von den weissen Lichtstrahlen, welche die vorderen durchsichtigen Schichten der Netzhaut durchdrungen haben, betroffen sind, in eine Vibration von verschiedener Schwingungs-Periode treten, je nach ihrer Dimension, entsprechend den einzelnen reizenden monochromatischen Strahlen. Calderaro.

Zeeman (157) meint, dass für die praktische Bedeutung von dem Verluste eines Auges die grössere Helligkeit des Bildes und die grössere Sehschärfe beim binokularen Sehen gleichgültig sei. Auch die Genauigkeit der zweiaugigen Fixation ist der des Einäugigen nicht überlegen, was er mittelst

Punktproben auf schwarzem Grunde nachweisen könnte. Von überwiegender Bedeutung ist der Verlust der binokularen Parallaxe und des binokularen Konvergenzgefühls. Z. bestreitet den von Pfalz angegebenen Begriff «des Gefühls des halben Konvergenzwinkels», welches den Einäugigen niemals über die Entfernung orientieren könne. Nebst den Kennzeichen von Grösse, Form, Schattenbildung usw. verfügt der Einäugige für das Tiefensehen bloss über die monokulare Parallaxe. Er braucht die Assoziation mehrerer aufeinanderfolgender Beobachtungen und deshalb längere Zeit, um zu einem Schlusse zu kommen. Z. bestimmte mit Momentschlussapparaten die Wahrnehmungszeit für einen bestimmten Tiefenunterschied. Bei binokularem Sehen war es $^1/_{20}$ Sek., bei Einäugigen $^1/_2$ Sek. Verkürzung dieser Zeit trat nur ein bei Übung mit dem Apparat, nicht durch Gewöhnen an die Einäugigkeit. Methoden zur Messung des monokularen Tiefensehens haben deshalb einen sehr beschränkten Wert. B. P. Visser.

Über den Einfluss der Sehschärfe auf die Schiessleistung der Infanterie hat Cuny (138) Untersuchungen an 271 Mann angestellt. Er fand, dass die überwiegende Mehrzahl der Rekruten eine höhere Sehschärfe hat, wie 1. Schon geringe Abstufungen der Sehschärfe haben einen merklichen Einfluss auf das Schiessergebnis. Brillenträger schiessen durchschnittlich besser, als Nichtbrillenträger. Die Sehschärfe wurde im Freien mit Haken auf 6 m Entfernung geprüft.

Zur Ätiologie der epidemischen idiopathischen Hemeralopie bringt v. Herrenschwand (144) eine Mitteilung. Er untersuchte eingehend 54 Soldaten, die bei einem Bataillon erkrankten, während in anderen Regimentern, welche unter den gleichen Lebensbedingungen standen, nur vereinzelte Fälle vorkamen. Die Blutuntersuchung ergab leichte Grade von Anämie mit Formänderungen der Blutkörperchen und auffallende Vermehrung der aus dem lymphatischen Apparat stammenden weissen Blutzellen. ausserdem waren fast in allen Fällen Lymphdrüsenschwellungen nachweisbar. H. denkt schliesslich an individuelle Krankheitsdispositionen auf hereditärer Grundlage, an diathetische und dyskrasische Zustände. welche eine Erklärung für das epidemische Auftreten der Erkrankung abgeben könnten.

VIII. Physiologie und Pathologie der Akkommodation und Refraktion.

Ref.: Köllner.

*159) **Besold: Kritische Betrachtungen über die verschiedenen Theorien der Myopie.** Diss. München.

*160) **Folinea: Ricerca del meridiano principale dell'astigmatismo corneale per mezzo del quadrante di Pollack.** (Forschungen über den Hauptmeridian des Hornhautastigmatismus mittels des Pollackschen Quadrans.) Arch. di Ottalm. XX. Nr. 5. S. 225.

*161) **Köllner: Über die Tiefenwahrnehmung bei einseitiger Myopie.** Berl. ophthalm. Gesellsch. Januar.

*162) **Krusius: Ergebnisse vergleichender Refraktionsuntersuchungen an höheren Schulen der Levante und Ostindiens.** 39. Vers. d. ophthalm. Gesellsch. zu Heidelberg.

*163) **Levinsohn: Die Entstehung der Kurzsichtigkeit mit Demonstration kurzsichtig gemachter Affen.** 39. Zusammenkunft d. Heidelberger ophthalm. Gesellsch.

*164) **v. Rohr** und **Stock: Über eine Methode zur subjektiven Prüfung von Brillenwirkungen.** Arch. f. Ophthalm. Bd. 84, S. 152.

*165) **Sachs: Über die Myopie und ihre Behandlung.** Med. Klinik. Nr. 11, S. 397.

*166) **v. Szily, A. sen.: Über ektopische hintere Staphylome.** 39. Zusammenkunft d. ophthalm. Gesellsch. in Heidelberg.

*167) **Whitnall: Der Einfluss der Form der Orbita auf das Auge.** The ophthalm. review. 1913. S. 34.

Krusius (162) berichtet in der Frage der Schulkurzsichtigkeit anschliessend an seine vorjährigen Refraktionsuntersuchungen in Preussen über vergleichende Studien an höheren Schulen zu Odessa, Konstantinopel und Bombay. Nach den entsprechenden Einzelergebnissen, die ein persönlich untersuchtes Material von 7420 deutschen und 3604 fremdrassigen Augen umfassen, und an Hand besonderer graphischer Darstellungen besprochen wurden, giebt er das allgemeine Vergleichsurteil dahin ab, dass die fremdrassigen Schulen günstigere Verhältnisse, zumal für die Kurzsichtigkeit zeigen, wie die zum Vergleiche herangezogenen preussischen Schulen. Besonders wichtig sind aber dann noch die folgenden wissenschaftlichen Schlussfolgerungen über die Entstehungsbedingungen der Schulkurzsichtigkeit und des Astigmatismus, die an dem klassischen Beispiele der St. Xaviere-Hochschulen zu Bombay überzeugend erörtert wurden. Gerade hier fanden sich die verschiedensten reinen Rassen und sozialen Kasten (Hindu — Mohamedaner — Persier) unter völlig gleichen Schul- und Arbeitsbedingungen vereint, wie ein eigens zu diesem Zwecke angesetztes Naturexperiment. Bei gleicher zu grunde liegender ethnologischer Rasse bedingt eine vorhandene oder nicht vorhandene relative Inzucht ein wesentlich unterschiedliches Auftreten angeborener degenerativer Erscheinungen d. h. im Sonderfalle angegebener astigmatischer Refraktionsanomalien. Bei gleicher zu grunde liegender ethnologischer Rasse und bei gleicher Individualschädigung bedingt das Vorhandensein oder Nichtvorhandensein eines in der Vorfahrenreihe generell schädigenden Einflusses (hier der Naharbeit) einen ganz wesentlichen Unterschied in der Entwicklung von Zahl und Grad der Schulkurzsichtigkeit. Es lässt der auch an diesen fremden Rassen ebenso wie in Preussen vermittelst der stereoskopischen Mischphotographie des Vortragenden festgestellte Zusammenhang bestimmter Gesichtsbildungen mit bestimmten Refraktionen die Folgerung zu, dass dieser Zusammenhang weniger als eine immanente «Rasse»-Disposition dieser Schädelformationen zu deuten ist, vielmehr scheint es, dass z. B. die Entwicklung der Kurzsichtigkeit und der myopischen Orbitalausmafse aus der emmetropischen Grundform ein Parallelvorgang ist. Als praktisch wichtigste Feststellungen werden betont 1. dass es eine Inzuchtserscheinung angeborener astigmatischer Refraktionsanomalien gibt, 2. dass generelle Naharbeits-Schädigung ein hereditär disponierendes Moment für die Schulkurzsichtigkeit bilden, 3. dass die Naharbeit der jugendlichen Augen eine unter Umständen schon an sich zur Kurzsichtigkeit führende Individual-Schädlichkeit darstellt. Es müsse mithin gerade unter Berücksichtigung hereditär disponierender Momente eine Schulhygiene des Auges nicht nur nutzen können, sondern zwingend gefordert werden. Bezüglich der sehr wesentlichen Einzelbefunde und wissenschaftlichen Belege muss auf die Originalarbeit verwiesen werden.

Über die verschiedenen Theorien des Zustandekommens der Myopie stellt Besold (159) kritische Betrachtungen an und bekennt

sich zu folgender Anschauung: Unter dem Einflusse des Sehaktes und dem damit gesteigerten Stoffwechsel tritt eine Hyperämie der Netzhaut, Aderhaut und im Akkommodationsapparat auf. Den daraus hervorgehenden transsudativen Vorgängen sei in erster Linie die Umformung des Auges im Sinne des myopischen Langbaues zuzuschreiben. Sie tritt umsoeher ein, je durchlässiger die Gefässwandungen, je weicher die Umhüllungsmembran des Auges ist und je mehr durch vornübergehängte Kopfhaltung der Blutabfluss gehemmt wird. Bei den ersteren Faktoren macht sich dann der hereditäre Einfluss geltend.

Whitnall (167) führt gegen Stillings Theorie an, dass die Lage der Trochlea nicht notwendigerweise in Beziehung zur Höhe der Form der Orbita stehen müsse. Denn nach seinen Messungen ist die Distanz zwischen der Ursprungsstelle der Musculi obliqui, für den Superior an der Trochlea ausgerechnet weniger variabel als die Höhe der Orbita. Gilbert.

Levinsohn (163) betont nochmals, dass die zurzeit herrschenden Myopietheorien einer Kritik nicht standhalten. Er kommt auf Versuche zu sprechen, durch welche es ihm gelungen ist, die von ihm vertretene Myopieauffassung (Entstehung der Bulbusverlängerung durch Rumpf und Kopfbeugung) zu erhärten. Er demonstriert zwei Affen, bei denen es ihm geglückt ist, die Refraktion um 5 resp. 10 D. einfach dadurch zu erhöhen, dass diese Tiere 6 Monate hindurch täglich mehrere Stunden in eine Stellung gebracht waren, die sie zwang, die Augen in der Sagittalaxe vertikal zum Boden zu richten. Die Myopie vor den Versuchen betrug bei einem Affen 0 D., bei dem anderen — 3 D., nach den Versuchen — 5 und — 13 D. Gleichzeitig mit der Refraktionserhöhung traten am Papillenrande ophthalmoskopische Veränderungen auf, die für Myopie sehr charakteristisch sind (temporale Sichelbildung). Ausserdem zeigt der Vortragende an der Hand von Statistiken bei Kindern im ersten Lebensjahre und bei Erwachsenen, dass sowohl die ausgesprochene Sichel, wie auch in der Regel die Skleralringe (Bindegewebsringe) nicht angeborene sondern erworbene Anomalien darstellen, die als der sichtbare Ausdruck einer Refraktionserhöhung aufzufassen sind.

Die ophthalmoskopischen Merkmale des Sehnerveneintrittes beim hinteren Staphylom verleihen ihm, so führt v. Szily sen. (166) aus, zuweilen das Aussehen, als wäre seine Form aus dem normalen Verhältnis in verschiedenem Grade herausgedreht. Bei entsprechender Nebeneinanderstellung der betreffenden Befunde, lässt sich diese scheinbare Drehung von aussen über unten nach innen bis zu jenem Grade verfolgen, bei welchem der temporale und nasale Papillenanteil ihr charakteristisches Aussehen völlig vertauscht haben. In der weitaus überwiegenden Zahl der Befunde schliesst sich an die Papille in der Richtung der Drehung ein Konus von mehr weniger erheblicher Breite an. Von besonders hoher Wichtigkeit ist die nur in seltenen Fällen fehlende Gewebsrarefikation und Ektasie der an den Konus anstossenden Funduspartie. Von klinischer Bedeutung ist die Tatsache, dass diese Ektasie auch progredient sein kann, und dass in solchen Fällen die erwähnte ophthalmoskopisch erkennbare partielle Rarafikation des Fundusgewebes von geradezu pathologischem Aussehen ist, und sich zuweilen auch die üblen Folgen der Dehnung in eigentümlichen Formen dem Prozesse angliedern. Es ist sicher, dass diese Abweichungen schon in der embryonalen Entwicklung des Organs präformiert sind; wenn

auch die Veranlagung erst post partum zur vollen Entfaltung des angedeuteten ophthalmoskopischen Befundes gelangen mag.

Köllner (161) hat über das Tiefensehen bei einseitiger Myopie und zwar für die Nähe eingehendere Untersuchungen angestellt. Er verwendete einen «Dreifadenapparat», bei dem anstatt der Fäden Menschenhaare durch kleine Gewichte gespannt waren, die in Glyzerin tauchten, um die Schwankung zu verringern. Die Fäden erschienen als schwarze Linien auf hellem Hintergrunde (erleuchtete Mattscheibe). Untersucht wurde auch bei einer Entfernung von 15 und $12^1/_2$ cm des Objektes am Auge, da viele einseitigen Myopen die Gegenstände so nahe betrachten. Kopfbewegungen von einigen Millimetern waren am Apparat möglich, hatten aber auf die Feinheit des Tiefensehens keinen Einfluss. Der Normale und die Mehrzahl der korrigierten Anisometropen stellen die drei Haare mit grosser Genauigkeit in eine frontale Ebene ein (Abweichungen bis höchstens $^1/_4$ mm), der Einäugige ist hilflos. Viele hundert Selbstbeobachtungen (einseitige Myopie von 4,0 D.) ergaben, dass die Feinheit des Tiefensehens mit der Annäherung stark wuchs und dass dafür der zunehmende Gesichtswinkel, unter welchen die Objekte erscheinen, verantwortlich zu machen ist. In einer Entfernung von etwa 15 cm war die Feinheit der Einstellungen denen des Normalen sehr nahestehend. Notwendig war allerdings eine gewisse Zeit, momentane Eindrücke erschweren das Tiefensehen sehr. Die Übung spielte ebenfalls eine grosse Rolle. Weitere Untersuchungen an ca. 15 einseitigen Myopen verschiedenen Grades, alle ohne nachweisbare Muskelstörungen, mit guter Akkommodationsbreite, ohne Astigmatismus und normaler Sehschärfe bestätigten die Selbstbeobachtungen, wenn sich auch erhebliche individuelle Verschiedenheiten zeigten. Alles in allem kann man sagen: die Feinheit des Tiefensehens in der Nähe kann bei einseitiger Myopie bis 5,0 D. der normalen recht nahe kommen, doch darf man nicht ohne weiteres verallgemeinern und vor allem nicht von künstlicher auf natürliche Anisometropie schliessen, denn bei ersterer ist das Tiefensehen durchschnittlich viel geringer. Begünstigt wird das Tiefensehen durch die Annäherung, die dem einseitig myopischen möglich ist und zuweilen dadurch, dass das Objekt näher an das myopische Auge gehalten wird (dadurch tritt eine Verringerung des dioptrischen Einstellungsfehlers des nicht eingestellten Auges auf). Eine grosse Rolle spielt die Übung dabei. Benachteiligt wird die Feinheit des Tiefensehens durch den grossen Einfluss des Gesichtswinkels. (An der Pulfrichschen Prüfungstafel z. B. werden feine Tiefenunterschiede nur an Punkten von gewissem Durchmesser gesehen, schlechter dagegen an den feinen Linien). Der Grund für das auffallende feine Tiefensehen, das vielen einseitigen Myopen möglich ist, ist wohl darin zu suchen, dass nicht die Breite der Zerstreuungsweise maßgebend ist, sondern dass es auf das «Reizmaximum» ankommt. Das «führende» d. h. scharf eingestellte Auge war bei K. in der Strecke zwischen Fernpunkt des myopischen und Nahepunkt des emmetropischen Auges bei der obigen Versuchsanordnung durchaus nicht das myopische, wie man erwarten konnte, sondern bald das eine, bald das andere, ohne dass sich eine bestimmte Regel für diesen abwechselnden Gebrauch aufstellen liess. Das myopische Auge «führt» also in dieser Strecke nicht ausschliesslich. Die anderen einseitig Myopischen verhielten sich ebenso. Wird in der Praxis der betrachtete Gegenstand näher vor das myopische Auge gehalten, so führt dieses selbstverständlich immer. Beim Lesen wird von den einseitig Myopischen durchaus nicht in

der Nähe das myopische, in der Ferne das emmetropische Auge als «führendes» benutzt; vielmehr ist für den Gebrauch bei Myopie von 3—5 D. meist die Entfernung des Objektes maſsgebend. Liegt das betrachtete Objekt weit ab, bis etwa innerhalb des Fernpunktes des myopischen Auges, so führt das emmetropische Auge, liegt es näher, das myopische; dazwischen befindet sich eine kurze Strecke, in der sich die beiden Augen um die Fixation streiten, und die deswegen vom Anisometropen gern gemieden wird. Viele Myopen von etwa 4,0 D. lesen lieber in 30 cm Entfernung und lassen demnach das emmetropische Auge führen. Eine Korrektion im Interesse des Tiefensehens soll entweder dauernd oder garnicht vorgenommen werden. Bis zu einer Myopie von 4—5,0 D. kann sie meist unterbleiben, da hier das Tiefensehen fein genug ist, doch muss individualisiert werden.

Über die Behandlung der Kurzsichtigkeit spricht Sachs (165) nach allgemeinen Ausführungen über die Veränderungen bei Myopie und die Myopietheorien. Notwendig ist vor allem Vermeidung von Naharbeit bei schlechter Beleuchtung, denn der Naharbeit ist zweifellos ein schädlicher Einfluss zuzuschreiben. S. fordert, wie die Mehrzahl heutzutage, Vollkorrektion der Myopie. Die Zeissschen Fernrohrbrillen werden nur wohlwollend, ohne Kritik, erwähnt. Bezüglich der Fukalaschen Operation nimmt S. eine gewisse Reservestellung ein. Wegen der misslichen anatomischen Folgeerscheinungen bei der Myopie sollte eine Brillenverordnung von nichtärztlicher Seite von vornherein verurteilt werden.

Folinea (160) gibt zuerst eine Beschreibung des Pollackschen Quadrants. Er stellt seine Versuche nur in jenen Fällen von Astigmatismus an, welche 3 Dioptrien übersteigen und einen Unterschied zwischen Quadrant und Ophthalmometer aufweisen. Unter 10 Fällen erzielte er sechsmal eine Besserung des Visus, während viermal kein Vorteil erzielt wurde. Die erreichte Besserung war nur einmal $^1/_{10}$, in den fünf anderen Fällen ist sie nur leichten Grades, da es den Kranken nur gelang, die Buchstaben die sie vorher lasen, deutlicher zu lesen. Calderaro.

Den grossen Unterschied, welcher zwischen gewöhnlichen und den punktuell abbildenden Brillengläsern in der Grösse des brauchbaren Blickfeldes besteht, beobachteten Stock und v. Rohr (164) unter Benutzung der Fickschen Kontaktbrillen. Bestand z. B. unter dem Kontaktglase eine Hypermetropie von 13,0 D., so betrug bei Korrektion mit einem gewöhnlichen Starglase bei 13° Blickablenkung im horizontalen Meridian die Sehschärfe nicht mehr $^5/_{60}$, mit einem Gullstrandschen Starglase dagegen noch $^5/_7$.

IX. Physiologie und Pathologie des Bewegungsapparates.

Ref.: Köllner.

*168) **Barany: Nystagmus retractorius bei Tumor der Vierhügelgegend.** K. k. Gesellsch. d. Ärzte Wien. Sitzung v. März 1913.

*169) **Bielschowsky: Über die relative Ruhelage der Augen.** 39. Vers. d. ophthalm. Gesellsch. in Heidelberg.

*170) **Dimmer: Eigentümliches Phänomen bei Nystagmus.** K. k. Gesellsch. d. Ärzte in Wien. Sitzung v. Januar.

*171) **Dubois, H. F.: Hereditärer Nystagmus.** Nederl. Tijdschr. voor Geneesk. 1913. I. 12.

*172) **Elschnig: Nystagmus retractorius, ein zerebrales Herdsymptom.** Med. Klinik. Nr. 1, S. 8.

*173) **Elschnig: Angeborene Retraktionsbewegungen bei Adduktion des Bulbus.** Verein deutscher Ärzte in Prag. Sitzung v. November 1912.

*174) **Harman: Verlängerung einer Rectussehne bei Schieloperationen.** The ophthalmoscope. 1913. S. 17.

*175) **Harman: Partielle Tenotomie eines Rectus lateralis zur Erzielung vertikaler Ablenkung.** The ophthalmoscope. 1913. S. 74.

*176) **Landolt: Behandlung der Divergenz durch überkorrigierende Konkavgläser.** Klin. Monatsbl. f. Augenheilk. Bd. 51, S. 47. Januar.

*177) **Landolt: Zur operativen Behandlung des Schielens.** Arch. f. Augenheilk. Bd. 73, S. 145.

*178) **Lauber: Zyklische Okulomotoriuslähmung.** K. k. Gesellsch. d. Ärzte in Wien. Sitzung v. Februar 1913.

*179) **Lutz: Über einen Fall von Mitbewegung des Oberlides, die auch willkürlich hervorgerufen werden kann.** Klin. Monatsbl. f. Augenheilk. Bd. 51, S. 32. Januar.

*180) **Marx: Untersuchungen über Fixation unter verschiedenen Bedingungen.** Zeitschr. f. Sinnesphysiologie. Bd. 47, S. 79.

*181) **Mosso: La sindroma del Parinaud.** (Der Parinaudsche Symptomenkomplex.) Ann. di Ottalm. fasc. 6. 7. 1912.

*182) **Scalinci: Su di una paralisi recidivante dell'oculomotore in sogetti uremici.** (Über eine rezidivierende Paralyse des Okulomotorius bei Urämikern.) Gaz. intern di Med. e Chirurgia. 1912.

*183) **Semple: Über einige Augensymptome in ihrer Beziehung zur Diagnose intrakranieller Erkrankungen.** The american journ. of ophthalm. 1913. S. 15.

*184) **Terrien et Hillion: Paralysie isolée de la convergence.** Soc. d'ophtalm. de Paris. Décembre 1912. Ann. d'oculist. T. CXLIX, S. 47.

*185) **Traquair: Ein Fall von Parese des vierten Nerven infolge Herpes zoster ophthalmicus mit präexistenter Heterophorie.** The ophthalm. review. 1913. S. 65.

Über die Fixation bzw. den möglichen Ruhezustand der Augen unter solchen Bedingungen, bei denen dem Sehorgan kein direkter Fixierpunkt gegeben ist, machte Marx (180) messende Untersuchungen. In erster Linie berücksichtigte er eine etwa für die Orientierung vorhandene Schleimhautempfindung und ein bewusst gewordenes Spannungsgefühl der Muskeln. Beide Faktoren lassen sich ausschalten, der erstere am kokainisierten Auge, der zweite durch Versuche mit abseits gerichtetem Blick. In dieser Hinsicht stimmt die Dunkelorientierung mit der Orientierung im Hellen überein. Das verhältnismäfsig bequeme und sichere Wiederfinden der Primärstellung der Augen nach vollführter Ablenkung, das M. beobachtete, erklärt sich wahrscheinlich folgendermafsen: der Primärstellung der Augen kommt eine mehr oder weniger ausgezeichnete Bedeutung bei, insofern als dabei ein Minimum von Innervationsanstrengung notwendig ist. Dieses Minimum wird nach vorübergehender Anspannung der Muskeln leicht wiedergefunden. Diese physiologische Spannung der Augenmuskeln dient somit zur groben Orientierung, während die eigentliche, feinere durch die Kontrolle der Netzhautbilder ausgeführt wird. Beide Augen führten übrigens bei den Untersuchungen im allgemeinen parallele Abweichungen aus. Das stimmt mit der Auffassung überein, dass beide Augen einen funktionell zusammengehörigen Apparat bilden. Bei den sogen. autokinetischen Empfindungen

handelt es sich bekanntlich um die Tatsache, dass ein im dunkeln Raum allein sichtbar leuchtender Punkt sich häufig zu bewegen scheint, wenn man ihn längere Zeit fixiert. Marx fand, dass auch während der autokinetischen Empfindungen annähernd mit gewohnter Genauigkeit fixiert wird. Den Grund für die Erscheinung sieht er darin, dass fortwährend unwillkürliche kleine Abweichungen vorwiegend in einem Sinne Platz greifen, welche dann durch besondere Innervationsimpulse wieder auskorrigiert werden. Dadurch entsteht der Eindruck, als wenn das Auge einem sich bewegenden Punkte folgte.

Als relative Ruhelage bezeichnet Bielschowsky (169) die Lage der beiden Augen relativ zueinander unbeeinflusst von allen gegensinnigen dem Fusionszwang entspringenden Innervationen. Die exakte Bestimmung der relativen Ruhelage wird sehr erschwert durch die grosse Widerstandsfähigkeit der vom Fusionszwang unterhaltenen Ausgleichsinnervation, welche den Tonus der bezüglichen Muskelgruppen derart verändert, dass eine neue «funktionelle» Ruhelage daraus entsteht. Die gewöhnlichen Methoden der Gleichgewichtsprüfung geben individuell sehr verschiedenwertige Resultate, weil der Fusionszwang oder seine Nachwirkung nicht genügend ausgeschaltet wird. B. hat daher in 289 Fällen, die ihren binokularen Sehakt durch Verlust oder Erkrankung eines Auges seit längerer oder kürzerer Zeit eingebüsst haben, die relative Ruhelage bestimmt. In der Mehrzahl der Fälle liess sich trotz der einseitigen Amblyopie die Schielstellung mittels der Prismen- oder der Doppelbilder-Methode exakt bestimmen; bei den übrigen Fällen musste der Schielwinkel unter Vernachlässigung des $< \gamma$ mittels des Hornhautreflexbildchens gemessen werden. Wie sich herausstellte, hat der Verlust des binokularen Sehens in 20 bis 25 % der Fälle nur eine sehr kleine Schielablenkung (Divergenz, Konvergenz oder Vertikal-Divergenz zwischen 0 und $1^1/_2{}^0$) zur Folge. Hierunter sind ganz vereinzelte Fälle, wo bei Fernsehen wirklich Parallelstellung der beiden Augen besteht, ebenso vereinzelt die Fälle mit minimaler Konvergenz. Divergenz von 2^0 bis zu den höchsten Graden fand sich in 66 bis 70 %, die Kombination von Divergenz mit Vertikal-Divergenz in 5 bis 10 %. Nur etwa 10 % des Gesamtmaterials hatte Konvergenz von 2^0 und darüber, jedoch war ein deutlicher Einfluss des Lebensalters gerade bezüglich der Häufigkeit der Konvergenz zu konstatieren: bei jugendlichen Individuen unter 15 Jahren fand sich Konvergenz in > 16 %, bei den Individuen über 30 Jahre nur in 3 bis 4 %. Je länger der Verlust des binokularen Sehens zurückliegt, um so grösser ist der Prozentsatz an höher gradiger Schielstellung. Unter den Hypermetropen ist die Zahl der höher gradigen Divergenzen erheblich kleiner als bei Emmetropie bzw. ganz gering gradigen Ametropien. Das auffälligste Ergebnis ist die grosse Häufigkeit der Fälle (42 % des Gesamtmaterials), in denen das schwachsichtige oder erblindete Auge isolierte, in ungleichmäfsigen, regellosen Intervallen erfolgende Vertikal-Bewegungen machte. B. erörtert die Zugehörigkeit dieser Fälle zu der Gruppe der sogen. alternierenden Hyperphorien (des dissoziierten Aufwärtsschielens), deren Symptomatologie er schon früher beschrieben hat und stellt weitere Mitteilungen darüber in Aussicht.

Einen Fall von Mitbewegung eines Oberlides, der sich durch einige Besonderheiten auszeichnet, beschreibt Lutz (179). Die Mitbewegung tritt wiederum bei Kaubewegungen auf. Ausserdem war der Patient aber imstande auch willkürlich das Lid — ohne Kieferbewegungen — emporschnellen zu lassen. Zur Erklärung der unwillkürlich und willkürlich mög-

lichen Hebung des Lides nimmt L. eine Störung im Bereich der supranukleären Verbindungen der Augenmuskelkerne an, die den Wegfall einer natürlichen Hemmungsvorrichtung zur Folge hat, und die durch Übergreifen auf die eigentliche Kernregion eine wirkliche Kernläsion weiterer Augenmuskeln zur Folge hat — es bestand nämlich gleichzeitig noch eine Trochlearisparese auf derselben Seite, auf welcher die Lidhebung möglich war (rechts).

Lauber (178) demonstriert einen 5jährigen Knaben mit zyklischer Okulomotoriuslähmung. Es besteht seit dem 6. Lebensmonat rechtsseitige vollständige Okulomotoriusparese bei erhaltener Wirkung des Abduzens und Trochlearis. Rechter Trigeminus ist hyperästhetisch, der linke Fazialis leicht paretisch, es besteht leichter Hydrozephalus. Die Pupille ist gewöhnlich 3 mm weit und ist starr auf Licht und Konvergenz. Sie erweitert sich periodisch langsam bis auf 7 mm, um sich dann rasch zu verengern; dabei erhöht sich die Refraktion um 6—8 Dioptrien. Das Phänomen besteht auch im Schlafe. Gleichzeitig mit der Miosis tritt Abduktion des Auges und Hebung des Lides auf bis zu einer Lidspaltenweite von 4 mm. Tertsch.

Scalinci (182) berichtet über zwei Beobachtungen an Patienten mit rezidivierender Paralyse des Okulomotorius, in welchen die urämischen Verhältnisse deutlich waren. Die Rezidivität des Leidens falle zusammen mit der grösseren Anhäufung von Substanzen autotoxischer Natur oder mit der Steigerung der toxischen Wirkung im Organismus wegen besonderer Verhältnisse, wie Erkältung usw. Calderaro.

Semple (183) bespricht unter Anführung einschlägiger Beobachtungen die Bedeutung der transitorischen Abduzensparese, der Okulomotoriuslähmung, der bitemporalen und der homonymen Hemianopsie für die Diagnose intrakranieller Erkrankungen. Gilbert.

Elschnig (173) sah bei angeborener Abduzenslähmung während der Adduktion des Bulbus mehrmals Retraktionsbewegungen des Bulbus (unter 7 Fällen 3 mal). Bei einem der demonstrierten Fälle war die Erscheinung so hochgradig, dass hei der Adduktion infolge eines maximalen Enophthalmus die Lidspalte sich völlig schloss, und das Auge, wenn es etwas nach oben oder unten blickte, gleichzeitig maximal nach oben bzw. unten gedreht wurde. Es handele sich um bindegewebige Schwielen anstelle des Rectus externus.

Mosso (181) berichtet über zwei Beobachtungen mit Parinaudschem Symptomenkomplex, welche die beiden hauptsächlichsten Typen darstellten unter denen die Lähmungen der assoziierten binokulären Bewegungen aufzutreten pflegen. In einem Falle waren die hervortretendsten Symptome der Verletzung im Bereich der Oculomot., im anderen hingegen im Bereich der Abduzentes. Calderaro.

Terrien und Hillion (184) stellten ein 7jähriges Kind mit einer isolierten Konvergenzlähmung ohne sonstige Bewegungsstörungen der Augen vor. Während die Lichtreaktion der Pupille und das Akkommodationsvermögen normales Verhalten zeigten, war die Pupillarreaktion auf Konvergenz und Akkommodation nicht vorhanden. Es bestanden gekreuzte Doppelbilder in allen Blickrichtungen. Causé.

Dimmer (170) demonstriert einen 38jährigen Schlosser mit einem eigentümlichen Phänomen beim Lesen. Es besteht bei dem Patienten starker horizontaler Nystagmus mit Kopfzittern. Er kann nur dann

kleinere Schrift fliessend lesen, wenn er das Buch gegen die gewöhnliche Haltung um 90° dreht, so dass die Zeichen vertikal stehen und er von oben nach unten liest. Das Schreiben erfolgt in gewöhnlicher Weise. Seinen Beruf als Schlosser kann er gut ausüben. Visus 0,2. Augenhintergrund normal, es besteht keine Scheinbewegung der Objekte. D. beobachtete im Jahre 1905 einen zweiten, ganz gleichen Fall, wie der vorgestellte Patient. Es war ein 9jähriger Knabe mit Visus R. A. = 0,1, L. A. = 0,3. Sonst ist kein derartiger Fall in der Literatur bekannt. Als Erklärung dieses Phänomens führt D. folgendes an. Es dürften im Anfange dem Nystagmus entsprechend, Scheinbewegungen der Objekte bestanden haben. Wenn aber bei horizontalem Nystagmus horizontale Scheinbewegungen stattfinden, so muss die Schrift tatsächlich bei vertikaler Stellung der Zeichen besser zu sehen sein, denn es erfolgt dann die Bewegung eines jeden Buchstabens in sich selbst, während bei horizontaler Haltung in einander verschwimmen müssen. Späterhin erfolgt eine solche Angewöhnung, dass das Sehen auch jetzt, wo keine Scheinbewegung wahrgenommen wird, doch durch die vertikale Stellung der Zeilen erleichtert wird. D. bestätigt diese Erklärung durch einen Versuch. Tertsch.

Dubuis (171) teilt einen Stammbaum mit über 5 vollständigen Generationen einer Nystagmus-Familie. Von den 40 Nachkömmlingen einer Stammmutter mit Nystagmus zeigten 8 männliche und 8 weibliche die Abweichung, welche von einer Mutter mit Nystagmus nur auf die Söhne, von einem Vater nur auf die Töchter vererbt wurde. Bis zum dritten Geschlechte waren immer alle Töchter, resp. Söhne befallen. Später gab es auch gesunde Kinder; doch niemals stammte ein angegriffener Sohn von einem angegriffenen Vater, oder eine angegriffene Tochter von einer angegriffenen Mutter ab. In wenigen Fällen fehlte die Abweichung bei den Eltern der angegriffenen Kinder. B. P. Visser.

Einen Nystagmus retractorius fand Bárány (168) bei einem Tumor in der Vierhügelgegend, dessen anatomisches Präparat er demonstriert. Derartige Fälle sind bisher nur 3 bekannt. Der linke hintere und die vorderen Vierhügel waren durch eine Tumormasse ersetzt, welche den Aquaeductus Sylvii an einer Stelle verschloss.

Einen neuen Fall des seltenen Nystagmus retractorius (Körber) bringt Elschnig (172) bei einer Frau, welche an malignem Tumor am dritten Ventrikel und chronischem Hydrocephalus internus litt und starb. Wie in einem früheren (1910 von Salus veröffentlicht) Falle traten, besonders bei allen willkürlichen Bewegungen, die nicht glatt und prompt erfolgten, Retraktionsbewegungen der Augen ein, die gewöhnlich, besonders wenn sie intensiver sind, mit leichter Konvergenz verbunden waren. Bei passiven Kopfdrehungen waren die Augenbewegungen nahezu normal. Klinisch wurde, wie auch im früheren Falle, ein abnormer diffuser Druck in der Gegend des Aquaeductus Sylvii angenommen, wie denn auch die Sektion bestätigte. E. erklärt das eigentümliche Symptom des Nystagmus retractorius in folgender Weise: durch den diffusen Druck auf die intakten Augenmuskelkerne und ihre Verbindungsfasern, wie auch auf das hintere Längsbündel ist eine derartige Störung der Innervation bedingt, dass bei jeder intendierten Blickbewegung der Willensimpuls in sämtliche äussere der Willkür unterworfene Augenmuskeln abfliesst. Infolge Überwiegens der Rekti über die Obliqui kommt es zur Retraktion der Bulbi. Die Konvergenz erklärt sich

wohl nur durch Überwiegen der Adduktoren über die Abduktoren. Im ganzen handelt es sich also um eine kumulative Innervation.

Zur Behandlung des Strabismus divergens empfiehlt Landolt (176) überkorrigierende Konkavgläser und teilt als Beispiel 2 Fälle mit, bei denen er einen überraschenden Erfolg erzielt hatte. In einem Falle handelte es sich um eine 18jährige Patientin mit hochgradiger Divergenz und beiderseitiger Emmetropie. Doppelseitige Rücklagerung der Mm. externi und Prismengläser waren erfolglos geblieben. L. verordnete dann zur täglichen Übung beiderseits — 6,0 D. und erzielte nach kurzer Zeit völlige Beseitigung jeder Muskelgleichgewichtsstörung und gute Konvergenz.

Harman (174) macht bei hochgradigem Strabismus, wo die Vorlagerung allein nicht ausreicht, eine Verlängerung der Sehne des kontrahierten Muskels durch seitliche Einschnitte in die Sehne vor und hinter dem Schielhaken und durch einen dritten zwischen diesen beiden aber auf der entgegengesetzten Seite der Sehne geführten Schnitt. Gilbert.

Will man bei Höhenschielen operativ vorgehen, so ist bei Vorlagerung der Vertikalmotoren nach Landolt (177) eine beträchtliche unmittelbare Überkorrektion anzustreben. Als Beispiel werden 2 Fälle von Trochlearisparese bzw. -Lähmung angeführt, wo mit gutem Erfolge eine Überkorrektion durch Vorlagerung und Verkürzung des M. rectus inferior vorgenommen worden war. In dem einen Falle stand das Auge noch 11 Tage nach der Operation 8° tiefer wie das gesunde; nach 18 Tagen bestand bereits vollkommene Fusion, die 10 Jahre lang unverändert bestehen blieb.

Harman (175) empfiehlt zur Beseitigung der Höhenablenkung beim Strabismus zwei vertikal gerichtete Einschnitte durch $^2/_3$ der Breite der Sehne eines Seitenwenders; der eine wird von oben, der andere von unten geführt. Die Ablenkung tritt in der Richtung des Schnittes auf, der dem Ansatz der Sehne am nächsten liegt. Gilbert.

X. Lider.

Ref.: Krauss.

*186) **Aizner: Zur Ptosisoperation mit freier Faszientransplantation.** Zentralbl. f. Chir. 5. S. 153.

*187) **Axenfeld: Zur Pathologie und Therapie der Lidkarzinome.** Vereinig. Südwestdeutscher Augenärzte. Klin. Monatsbl. f. Augenheilk. LI. S. 82. Januar.

*188) **Baslini: Neue Operationsmethode zur Korrektur des Entropium cicatricium des Unterlides.** La Clinica Oculist. XII. S. 1176.

*189) **Kugel: Über Knorpelausschälung gegen Ektropium senile.** Arch. f. Ophthalm. LXXXIV. 1. S. 79.

*190) **Kugel: Nachtrag: Über Knorpelausschälung etc.** Ibid. S. 196.

*191) **Morax: Sporotrichose primitive des paupières simulant une fistule lacrymale.** Ann. d'oculist. T. CXLIX. S. 183.

*192) **Morelle: Epithéliome de l'angle des paupières. Exstirpation et Plastique.** La Presse méd. belge. 23. II.

*193) **Passera: Bilateraler Herpes zoster im Gebiete des I. und II. Trigeminusastes.** Tip. Voghera E. Roma. 1912.

*194) **Uhthoff: Ein Fall von Xeroderma pigmentosum mit weitgehenden Zerstörungen im Bereiche der unteren Augenlider und der Kornea.** Vereinigung

schlesisch-posenscher Augenärzte. Klin. Monatsbl. f. Augenheilk. LI. März. S. 366.

*195) **Uhthoff: Ein Fall von doppelseitigen Lidbulbuscysten von ungewöhnlicher Grösse.** Ibid. S. 368.

*196) **Verwey: Die Wundnaht mittels Plumbierung in der Augenheilkunde.** Nederl. Tijdschr. v. Geneesk. I. 12.

*197) **Vossius: Über einen Fall von beiderseitigen symmetrischen Lipomen im inneren Augenwinkel.** 39. Vers. d. Ophthalm. Gesellsch. in Heidelberg.

Die Demonstration Uhthoffs (195), betreffend ein neugeborenes Kind mit doppelseitigen, ungewöhnlich grossen Lidbulbuscysten mit hochgradigem kongenitalem Mikrophthalmus, gehört in das Kapitel der Missbildungen. Eine Photographie gibt die Verhältnisse wieder. Die Cysten sollen operativ beseitigt werden.

Vossius (197) berichtet über einen Fall von beiderseitigem symmetrischem Lipom im inneren Augenwinkel bei einem 16jährigen Mädchen. Die Geschwülste waren zuerst im 7. Lebensjahre bemerkt und sollen in ihrer Grösse geschwankt haben; sie waren jetzt kleinnussgross. Die rechte prominierte weniger als die linke. Beide Tumoren waren in der Gegend des Tränenbeins an der inneren Orbitalwand fixiert. Der Knochen war nicht defekt. Gegen die Umgebung liessen sie sich scharf abgrenzen, durch Druck nicht verkleinern oder zum Verschwinden bringen. Die Exstirpation gelang vollkommen; gegen die Lidhaut und Karunkel waren sie nicht abgekapselt. Bei der Lösung vom Knochen trat eine profuse Blutung ein. Sie bestanden aus reinem Fettgewebe und hatten eine dünne Kapsel, von der einzelne Septen abgingen. Sie enthielten feine Nervenäste und einzelne grössere im Quer- und Schrägschnitt getroffene Blutgefässe. Am vorderen Umfang fanden sich unter der Haut einzelne Schweissdrüsen zwischen dem Fettgewebe, keine Talg- oder andere Drüsen. Die Haut enthielt feine Härchen. Mit dem Orbitalfettzellgewebe hingen die Tumoren nicht zusammen. Die oberen Tränenröhrchen fehlten. Die Karunkel ging direkt in die Haut des oberen Lidrandes über; sie war wie die Plica semilunaris verdickt und frei von Haaren. Köllner.

Axenfeld (187) bespricht die Röntgentherapie der Lidkarzinome, die in manchen Fällen durchaus angebracht erscheint, wobei aber wegen der Gefahr der Rezidive eine jahrelange Weiterbeobachtung der Kranken Bedingung ist. Bei allen anderen Fällen ist die Blepharoplastik angezeigt, am besten mit Ohrknorpeltransplantation nach Büdinger, wie an zwei derartigen Fällen näher ausgeführt wird. Ferner zeigt er Präparate eines Falles von diffusem Karzinom der ganzen Conj. palp. forn. et bulbi, das bis an die Lidränder heranreichte und durch Exenteration der Orbita in Lokalanästhesie entfernt wurde. Schliesslich weist Vortr. noch auf die grossen Schwierigkeiten hin, die sich dem plastischen Ersatz des völlig zerstörten karzinomatösen Oberlides entgegenstellen. Vielleicht wird man in diesen sehr seltenen Fällen den Bulbus am besten mit entfernen. In der Diskussion weist Hertel auf die erfolgreiche Anwendung der Radiumtherapie bei malignen Tumoren am Auge und den Lidern hin.

Morax (191) sah bei einem 37jährigen Eisenbahnbeamten eine primäre Sporotrichose der Lidhaut in der Tränensackgegend, die das Aussehen einer Tränensackfistel hatte. Die knötchenförmige Haut-

affektion hatte etwa 1 mm Durchmesser, zeigte nur geringfügige Entzündungserscheinungen und war im Verlaufe eines Vierteljahres nach einem Grippeanfalle allmählich ohne besondere Beschwerden entstanden. Eine Sondierung der Tränenwege ergab völlige Intaktheit derselben ohne Zusammenhang mit dem Erkrankungsherd. An den Lymphwegen zeigte sich nur eine geringe, nicht schmerzhafte Induration der Aurikulardrüse. Die Kulturversuche ergaben als Erreger das Sporotrichum Beurmanni, von dem durch die Favaschen Untersuchungen erwiesen ist, dass es durch die intakte Haut und Schleimhaut eindringen kann. Morax neigt in diesem Falle zur Annahme, dass die subkutane Infektion durch die Schleimhaut des Tränensackes erfolgte. Causé.

Uhthoff (194) stellt einen weit vorgeschrittenen Fall von Zerstörungen im Bereiche der unteren Augenlider und der Korneae durch Xeroderma pigmentosum vor und gibt dessen Abbildung, aus der die Veränderungen im Gesicht gut zu ersehen sind. Der Fall ist schon früher in weniger vorgeschrittenem Stadium von Heine abgebildet worden. Die Lider sind ganz zerstört und ihre Haut hat die Hornhäute pterygiumartig überwachsen. Auch in der Ober- und Unterlippe haben sich zwei grössere maligne Tumoren gebildet. Die von den Kleidern geschützten und den äusseren Schädlichkeiten weniger ausgesetzten Teile des Körpers sind auch jetzt noch verschont geblieben.

Passera (193) gibt einen klinischen Beitrag zur Behandlung des Herpes zoster. Der Fall heilte nach ungefähr 28 Tagen unter Anwendung einfacher Trockenpulver. Calderaro.

Verwey (196) benutzte bei der Wundnaht nach Entropionoperationen am oberen Lide und der Fadenlegung nach Snellen bei Ektropion des unteren Lides mit Erfolg halbdurchschnittene Hagelschrotkörner, in welche die Fadenenden eingeklemmt wurden. B. P. Visser.

Kugel (189) bespricht sehr eingehend sein Verfahren der Knorpelausschälung als Ersatz der Kuhnt-Szimanowskischen Operation und deren Modifikationen gegen Ektropium senile. Über Verfahren und Erfolge auf Grund von 74 Operationen wird des näheren berichtet. Verfasser glaubt seine Operationsmethode als eine Radikaloperation gegen das Ektropium senile bezeichnen zu können, die alle anderen gegen dieses Leiden angewendeten operativen Methoden weit hinter sich zurücklässt.

In einem Nachtrage berichtet Kugel (190) über einen Fall, bei dem seine Knorpelausschälung das Ektropium senile doch nicht ganz beseitigte, so dass noch eine Operation nach Szimanowski nachgeschickt werden musste, worauf das Endresultat dann ein vorzügliches wurde.

Baslini (188) beschreibt eine Operationsmethode, die er in drei Fällen von Narbenentropium des Unterlides anwandte. Das Resultat war ausgezeichnet. Verf. meint, dass die neue Methode besonders in den Fällen anzuwenden sei, die auch den klassischen Methoden widerstehen. Calderaro.

Aizner (186) hat nach dem Vorgange von Payr zur Übertragung der Wirkung des Stirnmuskels auf das Oberlid bei der Ptosisoperation einen Streifen aus der Fascia lata verwandt. Während der Effekt direkt und 4 Wochen nach der Operation nicht ganz genügend erschien, war $^1/_2$ Jahr später ein deutlicher Übereffekt zu verzeichnen. Die freitransplantierte

Fascie besitzt also doch eine nicht unbeträchtliche Neigung zur Schrumpfung, was bei der Ausführung der Operation zu berücksichtigen ist. Der Erfolg der Verfahrens ist durch zwei photographische Abbildungen illustriert.

XI. Tränenorgane.

Ref.: Krauss.

*198) **Alessandro: Tränensekretion im Hungerzustande. Experimenteller Beitrag zur Physiologie der Tränendrüse.** Arch. di Ottalm. XX. 3—4.

*199) **Fava: Sporotrichose expérimentale de l'appareil lacrymal du lapin.** Annales d'oculist. T. CXL. IX. S. 187.

*200) **van Lint: Emploi de la pâte de Beck pour faciliter l'exstirpation du sac lacrymal.** La Policlinique. 15. Février.

*201) **Lobel: Technique de l'exstirpation du sac lacrymal.** Arch. d'ophtalm. T. XXXIII, S. 170.

*202) **Marougin: Über das Trachom der Tränenwege.** Cagliari. 1912.

*203) **Marx: Über die Bedeutung der bakteriologischen Untersuchung bei Krankheiten des Tränensackes.** Nederl. Tijdschr. voor Geneesk. I. 12.

*204) **Plate** und **Lewandowsky: Über einen Fall von symmetrischer Schwellung der Speichel- und Tränendrüsen, nebst Beteiligung des lymphatischen Apparates und der Haut.** Mitt. aus d. Grenzgeb. d. Mediz. u. Chir. 25, 3, S. 539.

*205) **Vassilopulos: Beitrag zum Studium der Konkremente der Tränenkanälchen.** Arch. di Ottalm. XX. 3.

*206) **Verhoeff: Treatment of acute Dakryocystitis.** Journ. Amer. Med. Asso. Meh. 8.

*207) **West: Die Eröffnung des Tränensackes von der Nase aus in Fällen von Dakryostenose.** 39. Vers. d. ophthalm. Gesellsch. in Heidelberg.

208) **Whitnall: Die Beziehungen des Tränennasenkanals zur Kieferhöhle und die Bildung der Fossa lacrimalis.** The Ophthalm. Review. S. 33.

*209) **Wissmann: Über Pilzkonkremente im Tränenkanälchen, zugleich ein Beitrag zur Frage der Streptotricheen.** Klin. Monatsbl. f. Augenheilk. LI. März. S. 287.

Alessandro (198) teilt seine Arbeit in zwei Teile: 1. Versuche zum Nachweise des Verlaufes der Tränensekretion während der Hungerperiode. 2. Versuche zum Nachweise des Verhaltens der Tränenausscheidung infolge chemischer, auf die Bindehaut angewandter Reize. Als Versuchstiere dienten Hunde. Als chemische Reize kamen zur Anwendung: 1. Nitrat. arg., 2. Adrenalin chlorhydr., 3. Natr. chlorur., 4. doppeltkohlensaures Natrium, 5. Essigsäure etc. Bezüglich des ersten Teiles der Arbeit schliesst Verf.: 1. Die Tränenausscheidung nimmt bei vollständigem und vorgeschrittenem Hungern leicht und stufenmäfsig ab, doch erlischt sie nie. 2. Sie schwächt sich gradatim und in ausgeprägter Weise bei unvollständigem Fasten ab. Die Tränensekretion nimmt im Hungerzustande leicht und gradatim ab, dem Hunger entsprechend, wie die Erfahrungen beweisen; steigt wieder von neuem an und hebt sich in kurzer Zeit bei der Wiederernährung. Aus dem zweiten Teile geht hervor, dass das Nitrat. arg., Natr. chlorur., das doppelkohlensaure Natron, die Essigsäure, das Pilokarpin die Tränensekretion im Hungerzustande anregen: das Kokain, das Skopolamin, das Atropin die Sekretion herabsetzen. Der Unterschied zwischen dem Inanitions-, dem anormalen Ernährungszustande und dem normalen Ernährungs-

zustande der Gewebe des Organismus ist nur ein quantitativer, vielleicht auch ein qualitativer. Calderaro.

Nach einem geschichtlichen Überblick über das Trachom der Tränenwege berichtet Marougin (202) über 22 Fälle von Exstirpation des Tränensackes und kommt auf Grund seiner Forschungen zu folgenden Schlüssen. Er findet, dass bei der Erkrankung des Tränenkanals der weibliche Sack mehr befallen ist und besonders häufig nach dem 60. Lebensjahre, ferner dass die Entzündungen des Sackes oft von Trachom begleitet sind. In den 22 studierten Fällen war der Sack 17 mal von Trachom befallen und zwar: 13 mal von frischem und 4 mal von Narbentrachom. Doch nicht alle, im Laufe des Trachoms sich entwickelnden Dakryocystitiden sind von dieser Natur. Die Exstirpation des Tränensackes soll die ideale Kur darstellen. Die histologischen Veränderungen der Tränenkanälchen bestehen in Degeneration des Epithels und in Infiltrationen der adenoiden Schicht, mit geringer Follikelbildung. Im Sacke bestehen Degenerationserscheinungen des Epithels, Infiltrationen des Chorions, Anwesenheit der Follikel und Hyperplasie des Bindegewebes um das Lumen des Sackes. Im Tränennasenkanal herrschen Bindegewebsneubildungen vor, mit leichter Okklusion. Das elastische Gewebe des Sackes erleidet einen Zerfall, dem bisweilen eine Zerstörung seines Gerüstes folgt. In den Fällen von trachomatösen Dakryocystitiden findet man sehr häufig den Diplokokkus Fränkel. Die von Prowazeck beschriebenen Clamidozoen waren nicht nachweisbar. Calderaro.

Marx (203) konnte bei einer chronischen eitrigen Dakryocystoblennorrhoe nur Xerosebazillen nachweisen. In einem zweiten Falle bei einem Kinde, das an Diarrhoe gelitten hatte, nur Kolibazillen in Reinkultur. Die gewöhnliche Behandlung hatte keinen Erfolg. Nach Einpulverung von Kalomel trat Heilung ein. B. P. Visser.

Wissmann (209) nimmt Veranlassung, an der Hand einer klinischen Beobachtung von Pilzkonkrementen im Tränenkanälchen die Frage der Streptotricheen erneut zu behandeln. Gelegentlich der Beantwortung der Frage nach der prozentualen Häufigkeit gibt er eine Zusammenstellung der bakteriologischen Untersuchungsergebnisse bei 50 Fällen von Erkrankungen des Tränenapparates nach einem noch nicht veröffentlichten Material von Uhthoff und Axenfeld. Im Anschlusse an die klinische Beobachtung hat er eingehende bakteriologische Untersuchungen unter Anwendung von Kulturverfahren und Tierversuchen angestellt, über die er unter kritischer Berücksichtigung der Literatur berichtet. In zwei Tabellen sind die Fälle von Pilzkonkrementen der Tränenröhrchen und die von aus anderen Organen kultivierten Streptotrix-Stämmen zusammen- und einander gegenübergestellt. Aus den Untersuchungen ergaben sich folgende Schlussfolgerungen: 1. Die aus dem Tränenröhrchen gezüchteten Streptotrix-Stämme besitzen Eigenschaften, die in der grösseren Mehrzahl allen Stämmen gemeinsam sind und sie von den an anderen Stellen gefundenen pathogenen Streptotricheen unterscheiden lassen. 2. Der vorliegende Fall reiht sich streng in diese Gruppe ein. 3. Bei dem stets charakteristischen klinischen Bild erscheint es nicht unwahrscheinlich, dass auch der bakteriologische Befund einheitlicher Natur ist. 4. Die einfache Bezeichnung Pilzkonkremente dürfte wohl am zweckentsprechendsten sein. 5. Was die Frage der systematischen Stellung der Fadenpilze anbetrifft, so ist die Einteilung Petruschkys — beide Arten gehören zu den Trichomyzeten, unterscheiden sich aber besonders dadurch,

dass der Strahlenkranz in den Fällen typischer Streptotrichie fehlt — vollständig berechtigt, ebenso wie das Bemühen zwischen den koordinierten Begriffen Aktinomykose und Streptotrichie scharf markante Unterschiede zu schaffen. Im übrigen glaubt Verf., dass in den beobachteten Fällen es sich sicherlich zum allergeringsten Teil um echte Aktinomykose gehandelt habe, und dass von diesem Gesichtspunkte aus die Bezeichnung: Aktinomykose der Tränenröhrchen jeder Berechtigung entbehre.

Unsere Kenntnis einer besonderen durch die Anwesenheit von Konkrementen in den Tränenkanälchen verursachten Krankheit ist sehr alt. Axenfeld in seiner Bakteriologie des Auges gibt an, dass die ersten Erwähnungen dieser Krankheit von Cesoni (1670) herrühren. Doch vor allem verdanken wir Alb. v. Gräfe die erste eingehende Schilderung dieser durch mikroskopischen Befund bestätigten Krankheit. Vassilopulos (205) beschreibt die histologische Beobachtung einiger dieser Konkremente, die von einer Frau stammten und in Formol fixiert waren. Pat. hatte vor einem Jahre in der Gegend des unteren Tränenkanälchens eine Geschwulst wahrgenommen, die nach und nach die Grösse einer Erbse erlangte. Aus den Befunden geht deutlich hervor, dass die Konkremente ausschliesslich aus Zusammengruppierungen und Verwickelungen von zum Teil noch gut erhaltenen, zum Teil degenerierten Fäden bestanden. Kulturen konnten nicht angelegt werden, da das Stück schon fixiert war, als man es untersuchte, es ist daher schwer, eine genaue Diagnose der Art der gefundenen parasitären Elemente zu stellen. Verf. kommt zu dem Schlusse, dass es sich um eine der Leptotrix buccalis ähnliche Form handelt. Calderaro.

Fava (199) hat mit dem Sporotrichum Beurmanni experimentelle und histologische Untersuchungen angestellt über die Sporotrichose des Tränenapparates beim Kaninchen. Der Tränenapparat des Kaninchens hat gegenüber dem der anderen Säugetiere einige unwesentliche Abweichungen aufzuweisen. Fava stellte seine Versuche in der Weise an, dass er einmal die Resultate von Kulturinjektionen unter die Haut der Tränensackgegend untersuchte, zum anderen den Erfolg von Kultureinspritzungen in den Tränensack selbst nach leichter Skarifikation der Wand desselben. Bei beiden Methoden stellte sich der Erfolg der Impfung nach einer Inkubationszeit von 8 Tagen ein und zwar in Form gummöser Knötchen, die einen gelblichen Eiter enthielten. Bakteriologisch konnten in dem lakrymalen und konjunktivalen Sekret typische Mycelinfäden festgestellt werden, wie sie bereits in einer früheren Arbeit bei Inokulation von Sporothrix in das Kammerwasser gefunden, sonst aber nur bei Versuchen in vitro beobachtet wurden. Causé.

Plate und Lewandowsky (204) berichten über einen Fall von symmetrischer Schwellung der Speichel- und Tränendrüsen, nebst Beteiligung des lymphatischen Apparates und der Haut. Es handelte sich um einen 12jährigen Knaben, bei dem unter subfebrilen Temperaturen und oft beschleunigter Herztätigkeit bei anfangs darniederliegendem Allgemeinbefinden, Fehlen aller rheumatischen Erscheinungen, symmetrischer Schwellung der Tränen- und fast sämtlicher Speicheldrüsen aufgetreten war. Ausserdem waren fast alle palpabeln Lymphdrüsen und die Milz geschwollen, ohne dass eine Veränderung des Blutes nachweisbar war. Auf der Haut traten mehrere Schübe eines Erythema nodusum-ähnlichen Exanthems auf. Nach halbjährigem Verlaufe völlige Heilung. Verff. gehen näher auf die Diagnose und Differential-

diagnose dieses Falles ein und bringen ihn in Beziehungen zur Mikuliczschen Krankheit, ohne ihn damit zu identifizieren. Eine Infektionskrankheit lag sicher vor und der Erreger gelangte von den äusseren Schleimhäuten in die Drüsen, worauf der Verlauf der Krankheit am Auge hindeutete: Konjunktivitis und dann Schwellung der Tränendrüsen. Ein spezifischer Erreger konnte nicht gefunden werden. Therapeutisch empfehlen sich Salizylpräparate.

Verhoeff (206) geht mit der gebogenen Lanze zwischen der Karunkel und der inneren Kommissur in den Tränensack ein. Er führt dann eine Sonde grossen Kalibers durch den Tränennasenkanal. Dies geschieht in Narkose. Die Nachbehandlung besteht in der Einführung dünnerer Sonden jeden zweiten Tag. Die Resultate waren hochbefriedigend und führten in den meisten Fällen zu gänzlicher Ausheilung der bisher bestehenden chronischen Dakryocystitis. Alling.

van Lint (200) injiziert durch den vorher geschlitzten unteren Tränenkanal Beckesche Paste in warm-flüssigem Zustande (33 %ige Wismuthsalbe). Die Exstirpation des Tränensackes soll so sehr erleichtert sein.

Lobels (201) Besonderheit in der Tränensackexstirpation besteht darin, dass er sich ein Instrument konstruiert hat, das einem Schielhaken mit 2 Haken gleicht, von denen der eine beweglich ist; dieses Instrument hat den Zweck, nach seiner Einführung in den Tränensack vor der Exstirpation die Lage des Tränensackes genau zu fixieren, so dass auf diese Art eine unvollständige Exstirpation nach Möglichkeit vermieden und überhaupt die Exzision des Sackes, besonders nach Anlegung einer fixierenden Naht sehr erleichtert wird. Lobel hat 25 Patienten nach dieser Methode operiert, die Heilung erfolgte bei allen innerhalb 12 Tagen per primam. Causé.

West (207) berichtet nochmals über seine schon wiederholt besprochene Methode, Tränensackleiden operativ von der Nase aus zu behandeln, um einen dauernden physiologischen Tränenabfluss wiederherzustellen. Er hat eine grosse Zahl von Patienten mit sehr gutem Erfolge operiert. Die Vorteile der Methode sind folgende: 1. Die physiologische Funktion des Tränenweges wird wieder hergestellt, sodass nicht nur eine Eiterung des Sackes, eine Tränenfistel, oder eine Phlegmone, ausgeheilt wird, sondern auch die Tränen wie normalerweise durch die Nase abfliessen können, und daher eine spätere Epiphora vermieden wird. 2. Die Tränendrüse wird geschont. 3. Ein Hautschnitt und eventuelle Narbe wird vermieden. Indikationen: Die Operation ist indiziert bei allen den verschiedenen Krankheitsbildern, die überhaupt durch Dakryostenose hervorgerufen werden können, d. h. Dakryocystitis, Dakryocystoblenorrhoe, Tränenfistel, Tränensackphlegmone, Epiphora (selbstverständlich nur die Epiphora, die durch Dakryostenose verursacht wird). Kontraindikationen: Bei sehr kleinen Kindern und bei sehr alten Patienten ist die Operation kontraindiziert. Vortragender hat aber Dakryocystitis bei einem Kinde von 6 Jahren ausgeheilt, und auch bei einer Frau von 69 Jahren alle beiden Tränensäcke in einer Sitzung eröffnet. Vortragender behauptet, dies sei der erste Versuch an der Hand eines grossen Materials die Frage der Dakryostenose klinisch zu lösen und glaubt, dass seine Reihe von 119 Fällen schon allein genügt, um zu beweisen, dass er eine bessere Methode zur Behandlung der Dakryostenose gefunden hat.

Köllner.

XII. Orbita (nebst Exophthalmus). Nebenhöhlen.

Ref.: Krauss.

*210) **Buchtel: The treatment of pulsating exophthalmus with case reported.** Ophthalm. Record. Febr.

*211) **Genet: Cancer métastatique de l'orbite enlevé par „orbitotomie externe Curviligne".** Revue générale ophtalm. T. XXXII, S. 49.

*212) **Gerlach: Ein Fall von Pansinuitis mit Dakryocystitis und Neuritis optica.** Nederl. Tijdschr. voor Geneesk. I. 12.

*213) **Groenouw: Sarkom der Augenhöhle. Krönlein sche Operation.** Vereinig. schles.-posenscher Augenärzte. Klin. Monatsbl. f. Augenheilk. LI. März. S. 374.

*214) **Hertel: Ein Fall von Thrombophlebitis orbitae, ausgehend von einem Furunkel der Nase.** Vereinig. südwestdeutscher Augenärzte. Ibid. Januar. S. 78.

*215) **v. Hippel: Tumor der Orbita.** Verein d. Ärzte in Halle. Münch. med. Wochenschr. 9. S. 490.

*216) **Krauss: Über die Augensymptome der Basedowschen Krankheit.** Vereinig. hessischer u. hessen-nassauischer Augenärzte. Klin. Monatsbl. f. Augenheilk. LI. März. S. 378.

*217) **Obarrio: Die rationelle Behandlung retrobulbärer Neubildungen mit Bericht über einen Fall von Cylindrom der Orbita, geheilt unter Erhaltung des Auges.** The Ophthalm. S. 148.

*218) **Rübel: Enophthalmus beim Auseinanderziehen der Lider.** Klin. Monatsbl. f. Augenheilk. LI. Januar S. 80 und Februar S. 227.

*219) **Rübel: Ophthalmoskopischer Befund bei pulsierendem Exophthalmus.** Ibid. S. 80.

*220) **Seidel: Über die Anwendung der Lokalanästhesie bei Exenteratio orbitae.** Arch. f. Ophthalm. LXXXIV. 1. S. 196.

*221) **Takashima: Ein Fall von Thrombophlebitis orbitalis nach Tränensackexstirpation unter Berücksichtigung des pathologisch-anatomischen Befundes.** Klin. Monatsbl. f. Augenheilk. LI. März. S. 338.

Nach Besprechung der Symptomatologie und der Operationsmethoden der retrobulbären Neoplasmen teilt Obarrio (217) einen Fall von Zylindrom der oberen Orbitalhälfte mit, der unter Erhaltung des Bulbus und seiner Muskeln geheilt wurde. Die mikroskopische Untersuchung ergab myxomatöse Degeneration des Stromas, Zellen endothelialen Ursprungs, zu zylindrischen Kanälen angeordnet. Gilbert.

Genet (211) sah bei einer 55jährigen Frau $1\,^1/_2$ Jahr nach einer Mamma-Amputation einen metastatischen Tumor der linken Augenhöhle, der durch eine «äussere bogenförmige Orbitotomie» entfernt wurde. Es bestand ein sehr starker Exophthalmus und bei der Betastung der Orbitalwände fühlte man im äusseren Teil der Orbita einen derben Tumor, der mit dem Knochen zusammenzuhängen schien. Es bestand Atrophia nervi optici mit $V = 0$, ausserdem eine sehr starke Chemosis der Konjunktiva. Zur Exstirpation des Tumors wurde nach Rollet ein 3 cm langer Schnitt von aussen oben bis aussen unten direkt bis auf den Knochen gemacht, nachdem vorher die Lidspalte zum Schutz des Auges vernäht worden war. Nach Eröffnung des Septum orbitale kam man auf den Tumor, der von der knöchernen Orbitalwand, mit der er sehr innig zusammenhing, und von dem Muskeltrichter getrennt und aus der Tiefe der Orbita, wo kleine Teile adhärent

blieben, exstirpiert wurde. Die Methode des bogenförmigen Orbitalschnittes wurde bisher an der Lyoner Klinik zur Exstirpation von 30 Orbitaltumoren mit bestem Erfolge verwandt. Von oben bis über den äusseren Orbitalrand kann der Schnitt geführt werden, ohne dass einer der für das Auge wichtigen Teile mit dem Messer gefährdet wird. Es wird so ein breiter Zugang zur Augenhöhle geschaffen, ohne dass der Knochen angegriffen werden muss. Ferner bleiben bei dieser Methode intakt: der Levator palpebrae, die Bindehautsäcke und die gesamte Muskulatur. Cause.

Groenouw (213) berichtet über einen Fall von bindegewebsreichem Spindelzellensarkom der Orbita, das mit Kroenleinscher Operation vollständig entfernt wurde. Exophthalmus, Doppeltsehen und Stauungspapille gingen zurück.

Hertel (214) demonstriert den Orbitalinhalt mit Bulbus eines Falles von Thrombophlebitis ausgehend von einem Furunkel der Nase. Trotz ausgiebiger Inzisionen des Furunkels und des Orbitalgewebes und trotz der vollständigen Ausräumung der Orbita ging die phlegmonöse Entzündung weiter und Patient starb. Die Sektion ergab neben eitriger Phlegmone des Gesichts, Übergreifen des Prozesses auf die Meningealgefässe und den Sinus cavernosus beiderseits. Das Präparat des Orbitalinhaltes zeigte, wie die Thrombophlebitis sich entlang den Gefässen, die in lange eitrige Stränge verwandelt waren, ausgebreitet hatte, wobei merkwürdigerweise der Bulbus freigeblieben war. Bei der sehr ungünstigen Prognose derartiger Prozesse besteht die Berechtigung, gegebenenfalls noch früher zur Exenteratio orbitae zu schreiten.

Takashima (221) gibt den pathologisch-anatomischen Befund des Tränensackes, der Orbita und des Bulbus von einem Falle von Thrombophlebitis orbitalis nach Tränensackexstirpation. Im vorliegenden Falle waren, wie aus der Krankengeschichte und den eingehend geschilderten histologischen Details zu schliessen ist, aus dem entzündeten Tränensacke infolge des chirurgischen Eingriffes die Eitererreger — Staphylo- und Streptokokken — auf das umgebende Gewebe verimpft worden und wurden von hier durch die venösen Gefässe auf die Kopfhaut, in das Orbitalgewebe und den Bulbus weiter verschleppt. Hier bildeten sich multiple Abszesse, die auf den Sinus cavernosus und die Meningen übergriffen und schliesslich zum Exitus letalis führten. Verf. geht kurz auf das Wesen und die Entstehung der Thrombophlebitis orbitalis und ihrer Komplikationen ein. Er meint, dass in komplizierten Fällen von Dakryocystitis zu überlegen wäre, ob man nicht unter Verzicht auf die Exstirpation mit einer Inzision sich begnügen solle.

Die Demonstration v. Hippels (215) betrifft einen Kranken, bei dem vor 4 Jahren ein von der Tränendrüse ausgegangener Tumor, ein erst in 6 Fällen beobachtetes Myxo-Fibro-Chondro-Adenom, unvollständig entfernt worden war. Der Bulbus war nach unten und vorn verdrängt. Nach Kroenleinscher Orbitalresektion wurde der Rest exstirpiert, worauf die Verdrängung nach unten fast ganz, der Exophthalmus von 8 auf 3,5 mm zurückging.

Krauss (216) spricht über die Augensymptome der Basedowschen Krankheit und ihre Erklärung auf Grund seiner anatomischen und physiologischen Untersuchungen über die glatte Muskulatur der Orbita und Lider. Er geht kurz auf die neueren Basedowtheorien ein und

verwirft die Landströmsche Erklärung vom Zustandekommen des Exophthalmus durch Muskelzug. Die sämtlichen Basedowsymptome am Sehorgan lassen sich durch die Annahme eines erhöhten Reizzustandes in den vom Sympathikus innervierten glatten Muskeln einheitlich erklären, wenn man deren genauere anatomische Anordnung und ihre Beziehungen zu den Blut- und Lymphbahnen der Orbita und Lider, zur palpebralen Tränendrüse, zur Lidmuskulatur usw. berücksichtigt, wie es bisher noch nicht geschehen ist. Auch die von chirurgischer Seite gemachten Erfahrungen mit der operativen Behandlung des Basedow werden so verständlich. Experimental-pathologische Untersuchungen sollen weitere Klärung bringen.

Seidel (220) empfiehlt auf Grund seiner Erfahrungen an einem Falle von Melanosarkom die Anwendung der Lokalanästhesie bei der Exenteration der Orbita. Oben, unten, nasal und temporal wurden entsprechend den Aus- resp. Durchschnittsstellen der sensiblen Nerven Injektionen von Novokain-Adrenalin entlang den Orbitalwänden gegen das Foramen opticum vorgehend gemacht. Temporal wurde die doppelte Menge des Anästhetikums verwandt. Etwa $^1/_2$ Stunde nach den Einspritzungen konnte bequem und in vollkommener Anästhesie operiert werden. Es genügen dazu 10 ccm der frisch zu bereitenden Lösung.

Rübel (218) beschreibt den zweiten Fall, bei dem durch Auseinanderziehen der Lider Enophthalmus erzeugt werden konnte. Er hebt kurz das wesentliche des ersten von Förster beschriebenen Falles hervor, um dann die Krankengeschichte seiner Beobachtung anzuschliessen. Beim Zustandekommen des Phänomens spielt nach Verfs. Ansicht die Ausbildung des Faszienapparates der äusseren Augenmuskeln eine wichtige Rolle, wie er näher ausführt.

Buchtel (210) erzielte ein gutes Resultat in einem Falle von Ruptur der Karotis im Sinus cavernosus dadurch, dass er mittelst eines Einschnittes unter der Augenbraue die Orbitalvenen unterband. Geräusch und Exophthalmus schwanden, doch trat ziemliches Ödem auf. Allmählich sank der Augapfel zurück, bis er nach drei Monaten noch etwa 6 mm vorragte. Er hält diese Methode für sicherer und weniger gefährlich als die Unterbindung der Karotis. Alling.

Der Fall von Rübel (219) betrifft einen jungen Mann, der $3\,^1/_2$ Jahre vorher nach einem Sturz auf den Kopf die Sehkraft des linken Auges und das beiderseitige Gehör verloren hatte. Er zeigte nun das Bild des linksseitigen pulsierenden Exophthalmus. Im Augenhintergrunde fanden sich eine enorme Erweiterung der Netzhautvenen, kein Ödem, aber zahllose kleine gelbliche Fleckchen, welche die Venen auf kurze Strecken umgaben. $8\,^1/_2$ Monate nach der Unterbindung der Karotis waren sie spurlos verschwunden. In der Diskussion wurde über Fälle von traumatischen Einwirkungen mit ähnlichen Erscheinungen im Augenhintergrunde von Wagenmann und Bahr berichtet. (Ein sehr ähnlicher Befund ist bei pulsierendem Exophthalmus 1901 von Knapp in der Zeitschr. f. Augenheilk. beschrieben und abgebildet worden. Ref.)

Gerlach (212) demonstrierte die anatomischen Präparate eines Falles von eitriger Entzündung aller Nasennebenhöhlen mit aufsteigender Dakryocystitis, Konjunktivitis, Keratitis, Neuritis optica. Die Beschreibung mit Mikrophotographien wird später im Gr. Archiv f. Ohrenheilk. erscheinen.

B. P. Visser.

XIII. Bindehaut.

Ref.: Wolfrum.

*222) **Addario La Ferla: Sul significate di alcune presunte forme parasitarie riscontrate nel tracoma.** (Über die Bedeutung einer angeblichen in Trachoms angetroffenen Parasitenform.) Annali di Ottalm. f., 6. 7. 1912.

*223) **Bayer: Zur Kenntnis des Frühjahrskatarrhs.** Klin. Monatsbl. f. Augenheilk. Januar. S. 79. (Ref.)

*224) **Derselbe: Weitere Untersuchungen auf dem Gebiete des Frühjahrskatarrhs.** 39. Zusammenkunft d. Ophthalm. Gesellsch. in Heidelberg.

*225) **Cohen, M.: The Clinical Course of Conjunctival Affections Associated with So-Called Trachoma Bodies.** Arch. of Ophthalm. Bd. 42, S. 1.

*226) **Credé-Hörder: Über die Spätinfektion der Ophthalmoblennorrhoe.** Münch. med. Wochenschr. I. S. 23.

*227) **Derselbe: Über nicht gonnorrhoische Ophthalmoblennorrhoen der Neugeborenen und Säuglinge.** Dtsch. med. Wochenschr. Nr. 2, S. 74.

*228) **Czaplewski: Untersuchungen über Trachom.** Münch. med. Wochenschr. Nr. 10, S. 559.

*229) **Derselbe: Untersuchungen über Trachom.** Zeitschr. f. Augenheilk. Februar. S. 159.

*230) **Del Monte, Alb.: Corno della congiuntiva bulbare.** (Ein Horn der Augenbindehaut.) Arch. di Ottalm. XX. Nr. 4. Ottobre.

231) **Dubois, H. F.: Demonstration eines Falles von Frühjahrskatarrh in der Niederl. ophthalm. Gesellschaft.** Mit Diskussion. Nederl. Tijdschr. v. Geneesk. 1913. I. 12.

*232) **Erb: Lymphangiom der Bindehaut des Augapfels unter dem Bilde eines Hämangioms.** Zeitschr. f. Augenheilk. Februar. S. 120.

*233) **Fromaget: Tuberculose miliaire de la conjonctive bulbaire, guérie par le sérum de Marmoreck.** La clinique ophtalm. Bd. V, S. 72—79.

*234) **Grilli, G.: Vegetazione (papilloma) delle congiuntiva accompagnato da ipertermia e ingorgo periauricolare.** (Bindehautvegetation (Papillom) begleitet von Hyperthermie und periauriculärer Anschoppung.) Riv. ital. d'Ottalm. fasc. VI. 1912.

*235) **Hanford Mc. Kee: Meningococcenconjunctivitis.** The ophthalmoscope. 1913. S. 75.

*236) **Herff: Zur Vorbeugung der Blennorrhoea neonatorum in Stadt und Land.** Arch. f. Gynäkol. Bd. 98, S. 187.

*237) **v. Hippel: Krankenvorstellung.** Münch. med. Wochenschr. Nr. 9, S. 490. (Ref.)

*238) **Huntemüller-Paderstein: Chlamydozoenbefunde bei Schwimmbadkonjunktivitis.** Dtsch. med. Wochenschr. Nr. 2, S. 63.

*239) **v. Hoor: Conjunctivitis diphtheritica, diphtherica und crouposa.** Klin. Monatsbl. f. Augenheilk. März. S. 333.

*240) **Isabolinsky** und **Spassky, W.: Zur Frage über den diagnostischen Wert der „Chlamydozoa" Prowazek-Halberstädter beim Trachom.** Zeitschr. f. Augenheilk. Febr. S. 109.

*241) **Kirkendall, J. S.: Parinauds Conjunctivitis.** Medical Record. Nov. 1912.

*242) **Lindner: Zur Biologie der Einschlussblennorrhoe (Trachom) Virus.** v. Graefes Arch. Bd. 84, S. 1.

*243) **Meyer: Demonstration eines Falles von Symblepharon totale durch Pemphigus.** Münch. med. Wochenschr. Nr. 6, S. 324. (Ref.)

*244) **Meller.** Wiener ophthalm. Gesellsch. Februar 1913.

*245) **Miniei: Il Tracoma in Italia dal 1877 al 1908.** (Das Trachom in Italien von 1877—1908.) Napoli, Esp. Reggiano 1912.

*246) **Morax: Ulcération superficielle de la conjonctive bulbaire révélatrice d'une septicémie tuberculeuse. Diagnostic par culture.** Annal. d'oculist. T. CXLIX. S. 42—47.

*247) **Rados: Über Plasmone der Bindehaut.** Zeitschr. f. Augenheilk. Febr. S. 125.

*248) **Rochon-Duvigneaud et Onfray: L'abrasion ignée des granulations. Contribution à l'étude du traitement chirurgical de la conjonctivite trachomateuse.** Fondation ophtalm. Adolphe de Rothschild. 1911. S. 54—68.

*249) **Sajet, B. H.: Das Aufspüren von unbehandelten Trachomkranken in Amsterdam.** Nederl. Tijdschr. v. Geneesk. 1913. I, 8.

*250) **Schüffner: Mikrophotos von Konjunktivalabstrichen.** Münch. med. Wochenschr. Nr. 6. S. 318.

*251) **Sidler-Huguenin: Über die Conjunctivitis petrificans.** Arch. f. Augenheilk. Bd. 73. S. 167.

*252) **Stargardt: Die Röntgentherapie in der Augenheilkunde. Über Trachombehandlung.** Strahlentherapie. Bd. 1, S. 526.

253) **Thibert: Papillo-sarcome de l'oeil.** Radiotherapie. Le scalpel. 23. février 1913.

*254) **Wibo: La cautérisation carbonique dans le traitement de l'ophthalmie granuleuse.** Annales d'oculist. T. CXLIX, S. 172—183.

Czaplewski (229) veröffentlicht seine Untersuchungen über Trachom, welche er in Königsberg und in Cöln gemacht hat. Er hat vor allem mit vitaler Färbung mit einer Modifikation der Nakanishi-Methode gearbeitet. Seine Befunde bestehen hauptsächlich in dem Auffinden von Amöben mit hyalinen Tropfen und Ausstülpungen, sodann kleinen Formen, entsprechend dem Doppelpunkt und Initialformen Prowazeks. Auch in den späteren Cölner Befunden konnte er die Beobachtung von grossen Amöbenformen mitteilen, die Ähnlichkeit mit den Erregerformen bei verschiedenen Krankheiten hatten.

Czaplewski (228) trägt seine Ansichten und Befunde über Trachom vor. Er hat Protozoen im Ausstrich und Schnitt gefunden. Er gibt die Gründe an, warum er die Gebilde nicht für Körperzellen hält. Er hat vor allem eine Vitalfärbung mit Boraxmethylenblau angewendet. In der Diskussion spricht Stiel, der Blastomyceten für die Erreger des Trachoms hält. Guillery bestätigt die Ausführungen von Czaplewski.

Lindner (242) gibt in dieser Arbeit einen genauen Überblick über die von ihm zwecks experimenteller Erforschung von Trachom und Einschlussblennorrhoe geimpften Paviane. Es handelte sich zum Teil um dieselben Tiere, welche er bei seinen früheren Arbeiten verwendet hatte. Eine einmalige Infektion verleiht sonach einen gewissen Schutz gegen eine Reinfektion, jedoch nur für eine bestimmte Zeit. Das Virus der Einschlussblennorrhoe ist ausserdem sehr wenig widerstandsfähig. Seine Infektionskraft wird sehr schnell vernichtet. Wenn auch ein gewisser Unterschied besteht im Infektionsverlauf zwischen Trachom und

Einschlusserkrankung, so ist doch zu betonen, dass das Krankheitsbild, welches vom Genitale des Erwachsenen aus am Pavian erzeugt wird, dem des durch Trachom erzeugten sehr ähnlich ist, dass weiter nach Trachominfektion eine zeitlang ein Schutz gegen Infektion mit Einschlussblennorrhoe zurückbleibt. Die pathologisch-anatomischen Veränderungen, welche durch Infektion mit Trachomvirus und Einschlussblennorrhoegift hervorgerufen werden, können wohl graduelle Unterschiede zeigen, prinzipiell aber sind es dieselben Erkrankungen. Es seien zwar noch manche Fragen ungelöst, jedoch seien Trachom und Einschlussblennorrhoe identische Erkrankungen.

Huntemüller und Paderstein (238) beschreiben in einem klinischen und mikrobiologischen Teil eine Bindehautentzündung, welche im Schwimmbad erworben wurde. Die Fälle erstrecken sich vom Jahre 1909 bis 1911. Klinisch glich die Krankheit mit Ausnahme der Narbenbildung ganz dem Bild des Trachoms, auch Andeutungen von Pannusbildung waren vorhanden. Einschlüsse wurden fast in allen Fällen gefunden, jedoch waren geringe Unterschiede gegenüber den Halberstädter-Prowazekschen Körpern festzustellen, so das Fehlen der Initialformen. Die Autoren lassen die Frage offen, ob es sich um Trachom oder nur um eine trachomverwandte Erkrankungsform handele.

Schüffner (250) demonstriert Mikrophotographien von Halberstädter-Prowazekschen Einschlüssen. Er fast die Tätigkeit in der Zelle als eine Symbiose auf, da die Zelle dadurch nur wenig geschädigt werde. Ihre Kleinheit im Mikrophotogramm mache ihre Filtrierbarkeit verständlich.

Isabolinsky und Spassky (240) haben nicht nur bei akutem und chronischem Trachom, sondern auch bei den verschiedensten Arten von Bindehauterkrankungen nach Einschlüssen gesucht. Am meisten wurden sie bei akutem und ungeheiltem Trachom gefunden. Sodann wurden sie in gleicher Prozentzahl bei verschiedenen Affektionen der Konjunktiva gefunden, selten dagegen bei Kontrolluntersuchungen an normaler Schleimhaut. Einen Entwickelungsgang konnten die Autoren nicht nachweisen. Eine Spezifität für Trachom sei nicht vorhanden, ob es sich um Mikroorganismen handele, sei noch nicht zu entscheiden.

Addario (222) nimmt an, dass die verschiedenartig grossen, intra- oder extrazellulären Globuli, von fast sphärischer Gestalt, mit Affinität für die basischen Anilinfarben nicht parasitärer Natur seien und keine grosse Bedeutung haben in der Histologie des Trachoms, da sie in akuten Fällen selten sind und auch in normalen Organen (Tränendrüsen) angetroffen werden können. Dem homogenen Aussehen dieser Globuli nach und wegen den Veränderungen des Kernes und des Cytoplasmas der Zellen, in denen sie sich befinden, und da sie häufiger sind im chronischen Trachom in degenerativem Stadium, handelt es sich vielmehr um Entartungsprodukte der Zellen von hyalinähnlicher Natur.

Calderaro.

Cohen (225) berichtet — als Fortsetzung seiner früheren Arbeit über die Beziehung der sogenannten Trachomkörperchen zu Bindehautaffektionen — über den weiteren klinischen Verlauf der in jener Arbeit veröffentlichten Fälle. Diese hatten betroffen drei Gruppen von

Erkrankungen, nämlich 1. Trachom, 2. nicht gonorrhoische Blennorrhoea neonatorum, 3. gonorrhoische Blennorrhoe bei jungen Mädchen. Von allen diesen drei Gruppen konnten sekundäre Infektionsfälle beobachtet werden und zwar von 9 Trachomfällen 19; von 6 Fällen von Blenn. neon. non gonorrh. 2 und von 6 zur dritten Gruppe gehörenden Fällen 20. 1. Der Verlauf der trachomähnlichen Fälle (die echten Trachome werden hier nicht berücksichtigt), die lediglich mit ganz milden therapeutischen Maßnahmen behandelt wurden, war folgender: Die Körperchen wurden beobachtet während 2—9 Monaten. In der ersten Woche bestand Konjunktivitis mit mittelgrossen Follikeln in den Übergangsfalten, diese nahmen an Zahl und Grösse während 3 Wochen zu, die Conj. tarsi erhielt eine sandähnliche Beschaffenheit. Dieser Befund blieb stationär für einige Wochen, dann trat Rückbildung zur Norm ein, die in 3—4 Monaten, einmal erst in 9 Monaten erreicht war. Nur in 1 Fall blieb die Hypertrophie und der papillarähnliche Zustand der Konjunktiva beider Lider über $1^1/_2$ Jahr bestehen. 2. Bei den Fällen von nicht gonorrhoischer Blennorrhoea neonatorum wurden die Körperchen zuerst gefunden von 4 Tagen an bis 2 Wochen nach der Geburt. 1 Woche lang besteht das Bild einer milden Blennorrhoea gonorrhoica, dann treten Follikel an beiden Übergangsfalten auf, die etwa 2 Monate bestehen bleiben; hierauf Rückbildung unter gleichzeitigem allmählichem Verschwinden der Körperchen. Ein Kind steckte die Mutter an: bei ihr entwickelte sich eine trachomähnliche Konjunktivitis, die nach 6 Monaten abheilte. 3. Bei den 30 Fällen von epidemischer Gonorrhoe bei jungen Mädchen war der Befund an Gonokokken in Bindehaut und Vagina gleichmäßig und konstant, die «Trachom»-Körperchen konnten dagegen nur in den Konjunktiven und auch hier nur unregelmäßig und inkonstant gefunden werden; auch nach Beendigung der Krankheit persistierten sie, während die Kokken verschwanden. Klinisch bestand das Bild schwerer Ophthalmia blennorrhoica adultorum mit «papillärer» Hypertrophie, die oft schwer von Trachom unterschieden werden kann. Die meisten Fälle hielten zur Norm aus in 3—4 Monaten, in einigen besteht nach $2^1/_2$ Jahren noch leichte Kongestion mit einigen Granula in den Conj. tarsi et fornicis (Reinfektion?). Alle diese Befunde sprechen für die schon früher geäusserte Ansicht, dass die sogenannten «Trachom»-Körperchen einer selbständigen Erkrankung der Konjunktiva zuzurechnen sind, die dem Trachom zwar in ihren akuten Manifestationen ähnelt, aber nicht zu Pannus und Narbenbildung mit ihren Folgen führt. Blennorrhoea neonatorum non gonorrhoica mit Körperchen-Befund ist kein Trachom, 1. weil keine Gelegenheit zur Infektion für den Neugeborenen besteht, 2. weil der klinische Zustand dem Trachom nicht ähnelt, 3. weil die Erkrankung spontan ohne Narben ausheilt — obgleich eine Übertragung auf Erwachsene trachomähnliche Erscheinungen auslösen kann. Treutler.

Die Arbeit Stargardts (252) ist ein Referat über die Anwendung der Röntgenstrahlen bei Trachom. Eine ganze Reihe von Autoren haben Bestrahlung angewendet, jedoch mit wechselndem Erfolg. Bis jetzt stellen sich der Anwendungsweise eine Reihe von Schwierigkeiten, meist technischer Art, in den Weg. Man hat zwar Verbesserungen des Krankheitszustandes bei konsequenter Durchführung der Methodik beobachten können, allein es gelingt schwer, die Übergangsfalten, die ja doch der Hauptsitz der Erkrankung sind, dem Strahleneinfluss richtig zugänglich zu machen.

Ausserdem ist sehr wenig über Dauerwirkung zu verzeichnen, auch genaue Messungen der applizierten Dosis fehlen. Ein genügender Schutz für das Auge wäre wohl zu erzielen, wenn auch von verschiedenen Autoren gemeldet worden ist, dass sie keine ungünstigen Einwirkungen auf das Auge gesehen haben. Da jedoch neuerdings nachgewiesen ist, dass auch die Conjunctiva bulbi an dem trachomatösen Prozesse beteiligt ist, so ist eine zweckmäfsige Therapie nur dann durchzuführen, wenn die Conjunctiva bulbi nicht abgedeckt wird. Da auch noch nicht mit Sicherheit feststeht, ob wir in den Einschlüssen die Erreger des Trachoms vor uns haben, so lassen sich bestimmte Aussichten über Röntgentherapie noch nicht machen, jedenfalls müssten die Kenntnisse über den Erreger erst noch weiter gefördert werden.

Wibo (254) hat ein Dutzend Trachomfälle durch Kauterisation mit Kohlensäureschnee behandelt und mit dieser Methode rasche und zufriedenstellende Erfolge erzielt. Der Kohlensäureschnee wird vor der Behandlung aus einer Zylinderbombe, die 10—12 Liter unter einem Druck von 250 Atmosphären enthält, frisch bereitet und bleistiftartig aus einer Pravazschen Glasröhre direkt benutzt. Der Schnee hält sich mehrere Stunden lang und kann, da er natürlich immer aseptisch bleibt, für mehrere Patienten gebraucht werden. Anästhesierung durch Einträufeln einer 2%igen Kokainlösung. Die Anwendung dauert etwa 10—12 Sekunden und ist in keiner Weise schmerzhaft. Bei der Anwendung wird die Konjunktiva weisslich, «gefroren», nach 2 Tagen ist sie glatt ohne sichtbare Veränderungen, die Follikel sind verschwunden. Die Methode ist rasch in ihrer Wirkung, billig und leicht ambulant anzuwenden. Causé.

Rochon-Duvigneaud und Onfray (248) bringen einen Beitrag zur chirurgischen Behandlung des Trachoms durch die kaustische Abrasio der Granulationen. Es wurden 23 Fälle nach dieser Methode behandelt: Dunkelrot glühender, breiter Galvanokauter, den man nach gründlicher Kokanisierung rasch über die ganze Conjunctiva tarsi führt, indem man darauf achtet, dass nur ganz oberflächlich das Gewebe kauterisiert wird. Darauf wird mit physiologischem Serum nachgespült und ein feuchter Verband mit desinfizierender Flüssigkeit angelegt. Am Tage nach dem Eingriff besteht starke Rötung und Schwellung der Lider, es kommt dann zur Bildung falscher Membranen, die etwa 8—10 Tage anhält. Hierauf hat die kauterisierte Bindehaut das Aussehen «blutiger» Punkte. Man muss in diesem Stadium mit dem Glasstab die Bildung eines Symblepharon zu verhindern suchen und gegen die Absonderung mit Argent. nitr. vorgehen. Nach Verlauf von 3—4 Wochen tritt die Heilung ein, die Bindehaut ist glatt und glänzend; die Vernarbung des Trachoms wird auf diese Art sehr gefördert. Verbiegungen des Tarsus (Entropium) werden vermieden, wenn man nur oberflächlich kauterisiert. Neigung zur Entropiumbildung ist eine Kontraindikation. Causé.

Nach kurzen statistischen und epidemologischen Angaben über das Trachom weist Mimici (245) nach, wie der Index seiner Morbosität in Italien während der 15 Jahre 1874—1888 von Jahr zu Jahr zunahm, indem er von 1,14‰ auf 3,36‰ der vom Militärdienst Reformierten stieg und wie er in den 2 Jahrzehnten (1889—1908) ein Durchschnittsverhältnis von 8,27‰ Untersuchten und 3,21‰ vom Militärdienst Befreiten darstellt. Die Verbreitung der Krankheit während der zwei Jahrzehnte zeigt: 1. Sporadisches Auftreten (nicht über 2‰) in $^1/_8$ der

Bezirke, nur der Bezirk Domodossola ist frei. 2. In $^1/_3$ der Bezirke (71) tritt das Trachom in 2—4 $^0/_{00}$ der vom Militärdienst Zurückgesetzten auf. 3. In 62 Bezirken schwankt der Index zwischen 4—8 $^0/_{00}$ und in 47 überschreitet er 1,8 $^0/_{00}$, in 25 derselben erreicht er 16 $^0/_{00}$. In dem Zeitraume von 1889—1908 bestätigte sich das Trachom in 91 Regierungsbezirken, die früher nur isolierte Fälle aufwiesen, und in 47 Bezirken erreichte er 1,8 $^0/_{00}$, während in den vorhergegangenen 15 Jahren dies nur in 10 Bezirken der Fall gewesen war. Calderaro.

Sajet (249) besuchte die Wohnungen der in der Universitätsaugenklinik behandelten Trachompatienten. Die Zahl der nicht in Behandlung stehenden Kinder, meistens mit latentem Trachom, war der Zahl der wohl Behandelten ungefähr gleich. Ausser dem grossen Herde im Judenviertel kommen auch in anderen Stadtteilen kleine Krankheitsherde vor. Für die Ansteckungsgefahr und die Bekämpfung der Seuche ist es nützlich, auch die latenten Fälle zu kennen. B. P. Visser.

Crédé-Hörder (227) hat nicht gonorrhoische Säuglingserkrankungen untersucht und als Erreger Pneumokokken und Bacterium coli commune gefunden.

Crédé-Hörder (226) berichtet über einige Fälle von Spätinfektion von Ophthalmoblennorrhoe post partum. Die Krankheit begann in dem einen Falle 11 Tage, im anderen 12 Tage nach der Geburt. Er nimmt an, dass sich die Gonokokken vorher latent in den Ausführungsgängen von Drüsen aufhalten.

Die Arbeit von Sidler-Hugenin (251) zerfällt in einen klinischen, mikroskopischen und experimentellen Teil. Er führt den Nachweis, dass die künstlich provozierte Conjunctivitis petrificans und die nicht artifizielle übereinstimmende Resultate liefern kann. Er konnte bei seiner Patientin, die aus guter Familie, aber schwere Hysterika war, den Nachweis führen, allerdings unter sehr schwierigen Umständen, dass sie sich die Kalkinkrustationen in der Bindehaut künstlich durch Einbringen von Mörtel aus der Mauer erzeugt habe. Der Verf. hat verschiedentlichemale Bindehautstücke exzidiert und sie mikroskopisch mit den verschiedensten Methoden untersucht. Die Bilder, welche er erhalten hat, gleichen den schon beschriebenen, vornehmlich den in der sorgfältigen Publikation von Leber gegebenen, in weitgehendem Mafse. Es lässt sich Kohlensäureentwickelung unter dem Mikroskop nachweisen, Kalkkonkremente mit Fremdkörper-Riesenzellen, braungelbliche Kristalle in der Grenzzone, die teils gekörnt, teils homogen ist, gequollene Bindegewebszellen, hyaline Thromben in den Gefässen, hyaline Kugeln im Gewebe, die teilweise Amyloidreaktion ergaben, dabei stellenweise starke Infiltration des Gewebes. Die Experimente am Kaninchen ergaben, dass schon nach $^1/_2$ Stunde, oft auch erst nach 1 bis 2 Stunden die ersten Kalkreaktionen am Gewebe zu beobachten sind. Dabei ergeben sich typische Veränderungen der Zellen am Epithel und an den Drüsen, die durch Kalkeinwirkung zu erklären sind, schützenscheiben- und hantelförmige Zellfiguren, es tritt eine diffuse Verkalkung des Bindegewebes ein, ja es können sogar Kalkablagerungen in den Muskelzellen und in der Sklera sich bilden. Auch Bakterien wurden gefunden, sogar in der Tiefe des Gewebes, jedoch wurden diese höchst wahrscheinlich mit den Kalkmassen eingebracht. Den Hauptpunkt bei dem ganzen Krankheitsbild sehe er in

dem plötzlichen anfallsweisen Auftreten von kleinen oder grossen opaken, weissen oder grauweissen Herden. In vielen Publikationen sei schon der Verdacht eines Artefaktes ausgesprochen, jedoch niemals mit Sicherheit erwiesen worden. Man müsse in allen solchen Fällen das hysterische Moment nicht unterschätzen, zumal da sich alle Krankheitsfälle auf weibliche Individuen bezögen. Jedenfalls sei aber damit der Beweis geliefert, dass die artifizielle und die nicht künstlich provozierte Conjunctivitis petrificans übereinstimmende Resultate liefern können.

Diese sehr lesenswerte Arbeit v. Herffs (236) beschäftigt sich mit der Blennorrhoeprophylaxe in den zivilisierten Staaten. Zunächst fordert der Verf. energisch, dass das Crédéisierungsverfahren obligatorisch gemacht werde. Dies sei ja auch in einigen Ländern bereits durchgeführt, aber ausserdem müsse die Anzeigepflicht allgemein durchgeführt werden. Noch immer betrage der Prozentsatz der durch Neugeborenenblennorrhoe erblindeten Insassen von Blindenanstalten um die 20%. Seitdem in Basel und im Kronland Salzburg die Crédéisierung und die Anzeigepflicht von Erkrankungen bei den Hebammen obligatorisch gemacht und Unterlassungen mit hohen Strafen belegt seien, sei der Prozentsatz um ein bedeutendes hinuntergegangen. v. H. äussert sich weiterhin über das zweckmäfsigste Mittel, das man zum Instillieren verwenden solle. Auf Grund umfänglicher chemischer Untersuchungen und gestützt auf eine grosse Statistik seiner eigenen Klinik gibt er dem 5%-Sophol den Vorzug, mit dem in der Tat den 0-Standard, soweit es sich um die Frühinfektion handelt, erreicht hat.

v. Hoor (239) lässt sich an der Hand eines durch Streptokokkeninfektion verursachten Falles von Erkrankung beider Bindehäute über den Gebrauch der Begriffe Conjunctivitis diphteritica, Conjunctivitis cruposa und Diphteria conjunctivae aus. Diphteria conjunctivae sei nur vorhanden, wenn der Diphtheriebazillus nachgewiesen sei, während Diphteritis conjunctivae und Diphteritis cruposa auch durch Streptokokken veranlasst werden könnten. Auch in seinem Falle sei infolge der Streptokokkeninfektion auf dem einen Auge eine Conjunctivitis cruposa, auf dem anderen eine Conjunctivitis diphteritica aufgetreten.

Fromaget (233) berichtet über eine primäre miliare Tuberkulose der Bindehaut bei einer 29jährigen Frau, die durch Marmoreck-Serum geheilt wurde. Gegenüber dem Tuberkulom der Konjunktiva, das häufiger zu sehen ist wie die miliare Form der Tuberkulose, ist hervorzuheben, dass die entzündlichen Veränderungen nicht in die Tiefe gehen. Es handelte sich um ein etwa 2 mm messendes, graugelbes, speckiges Geschwür, das seinen Sitz etwa 4 mm vom Limbus innen unten vom Limbus hatte. Die Drüse vor dem Ohr war nussgross und sehr schmerzhaft infiltriert. Die erste Injektion des Marmoreckschen Antituberkuloseserums wurde am 28. Tage nach Beginn der Erkrankung gemacht und hielt sofort die Krankheit in ihrem Fortschreiten auf. Es wurden noch 6 Injektionen gegeben und damit komplette Heilung erzielt. Causé.

Kirkendalls (241) Fall war der eines Farmers, der seine Pferde und Kühe an einer Krankheit, verbunden mit Konjunktivitis, behandelt hatte. Es würde dies die Theorie bestätigen, dass Parinauds Konjunktivitis durch ein Kontagium von Tieren verursacht wird. Bakteriologisch fanden sich nur Staphylococcus albus und aureus. Alling.

Bayer (224) bestätigt seine vorjährigen Resultate, dass die Erscheinungen des Frühjahrskatarrhs unter luftdichter heller Uhrglasbedeckung zurückgehen, aber auch bei einem Aufenthalt der Patienten im Dunkelzimmer treten an den reizfreien, jetzt unbedeckten Augen Rezidive nicht ein, sondern erst nachdem die Patienten wieder ins Freie gelassen werden. Wenn weiterhin die Erscheinung des Frühjahrskatarrhs im verdunkelten Raume zurückgingen, so liegt das wohl zum Teil an den Luftverhältnissen im Dunkelzimmer. Der mechanische Reiz der Luftbewegung genügt nicht zur Auslösung des Frühjahrskatarrhs. Der Luftstrom eines Foenapparates hatte ebenso wie der Luftwiderstand bei einer Automobilfahrt nur eine geringe Injektion zur Folge mit einer starken Tränensekretion; letztere ist nur Ausdruck der leichten Reizbarkeit der Frühjahrskatarrhpatienten, bei denen auch eine ausgesprochene Hyperästhesie in der Nase besteht. Die Bluteosinophilie ist nur im Sinne einer allgemeinen Disposition zu deuten, steht aber nicht im direkten Zusammenhang mit dem klinischen Bild des Frühjahrskatarrhs. Eine Steigerung der Bluteosinophilie durch Injektion von Pilokarpin ist ohne Einfluss auf das Konjunktivalsekret. Für die Praxis kommt eine möglichst luftdicht abschliessende Brille in Betracht. B. empfiehlt eine solche, deren aus durchsichtigem Celluloid hergestellte Fassung im Orbitalrand abgepasst werden kann. Köllner.

Bayer (223) berichtet über einen Fall von Kombination von Frühjahrskatarrh mit Trachom. Zu erkennen war der Frühjahrskatarrh an der Eosinophilie des Sekretes, auch war Bluteosinophilie vorhanden. Weil (Strassburg) weist auf das Vorkommen von Eosinophilie bei Heuschnupfen hin. Axenfeld macht darauf aufmerksam, dass auch bei Pemphigus Eosinophilie vorkommt, ausserdem bei Konjunktivitiden durch tierische Parasiten etc.

Morax (246) sah im Verlaufe einer tuberkulösen Septikämie eine oberflächlich ulzerierende Infiltration der Conjunctiva bulbi, die nach mehrmonatlicher interner Behandlung wegen «typhösen Fiebers» aufgetreten war. Bei normaler Sehschärfe und normalem intraokularem Befund blieb die Veränderung bis zum Tode des Patienten, der $^1/_2$ Jahr später unter typischen tuberkulösen Lungenerscheinungen erfolgte, bestehen. Erst gelegentlich der augenärztlichen bakteriologischen Untersuchung des durch oberflächliches Abkratzen aus der Bindehaut gewonnenen Materials konnte auf Grund des Wachstums typischer Kulturen (auf Glyzerin-Kartoffel) die Diagnose auf eine tuberkulöse Erkrankung gestellt werden. Morax weist darauf hin, dass der Tierversuch nicht immer ein einwandsfreies Resultat ergibt, da nach zweifelsfreien Feststellungen es Tuberkelbazillenstämme gibt, die wohl in beschränktem Mafse für den Menschen, nicht aber für das Tier (Kaninchen) virulent sind. Das Kulturverfahren ist hier vorzuziehen. Vielleicht liegt hier auch der Schlüssel für die Erfolglosigkeit des Tierversuchs bei Verbringung exzidierter Phlyktänen in die Vorderkammer des Kaninchenauges. Causé.

Hanford Mc Kee (235) fand Meningokokken im schleimigeitrigen Konjunktivalsekret eines 6 Jahre alten Mädchens mit Konjunktivitis und Verdacht auf epidemische Meningitis. Gilbert.

Meyer (243) stellt einen Fall von Symblepharon totale des linken Auges und beginnendem Symblepharon des rechten Auges vor. Es wurde der Versuch gemacht, durch Implantation von

Schleimhaut aus der Vagina und Oberarmhaut das linkerseits bereits festgewachsene Auge wieder zu mobilisieren und richtige Schleimhauttaschen zu schaffen. Dasselbe wurde auch am rechten Auge nur mit Vaginalschleimhaut gemacht. Der Effekt war jedoch ein geringer, es trat eine fast vollständige Schrumpfung der Lappen auf, es handelte sich, wie aus der weiteren Behandlung des Falles sich erkennen liess, um Pemphigus.

Meller (244) demonstriert einen Fall von Bindehautplastik nach totaler Schrumpfung der Bindehaut durch Verätzung. Es wurde ein Hautlappen vom Oberarm, der um eine Prothese gewickelt war, zur Einheilung gebracht (Methode von Gullstrand, von Sachs empfohlen). Tertsch.

Die von Grilli (234) beschriebene Vegetation von chondylomatöser Form hat ihren Sitz auf dem oberen Tarsus. Die histologische Untersuchung des entfernten Stückes zeigte, dass es sich um ein gewöhnliches Granuloma handelte. Bei der bakteriologischen Untersuchung fand man den Staphylococcus aureus, auf den Verf. die Hyperthermie und die Drüsenanschoppung zurückführt. Calderaro.

v. Hippel (237) demonstriert 1. einen Fall von Tumor der Orbita und starker Verdrängung des Bulbus nach unten; 2. einen Fall von polypoider Geschwulst des Oberlides auf geschwüriger Basis, 3. einen Fall von doppelseitigem Pemphigus der Konjunktiva.

Erb (232) beschreibt ein Angiom, das die Augengegend betraf. Die Geschwulst trat zuerst in der Gegend oberhalb des rechten Superciliums auf, wuchs langsam, vergrösserte sich aber schnell auf eine Punktion und nahm eine blaurote Verfärbung an. Seit kurzer Zeit ist auch die Augapfelbindehaut an der Geschwulst beteiligt. Da eine Radikaloperation nicht mehr möglich war, wurde eine Probeexzision gemacht, die das Bild des Hämatolymphangioma in ihrem Aufbaue ergab. Nach Ansicht des Autors ist eine Entstehung im Ribbertschen Sinne, Wucherung von Endothel mit Bindegewebe, für den vorliegenden Fall am wahrscheinlichsten.

Del Monte (230) teilt einen klinischen Fall mit, in dem es sich um einen 66jährigen Landarbeiter handelte, der zwei Jahre vorher an einer bilateralen Konjunktivitis gelitten, die im nächsten Jahre wiederkehrte. Während des letzten Auftretens bemerkt Pat. einen kleinen weissen Fleck im oberen äusseren Abschnitte des rechten Auges, welcher langsam zunimmt, ohne jedoch eine Störung zu verursachen. Verf. beschreibt eingehend die Krankheitsgeschichte und den histologischen Befund und kommt zu den folgenden Schlussätzen. Die bisher noch nicht beschriebene Verletzung ist nur mit dem Hauthorn zu identifizieren und verdient daher den Namen Bindehauthorn. Der Vorgang hat sich auf der Bindehaut abgespielt, wie auf der Haut, die der eigentliche Sitz desselben ist, und der Unterschied, den man im klinischen Bilde wahrnimmt, ist auf andere von der Läsion unabhängige Gründe zurückzuführen. Die Abwesenheit der Papillen auf dem Bindehautextrakt, auf welchem sich das Horn entwickelte, sowie die ätiologischen Einzelheiten bestätigen die von Cirincione verteidigte Annahme, dass das Horn ausschliesslich eine epitheliale Produktion sei. Im vorliegenden Falle findet man die folgenden Eigenschaften, die in dieser Art von Läsionen selten angetroffen werden: a) Fortbestehen der Färbbarkeit des Kernes der verhornten Zellen. b) Starke Wucherung, vielleicht durch Teilung des Kernes selbst hervorgerufen. c) Zelleinschlüsse, die bisweilen parasitären Formen gleichen. Calderaro.

Rados (247) beschreibt 2 Fälle von entzündlichen Geschwülsten der Bindehaut. In dem ersten Falle bestand beiderseits Trachom, im zweiten Falle war eine sonstige Erkrankung nicht nachzuweisen. Die mikroskopische Untersuchung ergab in beiden Fällen, dass die Geschwülste aus Plasmazellen bestanden, mit einem spärlichen Retikulum zwischen den einzelnen Zellen. R. geht genauer auf den Bau und die Kennzeichen der Plasmazellen ein. Er schliesst sich, was die Entstehung anlangt, der Theorie Marschalkos an. Seine Tumoren rechnet er zu den auf Grund lokaler entzündlicher Prozesse entstandenen.

Thibert (253). In einem Fall von papillosarkomatösem Tumor der Bindehaut haben 5 Sitzungen Radiumbestrahlung eine bemerkenswerte Besserung erzielt. Danis.

XIV. Hornhaut und Lederhaut.

Ref.: Wolfrum.

253) **Augstein: Zur Ätiologie und Therapie des Keratokonus.** Klin. Monatsbl. f. Augenheilk. S. 371. (Ref.)

256) **Augstein: Neutralrot in der Behandlung von Hornhautgeschwüren, namentlich der trachomatösen.** Klin. Monatsbl. März. S. 376.

*257) **Axenfeld: Keratitis punctata leprosa.** 39. Zusammenkunft der Ophthalmologischen Gesellsch. in Heidelberg.

*258) **Bachstelz: Über lokale Behandlung der Keratitis parenchymatosa mit Neosalvarsan.** Wien. klin. Wochenschr. H. 3, S. 101.

*259) **Bayer: Zur Entstehung der Hornhauthypermetropie.** 39. Zusammenkunft der Ophthalm. Gesellsch. in Heidelberg.

*260) **Caillaud: Kératite vaccinale avec infections secondaires.** La clinique ophthalm. Vol. V, S. 32—36.

*261) **Dalmer: Über einen Fall von Pseudokeratokonus.** Zeitschr. f. Augenheilkunde. H. I, S. 37.

*262) **Fleischer: Über einen doppelseitig anatomisch untersuchten Fall von Keratokonus über den Hämosiderinring in der Hornhaut bei Keratokonus und über Hämosiderose des Auges bei Diabète bronzé.** Arch. f. Augenheilk. Bd. 73, S. 262.

*263) **Gille: Zur Prognose der Keratomalacie.** Diss. Leipzig. 1913.

*264) **Guzmann: Über epibulbäre Tuberkulose.** Zeitschr. f. Augenheilk. H. I, S. 34.

265) **v. Hippel, E.: Zur Tuberkulose der Kornea.** 39. Zusammenkunft der ophthalm. Gesellsch. in Heidelberg.

266) **Hoehl: Zur Kenntnis der Neosalvarsanwirkung bei Keratitis parenchymatosa.** Münch. med. Wochenschr. Nr. 2. S. 72.

*267) **Krailsheimer: Seltene Form von Dermoid der Kornea und Konjunktiva.** Klin. Monatsbl. f. Augenheilk. März. S. 375. (Ref.)

*268) **Krevet: Der Wert der Bindehautdeckung bei perforierenden Bulbusverletzungen und Kornealgeschwüren.** Diss. Giessen.

269) **Lebègue: Kératite mycélienne.** Arch. d'ophtalm. T. XXXIII, S. 185 bis 187.

*270) **Löwenstein: Zur Anatomie des Diplobazillengeschwürs und zur Frage der Abszessbildung an der Hornhauthinterfläche.** 39. Zusammenkunft der ophthalm. Gesellsch. in Heidelberg.

*271) **Motolese: Cisto di pterigio e contributo all'anatomia patologica dello pterigio.** (Pterigiumcysten und Beitrag zur pathologischen Anatomie des Pterigiums.) Annali di Ottalm. fasc. 5—7. 1912.

*268) **Krevet: Der Wert der Bindehautdeckung bei perforierenden Bulbusverletzungen und Kornealgeschwüren.** Diss. Giessen.

*272) **Migliorino: Ascesso anulare della cornea da stafilococcia generale.** (Ringabszess der Hornhaut durch allgemeine Staphylokokkeninfektion.) Ann. di Ottalm. f. 7. 1912.

*273) **Morax: Kératoplastie par transposition. Présentation de malade.** Société d'ophtalm. de Paris. Janvier 1913.

*274) **Murakami: Über einen Fall von nekrotisch-hämorrhagischem Geschwür mit zirkulärer Ausbreitung von der Sklera auf die Hornhaut.** Klin. Monatsbl. f. Augenheilk. Februar. S. 215.

*275) **Phillipps, W. L.: A neurotic case of keratitis punctata superficialis.** Ann. of Ophthalm. Jan. 1913.

276) **Samuels, B.: Peribulbar Implantation Cyst after Removal of Staphyloma of Cornea.** Arch. of Ophthalm. Vol. 42, S. 1. (Das Wesentliche ist in der Überschrift der Arbeit enthalten.)

277) **Seefelder: Zur Kenntnis der degenerativen Hornhauterkrankungen.** Berl. klin. Wochenschr. Nr. 5.

*278) **Scalinci: Sulla nomparsa di larga chiazza degenerativa della cornea in segnito a iridectomia.** (Über das Verschwinden grosser Degenerationsflecken der Hornhaut und Iridektomie.) Riv. ital. d'Ottalmologia. fasc. X. 1912.

*279) **Shoemaker: Keratokonus und Ectopia lentis.** The american journ. of ophthalm. 1913. S. 33.

*280) **Spratt, C. N.: Treatment of scleritis by tuberculin.** (Behandlung der Skleritis mit Tuberkulin.) Journ. Lancet Minn. June 1912.

*281) **Steinohrt: Zur Kenntnis der epithelialen Geschwülste der Kornea.** (Diss.) Rostock.

*282) **Strebel u. Steiger: Über Keratokonus. Seine Beziehungen zur inneren Sekretion und zum intraokularen Druck.** Klin. Monatsbl. f. Augenheilk. März S. 260.

*283) **v. Szily jun.: Über rezidivierende Epithelerosion infolge von Endothelveränderungen und über Epithelstreifen in der Kornea.** 39. Zusammenkunft der ophthalm. Gesellsch. in Heidelberg.

*284) **Terson: Autokératoplastie dans l'opération du ptérygion: ses indications.** Arch. d'ophthalm. T. XXXIII, S. 145—148.

*285) **Tooke, F.: Calcareous Degeneration of the Cornea and Lens Capsule.** Arch. of Ophthalm. Vol. 42, S. 1.

286) **Tranquillo: Ulcera corneale.** (Hornhautgeschwür.) Tip. Deteken, Napoli. 1912.

*287) **Uhthoff: Fall von seltener tuberkulöser Affektion der Conjunctiva bulbi und der Kornea.** Klin. Monatsbl. f. Augenheilk. S. 368. (Ref.)

*288) **Valude: Note sur un traitement de la kératite ulcéreuse des jeunes chiens.** Ann. d'oculist. T. CXLIX, S. 39—42.

*289) **Van Lint: Kératite neuroparalitique à la suite d'une injection d'alcool dans le nerf maxillaire supérieur, pour névralgie faciale.** Ann. d'oculist. T. CXLIX, S. 167—172.

*290) **Verhoeff: Über sulzige Skleritis.** The ophthalmoscope. 1913. S. 2.

*291) **Wessely: Weitere Erfahrungen in der Behandlung des Ulcus serpens mit dem Dampfkauter und der Dakryocystitis mit Jodtinkturinjektionen.** 39. Zusammenkunft der ophthalm. Gesellsch. in Heidelberg.

292) **Zani: Azione terapeutica del Jequirity in un caso di epitelioma del limbus corneale.** (Therapeutische Wirkung des Jequirity in einem Falle von Epitheliom des Limbus corn.) Ann. di Ottalm. f. 7. 1912.

Axenfeld (257) macht an der Hand anatomischer Präparate darauf aufmerksam, dass bei der Keratitis punctata leprosa sich unter der Bowmanschen Membran isolierte, bazillenhaltige Herdchen völlig isoliert in der durchsichtigen Kornea bilden, ohne irgendwelche Verbindung mit dem gefässhaltigen Limbus. Es ist das deshalb prinzipiell bedeutsam, weil damit bewiesen ist, dass hämatogen unbewegliche Bazillen sich isoliert im Parenchym der gefässlosen Kornea herdförmig niederlassen können. Da sie dorthin nur aus den Randgefässen gelangen können und da eine eigentliche Lymphströmung nicht in der Kornea existiert, sind nur 2 Annahmen möglich: Entweder sie werden durch Zellen transportiert, oder sie verbreiten sich zunächst diffus in den Interstitien, verbleiben aber dauernd nur an umschriebenen Stellen. Köllner.

Bachstelz (258) hat ausgedehnte Untersuchungen über die Wirkung des Neosalvarsans bei Keratitis parenchymatosa gemacht. Das Neosalvarsan wurde gelöst oder in feinen Körnchen in den Konjunktivalsack gebracht. Vor allem wurde es bei Individuen angewendet, die an beiden Augen erkrankt waren. Die einseitige Anwendung gestattete einen Vergleich mit dem anderen Auge, ein Erfolg wurde jedoch niemals beobachtet.

Hoehl (266) hat 7 Fälle von Keratitis parenchymatosa 4 Wochen hindurch mit Einträufelungen von $2^1/_2\,\%$ frischer Neosalvarsanlösung behandelt, zweimal am Tage. Jedoch konnte eine wesentliche Einwirkung auf den Verlauf der Erkrankung nicht festgestellt werden. Es harmoniere dies auch mit den neueren Auslassungen von Clausen, dass die Keratitis interstitialis nicht durch die direkte Anwesenheit der Spirochäten veranlasst werde.

In einem Falle von subakutem Glaukom, bei dem die Iridektomie erfolglos war, fand v. Hippel (265) anatomisch tuberkulöses Gewebe mit vielen grossen Riesenzellen der Deszemet aufgelagert in den zentralen Teilen der Kornea, ferner diffuse zellige Infiltration sowie einzelne aus Epitheloidzellen und Riesenzellen bestehende Knötchen in den tiefsten Hornhautschichten und Tuberkel im Trabeculum sclerocorneae, sowie diffuse zellige Infiltration in Iris und Ciliarkörper. Bazillen konnten nicht nachgewiesen werden. Köllner.

v. Szily (283) berichtet über einige Fälle von «Disjunctio epithelii», die vollständig im Bilde der rezidivierenden Hornhauterosion verlaufend, auf endokularer Grundlage in Augen mit relativ guter Sehschärfe entstanden sind. Als Ursache kommen Läsionen des Endothels durch Trauma (im Verlaufe der Starextraktion oder durch die nach vorne luxierte Linse) sowie pathologische Prozesse an der Hornhauthinterfläche bei chronischer Uveitis in Augen mit Heterochromie) in Betracht. Die klinische Beobachtung konnte in allen Fällen durch die mikroskopische Untersuchung ergänzt werden, über die ausführlich berichtet wird. Ausserdem wird eine bisher nicht bekannte, merkwürdige, oberflächliche Erkrankung des Hornhautepithels vor-

geführt. Dieselbe besteht aus nur an der binokularen Lupe sichtbaren feinsten grauen Punkten und Streifen im Epithel von überaus wechselnder Anordnung. Sie beschränkten sich jedoch auf ein umschriebenes Areal der Hornhaut. Bei Fluoreszeinfärbung entstanden sich mehrfach überkreuzende Striche und Bogen, die aus einzelnen grünen Pünktchen zusammengesetzt erscheinen. Die histologischen Veränderungen waren äusserst geringe und bestanden in leichter Aufsplitterung der Deckschicht, sowie Vakuolenbildung in und ausserhalb der Zellen der oberen Epithellagen. Die Erkrankung ist sehr hartnäckig. Eine richtige Erosion bestand nie, ebensowenig eine Verschieblichkeit des Epithels. Köllner.

van Lint (289) beobachtete bei einer 36jährigen Frau, die wegen einer Gesichtsneuralgie bereits mehrfach operativ ohne Erfolg behandelt worden war, nach einer zweiten Alkoholinjektion in den N. maxillaris superior am Foramen rotundum magnum eine typische Keratitis neuroparalytica. Es bestand ausserdem noch eine Abduzens-Parese. Beide Veränderungen gingen in wenigen Wochen wieder zurück; die Keratitis heilte, allerdings mit Herabsetzung der Sehschärfe auf $^1/_3$ aus. Als ein halbes Jahr später wegen eines Rezidivs der Neuralgie wiederum an der gleichen Stelle eine Alkoholinjektion gemacht wurde, traten keinerlei Augenerscheinungen auf. Im allgemeinen sind die Resultate mit der Alkoholinjektionsbehandlung der Neuralgien sehr befriedigend, die Heilung ist jedoch nicht dauernd, sie hält von mehreren Monaten bis zu $2\,^1/_2$ Jahren an. Die Pathogenese der Keratitis neuro-paralytica in diesem Falle ist vielleicht so zu erklären, dass die Flüssigkeit sich von der Injektionsstelle aus dem Nervenstamme entlang bis zum Ganglion Gasseri verbreitete, um dort destruktive Veränderungen zu setzen, die die Ernährungsstörungen der Hornhaut zur Folge hatten. Causé.

Caillaud (260) veröffentlicht einen interessanten Fall von direkter, traumatischer Vaccination der Hornhaut mit sekundären Infektionen. Die Beobachtung betrifft einen Kollegen, der sich bei der Impfung eines Kindes mit der seiner Hand entgleitenden Vakzinentube nur unbedeutend an der Hornhaut verletzte. Nach einer Inkubationszeit von etwa 3 Tagen bildete sich ein zentrales Hornhautgeschwür, dann eine fast totale Desquamation des Epithels, hierauf ein neues Ulkus, gefolgt von den Erscheinungen einer interstitiellen Keratitis; schliesslich zeigte sich ein zentraler Abszess der Kornea, der nach seiner Öffnung ein tiefes kraterförmiges, sehr langsam heilendes Geschwür bildete. Heilung erfolgte schliesslich mit Hinterlassung eines grossen Leukoms und Herabsetzung des Sehvermögens auf Erkennen von Handbewegungen. Trotzdem die bakteriologische Untersuchung negativ blieb, vermutet Caillaud, dass es auf dem Boden der vakzinalen Keratitis zu sekundären Infektionen gekommen war, die die Verschleppung der Erkrankung zur Folge hatten. Causé.

Bayer (259) demonstriert einen Fall von syphilitischem im Hornhautparenchym gelegenen Abszess, bei dem ohne Beteiligung der Hornhautoberfläche sich eine Hornhauthypermetropie von 8 bzw. 12 D. entwickelt hatte. Die Änderung der Refraktion ist auf eine schon makroskopisch erkennbare Abflachung der Hornhaut zurückzuführen, die nicht als Verdünnung der Kornea aufgefasst werden darf, sondern eher wohl Effekt einer bei der Ausheilung des tiefgelegenen Abszesses aufgetretenen Narbenwirkung ist. Köllner.

Löwenstein (270) fand bei der anatomischen Untersuchung von 2 Fällen eitriger Diplobazillenkeratitis eine Lage von Gebilden, die zwischen Epithel und Bowmansche Membran eingelagert ist und alle Übergänge von typischen vielkernigen Leukocyten bis zu langen «Säumen» darstellten und sich mit Kernfarbstoffen dunkel färbt. Da sie mit den erweiterten Gefässen des Randschlingennetzes in kontinuierlicher Verbindung steht, wird sie vom Vortr. als aus aktiv aus diesen Gefässen ausgewanderte Leukocyten bestehend aufgefasst, die den Weg zum Entzündungsherd suchen. Im Parenchym der Hornhaut des einen Falles fanden sich ferner in verschiedener Tiefe 2 dichte zellige Infiltrationen, denen sich noch rückwärts bis knapp vor die Descemetsche Membran eine abszessartige Bildung anschliesst. Von dieser wird die intakte Descemet vorgebuckelt. Alle die genannten entzündlichen Zellansammlungen stehen mit den Gefässen der Korneaskleralgrenze durch Leukocytenstrassen in Verbindung. Im zweiten Fall kam es zur Usurierung des Endothels durch die Einwirkung des Eiters der Vorderkammer. Die Leukocyten verbreiteten sich von der Defektstelle weithin zwischen Endothel und Membrana Desc. Eine Frühperforation der M. D. könnte durch die von beiden Seiten erfolgende Andauung erklärt werden. Die Mikroorganismen finden sich nur in dem vom Limbus abgewendeten Geschwürsteile. Das Parenchym zeigt eine ausserordentlich geringe Gewebsreaktion um die Bakterien, die vielfach in ganz normalem Hornhautgewebe liegen. Köllner.

Lebègue (269) beobachtete bei einem 11jährigen Mädchen ein Aspergillus-Ulkus der Kornea, das in typischer Weise fast zentralen Sitz hatte, bei ganz geringen entzündlichen Erscheinungen den Eindruck eines Fremdkörpers machte und sich mit dem Fremdkörperinstrument leicht entfernen liess. Die Heilung erfolgte prompt, die Fälle werden recht selten beobachtet.

Causé.

Wessely (291) gibt eine Statistik über 76 mit seinem Dampfkauter behandelte Fälle von Ulcus serpens. In 56 von ihnen, also etwa 75 % genügte eine einmalige Kauterisation, um den Prozess zum Stehen zu bringen. Die Durchschnittssehschärfe bei der Entlassung aus klinischer Behandlung betrug $^1/_4$, während sie bei einer entsprechenden Statistik über 91 mit dem Galvanokauter behandelte frühere Fälle nur $^1/_7$ betrug. Auch hatten in jener früheren Zeit etwa 50 % der Fälle bei der Entlassung ein Sehvermögen von weniger als 0,1, während durch den Dampfkauter die Zahl dieser relativ schlechten Ausgänge auf 25 % sank. Bei allen unvermeidlichen Mängeln, die solcher auf den funktionellen Ergebnissen beruhenden Statistik anhaften, ist der Unterschied somit zu gross, um daran zweifeln zu können, dass die Dampfkaustik der Galvanokaustik wesentlich überlegen ist. Auch die schliesslichen Resultate bei der Nachuntersuchung waren ungewöhnlich gute, indem hierbei eine Durchschnittssehschärfe von 0,4 festgestellt wurde. Entsprechend wurden die Narben zarter und weniger uneben als sonst gefunden. Besonderen Wert legt Vortr. neben der Dampfkauterisation auf die Offenbehandlung des Ulcus serpens. Er hat die Anwendung von Wärme und Verband bei allen schwereren Formen — und nur um solche handelt es sich im Vorliegenden überhaupt — ganz verlassen und tuschiert anfänglich die Bindehaut sogar ausgiebig mit 1proz. Argent. nitr. Bei vorhandener Dakryocystitis wird der Tränensack nicht primär exstirpiert, sondern das folgende konservative Verfahren angewendet, das sich überhaupt in der Behandlung der Tränensackeiterungen bewährt hat. Es besteht in der Injektion einiger

Tropfen Jodtinktur, die mit einer eigens hierzu konstruierten mit einer Gummikappe versehenen Hohlnadel aus Platiniridium vorgenommen wird. Vorher wird für 24 Stunden eine Dauersonde eingelegt. Der momentane Erfolg ist meist ein überraschender. Von den 55 bisher so behandelten Fällen hörte in 80% nach 1 bis 4maliger Einspritzung die Absonderung völlig auf. Von 17 später zur Nachuntersuchung gekommenen Fällen hatte sie sich nur bei 5 mehr oder minder wieder eingestellt, während bei 12 ein vollständiger bleibender Erfolg zu verzeichnen war. Zu einem abschliessenden Urteil über die Dauererfolge ist die Zahl der längere Zeit unter Kontrolle gebliebenen Fälle allerdings noch zu klein. Vortr. legt daher vorläufig den Hauptwert darauf, dass die Jodtinkturinjektionen die momentane in der Eiterabsonderung liegende Gefahr schneller und vollkommener beseitigen als die meisten anderen konservativen Methoden, und möchte sie besonders beim Ulcus serpens als erstes gegen die Dakryocystitis einzuleitendes Verfahren empfehlen. Köllner.

Valude (288) empfiehlt zur Behandlung der ulzerösen Keratitis der jungen Hunde, die besonders häufig an den vorspringenden Augen der wertvollen Bulldoggen zu beobachten ist, den temporären Verschluss der Lider durch die Mirault sche Vernähung. Die Keratitis ist ihrem Verlaufe nach verwandt dem Lagophthalmus bei Fazialisparese und der Hornhauterkrankung in vorgeschrittenen Basedowfällen. Die Lidspalte wird nach 4—5monatlichem Verschluss wieder getrennt und ist dann stets eine glänzende Kornea mit geringen Trübungen zu finden. Causé.

Augstein (256) hat Neutralrot zur Behandlung von trachomatösen Bindehäuten verwendet. Dabei war der Erfolg kein nennenswerter, dagegen ein befriedigender, wenn es sich um trachomatöse Hornhautgeschwüre handelte. Auffallend war eine günstige Beeinflussung von 3 Ulcera serpentia

Fleischer (262) konnte einen doppelseitigen Keratokonus untersuchen. Als Novum beschreibt er einen braunen Ring in beiden Augen der konzentrisch zur Spitze des Keratokonus lag und bei der mikroskopischen Untersuchung sich als aus Hämosiderinkristallen zusammengesetzt erwies, die in die Epithelien diffundiert waren. Über die Entstehung lassen sich verschiedene Vermutungen aufstellen, Fleischer nimmt an, dass ein Blutgefäss geplatzt und durch einen Riss in der Bowman der Blutfarbstoff in die Epithelien geraten sei. Auch eine Verdünnung der Sklera konnte am Äquator nachgewiesen werden, wie dies bei verschiedenen Fällen bereits beschrieben ist. An der Kegelspitze war das Hornhautparenchym stark verdünnt und unregelmäfsig gebaut, was als Folge der Überdehnung aufzufassen ist. Es wäre wünschenswert noch weitere Untersuchungen an frischem Material auszuführen.

Die Arbeit von Strebel und Steiger (282) umfasst die genaue Untersuchung von 9 Fällen von Keratokonus. Es wurden nicht nur die Sehwerte und Krümmungsverhältnisse sondern mit Rücksicht auf die Siegristschen Angaben auch die allgemeinen körperlichen Verhältnisse der Patienten in Beobachtung gezogen. Eine genaue Untersuchung der Blutverhältnisse ergab, dass der Hämoglobingehalt in allen Fällen normal, in einigen sogar etwas erhöht war, eine exquisite Vermehrung der Lymphocyten konnte in keinem Falle gefunden werden, nur eine leichte Lymphocytose in 3 Fällen.

Auch war die Gerinnungsfähigkeit des Blutes nach den verschiedensten Methoden gemessen in keinem Falle erhöht, eine geringe Viskosität des Blutes war in einer Reihe von Fällen vorhanden. Jedoch genügt dies nicht um auf einen Hypotheroidismus zu schliessen. Die Tension des Augapfels war in keinem Fall erhöht. Es ergaben sich allerdings zunächst Schwierigkeiten bei der Bestimmung der Tension infolge der ungleichmäfsigen Krümmungsverhältnisse der Hornhaut, jedoch liess sich die Tension wenn auch mit etwas grösserer Fehlergrenze bestimmen. Es erschien sogar als wenn die Tension gegen die Norm zuweilen etwas erniedrigt wäre. Jedoch sei dieser Druck eben noch zu hoch im Verhältnis zur Widerstandsfähigkeit der Hornhaut und deshalb müsse das Verfahren auf eine intraokulare Druckherabsetzung gerichtet sein. Jedenfalls handele es sich bei der abnormen Nachgiebigkeit um eine neurotische Störung im Parenchym der Hornhaut.

Der Fall von Dalmer (261) zeichnet sich dadurch aus, dass die ektatische Stelle nicht verdünnt war, wie beim gewöhnlichen Keratokonus, sondern eine Verdickung aufwies, wie sie in einzelnen Fällen beschrieben ist und auch experimentell erzeugt werden kann.

Shoemaker (279) berichtet über einen doppelseitigen Fall von Keratokonus und Ectopia lentis mit Erörterung der Anschauungen über die Pathogenese des Leidens. Gilbert.

Augstein (255) demonstriert einen Fall von Keratokonus, bei dem er Anomalien der inneren Sekretion für die Grundursache hält, ohne dass man das Krankheitsbild als eine «forme fruste» der Basedow bezeichnen könne. Ein anderer Teil finde aber seine Erklärung in trophischen Störungen der Hornhaut.

Phillips (275) fand 10 bis 15 graue Flecke in dem rechten unteren Quadranten der rechten Kornea. Diese waren von einem leichten grauen «Halo» umgeben. Sie waren nicht matt, sondern schimmernd. Einige Monate später wurde auch das andere Auge in dem korrespondierenden Quadranten befallen. Einige der Flecken verschwanden wieder. Die Intensität der Erkrankung schien mit dem nervösen Befinden des P. zu wechseln.

Alling.

Die Mitteilung von Seefelder befasst sich zunächst mit der Randdegeneration der Hornhaut, die zuerst in Form einer rinnenförmigen Vertiefung, meist am oberen Hornhautrande auftritt. Wird die Stelle sehr dünn, so kann sie durch den intraokularen Druck vorgebuchtet werden. Als Begleiterscheinung kann die Bindehaut flügelfellartig in die degenerative Zone unter reichlicher Gefässentwickelung hineinwachsen. Die Hornhauterkrankung ist im allgemeinen sehr selten. Ausserdem teilt der Verfasser noch zwei Fälle von Dystrophia epithelialis corneae, dem bekannten von Fuchs beschriebenen Krankheitsbild, mit.

Gille (263) weist darauf hin, dass die Keratomalacie wahrscheinlich in einem Mehlnährschaden ihre Ursache habe und einem dadurch gestörten Stoffwechsel des Neugeborenen. Lokal habe man verschiedenes versucht, jedoch wenig Nutzen von irgend einer bestimmten Behandlung gesehen. Das Wichtige sei die Hebung des allgemeinen Ernährungszustandes. Die Mortalität bei Keratomalacie stellt sich nach der Statistik der Leipziger Klinik auf etwa 50%.

Scalinci (278) führte eine Iridektomie aus optischen Zwecken, wegen eines Degenerationsfleckes infolge von Trachom aus;

nach vier Monaten beobachtete er den fast vollständigen Schwund derselben. Er schliesst aus, dass dieser Schwund auf Zufälligkeit zurückzuführen sei. Denn während drei Jahren hatten die Flecken stets zugenommen. Verf. ist der Meinung, dass die Öffnung der vorderen Kammer, um den Humor acqueus auslaufen zu lassen, und der verminderte Druck den Zellenmetabolismus der Hornhaut verbessert haben. Er rät folglich in ähnlichen Fällen zu einer einfachen Parazentese. Calderaro.

Der Fall Tooke (285) betrifft einen 42jährigen Arbeiter, der im Anschluss an eine Verletzung durch Sandkörner vor $1^1/_2$ Jahren ein Ulcus corneae durchgemacht hatte, einseitig erblindet war und dann wegen rekurrierender Schmerzanfälle des verletzten Auges enukleiert werden musste. Klinisch konnte nur eine dichte zentrale Hornhautnarbe, geringe perikorneale Injektion, erhöhte Tension und Fehlen der Lichtperzeption festgestellt werden. Der Bulbus wurde in Formalin gehärtet, gefroren und in zwei Teile geschnitten, hierbei löste sich die Linse von der Zonula; beim Versuch sie zu zerschneiden, zersprang die Rinde ähnlich wie eine Eierschale und eine kalkartige Flüssigkeit von eiweissähnlicher Beschaffenheit entleerte sich. Die feste Rinde war weiss, mit regelmäfsiger, glatter Oberfläche, innen etwas rauher. Chemisch erwies sie sich als amorphes Kalziumkarbonat. Der vordere Bulbusabschnitt wurde in Zelloidin geschnitten und gefärbt. Die Kornea zeigte im Pupillargebiet Proliferation des Epithels, Degeneration der Bowmanschen Membran, die an einigen Stellen geschwollen, an anderen atrophiert, auch hier und da grob granuliert erscheint. Keine Gefässbildung, kein Bindegewebe. In der Substantia propria Zeichen von hyaliner Degeneration. Dicht unter und zum Teil über der Bowmanschen Membran und in den oberflächlichen Schichten der Substantia propria gelegen, fanden sich grosse unregelmäfsige amorphe Massen, die hart und sandig erscheinen und sich mit Methylenblau und Hämatoxylin färben. Ihr chemischer Charakter (Kalk?) konnte infolge der Zelloidin-Einbettung nicht nachgewiesen werden. Verf. hält den Verkalkungsprozess für einen primären Degenerationsvorgang ohne vorausgegangene entzündliche Alterationen, vergleichbar der Bildung von Blasen- und Nierensteinen. Das Auftreten von Kalksalzen in zwei separierten hyaloiden Membranen des Auges ist von besonderem Interesse: vielleicht ist der Befund verwertbar in der Streitfrage zwischen Wells und Klotz in betreff der Herkunft des Kalkes in den Arterien: ersterer nimmt das Vorausgehen einer hyaloiden, letztere einer fettigen Degeneration an. Treutler.

Morax (273) bezeichnet als Keratoplastik durch Versetzung einen plastischen Eingriff an der getrübten Hornhaut, wo der zentrale getrübte Teil der Kornea entfernt und durch ein klares Stück Hornhautgewebe aus der Peripherie ersetzt wird. Es ist dies die einfachste Art der Keratoplastik. Bei einem auf diese Art operierten Patienten war noch nach Jahresfrist der zentrale Teil durchsichtig, während in der Peripherie noch der getrübte Lappen zu sehen war. Causé.

Aus der cytologischen Untersuchung des von Motolese (271) beobachteten Pterigiums ergibt sich das Vorhandensein der Plasmazellen im Stroma des Pterigiums unterhalb des Epithels und um die Gefässe herum; ferner das Bestehen zweier Cysten, von denen die grössere durch Erweiterung eines Lymphgefässes hervorgerufen wird, während die kleinere als Retentionscyste, oder epithelialen Ursprungs zu betrachten wäre. Calderaro.

Kawet (268) berichtet zunächst über die Geschichte der Bindehautplastik, weist darauf hin, dass schon Pagenstecher den Gedanken gehabt habe, und dass bereits Schöler die Indikationsstellungen dazu gegeben und verschiedene Methoden angegeben habe. Von Kuhnt wurde das Verfahren neu beschrieben und vor allem in grossem Mafsstabe angewandt. Es folgen des weiteren eine Reihe von Literaturberichten mit günstigen Erfolgen durch Bindehautplastik und dann folgt ein Auszug von Krankengeschichten von den 84 vom Sommer 1906 bis Juli 1912 gemachten Bindehautplastiken. Eine günstige Beeinflussung der Bulbusverletzungen durch Bindehautdeckung ist entschieden erkennbar.

Verhoeff (290) bringt den klinischen und anatomischen Befund eines jener seltenen Fälle von sulziger Skleritis, die meist doppelseitig bei Männern höheren Lebensalters beobachtet werden. Auch im vorliegenden Fall handelt es sich um einen Mann von 76 Jahren, dessen rechtes Auge allerdings intakt blieb. Histologisch waren der vordere Abschnitt der Sklera und die Sehnen der Recti von einem Granulationsgewebe, reich an Plasmazellen eingenommen. Auch der Ciliarkörper und der vordere Teil der Chorioidea zeigten plasmocytäre Infiltration; daneben fanden sich spärliche Riesenzellen, Zonen von fettiger Degeneration mit Infiltration mit Eiterzellen, Peri- und Endarteritis. Da die Wassermannsche Reaktion positiv ausfiel, glaubt Verhoeff die Syphilis ätiologisch für seinen Fall verantwortlich machen zu können. Gilbert.

Spratt (280) behandelte einen Fall von Episkleritis und 6 Fälle von Keratoskleritis mit Tuberkulin. Alle reagierten auf Alt-Tuberkulin, 6 mit lokaler Reaktion. Die Resultate waren alle gut. Alling.

Murakami (274) beschreibt einen Fall von nekrotischem Geschwür der Sklera und Kornea, der sich im Anschluss an einen von den Zähnen ausgehenden septischen Prozess entwickelt hatte. Die Affektion ging vom Kiefer auf die Nase über, auch Anschwellungen der Drüsen traten auf. Die Nasenatmung war zeitweilig vollkommen aufgehoben. Späterhin kam es zu wiederholten Knochensequestrierungen aus der Nase. Es stellten sich Krampfanfälle mit Wegbleiben des Bewusstseins auf. Das Krankheitsbild am Auge zeigte sich zunächst in der Form einer Skleritis, die wieder zurückging. Sodann stellten sich jedoch ulzeröse Prozesse in der Bindehaut ein, die auf die Sklera und schliesslich auf die Hornhaut übergriffen. Bei der Enukleation zeigte sich das Orbitalgewebe fest mit dem Bulbus verwachsen. Die pathologisch-anatomische Untersuchung ergab eine fast totale Einschmelzung der Hornhaut, die übrigen Teile des Augapfels waren insgesamt, mit Ausnahme der Linse und des Optikus, stark mit Eiterkörpern durchsetzt. Es erfolgte schliesslich Exitus. Schon in vivo angelegte Kulturen ergaben, dass es sich um eine Streptokokkensepsis mit Wahrscheinlichkeit gehandelt habe, jedoch war jede Therapie, auch Serumeinspritzungen, negativ.

Guzmann (264) beschreibt einen Fall von epibulbärer Tuberkulose. Infolge des Todes des Patienten konnte der Augapfel samt den erkrankten Partien herausgenommen werden. Der Patient ging an Tuberkulose zu Grunde. Es handelt sich mit grosser Wahrscheinlichkeit um eine endogene Entstehung der Tuberkulose.

Ein Mädchen [Migliorino (272)] weist infolge von wiederholten subkutanen Abszessen eine dichte Infiltration im linken Auge und dann

auch im rechten auf. Mittels der gewöhnlichen Behandlung und Einspritzungen von Antistreptokokkenserum kam es zur Heilung unter Zurückbleiben von Resten eines kleinen Leukoms auf dem linken Auge. Verf. ist der Meinung, dass es sich um eine parenchymatöse Keratitis handle, infolge von Intoxikation des Humor acqueus. Calderaro.

Terson (284) empfiehlt bei Pterygien mit sehnenartigem, festen Kopf, diesen mit dem angrenzenden Hornhautgewebe vorsichtig zu exzidieren und an die Stelle dieses Defektes ein Läppchen zu transplantieren, das aus der Peripherie derselben Hornhaut gebildet wird. Es handelt sich also um eine Autokeratoplastik, mit der Terson in einem Falle einen zufriedenstellenden Erfolg hatte. Zur Naht empfiehlt er eine rechteckige Bindehautplastik, die ähnlich dem Lopezschen Vorgehen ein Rezidiv verhindert, indem sie die Nahtstelle unter das obere Lid bringt. Causé.

Ein 57jähriger Arbeiter den Motolese (271) behandelte weist eine kleine fleischige Erhöhung des Limbus sclero-cornealis des linken Auges auf. Derselbe wird entfernt, aus der mikroskopischen Untersuchung ergibt sich, dass sie aus einer kompakten Masse Pflasterepithel besteht. Nach 2 Monaten Rezidiv, das im Verlauf von 2 Monaten die Grösse einer Linse erreicht. Es wurden verschiedene Instillationen von Jequiritin Zambessetti angenommen, die Geschwulst wurde schnell klein und verschwand. Nach einem Jahre noch besteht vollständige Heilung. Calderaro.

Steinhort (281) hatte Gelegenheit einen von der Hornhaut ausgehenden Tumor histologisch zu untersuchen, der sekundär auf die Bindehaut überging. Er. bespricht die in der Literatur beschriebenen primären Hornhauttumoren und kommt zu dem Schlusse, dass es sich um ein primäres Epitheliom der Hornhaut handle, das an die Basalzellenkrebse von Krompecher erinnere.

Uhthoff (287) demonstriert einen Knaben, welcher im unteren Abschnitt der Hornhaut des linken Auges und in dem angrenzenden Teil der Konjunktiva eine graurötliche Geschwulst, die zuerst, weil Lues congenita vorlag und Wassermann positiv war, für eine luetische gehalten wurde. Sie musste aber trotzdem später für eine tuberkulöse Erkrankung gehalten werden, da sich auch an der Lunge suspekte Erscheinungen ergaben und ausserdem auch eine tuberkulöse Meningitis auftrat.

Krailsheimer (267) demonstriert ein Dermoid der Kornea und Konjunktiva, das abgetragen und anatomisch untersucht wurde.

XV. Iris (Pupille).

Ref.: Nicolai.

*293) **Andersen: Ein histologisch untersuchter Fall von papulös-luetischer Iritis.** v. Graefes Arch. f. Ophthalm. Bd. 84, H. 1, S. 172.

*294) **Axenfeld: Zur Pigmentatrophie des Pupillarsaumes.** 39. Vers. d. ophthalm. Gesellsch. Heidelberg. Mai 1913.

295) **Beest: Die cyclitische Schwarte.** Inaug.-Diss. Amsterdam.

*296) **Biermann: Diabetes mit reflektorischer Pupillenstarre.** Neurol. Zentralblatt. Nr. 19. 1912.

297) **Blessig: Aniridia congenita mit Cataracta mollis.** Petersburger Gesellsch. 20. XII. 1912. (Demonstration.)

*298) **Clausen: Demonstration von hemianopischer Pupillenstarre unter Benutzung des Hess'schen Hemikinesimeters.** Verein d. Augenärzte v. Ost- u. Westpreussen. 1. 12. 12.

*299) **Dreyfus, G.: Pupillenstörungen, isolierte.** Ärztl. Verein in Frankfurt a. M. 10. 2. 13.

*300) **Fuchs: Normalpigmentierte und albinotische Iris.** v. Graefes Arch. f. Ophthalm. Bd. 84, 3, S. 521.

*301) **Fuchs: Über chronische endogene Uveitis.** v. Graefes Arch. f. Ophthalm. Bd. 84, H. 2, S. 204.

*302) **Gilbert: Über Herpes iridis und andere seltenere herpetische Augenerkrankungen.** Samml. zwangl. Abhandlungen a. d. Geb. d. Augenheilk. 1913.

*303) **Guilli, G.: Un caso di policoria congenita.** (Ein Fall von angeborener Polycorie.) Riv. ital. d'Ottalm. VII. 1912.

*304) **Karplus** und **Kreidl: Über experimentelle reflektorische Pupillenstarre.** Neurol. Centralbl. 1913. Nr. 2, S. 82.

305) **Kobusew: Ein Fall von Aniridia.** Opthalm. Gesellsch. in Odessa. 7. 2. 12.

*306) **Lagrange: Die Art der Einwirkung der antiglaukomatösen Iridektomie.** Société d'Ophtalm. 4. 2. 13.

*307) **Mamione: Un caso di irite papulosa, ribelle alla cura mercuriale e guerito col Salvarsan.** (Ein Fall von Iritis papulosa, die der Quecksilberkur widersteht und mit Salvarsan geheilt wird.) Arch. di Ottalm. XX, 5, S. 243.

*308) **Marple: Über Salvarsan.** The Ophthalmoscope. Nov. 1912.

*309) **Mattirolo e Gamma: Azione fisiopatologica sulle vie simpatiche oculopupillare; azione dell'Adrenalina sull'occhio.** (Physio-pathologische Wirkung auf die oculo-pupillaren sympathischen Bahnen; Wirkung des Adrenalins auf das Auge.) Pattologia, Nr. 32. 1912.

*310) **Mawas: Contribution à l'étude du rapport, qui existe entre l'hétérochromie et la cataracte: les altérations de l'épithélium postérieur de l'iris des yeux cataractés.** Fondation ophtalm. Adolphe de Rothschild. 1911. S. 118—123.

*311) **Del Monte: Angiosarcoma e sarcoma globo e fusu cellulare melanotico dell'iride e del corpore ciliare.** (Angiosarkom und kugel- und spindelförmiges Melanosarkom der Iris und des Ciliarkörpers.) Arch. di Ottalm. XX, Nr. 1, S. 10.

312) **Pokrowski: Membrana pupillaris perseverans.** Moskauer augenärztl. Gesellsch. 27. 11. 12.

*313) **Rutten: Pupilla artificialis durch einen Star.** Société Belge d'Ophtalm. 24. 11. 12.

*314) **Siebert: Beiträge zur Pathologie der Pupillenbewegung.** Inaug.-Diss. Würzburg. 1912.

*315) **Sinestous: Fremdkörper der Regenbogenhaut und der Linse.** L'Ophtalm. provinciale. 1912. Nr. 10.

*316) **Schieck: Erfahrungen mit der Elliotschen Trepanation.** Verein d. Augenärzte Ost- und Westpreussens. 1. 12. 12.

317) **Schlesinger: Über den Schwellenwert der Pupillenreaktion und die Ausdehnung des pupillomotorischen Bezirkes der Retina.** (Untersuchungen auf Grund einer neuen Methodik.) Deutsche med. Wochenschr. 1913. Nr. 4, S. 163.

*318) **Stock: Tuberkulose der Iris und Chorioidea.** Deutsche med. Wochenschr. 1912. Nr. 14, S. 683. (Ref.)

*319) **Velter: Signe d'Argyll-Robertson unilatéral par traumatisme orbitaire.** Arch. d'ophtalm. T. XXXIII, S. 120—125.

Über eine angeborene Polycorie berichtet Guilli (303). Im linken Auge befinden sich anstatt der Pupille drei Öffnungen, eine grössere, runde, unten; zwei eiförmige, kleinere oben; alle drei sind ohne pigmentierte Ränder. Im rechten Auge weist die Iris zwei Öffnungen von verschiedener Grösse auf und im Kristallkörper bemerkt man eine Pigmentablagerung. Verf. nimmt folglich an, dass diese Veränderung den Ausgang einer endouterinen Iriserkrankung darstellt. Calderaro.

Axenfeld (294) legt (in Ergänzung seines Vortrages vom Jahre 1911) weitere Aquarelle der pupillaren Pigmentatrophie des Hinterblattes vor, aus denen hervorgeht, dass diese Veränderung in der charakteristischen Form bei heller Iris (blau, grau, grün etc.), nicht bei brauner und schwarzer vorkommt; sie betrifft besonders Augen mit progressiver seniler Katarakt und es bestätigte sich, dass vorwiegend der untere Rand betroffen wird. Das Vorderblatt in der betr. Gegend zieht sich etwas zurück. Ebenso bestätigte sich, dass der Prozess mit der Kataraktentwicklung einigermafsen parallel läuft. Es gibt andere Defektbildungen des Pupillarsaumes, die mit der vom Vortragenden beschriebenen Pigmentdegeneration nicht verwechselt werden dürfen. Köllner.

Fuchs (300) erwähnt die Arbeiten von Langenhan und Rübel über das Kapitel der Durchleuchtbarkeit der Iris und kommt auf die Erklärung dieses Verhaltens näher zu sprechen. Es sind dabei vier Faktoren von Bedeutung: die Pigmentierung des Stromas, die Dicke des Stromas, die Dunkelheit der Pigmentkörnchen, die mehr oder weniger dichte Anordnung der Körnchen der retinalen Lage. Verf. untersuchte nunmehr 13 Menschen, deren Angaben auf ganz hellweisse Farbe der Haare hindeuten liessen, auch jetzt noch mehr oder weniger hellblond waren. Die Irisfarbe liess auf das Stromapigment, die Durchleuchtbarkeit auf das retinale Pigment schliessen. Bei diesen Albinos bzw. Halbalbinos waren meist auch Geschwister gleichartig, 3 mal Konsanguinität der Eltern, es bestand meist Sehschwäche und Nystagmus. Es zeigte sich, dass bei den meisten die Pigmentierung des Stromas, welche vorhanden war, von dem Pigmentmangel der retinalen Schicht unabhängig war. Andererseits gab es hellblonde Menschen, deren Augen ohne Nystagmus gute Sehschärfe hatten, bei Undurchleuchtbarkeit wegen vorhandenen Pigments der retinalen Epithelschicht; es sind dies keine als halbalbinotisch zu bezeichnende Menschen. Es stehen sich also zwei Gruppen gegenüber, während andererseits für das Stromapigment eine Art von Stufenleiter, vom dunkelfarbigem Stadium durch ein hellfarbiges zum farblosen, anzunehmen ist. Am Schlusse folgt eine die geographische Verbreitung des Albinismus betreffende Angabe nach dem Werk der Drapers Company Research Memoirs, London 1911.

Mawas (310) beobachtete bei einem grauen Kaninchen mit spontaner Katarakt und bei albinotischen Tieren mit experimenteller Naphthalinkatarakt ausgedehnte Veränderungen der hinteren Epithelschicht der Iris, die denen des Ciliarkörpers in denselben Fällen absolut gleichstehen. Die beiden Zelllagen sind ergriffen, jedoch zeigt die dem Kammerwasser näher gelegene die intensiveren Veränderungen: Homogenisation des Protoplasmas und mehr oder weniger starke Vakuolenbildung im Zellkern. Mawas glaubt, dass diese Befunde ein interessantes Streiflicht werfen auf die Beziehungen zwischen Heterochromie und Katarakt. Causé.

Aus den Versuchen Mattirolo e Gamma (309) geht hervor, dass die erweiternde Wirkung des Adrenalins sich direkt auf den M. dilatator iridis erstreckt, wenn er von der hemmenden Wirkung des oberen Cervikalganglions befreit ist. Diese Erweiterung trete auch auf, wenn das Ganglion vollständig entfernt sei, während es nach Trennung des Sympathikus unterhalb desselben, oder teilweiser Entfernung des Ganglions eine leichte und vorübergehende Pupillenerweiterung hervorrufe. Das Adrenalin stellt somit ein sehr empfindliches Pupillenreagens dar zur Unterscheidung der okulo-sympathischen Affektionen, die auf einer einfachen Unterbrechung des Halssympathikus beruhen, von jenen anderen, in denen das obere Halsganglion zerstört ist. Bezüglich der Erweiterung, die nach Einträufelung von Kokain und Adrenalin auftritt, sind die Verff. der Ansicht, dass das Kokain den Hemmungsapparat lähmt. Calderaro.

Del Monte (311) berichtet über ein Angiosarkom, welches unter einer typisch und charakteristisch angiomatösen Form entstanden, sich nach und nach davon entfernte und in einem zweiten Zeitabschnitte zu einer rein sarkomatösen Neubildung wurde. Die Geschwulst weist folgende Eigentümlichkeiten auf: 1. Einen zweifachen Ausgangspunkt von der hinteren Fläche der Iris und vom Ciliarkörper. 2. Seine beiden verschiedenen Formen von Alveolarstruktur lassen darauf schliessen, dass diese einen verschiedenen Ursprung haben kann, der oft nichts mit der Genese der Neubildung zu tun hat. 3. Das Aussehen des spindelzelligen Teiles, verschieden von dem fusosarkomatösen, lässt das Angiom mit dem spindelförmigen Melanosarkom als kombiniert erkennen. 4. Die Pigmentierung, die in dem jüngeren Teile fehlt und in der späteren Entwicklung sich besonders ausprägt, um den Typus des uvealen und retinischen physiologischen Pigmentes zu erlangen, bestätigt somit die Behauptung Schiecks, dass das Leukosarkom der Uvea das Anfangsstadium des Melanosarkoms ist, und erst für eine weitere Pigmentierung bestimmt ist. Calderaro.

Stock (318) bringt seine Erfahrungen und Beobachtungen vor, nach denen die chronische, schleichende Iridocyklitis in 50 % tuberkulösen Ursprungs sein soll.

Fuchs (301) erklärt zunächst die Namen Cyklitis, Iritis, Iritis serosa, Iridocyklitis, Iridochorioiditis; die Bezeichnung der Iritis serosa möchte er ablehnen und dafür richtiger Iritis, Cyklitis, Iridocyklitis unter Hinzusetzung der Ätiologie eingeführt wissen. Die ausführlichen Untersuchungen des schwierigen Kapitels sind in den Kapiteln: Exsudation der chronischen Uveitis, Cyklitis mit Präzipitaten, Cyklitis chronica bei Heterochromia iridis, leichte und chronische Iridocyklitis, chronische Uveitis schweren Grades niedergelegt und geben ein Bild von dem umfangreichen Material, welches geprüft wurde. Es sind 10 Fälle von chronischer Cyklitis, unscheinbar und versteckt beginnend, mit schwerem Verlauf, nicht auf luetischer oder tuberkulöser Grundlage. Die Irisveränderungen zeigen nichts Charakteristisches für die Eigenart der Entzündung. Typisch ist aber die bisweilen vorkommende Wucherung des Ciliarepithels ohne entzündliche Infiltration des Gewebes. Der Reiz zur Entzündung wirkt auf die Oberfläche der Uvea und zwar vom Kammerwasser ausgehend, in welches die schädlichen Stoffe von den Gefässen her gelangen. Diese Stoffe sind nicht Mikroorganismen, welche zu plastischen oder Prozessen der Eiterung führen würden, sondern Toxine. Die Iris wird eher als der

Ciliarkörper ergriffen, beide je nach Art der anatomischen Verhältnisse, besonders ihre Epithellagen reagieren in verschiedener Weise. Klinisch gibt es leichte Fälle z. B. bei Heterochromie, schwere Fälle z. B. bei sympathischer Herkunft und schliesslich solche, welche je nach Art des Falles und des Patienten verschieden verlaufen können. Für die klinische Beobachtung werden 5 Krankheitsbilder aufgestellt, deren Gruppierung freilich eine provisorische ist. Klinisch lassen sich eben nur schwer abzugrenzende Bilder geben mit vielen Übergangsformen, dagegen anatomisch ist es möglich, einzelne Typen ätiologisch festzulegen. — Am Schlusse wird noch die Iridocyklitis bei Netzhautablösung erwähnt, welche auch auf Toxinwirkung zu beziehen ist und mit besonderer Beteiligung der Iris, Seclusio pupillae, Vorbuchtung der Iris einhergeht. Anatomisch ist hier mehr eine Bindegewebsneubildung am Ciliarkörper festzustellen. — Die bedeutende Arbeit enthält zahlreiche, erläuternde Abbildungen mikroskopischer Präparate.

Andersen (293) bespricht zunächst die Trennung der papulösen von der gummösen Iritis, alsdann folgt eine Wiedergabe der bisher niedergelegten histologischen Beobachtungen der luetischen Iritis von v. Graefe-Virchow-Billroth, v. Graefe und Colberg, v. Michel; v. Hippel-Neumann, Scherl, Hancke, Fuchs, Benoit. Die letzteren haben ganze Bulbi untersucht. Verf. bringt alsdann einen Bericht histologischer Untersuchung eines Falles von wirklich papulöser Iritis; derselbe gehörte dem II. Stadium der Syphilis an und war durch Quecksilber günstig zu beeinflussen. Man fand Degenerationsprozesse und Zonen von Infiltration durch Rundzellen; der Sitz des Prozesses war tief, etwa vor dem Sphinkter gelegen. Es zeigten sich keine für Lues charakteristischen Zeichen (Riesenzellen, epitheloide Zellen, Nekrosen, Endarteriitis). Es spricht also nichts in dem Befunde für Gumma, sondern es handelt sich um Papeln, sog. Spätpapeln. Es bestehen zweifellos Übergänge in diesen klinischen Formen der luetischen Iritis.

Marple (308) berichtet über günstige Wirkung des Salvarsan bei Papelbildung mit Iritis.

In Ruthens Fall (313) brachte die Kralle eines Stars eine Korneaverletzung mit Irisvorfall; nach Abtragung fand sich ein Kolobom der Iris; volle Sehschärfe.

In den 3 Fällen von Sinestous (315) handelte es sich um Fremdkörper der Linse und Regenbogenhaut; in 2 Fällen blieb der Fremdkörper haften, Sehschärfe S = $^1/_2$ bzw. S = 1. Ein Fall, bei dem Entfernung möglich war, endete mit Verlust des Sehvermögens durch Cataracta traumatica.

Mamione (307) teilt einen Fall von papulöser Iritis mit, in dem es sich um einen 27jährigen Tapezierer handelt. Als sich Patient dem Verf. vorstellte, waren bereits 35 Tage nach Beginn der Augenkrankheit verflossen. Dieselbe hatte einen fortschreitenden Verlauf aufgewiesen, während sich Pat. bereits unter einer Quecksilberkur befand, wegen eines Syphiloderma papulo-pustul., das schon einige Monate bestand. Verf. verabreichte ihm eine Salvarsaneinspritzung von 50 g, die er in zwei gleiche Teile teilte. Nach 48 Stunden wies Pat. eine leichte Hyperthermie auf (38 °). Schwund der konjunktivalen, ciliaren, perikornealen Injektion. An der Stelle der Neubildung zeigte sich nur eine Narbe, die sich in die

Synechie, die man schon im unteren äusseren Quadranten bemerkt hatte, fortsetzte. Das Syphiloderm war vernarbt, es blieben nur an der Stelle der Papulae chronische Hautflecken zurück. Das Befinden des Pat. hatte sich bedeutend gebessert; die Adenopathie war bedeutend herabgesetzt. V. = $^2/_3$.
Calderaro.

Schieck (316) bezeichnet die Elliotsche Operation als einfach, ein Irisvorfall lässt sich vermeiden; er erwähnt einzelne Fälle, in denen sich Schwierigkeiten zeigten. Verf. wird beim entzündlichen Glaukom stets die Iridektomie nach v. Graefe ausführen und die Trepanation nur dort wählen, wo die Sklerotomie angezeigt zu sein scheint.

Lagrange (306) hat zum Studium der Glaukomtheorien an mehreren Fällen nach der Glaukomoperation die histologische Untersuchung des enukleierten Augapfels angeschlossen. Es fand sich stets eine Auswärtsstülpung der hinteren Wundlippe. Man muss also in erster Linie bei dem Eingriff das Einklemmen des Irisgewebes verhüten.

Karplus und Kreidl (304) haben den Tractus opt. vom Chiasma bis zu den primären optischen Endstätten freigelegt und nun elektrische Reizung vorgenommen. Nach der Durchtrennung des vorderen Vierhügelarmes beiderseits ist die Reizung vom Chiasma und anliegendem Traktus ohne Wirkung auf die Pupillen, es müssen also die Pupillarfasern vom Traktus über dem vorderen Vierhügelarm zum Vierhügel laufen. Bei einer Katze und einem Affen bestand nach solchem Eingriff monatelang reflektorische Pupillenstarre. Dies Experiment ist für den Neurologen gewiss von hohem Interesse, wenn es auch auf das Pupillenproblem am Menschen nicht in voller Bedeutung zutreffen sollte. (Vgl. Pflügers Archiv, Bd. 149). Die Verfasser haben mit ihren Arbeiten für die schwierige Erforschung der Pupillarfasern vom Tractus opticus zum Okulomotoriuskern wertvolle Beiträge geliefert (Levinsohn, Bumke, Trendelenburg).

Siebert (314) bringt zuerst die Ansichten derer, welche die Pupillar-Reflexbahn intrazerebral suchen, also in erster Linie von Bumke, Linstrow, Monakow vertreten, danach erörtert er die Hypothese Reichardts, welcher für die reflektorische Starre die Hinterstränge des oberen Halsmarks heranzieht. Hierfür werden zunächst pathologisch-anatomische Befunde angeführt, nächstdem die klinischen Tatsachen, dass Tabes eine Rückenmarkskrankheit ist, der Reflex einen spinalen Charakter zeige, dass das Phänomen der Starre meist mit einer Erkrankung der Hinterstränge zusammenfalle, dass schliesslich die Starre oft für sich auftritt, während doch bei zerebralem Ursprung sicher auch andere Lähmungen vom Okulomotorius beobachtet werden müssten. Ein Fall von Trauma des Halsmarks hatte auch reflektorische Starre der Pupille erzeugt, ohne dass das Gehirn beteiligt war. Es werden nun eine grössere Anzahl Krankengeschichten angeführt von Paralyse und Taboparalyse. In den Schlusssätzen werden für die Reichardtsche Theorie angezogen die degenerativen Prozesse im Halsmark, ferner die klinischen Beobachtungen, dass isolierte Okulomotoriusaffektion vom Kern aus keine reflektorische Starre zu bedingen braucht, dass wiederum trotz Starre bei Paralyse keine Läsion des Kernes im Okulomotorius vorhanden zu sein braucht. Man trennt zweckmäfsig tabische und paralytische Starre. Im Greisenalter gibt es ohne weiteres keine Lichtstarre, es sei denn bedingt durch lokale Affektionen im Irisgewebe. Diese Arbeit ist aus der psychia-

trischen Klinik in Würzburg hervorgegangen, deren Leiter Prof. Reichardt selbst ist.

Velter (319) beobachtete bei einem sonst gesunden, 58jährigen Manne nach einem Suicidversuch (2 Revolverschüsse in die Augenhöhle) einseitige reflektorische Pupillenstarre) (Argyll-Robertson) bei miotischer Pupille. Es bestand ausserdem noch eine partielle, nicht neurotische Atrophie des Optikus und eine Parese des Rectus externus, hervorgerufen durch direkte Verletzung des Optikus bzw. des Muskels in der Orbita. Auch das Argyll-Robertsonsche Phänomen war in diesem Falle traumatisch in der Orbita bedingt durch Verletzung, Hämorrhagie oder sklerotische Veränderungen im Ganglion ophthalmicum oder der kurzen Ciliarnerven. Der Ohmsche Fall war bisher der einzige dieser Art in der Literatur bekannte. Causé.

Dreifus (239) zeigt Kranke mit Pupillenstörungen auf luetischer Grundlage. Nur die Untersuchung des Liquor cerebrospinalis gibt Aufschluss, ob es sich um frische oder abgelaufene Fälle handelt. Denn alle Erscheinungen krankhafter Reaktion (Trägheit, Starre) kommen auch bei abgelaufenen Prozessen zur Beobachtung und können ohne Bedeutung sein.

Schlesinger (317) beschreibt seinen verfeinerten Apparat des Pupillometer (Mediz. Klin. 1907. Nr. 8) und hat durch Benutzung von Azetylenlicht Fehlerquellen auszuschalten gesucht, ferner werden bei den Versuchen Akkommodationsbewegungen, sowie sonstige Mitbewegungen ausgeschaltet. Er stellte zuerst den Schwellenwert der Pupillen-Reaktion fest und fand bei normalen Personen denselben annähernd konstant, d. h. bei einer Maximalintensität von 0,7 M. K. die erste wahrnehmbare Reaktion. Hierbei war die Irisblendenweite $1^1/_2$ mm. Bei Kindern ist der Schwellenwert tiefer, jenseits des 35. Lebensjahres höher, später wieder abnehmend. Der Pupillenreflex ist ermüdbar, aber nur für gleichartiges Licht von derselben Wellenlänge. Die Reflexzeit nimmt nach mehrmaliger Belichtung zu. Den pupillomotorischen Bezirk, welcher in sehr sinnreicher Weise mit dem Apparat sich feststellen lässt, fand Verf. etwas grösser als Hess, für jugendliche Personen etwa 5 mm für den Radius des reflexempfindlichen Bezirkes. Es gelang, in einem Falle auch hemianopische Reaktion festzustellen (bei Schädelfraktur). Der Apparat scheint für klinische Untersuchungen sowie experimentelle Arbeiten von Wert.

Clausen (298) demonstriert das Phänomen der hemianopischen Pupillenreaktion bzw. Starre an einem Fall von Akromegalie durch Hypophysentumor; auf der einen Seite war die Reaktion mit dem sinnreichen Apparat von Hess bei Belichtung nur der temporalen Hälfte auszulösen, auf der anderen Seite gelang es nicht, weil bereits totale Amaurose bestand.

In Biermanns (296) Fall von Diabetes bestand Pupillendifferenz, Lichtreaktion positiv, Konvergenzreaktion negativ; ferner diabetische Neuritis des Nerv. cruralis. Die luetische Ätiologie war in jeder Hinsicht negativ, desgleichen Alkoholmissbrauch und Tuberkulose ausgeschlossen.

Gilbert (302) fand in 15 % herpetischer Augenaffektionen einen Herpes der Regenbogenhaut mit folgenden Erscheinungen: neuralgische Schmerzen, umschriebene Schwellung der Iris, allgemeine und lokale Hyperämie und Blutungen der Vorderkammer. Die Prognose ist im allgemeinen gutartig, sofern keine stärkeren oder häufigeren Blutungen, die übrigens

charakteristisch sind, eintreten. In der Behandlung schiebe man operative Eingriffe hinaus, z. B. Parazentese, Iridektomie, da zu leicht Blutungen hierbei auftreten können. Die lokale Behandlung entspricht den Grundsätzen bei Iritis, mit Mydriaticis sei man aber vorsichtig. Auch der Ciliarkörper ist nicht so selten beteiligt an dem Krankheitsprozess, nur vereinzelt der hintere Uvealtraktus.

XVI. Linse.

Ref.: Nicolai.

*320) **Adam: Kristalle in der Linse.** Demonstration. Berl. ophthalm. Gesell. 23. I. 1913.

*321) **Ammann: Zur Frage der Behandlung der Eisensplitter in der Linse.** Klin. Monatsbl. f. Augenheilk. LI. 1913. Febr. S. 210.

322) **Barraquer: Spontane Heilung der Cat. secundaria.** La Clinique ophtalm. 1913. Febr.

*323) **Calandoli: A proposito dei mezzi per evitare il prolasso del vitreo operando la cataratta.** (Über die Mittel zur Vermeidung des Glaskörpervorfalles bei der Staroperation.) Arch. di Ottalm. Luglio 1912.

*324) **Davids: Über traumatische Linsenluxation, zugleich ein Beitrag zur Entstehung der Sphinkterrisse und der Aderhautablösung.** Sammlung zwangloser Abhandlungen a. d. Geb. d. Augenheilk. Bd. IX, Heft 3.

325) **Dor: Der operative Eingriff bei Staren mit sehr langsamer Entwicklung.** L'Ophtalmologie provinciale. 1912. Nr. 6.

326) **Elliot: Die Operation des Starstichs in Süd-Indien.** The Ophthalmic Review. Sept. 1912.

*327) **Elschnig** und **Zeynek: Zur Cataracta nigra.** Wissenschaftl. Gesellsch. dtsch. Ärzte in Böhmen. 6. XII. 1912.

*328) **Faminski: Zur Extraktion der Linse in der Kapsel.** Inaug.-Dissert. Petersburg 1912.

*329) **Gourfein-Welt: Le Lenticone postérieur chez l'homme, son diagnostic et sa pathogénie.** Arch. d'Ophtalm. XXXI, S. 625.

*330) **Hesse** und **Phleps: Schichtstar und Tetanie.** Zeitschr. f. Augenheilk. 1913. März. S. 238.

*331) **van der Hoeve, J.: Das Kästchen von Schanz für die Demonstration der Fluoreszenz der Linse.** Nederl. Tijdschr. v. Geneesk. 1913. I. Nr. 12.

*332) **Holloway: Un usual type of family cataract.** Sect. on Ophthalm. College of physicans of Philadelphia. 17. X. 1912.

333) **Jackson: Management of capsule in cataract extraction and after ward.** Transact. of the Americ. Ophthalm. Society. XIII. part. I. 1912.

334) **Killick: Ein Jahresbericht über Kataraktextraktionen.** The ophthalmoscope. 1913. S. 11. (Bericht über 76 vorwiegend mit Iridektomie operierte Kranke.)

335) **Lagrange: Der diabetische Star, Pathogenese und Prognose.** L'Ophthalmologie provinciale. 1912. Nr. 6.

336) **Lauber: Demonstration einer Fremdkörper-Verletzung des Auges mit Wunde in der vorderen und hinteren Linsenkapsel.** Wiener ophthalm. Gesellsch. 17. XI. 1912.

*337) **Liégard: Une modification au procédé de suture de la cornée dans l'opération de la cataracte.** Annal. d'oculist. T. CXLIX, S. 119—126.

338) **Moret: Kataraktoperation mit Bindehautsutur.** Soc. Belge d'ophtalm. 24. XI. 1912.

*339) **Partega: Il collasso dalla sclerotica nella estrazione della cataratta ed il sero antidifterico nelle infezioni postoperative dell'occhia.** (Das Zusammenfallen der Sklera bei Starextraktion und das Antidiphtherie-Serum bei postoperativen Infektionen des Auges.) Annali di Ottalm. 7. 1912.

*340) **Phinizi-Calhoun: Augenkomplikationen bei Anchylostomiasis (unter besonderer Berücksichtigung der Kataraktentstehung).** The Journ. of the American medical Ass. 1912.

*341) **Pons: Spontane Luxation der Linse in die Vorderkammer.** L'Ophtalm. provinciale. 1912. Nr. 4.

*342) **Rollet et Genet: Cataracte laiteuse ouverte spontanément dans la chambre antérieure.** Revue générale d'ophtalm. T. XXXII, S. 1—4.

*343) **Römer und Gebb: Weiterer Beitrag zur Frage der Anaphylaxie durch Linseneiweiss.** v. Graefes Arch. f. Ophthalm. Bd. 84, H. 1, S. 183.

344) **Le Roux: Ein Fall von traumatischer Luxation der Linse in den Glaskörper.** L'Ophtalmologie provinciale. 1912. Nr. 6.

*345) **Samel Bey: L'extraction de la cataracte avec sa capsule.** La Clinique ophtalm. 1912. Bd. 18, S. 294.

346) **Smoljaninow: Cataracta capsulo-lenticularis.** Moskauer augenärztl. Gesellsch. 30. X. 1912.

*347) **Voigt: Herstellung eines gelbblauen Lichtfiltrates, in welchem die Macula centralis in vivo in gelblicher Färbung erscheint, die Nervenfasern der Netzhaut und andere feine Einzelheiten derselben sichtbar werden, und der Grad der Gelbfärbung der Linse ophthalmoskopisch nachweisbar ist.** v. Graefes Arch. f. Ophthalm. Bd. 84, H. 2, S. 293.

*348) **Derselbe: Analytische Untersuchungen über die Fluoreszenz der menschlichen Linse und der Linse des Rindes.** Klin. Monatsbl. f. Augenheilk. LI. 1913. Febr. S. 129.

*349) **Weill: Über Operation des Altersstares mit der Lanze.** Klin. Monatsbl. f. Augenheilk. LI. Jan. 1913. S. 1.

v. d. Hoeve (331) meint, im Gegensatz zu Schanz, dass das Fluoreszenzlicht der Linse der Sehschärfe nicht schade, was er bewies durch ein Auge mit starkem ultravioletten Lichte, erhalten durch einen Lehmannschen Filter und eine Eisenkohlbogenlampe, zu bestrahlen.

B. P. Visser.

Voigt (347) hat mit seinem Lichtfiltrat, bestehend aus gelben, grünen und blauen Strahlen, die Gelbfärbung der Linse feststellen können, durch welche man den Fundus tatsächlich in anderer Färbung sehen kann. Solche Gelbfärbung, meist bei alten Leuten, kann eine relative Gelbblindheit erzeugen, vgl. die Arbeit von Hess über Blausehen nach Kataraktextraktion bei alten Leuten.

Voigt (348) bespricht zuerst die Arbeiten über die Fluoreszenz der Linse von Hess, Gullstrand, Schanz und Stockhausen; er erwähnt die Versuchsanordnung von Hess, welcher nur mit filtriertem Licht an lebenden Linsen arbeitete, während spektral einfarbiges Licht nicht benutzt wurde; kritisiert die experimentellen Arbeiten von Schanz und Stockhausen, welche sich das Stockessche Verfahren zu Nutzen machten. Die Voigtschen Versuche mit verschiedenen Lichtern an Tierlinsen, senil

kataraktösen, extrahierten Linsen, verschiedensten Alters, an Linsen in vivo müssen im Original gelesen werden. Als Resultat ergab sich, dass die Fluoreszenz zunimmt mit der Konsistenz, also mit Gehalt an festen Stoffen, dagegen abnimmt bei höherem Wassergehalt: es zeigt sich also eine zunehmende Fluoreszenz mit dem steigenden Alter. Wenn man die Fluoreszenz im Ultraviolett, Violett und Blau vergleicht, so ist die erstere das einzige, welches an der farblosen Linse Fluoreszenz erzeugt. Die praktische Bedeutung dieser Versuche liegt auf dem Gebiete der Blendungserscheinungen; man ist bemüht, die Fluoreszenz möglichst auszuschalten, um die Blendung sowie die daraus folgenden Störungen bei künstlichem und Tageslicht zu vermindern. Schanz und Stockhausen empfehlen in diesem Sinne das Euphosglas. Gegen diese Theorie von der Blendung durch Fluoreszenz spricht sich Voigt aus, indem er glaubt nachweisen zu können, dass nur stark konzentriertes Ultraviolett Blendungsgefühl hervorruft; solches Licht kommt aber praktisch nicht vor. Dagegen gelang es, mit Hilfe der Fluoreszenz, bequem und zuverlässig, die Anwesenheit der Linse festzustellen, indem eine Gelbgrünfärbung sich zeigte bei vorhandener Linse. Ein diesbezüglicher sehr interessanter Fall wird mitgeteilt. Eine Zusammenfassung der Ergebnisse dieser interessanten und bisher wenig angegriffenen Versuche ist am Schlusse zu finden; die Methoden haben durch den Verf. manche neue Anordnung und Besserung erfahren; die Resultate nach diesen Methoden sind daher einwandfreier zu bewerten.

Adam (320) fand in Linsen mit nicht völliger Trübung etwa 10 kleine glänzende Kristalle, während bei überreifen Starformen der Befund nicht zu den Seltenheiten gehört.

Römer und Gebb (343) entkräften in dieser Arbeit Vorwürfe und Einwände, welche Krusius zum Kapitel der Anaphylaxie durch Linseneiweiss erhoben hatte. Es werden einige Versuchsreihen angeführt, bei denen die Vorbehandlung mit homologem oder heterologem Linseneiweiss geschah. Die Resultate bestätigen die biologische Gesetzmäfsigkeit aus der aktiven Linseneiweiss-Anaphylaxie als einen wesentlichen Fortschritt, welcher durch die Versuche in der Greifswalder Augenklinik angebahnt worden ist.

Elschnig (327) hat in 5 Jahren unter 1500 Fällen 1 mal Cat. nigra beobachtet (7 mal Cat. brumescens). Zeynek hat Untersuchungen der Linsen vorgenommen und fand die äusseren Lamellen farblos, die inneren nur gelbbraun und durchsichtig. Es liess sich ein brauner Farbstoff auslaugen, welcher sich als Blutfarbstoff mit seinen Zersetzungsprodukten erwies. Es wird vermutet, dass es sich um eine farbige Veränderung von Eiweisskörpern der Linse handelt infolge Ernährungsstörungen und infolge von «Verhornung» (Mörner).

Der Zusammenhang von Schichtstar, Tetanie und Rachitis ist schon oft bearbeitet worden; insbesondere ist von Peters die Ansicht vertreten worden, dass es sich um Veränderungen im Cilarkörperepithel mit folgender Konzentrationsänderung des Kammerwassers und folgenden Ernährungsstörungen der Linse handelt, eine Ansicht, welche von Leber bekämpft wurde. Der erstere räumt der Rachitis keinen wesentlichen ätiologischen Wert ein, der letztere tritt mehr für die Tetanie als vorbereitende und mitwirkende Basis ein. Die Arbeit von Frank (aus der Schule Lebers) tritt nun auf Grund genauer Berücksichtigung der Anamnese wieder mit Wärme für die Rachitis als ätiologischen Faktor ein. An dieser Auffassung

üben die Verf. Hesse und Phleps (330) Kritik, indem sie einmal den Nachweis der Rachitis, andererseits den Ausschluss der Tetanie nicht für einwandfrei gelungen ansehen in vielen der von Frank angeführten Fälle. Erstens sprechen sie den sogen. Zahnbildungen bei Rachitis keine so hohe Bedeutung bei, da fast gleiche Veränderungen auch bei Tetanie gefunden wurden. Aber auch die Tetanie, besonders die latente, ist ein so kompliziertes Krankheitsbild im Auge des Neurologen, dass nicht blos die tetanoiden Krämpfe, sondern noch viele andere motorische, sensible, vasoneurotische Störungen in Betracht zu ziehen sind, vor allem auch die wichtigen trophischen Störungen an den ektodermalen Gebilden. Die Verff. haben nun (ein Ophthalmologe, ein Neurologe) eine Statistik aufgebaut, welche an kritischer Einschränkung nichts zu wünschen übrig lässt, und fanden, dass bei 43 ausgesuchten Fällen von Schichtstar doch $35 = 81\,\%$ an Tetanie leiden, dass also ohne Frage die letztere beim Schichtstar eine sehr bedeutende ätiologische Rolle spielen müsse. Tetanie mit Rachitis wurde nur in 6 der 35 Fälle nachgewiesen, in den schwersten Fällen fehlten gerade die Zahnveränderungen, während solche bei 22 der übrigen Fälle von Tetanie ohne Rachitis vorkamen. In den 8 Fällen von Schichtstar ohne Tetanie war nur einmal Rachitis gefunden. Unterschiede nach Geschlecht und Alter waren nicht zu ermitteln; ferner neigen die Verff. auf Grund ihrer Beobachtung dazu, anzunehmen, dass sicher auch andere Starformen bei Tetanie sich feststellen lassen, da bei 34 Starkranken, Schichtstar ausgeschlossen, Tetanie in der Anamnese nachgewiesen werden konnte, darunter hatten 24 Zahnstörungen nach Art der Rachitis. Die negativen Fälle — 8 an der Zahl — werden am Schluss noch näher beleuchtet, da 4 von ihnen als sehr zweifelhaft gelten müssen, vielleicht sogar noch der positiven Seite zugerechnet werden können; dann käme man auf $90\,\%$ Tetanie bei Schichtstar. Die Arbeit ist sehr eingehend und berechtigt die Verff. zu dem Schlusse, dass tetanoide Krämpfe, Linsen-, Zahnstörungen im Bilde der Tetanie gleichwertige Symptome darstellen und als gemeinsame Ursache Ausfall der Epithelkörperfunktion haben.

Gourfein-Welt (329) fand in einem Auge mit Buphthalmus einen Lenticonus posterior. Die histologische Untersuchung fand eine pilzförmige Linse, in den Rindenteilen Katarakt und Kalkkörperchen. Eine Arteria hyaloidea oder deren Reste wurden am hinteren Pol nicht festgestellt, nur einzelne fibröse Stränge an der Retina.

Faminski (328) hat experimentell bei Tieren Katarakt erzeugt und die Extraktion der Linse in der Kapsel studiert, er macht auf die vielfachen Gefahren, wie starken Glaskörperverlust, Verletzung der hinteren Kapsel, desgl. aufmerksam und kritisiert die Verfahren und Methoden von Smith, Pagenstecher, Gradenigo u. a.

Weill (349) erwähnt historische Tatsachen, dass nämlich Santerelli (1795) die Lanze bei der Staroperation gebraucht habe, desgleichen Weber (1867) und Arlt sowie Stimmel (1888). Die grösste Schwierigkeit war die Gefahr, dass die Linse den Schnitt nicht passieren konnte, so dass eine Erweiterung nötig wurde. Verf. macht nun den Schnitt dadurch grösser, dass er beim Herausziehen denselben nach Wahl vergrössert. In dieser Weise hat er 50 Operationen mit gutem Resultat ausgeführt und lobt das Verfahren als solches, da auch grosse Kerne leicht zu entbinden sind. Irisprolaps und Glaskörperverlust traten niemals ein. Der Schnitt ist einfacher und leichter zu führen, Iridektomie hat Verf. stets vorausgeschickt und dann nach Ent-

fernung der Fixationspinzette die Linse entfernt. Die Methode wird zur Nachprüfung empfohlen.

Liégard (337) gibt eine Modifikation der Kaltschen Hornhautnaht bei der Staroperation an. Die Abänderung gegenüber der Kalt'schen T-förmigen Naht, deren Anlegung erhebliche Schwierigkeiten in sich birgt, besteht darin, dass ein doppelt armierter Faden benutzt wird, dessen eine Nadel zur Durchstechung der Hornhaut, dessen andere zur Anlegung der Naht in der Episklera dient. Der Stichkanal hat in beiden Teilen 1 mm Länge und ist streng horizontal gelegen auf der Höhe des vertikalen Meridians. Die Naht hat also in diesem Falle mehr die Form eines O. Liégard sieht bei Benutzung dieser Vereinfachung in dem Verfahren gegenüber dem nahtlosen solche Vorteile, dass es unbedingt vor diesem den Vorzug verdiene.
Causé.

Rollet und Genet (342) beobachteten bei einem 67 jährigen Schmied, dem 17 Jahre vorher am linken Auge die Linse extrahiert worden war, die spontane Resorption der rechtsseitigen Katarakt. Der Patient kam im Status glaucomatosus in Behandlung, die Kornea war milchig getrübt, sodass man an eine Keratitis interstitialis hätte denken können, in der Vorderkammer fand sich eine weissliche, flottierende Masse. Im Verlaufe von 3 Wochen wurde der Druck unter medikamentöser Behandlung normal, die Kornea hellte sich vollkommen auf, die Linsenmassen wurden resorbiert, die Vorderkammer und Pupille klar. Ein Einblick in das Augeninnere war wegen ausgedehnter Glaskörpertrübungen nicht möglich. Die Autoren vermuten, dass es sich um eine Morgagnische Katarakt handelte, dass gelegentlich eines Sturzes die Kapsel platzte und sich die flüssigen Linsenmassen in die Vorderkammer entleerten, während der Kern im Glaskörper blieb und wahrscheinlich die Ursache für die Druckerhöhung abgab. Causé.

Samel (345) berichtet über 310 Fälle, welche nach Smiths Verfahren operiert sind; er entfernt den ersten Verband erst nach 8—10 Tagen: die Iridektomie wurde meist vier Wochen vorher gemacht. Als Komplikation wird 82 mal Abfluss von Glaskörper angegeben, ein Zufall, dem keine Bedeutung beigelegt wird; 4 leichte, 3 schwere Blutungen. Diese Ergebnisse sind nicht gerade hervorragend zu bezeichnen.

Partega (339) hat in einem Fall mit Antidiphtheric-Serum bei postoperativen Infektionen des Auges ein gutes Resultat erzielt.

Calandoli (323) ist der Meinung, dass die Methode von Desmarres, mittels Bindehautbrücke und Iridektomie diejenige ist, welche am meisten geeignet ist, den Austritt des Glaskörpers, die Infektion und die Hernie der Regenbogenhaut zu verhindern. Sie ist daher, wenigstens in den Fällen von komplizierten Katarakten, vorzuziehen. Calderaro.

Unter den Augenstörungen bei Anchylostomiasis nennt Phinizi-Calhoun (340) neben den Blutungen der Netzhaut auch Bindehautblutungen und Trübungen der Rindenschicht der Linse. Als Ursache hält er eine toxische Wirkung für möglich, ähnlich wie es bei der Naphthalinkatarakt beobachtet ist, indem auch hier Retinaveränderungen der Starbildung vorausgehen.

Pons (349) beobachtete eine vollständige Luxation der Linse in die vordere Kammer ohne irgendwelche Ursache; es war auffallend, dass vier Jahre vorher auch auf dem anderen Auge diese Erscheinung sich gefunden hatte.

Davids (324) folgert, dass bei Druck und Stoss von vorne eine Dehnung des Korneoskleralringes zustande kommt; hierdurch kann die Zonula reissen und die Linse luxiert werden. Die eintretende plötzliche Erweiterung der Pupille kann zu Sphinkterrissen führen, bei Sitz derselben in der Peripherie tritt Iridodialyse ein. Die ganze Deutung der Entstehungsweise der Luxationen der Linse erinnert an die Theorien von Arlt und Förster. Die Lage der Linse hängt dabei ab von der Verdrängung der Iris durch das Kammerwasser und von der Richtung der stossenden Kraft. Die Prognose hängt ab von der folgenden Drucksteigerung und der Gefahr einer schleichenden Iridocyklitis. Die Entfernung der Linse ist anzustreben, oft aber nicht auszuführen; die Operation richtet sich nach der Lage des Einzelfalles. Eine bisweilen beobachtete Aderhautablösung entsteht durch Gewebstrennung, indem das Kammerwasser in den Suprachorioidalraum abfliesst.

Ammann (321) hat einen Fall mit Eisensplitter beobachtet, in welchem der Fremdkörper in der Linse nach 3 Monaten eine Trübung verursachte. Dieselbe war nur durch einsetzende chemische Umwandlung des Stahles zu erklären. Nach Entfernung des Splitters trat eine Aufhellung der Linse ein, welcher wiederum eine Rindentrübung durch zurückgebliebene Eisensalze folgte. Es folgt aus der Beobachtung die Lehre, in ähnlichen Fällen mit Vorsicht vorzugehen, bei operativem Eingriff den Pat. über etwaige Folgen genau aufzuklären. Paderstein (Kl. Mon. f. Aug. 1910 Juli) und Elschnig (Kl. Mon. f. Aug. 1911 Jan. und Münch. med. Woch. 1910 Nr. 15) haben über diese Fälle bereits früher berichtet; der Fall des Verf. wird genau beschrieben.

XVII. Glaskörper.

Ref.: Kümmell.

*350) **Bennett: Ein Fall von rezidivierenden juvenilen Glaskörperblutungen, geheilt durch Thyreoidextrakt.** The ophthalmoscope. 1913. S. 20.

*351) **Fava: Panophtalmie métastatique expérimentale à pneumocoque.** Annal. d'oculist. T. CXLIX, S. 196—201.

*352) **Tertsch: Demonstration von Präparaten von Panophthalmie mit in den Glaskörper vorspringenden Netzhautgefässen.** Wiener ophthalm. Gesellsch. Febr. 1913.

Fava (351) berichtet über seine Versuche zur experimentellen Pneumokokken-Panophthalmie. Es wurden abgeschwächte Pneumokokkenstämme benutzt (dreimalige Glaskörperpassage), die in die Ohrvene des Kaninchens injiziert wurden. In 3 von 5 Fällen gelang es Augenerkrankungen auf metastatischem Wege ohne vorherige Verletzung des Auges zu erzielen: zweimal Panophthalmie und einmal Lidabszess. Erscheinungen an anderen Körperteilen fehlten und ist dies um so auffallender, als das Kaninchen für Pneumokokken-Infektion sehr empfänglich ist. Vielleicht erhalten die Stämme durch die Glaskörperpassage eine besondere Aktionsfähigkeit für das Auge. Die Inkubationszeit betrug 4—7 Tage. Histo-bakteriologisch fanden sich zelluläre Infiltrationsherde in den tiefen Membranen, im Glaskörper und ein grosser Herd auf der Papille. Causé.

Bennett (350) glaubt die nach erfolgloser Vorbehandlung prompt auf Thyreoidindarreichung einsetzende Besserung bei einem 23 Jahre alten

Mädchen mit rezidivierenden Glaskörperblutungen auf diese Behandlung zurückführen zu dürfen. Gilbert.

Tertsch (352) demonstriert histologische Präparate einer Panophthalmitis mit weit in den Glaskörper vorspringenden Retinagefässen. Er fand in einem Bulbus, der wegen einer beginnenden Panophthalmitis nach einer vor 12 Tagen erfolgten Verletzung enukleiert worden war, dass fast sämtliche Retinalgefässe über die Oberfläche der Netzhaut erhoben waren, ja manchmal so weit in den Glaskörper vorsprangen, dass überhaupt keine Verbindung mit der Netzhaut mehr vorhanden war. Es dürfte sich in diesem Falle um keine angeborene Anomalie handeln, sondern der Fall dadurch entstanden sein, dass der Eiter hauptsächlich unter die Limitans interna und in die Faserschichte gesetzt wurde. Dadurch kam es zum Einreissen und Abreissen der Limitans, weiter zum Verbreitern und Aufquellen der inneren Netzhautschichten. Nimmt man noch an, dass die Netzhautgefässe von Haus aus eine oberflächliche Lage hatten, so wäre es wohl möglich, dass sie von ihrer sie vom Glaskörper abtrennenden Hülle befreit, in denselben vorsprangen. In der Literatur ist kein ähnlicher Fall bekannt; in der Sammlung des Herrn Hofrats Fuchs konnte T. nur einen Fall finden, in dem ein ähnliches Bild vorhanden war. Auch hier handelt es sich um eine beginnende Panophthalmitis, auch hier liegt der Eiter hauptsächlich unter der Limitans interna, die abgedrängt ist. Tertsch.

XVIII. Chorioidea.

Ref.: Kümmell.

*353) **Arisawa: Zur Kenntnis der metastatischen Tumoren im Auge.** 39. Zusammenkunft d. ophthalm. Gesellsch. in Heidelberg.

*354) **Axenfeld: Bulbi mit metastatischem, intraokularem Karzinom.** Freiburger med. Gesellsch. 25. II. 1913. Dtsch. med. Wochenschr. Nr. 12. S. 584.

*355) **Chance, Burton: A case of unusual atrophy of the choroid.** (Ein Fall von ungewöhnlicher Atrophie der Aderhaut.) Oph. Record. Jan 1913.

*356) **Hertel: Ringsarkom des Uvealtraktus.** Vereinig. südwestdtsch. Augenärzte. Sitzung v. 7. XII. 1912. Ref. Klin. Monatsbl. f. Augenheilk. Bd. 51. Jan.

*357) **Rochon-Duvigneaud et Duclos: Sarcome choroidien en nappe.** Fondat. ophtalmologique Adolphe de Rothschild. 1911. S. 69—76.

*358) **Teulières: Angio-leuco-sarcome de la choroide à évolution rare.** Arch. d'ophtalm. T. XXXIII. S. 108—120.

*359) **Wagenmann: Über Frühstadium von Aderhautsarkomen.** Vereinig. südwestdtsch. Augenärzte. Sitzung v. 7. XII. 1912. Ref. Klin. Monatsbl. f. Augenheilk. Bd. 51. Jan. S. 92.

Bei einem Fall eines beginnenden Aderhautsarkoms sah Wagenmann (359) einen kleinen prominierenden Tumor, der straff von Netzhaut überzogen war. (Prominenz 4—5 Dioptr.) Es bestand ein kleines parazentrales Skotom. Die mikroskopische Untersuchung ergab ein Sarkom von 6 mm Durchmesser und 1—2 mm Dicke. Die Basalmembran der Aderhaut war erhalten. An einzelnen Stellen ging die Geschwulst bereits entlang einem Gefäss und einem Nerven auf die Sklera über. Im 2. Fall sass ein kleiner Tumor unten und erstreckte sich bis zum Ciliarkörper. Die Sklera war durch Geschwulstzellen aufgeblättert. Trotz der 1½ Monate nach Auf-

treten der subjektiven Erscheinungen vorgenommenen Operation traten $1\,^1/_2$ Jahre später Lebermetastasen auf. Auch im 3. Fall war bereits der etwas grössere Tumor längs eines Gefässes in die Sklera gewuchert und hatte einen episkleralen Knoten gebildet.

Der erste Fall Axenfelds (354) von intraokulärem Tumor ist dadurch bemerkenswert, dass Erscheinungen einer Neubildung im sonstigen Körper nicht vorhanden waren. Es wurde deshalb ein Aderhautsarkom angenommen, während die mikroskopische Untersuchung ein Karzinom ergab, das nur metastatisch sein konnte. Der primäre Krebs des Darmes machte erst Monate nachher Erscheinungen. Bei einer 2. Karzinommetastase im Auge nach Pankreaskrebs war die Verschleppung in die Netzhaut erfolgt, während sonst stets die Aderhaut befallen ist. Letztere war nur entzündlich infiltriert.

Arisawa (354) demonstriert Präparate eines Patienten, bei dem ein klinisch scheinbar sicher primärer Aderhauttumor eine Metastase eines latenten Karzinoms im Inneren des Körpers war. Sodann werden Präparate eines bisher einzigartigen Falles vorgelegt, bei welchem ein metastatisches Karzinom mit merkwürdig papillomatöser Struktur sich in der Retina entwickelt hatte. Die primäre Geschwulst ging wahrscheinlich von der Nebenniere aus.

Köllner.

Teulières (358) gibt die Krankengeschichte und den anatomischen Bericht eines Falles von Angio-Leuko-Sarkom der Chorioidea, das besonders mit Rücksicht auf die Art der Entwicklung einiges Interesse beansprucht: Bei dem 38jährigen, sonst gesunden Patienten dauerte es von den ersten funktionellen Zeichen einer inneren Augenveränderung bis zum Erscheinen der Netzhautablösung über 1 Jahr. Während dieser ersten Periode waren vorübergehende Verdunkelungen, Farbensinnstörungen, passagere Druckerhöhungen und Mikropsie aufgetreten; ophthalmoskopisch war nur einmal ein Ödem der Netzhaut notiert worden. Ein diagnostisch sehr wichtiges Zeichen war die zunehmende Hyperopie mit gleichzeitiger sukzessiver Abnahme der Sehschärfe. Von 1 Dioptrie mit Sehschärfe 1 stieg die Hyperopie auf 4 D. mit S. $= {}^1/_3$. Es ist daraus zu schliessen, dass die Netzhaut durch den wachsenden Tumor ganz allmählich nach vorne gedrängt wurde, dass sie aber ihre Funktionsfähigkeit behielt, weil sie im Kontakt mit dem Pigmentepithel blieb. Der Tumor hatte am hinteren Pol des Auges in der Schicht der grossen Gefässe seinen Ursprung genommen, nach hinten «eingekapselt» von der Suprachorioidea, nach vorne durch die Choriokapillaris und die Pigmentepithelschicht. Zentrales Skotom und empfindlichere Sehstörung mit raschem vollständigem Zerfall derselben traten erst ein, als der Tumor zentral in die Netzhaut einwucherte und zu ausgedehnterer Ablösung derselben führte. Mehr als 2 Jahre nach der Exenteration der Orbita, die in diesem Falle vorgenommen wurde, war trotz der anerkannten Bösartigkeit des Angioleukosarkoms keine Spur einer Metastase zu finden und Teulières redet mit Rücksicht hierauf einer häufigeren Anwendung der Exenteration der Orbita bei bösartigen intraokularen Tumoren das Wort.

Causé.

Bei dem Fall von Ringsarkom des Uvealtraktus, den Hertel (356) demonstrierte, war die Form und Lage der einzelnen Uveateile erhalten, jedoch durch sarkomatöse Infiltrationen verdickt. Fast der ganze Ciliarkörper war von Sarkomzellen erfüllt, wenig dagegen die Fortsätze. Iris und

Aderhaut waren ebenfalls mit Geschwulstzellen versehen, letztere nach dem hinteren Pol allmählich abnehmend. Die Diagnose bildet meist bei diesen infiltrierenden Formen Schwierigkeiten; hier bestanden iritische Erscheinungen mit sekundärer Drucksteigerung. In der Iris waren keine knötchenartige Erhebungen sichtbar. Probeexzision eines Irisstückes ergab Sarkom.

Rochon-Duvigneaud und Duclos (357) bringen den klinischen und anatomischen Bericht eines Flächensarkoms der Aderhaut, das bei einer 48jährigen Frau zu Hypertonie, Ablatio retinae und Exophthalmus führte, nachdem 2 Jahre vorher anderwärts ein Tumor des Limbus entfernt worden war. Die Geschwulst hatte den ganzen hinteren Abschnitt in 2 mm Dicke infiltriert und auch in Iris und Ciliarkörper zu einer erheblichen Verdickung geführt. Histologisch fanden sich Spindelzellen mit länglichem Kern. Pigment war einzeln und in Zügen vorhanden, sowohl in den Tumor- wie in den Bindegewebszellen. Der Sehnerv war vollkommen von den Tumorelementen durchwachsen; ausserdem war ein retrobulbärer Tumor vorhanden. 3 Wochen nach der Operation erfolgte Exitus an Metastasen. Gleichzeitiges Vorhandensein von Ablatio und Hypertonie machen Tumor wahrscheinlich und ist dann Enukleation indiziert, obwohl es auch einfache Netzhautablösungen mit Druckerhöhung ergibt. Causé.

Chance (355) beschreibt ein Auge mit zwei scharf umschriebenen, kreisrunden, atrophischen Flecken der Aderhaut, deren einer etwa einen Papillendurchmesser vom Nerven entfernt und ungefähr von derselben Grösse wie dieser, auf der temporalen Seite, ein anderer ähnlicher, in horizontaler Linie auf der anderen Seite. Klumpen von Uvealpigment lagen innerhalb dieser Flecken auf der sonst völlig entblössten Sklera. C. nimmt an, dass sie die Folge von Chorioiditis im fötalen, oder Kindesalter sind, und vielleicht durch Embolie in der Choriokapillaris entstanden. Alling.

XIX. Sympathische Ophthalmie.

Ref.: Kümmell.

*360) **Fisher, W. A.: Migratory ophthalmia followed by recovery of useful vision.** (Sympathische Augenerkrankung mit vollständiger Wiederherstellung der Sehschärfe.) Oph. Record. Dec. 1912.

*361) **v. Hippel, E.** (Halle): **Über sympathische Ophthalmie und juvenile Katarakt.** 39. Zusammenkunft d. ophthalm. Gesellsch. in Heidelberg.

*362) **Perlmann: Beitrag zur Frage der Amblyopia sympathica** (Amblyopia sympathica maligna?). v. Graefes Arch. f. Ophthalm. Bd. 84, H. 1, S. 39.

*363) **Stoewer: Sympathische Ophthalmie und Tuberkulose.** v. Graefes Arch. f. Augenheilk. Bd. 53, H. 2 u. 3, S. 155.

*364) **Schieck: Eine eigentümlich verlaufende sympathische Ophthalmie.** Verein d. Augenärzte v. Ost- u. Westpreussen. Sitzung v. 1. XII. 1912. Ref. Zeitschrift f. Augenheilk. Bd. 29. Febr. S. 196.

Ein Patient Stoewers (363) mit wahrscheinlicher sympathischer Ophthalmie reagierte auf diagnostische Tuberkulininjektion. Bei einer therapeutischen Behandlung mit Bazillen-Emulsion und Schmierkur stieg zunächst das Sehvermögen etwas, wurde aber später wieder schlechter. Die dann wiederholte Inunktion, Tuberkulinkur und Benzosalin hatten keinen Erfolg. Erst nach regelrechter Tuberkulinkur trat Besserung ein. Beob-

achtung seitdem erst $2\,^1/_2$ Monate. Auch bei einem 2. Fall von anscheinend sympathischer Ophthalmie trat auf Tuberkulin lokale und allgemeine Reaktion ein; nach Behandlung mit Bazillen-Emulsion besserte sich die Entzündung. Möglicherweise handelte es sich um doppelseitige tuberkulöse Uveitis.

Schieck (364). Nach anfänglicher reaktionsloser Heilung einer perforierenden Wunde mit Irisprolaps trat plötzlich eine schwere plastische Iridocyklitis ein (nach etwa 4 Wochen), der nach 6 Tagen sympathische Ophthalmie des andern Auges folgte. Hier war, trotzdem keine Endophthalmitis septica vorlag, sofort Exsudat in der vorderen Kammer und auf der Iris vorhanden. Da Mischinfektion mit hoher Wahrscheinlichkeit auszuschliessen ist, gehört offenbar Exsudation zum Bilde der sympathischen Ophthalmie.

Bei Perlmanns (362) Patienten stellte sich nach einer Eisensplitterverletzung, die eine Staroperation nötig machte, im Laufe der folgenden Monate nach der Entlassung eine Abnahme der Sehschärfe, ferner Hemeralopie, Tränen und leichte Ermüdbarkeit ein. Der Allgemeinbefund ergab nur einen leichten Grad von Schwäche des Gesamtnervensystems. Das verletzte, geschrumpfte Auge war leicht entzündet, das andere ebenfalls leicht gerötet, lichtscheu und zum Tränen geneigt. Pupille sonst gut reagierend, war bei Akkommodation starr. Im Innern des Auges objektiv nichts nachweisbar, Sehschärfe $^5/_{25}$. Gesichtsfeld eingeengt. Akkommodationsbreite 1 Dioptr. (38 Jahre alt.) Die Enukleation des verletzten Auges wurde ausgeführt, der Bulbus ergab keine für sympathisierende Entzündung charakteristischen Veränderungen. Die Sehschärfe des andern Auges nahm noch weiter ab, doch besserten sich die Reizerscheinungen. Unter Behandlung mit Roborantien, Quecksilber, Jod, Galvanisierung stieg die Sehschärfe etwas und das Gesichtsfeld erweiterte sich. Eine mehrmonatliche Behandlung in einer Nervenklinik ergab eine weitere Besserung. Trotz des Fehlens der für sympathisierende Entzündung charakteristischen Veränderungen im enukleierten Bulbus hält Perlmann an der Diagnose der sympathischen Natur der Störung des 2. Auges fest. Das Vorliegen von Hysterie wird abgelehnt, ebenso mit grösster Wahrscheinlichkeit Aggravation.

Fisher (360). Vier Wochen nach der Verletzung setzte sympathische Ophthalmie ein. Das Auge wurde entfernt, aber trotzdem war die Sehschärfe des anderen Auges des Kindes verloren, teils durch Pupillarverschluss, teils durch sekundäres Glaukom. Es wurde eine Iridektomie gemacht, dann die Linse extrahiert, und schliesslich, drei Jahre später, eine Iridotomie gemacht, welche eine Sehschärfe von $^{20}/_{20}$ zum Resultat hatte. F. hebt die Wichtigkeit hervor mit allen Operationen zu warten, bis jede Entzündung zurückgegangen. Alling.

Mittels des Abderhaldenschen Dialysierverfahrens untersuchte v. Hippel (361) das Serum von 8 Patienten mit sympathischer Ophthalmie sowie von 8 nicht sympathisierenden Fällen mit perforierenden Verletzungen. Aus der ersten Gruppe reagierten positiv 3, aus der zweiten 5. Das Serum dieser Patienten enthielt also Schutzfermente, welche nur Uvealgewebe abbauten. (Kontrollversuche mit anderen Organen.) Für Frühdiagnose, Prognosenstellung und theoretische Erörterungen betreffend das Wesen der sympathischen Ophthalmie ist die Reaktion vorläufig nicht zu verwerten, speziell nicht im Sinne der Elschnigschen Theorie. Eine Verfeinerung der Methodik — Benutzung von sympathisierendem Uvealgewebe für die Reaktion —

ist anzustreben. In einem Falle von rasch entstandener doppelseitiger Katarakt bei einem 10 Monate alten Kinde mit Tetanie und Rachitis baute das Serum von sämtlichen untersuchten Organen nur Thyreoidea und Nebenniere ab, in denen deshalb ein pathologischer Zellstoffwechsel anzunehmen ist. Das Serum eines Pat. mit luetischer Keratitis parenchymatosa baute ein Stückchen der eigenen Hornhaut (durch Trepanation gewonnen) ab, mit einem Stückchen normaler Kornea war die Reaktion negativ, mit Kaninchenkornea ebenso. Köllner.

XX. Glaukom.

Ref.: Kümmell.

*365) **Alt: Ungewöhnliche Veränderungen am Kornealepithel eines glaukomatösen Auges.** The amer. Journ. of Ophthalm. 1913. S. 39.

*366) **Barraquer: Sur l'opération d'Elliot.** La clinique ophtalm. Bd. V, S. 129—134.

*367) **Bartels: Zur Technik der Elliottrepanation.** Klin. Monatsbl. f. Augenheilk. Bd. 51. März. S. 355.

*368) **Beauvieux et Delorme: Sens lumineux et sens chromatique centraux dans le glaucome chronique.** Arch. d'ophtalm. T. XXXIII, S. 93—108.

*369) **Brown: Über einen Fall von einseitigem Buphthalmus mit positiver Wassermannscher Reaktion.** The amer. journ. of ophthalm. 1913. S. 20.

*370) **Clausen: Experimentelle Trepanationen nach Elliot am Kaninchen.** Verein d. Augenärzte v. Ost- u. Westpreussen. Sitzung v. 1. XII. 1912. Zeitschr. f. Augenheilk. Bd. 29. Febr. S. 196.

*371) **Coronat: Eléphantiasis congénital et glaucome infantile.** La clinique ophthalm. Bd. V, S. 85—88.

*372) **van Duyse: Les nouvelles opérations antiglaucomateuses.** Annales et bulletin de la Soc. de Médecine de Gand, mars 1913.

*373) **Fromaget, Camille et Henri: Le glaucome traumatique.** Annales d'oculist. T. CXLIX, S. 1—26.

*374) **Gilbert: Demonstration aus dem Gebiete des Glaukoms.** 39. Zusammenkunft d. ophthalm. Gesellsch. in Heidelberg.

*375) **Henderson: Ein Fall von Glaukom.** The ophthalmic review. 1913. S. 3.

*376) **Holth, S.: Anatomische Untersuchung der Operationsnarben und der applanierten Papillenexkavationen nach erfolgreichen Glaukomoperationen (Iridenkleisis, Sclerectomie limbalis nach Holth oder Elliot, Sklerekto-Iridenkleisis).** 39. Versamml. d. ophthalm. Gesellsch. in Heidelberg.

*377) **de Hoor, Charles: Glaucome et décollement de la rétine.** Archives d'ophtalm. T. XXXIII, S. 175—180.

*378) **Kümmell: Über das anatomische Verhalten der Narben nach Elliotscher Trepanation am Kaninchen.** 39. Zusammenkunft d. ophthalm. Gesellsch. in Heidelberg.

*379) **Lagrange: Mode d'action de l'iridectomie antiglaucomateuse.** Société d'ophtalm. de Paris. Février 1913. Annal. d'oculist. T. CXLIX, S. 229—231.

*380) **Löhlein: Über das Glaukom der Jugendlichen.** 39. Zusammenkunft d. ophthalm. Gesellschaft in Heidelberg.

*381) **v. Mende: Zur Technik der Elliotschen Trepanation.** Klin. Monatsblätter f. Augenheilk. Bd. 51. Januar. S. 56 und März. S. 354.

*382) **Mould: Klinischer Bericht über einen 20 Jahre beobachteten Fall von Glaukom.** The ophthalmoscope. 1913. S. 76.

*383) **Priestley Smith: Eine neue Glaukomoperation.** The ophthalmic review. 1913. S. 73.

*384) **van Romunde, L. H.: Trepanatio sclerae.** Nederl. Tijdschr. v. Geneesk. 1913. I. 12.

*385) **Schieck: Erfahrungen mit der Elliotschen Trepanation.** Verein d. Augenärzte v. Ost- u. Westpreussen. Sitzung v. 1. XII. 1912. Zeitschr. f. Augenheilk. Bd. 29. Febr. S. 196.

*386) **Schnaudigel: Die Ausführung der Limbustrepanation.** Klin. Monatsbl. f. Augenheilk. Bd. 51. Febr. S. 226.

*387) **Wicherkiewicz: Weitere Erfahrungen über meine Gittersklerotomie.** 39. Zusammenkunft d. ophthalm. Gesellsch. in Heidelberg.

Die verschiedenen Operationsmethoden gegen das Glaukom, vor allem die Elliotsche Trepanation nehmen einen breiten Raum der Literatur ein.

van Duyse (372) bespricht die verschiedenen Glaukomoperationen, mit besonderer Berücksichtigung der neueren, speziell der Elliotschen Trepanation, die er mit ihren Einzelheiten beschreibt. Die Arbeiten, welche die Fistulation des Auges betreffen, werden in Beziehung hierzu erwähnt.

Bartels (367 erwähnt, dass in Lima (Peru) sehr viel Glaukom vorkommt. Um den Lappen bei der Elliotschen Trepanation weit genug in die Hornhaut hinein frei zu präparieren, benutzt er mit gutem Erfolg den Desmarresschen Skarrifikateur.

Schieck (385) empfiehlt ebenfalls wie Stock periphere Iridektomie bei der Elliotschen Trepanation. Nach einem Fall mit nachträglichem Irisprolaps in die Wunde trat deshalb ein Glaukomanfall auf. Beim inflammatorischen Glaukom tritt Schieck für die Iridektomie ein und will die Elliotsche Trepanation nur für die sonst der Sklerotomie zufallenden Fälle wählen.

Zur Vermeidung einiger unangenehmer Komplikationen bei der Elliotschen Trepanation (zu periphere Trepanationsöffnung, Hineinfallen des austrepanierten Teils in die vordere Kammer, Anbohren des Lappens), die sämtlich durch die mangelnde Übersicht des Operationsgebietes infolge des Bindehautlappens bedingt sind, empfiehlt v. Mende (381) die Anlegung eines rechteckigen Bindehautlappens, der nach oben noch haftet, aber am Limbus abpräpariert ist. Dadurch ist die Beobachtung des Trepans erleichtert.

Im Gegensatz zu v. Mende betont Schnaudigel (386), dass es wichtig sei, einen völlig intakten Bindehautlappen über das Trepanloch zu legen, da wegen des häufig lange dauernden Fistelns ein guter Verschluss durch den Bindehautlappen unbedingt angestrebt werden muss. Diesen Einwand kann jedoch v. Mende als nicht richtig anerkennen, so dass er bei seiner Methode bleibt.

Barraquer (365) hat sich am Leichenauge genauer mit der Technik der Elliotschen Operation beschäftigt. Er gibt an der Hand von Bildern der anatomischen Präparate genauere Anweisungen für einzelne Phasen der Trepanation. Unter anderem empfiehlt er, die Präparation des Bindehautlappens soweit bis in die Kornea fortzusetzen, bis etwa $1^1/_2$ mm durchsichtigen Hornhautgewebes aufgehoben ist. Er hat ferner die Erfahrung gemacht, dass gewöhnlich der Trepan nicht nahe genug am Hornhaut-Leder-

hautbord aufgesetzt wird. Folge davon ist: Verletzung des Ciliarkörpers oder der Chorioidea. Bei zu hohem Druck empfiehlt sich erst die Vornahme einer hinteren Sklerotomie. Causé.

Bei der von Priestley Smith (383) angegebenen Glaukomoperation wird ein Bindehautlappen wie bei Elliot gebildet. Die Kammer wird durch Lanzenschnitt eröffnet, aus der Kornea ein Stück von Keilform durch zwei Scherenschläge entfernt. Den Schluss macht eine periphere Iridektomie. Gilbert.

Henderson (375). Heilung des rechten Auges mit beginnendem Glaukom durch Trepanation, nachdem die Iridektomie links im akuten Anfall erfolglos gewesen war.

van Romunde (384) berichtet über 25 Fälle von Sklerektomie aus der Utrechter Universitätsaugenklinik. Nach Lagrange wurden 4, mit dem Trepan 21 operiert. Die erstgenannte Methode hatte nur bei Gl. simplex Erfolg, nicht bei Sekundär-Glaukom. Die Trepanation setzte auch bei letzterem die Tension herab und die Krankheit blieb stationär. In einem Falle trat eine intraokulare Blutung und Ablösung der Netzhaut auf, im anderen nahm die Spannung später wieder zu. B. P. Visser.

Im Anschluss an seine frühere Publikation macht Wicherkiewicz (387) darauf aufmerksam, dass es Glaukomformen gibt, die nicht durch Verschluss der vorderen Abflusswege zu stande kommen (Gl. simplex), und umgekehrt solche, wo diese gänzlich verschlossen und durch kein operatives Verfahren wieder herzustellen sind (Sekundärglaukom), endlich Formen von entzündlichem Glaukom, wo trotz Beseitigung der entzündlichen Erscheinungen durch richtig ausgeführte Iridektomie, Sklerotomie oder gar Sklerektomie die Sehschärfe weiter schwindet. In derartigen Fällen besteht häufig eine abnorme Rigidität der Sklera, die durch eine zentripetal gerichtete Bewegung schädlich auf das intraokulare Gefässsystem und den inneren Nervenapparat des Auges wirken kann. Diese Rigidität, die anscheinend in gewissen Fällen durch die Stranskysche Scleritis indurativa, in anderen durch Altersveränderungen verursacht wird, wird durch die Wicherkiewiczsche Sclerotomia cruciata posterior günstig beeinflusst, so dass der vermehrte intraokulare Druck dauernd entlastet wird. Ausserdem kann diese Operation unter Umständen dadurch günstig wirken, dass sie die Stauung der Lymphe in dem Suprachorioidalraume vermindert oder beseitigt. Die Operation besteht in multiplen mehr oder weniger tiefen Kreuzschnitten in dem hinteren Bulbusteil bis auf die innersten Sklerallagen mit nachträglicher Massage. Sie hat sich vor allem ausserordentlich gut bewährt beim Gl. simplex, ausserdem aber auch beim Gl. inflam., dann beim Gl. haemorrhagicum, Gl. infl. secundarium infolge von Iritis, Iridocyklitis, bei Cataracta intumescens, beim Keratokonus und -globus usw. Schliesslich macht W. darauf aufmerksam, dass intraokulare Drucksteigerung mit Skleralrigidität gepaart aufzutreten pflegt, dass aber letztere auch ohne Druckerhöhung bestehen und zur Exkavation führen kann (zu sog. Amblyopien mit Papillenexkavation). Köllner.

Clausen (370) hat mehrere Kaninchen trepaniert, um zu sehen, ob und wie lange die Trepanöffnungen filtrieren. Bei einem trepanierten Kaninchen filtrierte in die vordere Kammer gebrachtes Fluoreszein durch die Narbe, während bei einem anderen Tier das nicht eintrat, da hier eine eingezogene Narbe mit Einheilung der Konjunktiva bestand. Auch beim Menschen kann das vorkommen und ein entsprechender Fall ist angeführt.

Kümmell (378) hat experimentelle Trepanationen nach Elliot am Kaninchenauge ausgeführt, um die Heilungsvorgänge hierbei zu studieren. Die Untersuchungen ergaben eine Bestätigung der bekannten Veränderungen der Hornhaut- resp. Skleralwunden. Der Defekt wird zunächst durch ein Gerinnsel geschlossen, in dem sich Fibrin und Leukocyten finden. In den nächsten Tagen wird jenes substituiert durch ein vor allem von aussen herstammendes junges Bindegewebe, das sich vom 10. Tage an allmählich in faseriges Bindegewebe umwandelt. Die Fasern des neugebildeten Gewebes unterscheiden sich histologisch nicht allzuviel von den Lamellen der Hornhaut oder der Lederhaut, sind allerdings unregelmäfsig gelagert. Danach kann beim Tier dem Ersatzgewebe eine wesentliche Filtrationsfähigkeit nicht zugesprochen werden, selbstverständlich hat die Entscheidung über den Wert der Elliotschen Trepanation die klinische Beobachtung. Köllner.

Holth (376) hat Gelegenheit gehabt, 4 Augen von 2 Patienten mit Glaucoma chronicum anatomisch zu untersuchen, an denen er $^1/_2$ bis $4^1/_2$ Jahre vor dem Tode limbale fistelbildende Operationen ausgeführt hatte. Bei allen erzielte er hierdurch «Filtrationsnarben», dauernde normale oder etwas subnormale Tension, Erhaltung oder Steigerung der Sehschärfe und Gesichtsfelder, sowie ophthalmoskopische Rückbildung der zuvor bestehenden glaukomatösen Papillen-Exkavationen. In den sagittalen Serienschnitten durch die Operationsnarben fand man folgendes: Bei dem ersten Patienten war das eine Auge mit Iridencleisis cum iridotomia meridionali $4^1/_2$ Jahre vorher operiert; hier hatte die Iris eine typische Fistel gebildet, welche die Vorderkammer in unmittelbare Verbindung mit dem subkonjunktivalen Gewebe versetzte. — Im andern Auge war $^1/_2$ Jahr vor dem Tode eine sklero-korneale Trepanation (2.5 mm) nach Elliot vorgenommen, aber auch gleichzeitig eine freiwillige Iridenkleisis mit peripherer Iridektomie. Hier war der Skleraldefekt. der den vorderen Teil des Ciliarkörpers entblösst hatte, nicht zugeheilt, die Membrana Descemeti hatte sich über die vordere Wand des Defekts gestülpt, ihr Boden war teilweise von Pigmentepithel der Iris bedeckt, das von der Vorderkammer aus eine schräge Fistel bildete. An dem einen Auge des andern Patienten war 3 Jahre vor dem Tode eine unvollständige Sclerectomia limbalis, die nicht bis in die Vorderkammer gelangte, ausgeführt; hier war der Defekt mit teilweise der Subkonjunktiva, teilweise der Sklera entstammendem Narbengewebe gefüllt. H. meint, dass die «Filtration» in die ödematöse Konjunktiva hinein nicht durch diese Narbe erfolgt ist, sondern durch eine Irisfistel, die beim Irisvorfall durch Wundsprengung des zweiten Tages nach einer 3 Wochen nach der Sklerektomie vorgenommenen Kataraktextraktion entstanden war. An dem andern Auge dieses Patienten hatte H. 3 Jahre vor dem Tode vollständige Sclerectomia limbalis vorgenommen. Hier war der Skleraldefekt nicht mit Narbengewebe gefüllt, sondern bildete eine geräumige Fistel zwischen Vorderkammer und Subkonjunktiva. Ihre Wände waren mit uvealem Pigmentepithel bekleidet, trotzdem nach der Operation keine Iriseinheilung erfolgt war. H. hat während der letzten 5 Jahre limbale Sklerektomien teils nach seinem eignen, niemals den Ciliarkörper blosslegenden Verfahren vorgenommen, teils nach Elliot. Letzterem gibt er den Vorzug, wenn die Vorderkammer seicht ist. Nach beiden Methoden hat er sehr oft Fistelnarben erhalten, die in der Regel dem Einwandern von Pigmentepithel längs der Wände des Defekts zuzuschreiben seien. Aber es kommt auch vor, dass nach technisch tadellosen Operationen

am Ende narbige Verschliessung des Defekts eintritt. Im letzteren Falle empfiehlt H., eine neue limbale, mit Iridenkleisis kombinierte Sklerektomie nach unten vorzunehmen. Die Papilla nervi optici wurde ebenfalls mit Serienschnitten untersucht. In 3 Sehnerven hatte die Lamina cribrosa wieder ihren normalen Platz eingenommen. Im vierten war sie immer noch nach hinten ausgebogen, während die Zentralgefässe mit umgebendem Stützgewebe, wie in den 3 ersten Fällen, ins Niveau der Retina vorgerückt waren. Köllner.

Die Frage der Wirkungsart der antiglaukomatösen Iridektomie versuchte Lagrange (379) auf experimentell-histologischem Wege am menschlichen Auge zu lösen. An einem Auge wurde 4 Tage vor der Enukleation wegen absoluten Glaukoms eine korrekte Iridektomie ausgeführt; bei der anatomischen Untersuchung fand sich eine Einklemmung der Iriswurzel in die Wundlippe. Das gleiche fand sich nach Iridektomie an einem gesunden Auge, das wenige Minuten nachher wegen eines malignen Tumors des Siebbeins entfernt werden musste. Ebenso nach einer Iridosklerotomie bei einem dritten gesunden Auge, das wegen eines Tumors der Orbita enukleiert wurde. Um diese Einklemmung der Iriswurzel zu vermeiden, ist die vordere Wundlippe ganz zu exzidieren, was aber mit dem Elliotschen Trepan nicht genügend gelingt. In der Diskussion pflichtete Rochon-Duvigneaud den Lagrangeschen Ausführungen bei, während Morax, Joseph und Chevallereau ihren Standpunkt wahrten.

Causé.

Löhlein (380) kommt auf Grund klinischer Untersuchungen über das Glaucoma juvenile, zu der Überzeugung, dass in ätiologischer Hinsicht zwei Gruppen dieser jugendlichen Glaukome unterschieden werden müssen. Die erste kleinere Gruppe betrifft solche Fälle — vorwiegend schon dem 4. Lebensjahrzehnt angehörend —, in denen es sich offenbar um ein früh auftretendes Altersglaukom handelt. Es gibt zweifellos Kranke mit frühzeitigen Gefässschädigungen und Leute mit vorzeitigen senilen Veränderungen, die dann auch ihren bekannten Einfluss auf die Topographie des vorderen Bulbusabschnittes ausüben. Dieser sicher kleineren Gruppe von Fällen steht die überwiegende Mehrheit gegenüber, bei der alles dafür spricht, dass angeborene Entwicklungsstörungen ähnlich wie beim Hydrophthalmus cong. die entscheidende Rolle spielen. Ist es schon an sich unwahrscheinlich bei einem so frühen Auftreten des primären Glaukoms erworbene Schädigungen vorauszusetzen, so gelingt es eine ganze Reihe von Beweisen für die aufgestellte Behauptung beizubringen: Die Gruppe des Glaukoms mit tiefer Vorderkammer kommt nur im jugendlichen Auge zur Entwicklung und bildet etwa $^1/_5$ der Fälle von juvenilem Glaukom. Sie ähnelt durch das frühzeitige Auftreten, durch die Tiefe der Vorderkammer sowie des Kammerwinkels, und durch die fast regelmäfsige Kombination mit Achsenmyopie auffallend dem Hydrophthalmus, dem sie auch ätiologisch verwandt sein muss. In sehr vielen Fällen — nachweislich mindestens in 20% der Fälle von juvenilem Glaukom — liegt Heredität vor. Auch in den Fällen von Glaukom-Familien, die zum Beweis der Heredität des Glaukoms bisher mitgeteilt wurden, handelt es sich fast stets um ein Glaukom in jungen Jahren. Da die einzige sicher nachgewiesene Grundlage der Erblichkeit der Glaukome bisher zu sehen ist in den angeborenen Anomalien des Baues, so liegt es nahe, auch die gefundene hochgradige Erblichkeit des juvenilen Glaukoms solchen angeborenen Ent-

wicklungsanomalien zuzuschreiben. Hinweise auf das Vorhandensein solcher angeborener Anomalien finden sich ausser in dem «Glaukom mit tiefer Vorderkammer» in der häufigen Kombination des erblichen juvenilen Glaukoms mit hereditärer Myopie, vor allem aber in der Tatsache, dass bei mehr als 50 % aller Fälle von juvenilem Glaukom Entwicklungsstörungen des Auges schon klinisch nachgewiesen werden konnten, obwohl dieser Frage in vielen früheren Mitteilungen sicher keine genügende Beachtung geschenkt wurde. Sind diese klinisch festzustellenden Entwicklungsstörungen auch nicht immer derart, dass aus ihnen allein eine Disposition zum Glaukom abgeleitet werden kann, so spricht doch ihr ausserordentlich häufiges Vorhandensein dafür, dass aus ihnen auf weitere Anomalien der betreffenden Augen geschlossen werden darf, die ebenso wie die Hemmungsbildungen im Filtrationswinkel bei Hydrophthalmus cong. der direkten Beobachtung am Lebenden unzugänglich sind, ihrerseits aber eine einfache Erklärung für das Zustandekommen glaukomatöser Prozesse in der Jugend abgeben. Besonders beweisend war in dieser Hinsicht neben vielen Einzelbeobachtungen der Befund bei einer Glaukom-Familie: Von 4 Schwestern erkrankten die 1., 2. und 4. zwischen ihrem 10. und 17. Lebensjahr an primärem Glaukoma simpl. juvenile, während die 3. einen beiderseitigen typischen Hydrophthalmus cong. aufwies. Köllner.

Coronat (371) beobachtete bei einem Kinde mit kongenitaler Elephantiasis einen beiderseitigen Buphthalmus mit einem Hornhautdurchmesser von 15 mm. Zweifellos waren beide Zustände durch die gleiche Ursache bedingt; es könnte sich um eine Störung des Sympathikus handeln, oder, ähnlich wie bei der Pseudo-Elephantiasis durch kongenitale Ödeme um einen Buphthalmus durch kongenitales Glaskörperödem.

Causé.

Camille und Henri Fromaget (373) besprechen an Hand zweier eigener Beobachtungen die Klinik des traumatischen Glaukoms. Sie unterscheiden ein essentielles traumatisches Glaukom und ein posthämorrhagisches. Das erstere ist bei weitem seltener und gleicht in seinem klinischen Bilde völlig dem einfachen akuten Glaukom. Ihm am nächsten steht die traumatische Drucksteigerung mit unbeträchtlichen uvealen oder retinalen Blutungen, einen sekundären Charakter hat das Glaukom mit grossen intraokularen Blutungen oder mit Subluxationen bzw. Luxationen der Linse. Fromagets erster Fall betraf einen Arbeiter, der einen Schlag mit einer eisernen Kette gegen das Auge erhalten hatte und während der ersten 14 Tage eine mit Atropin behandelte Hypotonie am Auge dargeboten hatte. Er sollte bereits wieder seine Arbeit aufnehmen, als mit einer starken Sehstörung plötzlich ein Glaukomanfall einsetzte, der eine Iridektomie notwendig machte. Eine Augenspiegeluntersuchung war wegen einer grossen Glaskörperblutung, die sich allerdings gleich in den ersten Tagen gut resorbierte, unmöglich gewesen. Gut die Hälfte der Fälle von sekundärem traumatischem (symptomatischem oder falschem) Glaukom sind durch Verlagerungen der Linse verursacht, die häufig übersehen werden. In Fromagets zweitem Fall z. B. schien es sich zunächst um ein essentielles Glaukom mit intraokularer Blutung zu handeln; erst am 10. Tage war ein leichtes Irisschlottern zu sehen, Vertiefung der Vorderkammer, Sphinkterparese und Akkommodationslähmung mit Verlagerung der Linse nach hinten. Hierher gehören ferner die Glaukomfälle durch Quellung einer traumatischen Katarakt. Pathogenetisch glauben die Autoren eine Sympathikusreizung annehmen zu können, die eine Hypersekretion und

Verschluss der Filtrationswege durch Vasokonstriktion verursacht, der dann sekundär als Folge des erhöhten Druckes eine Vasodilatation folgen soll. Von Bedeutung ist ferner die durch die Kontusion bedingte Mydriasis (Vorsicht mit Atropingebrauch!). Mannigfaltiger können die ätiologischen Momente beim traumatischen Spätglaukom sein: die quantitativen und qualitativen Veränderungen des Humor aqueus, Verschluss des Filtrationswinkels durch von der Hämorrhagie herrührende Fibrinreste. Eine ganze Reihe von Fragen lassen sich zur Zeit noch nicht beantworten, weil die Pathogenese des Glaukoms überhaupt noch vielfach der Aufklärung bedarf. Causé.

Beauvieux und Delorme (368) standen zur Untersuchung des zentralen Licht- und Farbensinnes beim chronischen Glaukom 71 Augen mit dieser Erkrankung zur Verfügung. Bei 25 von diesen war der absolute Lichtsinn intakt, die Unterschiedsschwelle (U) vermehrt. Bei 13 anderen waren Reiz- und Unterschiedsschwelle pathologisch, 15 weitere hatten noch normale U, 6 endlich hatten vollkommen normalen Lichtsinn. In 10 Fällen der verschiedensten Glaukomstadien wurden Veränderungen des Lichtsinnes gefunden. Trotz dieser anscheinenden Inkonstanz der Licht- und Farbensinnstörungen konnte eine gewisse Gesetzmäfsigkeit dieser Erscheinungen festgestellt werden: Die erste Veränderung, unabhängig von ophthalmoskopischem Befund, Sehschärfe und Gesichtsfeld, erfährt als Folge des erhöhten intraokularen Drucks die Unterschiedsschwelle. Die Reizschwelle dagegen erfährt erst eine der zunehmenden Optikusatrophie proportionale Verschlechterung. Ebenso verhält es sich mit dem Farbensinn. Ein ähnliches Verhalten findet sich nur noch bei der Stauungspapille, während es sich bei der Optikusatrophie fast umgekehrt verhält. Prognostisch bedeuten normaler Farbensiun und normale R die Integrität der Sehnervenfasern; hebt sich in einem Glaukomfalle nach Gebrauch von Miotika die U, so ist die Prognose günstig; sie ist es auch dann noch, wenn diese Besserung nicht nach der medikamentösen Therapie, wohl aber nach der Lagrangeschen Operation eintritt. Bleibt in einem Falle nach Normalisierung des Drucks die Veränderung der U bestehen, so ist die Prognose zweifelhaft. Causé.

Gilbert (374) demonstriert Präparate von einem Falle von Sekundärglaukom mit sehr ausgebreiteter Kavernenbildung hinter der Lamina und kleineren prälaminaren Kavernen. Die Kavernen treten wahrscheinlich in Abhängigkeit von Zirkulationsstörungen auf, die ihrerseits Folge von Drucksteigerung sein können. Speziell im verliegenden Fall werden die retrolaminaren Kavernen auf periphlebitische Infiltration und Ödem zurückgeführt, während die prälaminaren Kavernen als Folge von Blutergüssen aufzufassen sind, die durch Unwegsamkeit des retrolaminaren Venenstücks infolge der Periphlebitis aufgetreten sind. Köllner.

Alt (365) bringt den anatomischen Befund eines Glaukomauges mit hochgradigem Pannus degenerativus. Gilbert.

Mould (382). Heilung eines Glaukoms für 18 Jahre durch doppelseitige Iridektomie; alsdann wegen Drucksteigerung Sklerotomie, deren Heilwirkung jetzt 2 Jahre andauert.

Im Anschluss an die Terriensche Mitteilung über Glaukom und Netzhautablösung bringt de Hoor (377) einige bereits früher beschriebene Fälle dieser Art in Erinnerung und veröffentlicht 2 selbst beobachtete Fälle. Der erste Fäll wurde in der Fuchsschen Klinik gesehen:

es handelte sich um Netzhautablösung und Glaukom in dem Auge eines 45jährigen gesunden Mannes, das noch $^3/_4$ Sehschärfe hatte. Nach 3monatlicher Behandlung war die Netzhautablösung verschwunden, während die Druckerhöhung blieb. Bei $^1/_2$ Sehschärfe wurde eine tadellose Iridektomie ausgeführt, die rapiden Verfall der Sehschärfe, vorübergehendes erneutes Auftreten der Netzhautablösung durch die anfängliche Herabsetzung des intraokularen Druckes, danach wieder Verschwinden der Ablatio bei dauernd erhöhtem Druck zur Folge hatte. Im zweiten Falle bestand ebenfalls in einem Auge gleichzeitig Glaukom und Netzhautablösung; ersteres liess sich nicht medikamentös beeinflussen und musste das Auge, da auch eine Iridektomie keine Normalisierung des Druckes zur Folge hatte, enukleiert werden. Wahrscheinlich handelte es sich hierbei um eine Irido-Chorioiditis serosa, die zuerst die Netzhautablösung und dann im Gefolge zahlreicher hinterer Synechien das Sekundärglaukom verursachte. Causé.

XXI. Netzhaut.

Ref.: Meyer.

*388) **Agricola, B.** und **Thies, O.: Zur Kenntnis der sekundären Netzhauttuberkulose.** Klin. Monatsbl. f. Augenheilk. Jahrg. 51, S. 20.

*389) **Bayer: Über angioide Pigmentstreifen der Retina.** Erste Zusammenkunft d. südwestdtsch. Augenärzte. Klin. Monatsbl. f. Augenheilk. Jahrg. 51, S. 79.

*390) **Birch-Hirschfeld: Zur Behandlung der Netzhautabhebung.** 39. Zusammenkunft d. ophthalm. Gesellsch. in Heidelberg.

*391) **Blake, E. M.: A case of macular hole due to traumatism.** (Ein Fall von Lochbildung der Makula infolge von Gewalteinwirkung.) Oph. Record. Dec. 1912.

*392) **Freeland Fergus: Subjektive Farbenempfindungen bei Retinitis pigmentosa.** The ophthalmic review. 1913. S. 1.

*393) **Gilbert: Über juvenile Gefässerkrankungen des Auges mit Demonstrationen.** 39. Zusammenkunft d. ophthalm. Gesellsch. in Heidelberg.

*394) **Hajano: Ein Beitrag zur Kenntnis der Retinitis exsudativa.** Arch. f. Ophthalm. Bd. 84, S. 30.

395) **Harms: Arbeiten aus dem Gebiete der Pathologie des Zentralgefässsystems der Netzhaut.** Arch. f. Ophthalm. Bd. 84, S. 90.

*396) **v. Hippel: Über einen bisher nicht bekannten ophthalmoskopischen Befund.** Klin. Monatsbl. f. Augenheilk. Jahrg. 51, S. 257.

*397) **Derselbe: Tuberkulose und Netzhautablösung.** 39. Zusammenkunft d. ophthalm. Gesellsch. in Heidelberg.

*398) **Holth, S.: Weitere Erfahrungen mit Sclerectomia prae-aequatorialis bei Netzhautablösung und höherer Myopie.** 39. Versamml. d. ophthalm. Gesellsch. in Heidelberg 1913.

*399) **Igersheimer: Syphilis und Auge.** Arch. f. Ophthalm. Bd. 84. S. 48.

*400) **Isakowitz: Über Blendung durch Assoziation.** Klin. Monatsbl. f. Augenheilk. Bd. 51, S. 213.

*401) **Ischreyt: Zur pathologischen Anatomie der Netzhautablösung.** Arch. f. Ophthalm. B. 84, S. 94.

*402) **Knapp, A.: Retinal Changes in Adolescents.** Arch. of Ophthalmology. Bd. XLII. Nr. 1. Januar 1913.

*403) **Kümmell: Zur Netzhautablösung.** Ärztl. Verein Erlangen. 16. XII. 1912.

*404) **Lenz: Zur Entwicklung der Sehsphäre.** 39. Zusammenkunft der Heidelberger ophthalm. Gesellsch.

*405) **Masso: Degenerazione disciforme della macula. Anastomosi arterio-venosa.** (Scheibenförmige Entartung der Makula. Arterio-venöse Anastomosen.) Annali di Ottalmologia fasc. 5—7. 1912.

*406) **Meller: Demonstration eines Falles von v. Hippelscher Netzhauterkrankung.** Wiener ophthalm. Gesellsch. Febr. 1913.

*407) **Parisotti: Retinite albuminurica.** (Albuminurische Retinitis.) Riv. ital. di Ottalm. fasc. VIII. 1912.

*408) **Perlmann: Beitrag zur Frage der Amblyopia sympathica.** (Amblyopia sympathica maligna?) Arch. f. Ophthalm. Bd. 84, S. 39.

*409) **Polack: Un cas de cécité maculaire avec conservation fonctionelle du fond de la fovea.** Fondation ophtalm. Adolphe de Rothschild. 1911. S. 76—89.

*410) **Purtscher: Traumatische Lochbildung in der Fovea.** Klin. Monatsbl. f. Augenheilk. Jahrg. 51, S. 67.

*411) **Derselbe: Thrombose der Zentralvene und metastatische Ophthalmie.** Klin. Monatsbl. f. Augenheilk. Jahrg. 51, S. 63.

*412) **Rolandi: Sulla cosidetta Retinitis striata dopo contusione del bulbo.** (Über die sogenannte Retinitis striata nach Quetschung des Bulbus.) Annali di Ottalm. fasc. 5—7. 1912.

*413) **Schreiber, L.: Über Wirkung von Blutinjektionen in den Glaskörper nebst Bemerkungen über Retinitis proliferans.** (Nach Versuchen von Dr. Oguchi.) 39. Zusammenkunft d. ophthalm. Gesellsch. in Heidelberg.

*414) **Siegrist: Über das Chorioidealsarkom im Kindesauge.** 39. Zusammenkunft d. ophthalm. Gesellsch. in Heidelberg.

415) **v. Szily: Von dem blinden Fleck ausgehendes Ringskotom (sog. Bjerrumsches Zeichen) bei zerebraler Stauungspapille.** Klin. Monatsbl. f. Augenheilk. Jahrg. 51, S. 196.

*416) **Teulières: Guérison d'un décollement rétinien myopique.** Arch. d'ophtalm. T. XXXIII. S. 35—39.

*417) **Uhthoff: Sektionsbefund von zentraler kongenitaler (?) Amaurose mit doppelseitiger Schrumpfung und Verkleinerung des Hinterhauptlappens.** Klin. Monatsbl. f. Augenheilk. Jahrg. 51, S. 367.

*418) **Vail, D. T.: An inquiry into results of the established treatment of detachement of the retina and a new theory.** (Eine Untersuchung der Resultate der bisher üblichen Behandlungsweisen der Netzhautabhebung und eine neue Theorie derselben.) Ann. of Ophthalm. Jan. 1913.

*419) **Wagenmann: Glioma retinae mit temporärer Phthisis bulbi.** Erste Zusammenkunft d. Verein. südwestdtsch. Augenärzte. Klin. Monatsbl. f. Augenheilk. Jahrg. 51, S. 76.

Ein 16jähriger Patient Thies erkrankte an schwerer Tuberkulose des einen Auges, wurde mit 90 Injektionen von Tuberkulin ansteigend von $^1/_{1000}$ mgr bis 1 mgr nach v. Hippel behandelt, bekam eine schwere Meningitis, die aber nach der Enukleation schnell und dauernd ausheilte. Noch heute nach einem Jahr ist Patient gesund. Histologisch wurde von Agricola (358) neben einer ausgedehnten Tuberkulose des vorderen Abschnittes eine miliare Netzhauttuberkulose festgestellt. Diese war

nicht auf dem Wege über die Aderhaut entstanden, sondern durch direkte Fortleitung von den besonders schwer affizierten Ciliarfortsätzen und zwar durch aufgelagerte, bis zur Netzhaut hingewucherte Exsudationen. Ferner fand sich, von der Wandung eines Papillengefässes ausgehend, eine Streifenbildung unter dem typischen Bild einer Retinitis proliferans. Es lag keine konglobierende, sondern einfach chronische, nicht zur Nekrose führende Tuberkulose vor.

Zwei Fälle von angioiden Pigmentstreifen bringt Bayer (389) welche charakterisiert sind durch ein System von Pigmentstreifen. Letztere laufen von einem die Papille umkreisenden «Pigmentsinus» zur Peripherie und erinnern an Gefässe. Nach einer Ansicht entstehen sie aus aneinander gereihten Hämorrhagien, nach der anderen sind sie neugebildete Gefässe. Die äusseren Netzhautschichten werden als Sitz der Erkrankung angenommen. Um eine Altersveränderung handelt es sich jedenfalls nicht.

Birch-Hirschfeld (390) berichtet über die Resultate seiner Behandlung der Netzhautabhebung mit Absaugung der subretinalen Flüssigkeit und nachfolgender Einspritzung in den Glaskörper. Zur Glaskörperinjektion wurde das subretinale Fluidum direkt, eine Verdünnung desselben mit isotonischer Kochsalzlösung oder letztere allein verwendet. Nach Einspritzung der subretinalen Flüssigkeit trat unter 19 Fällen 9 mal eine leichtere oder stärkere Reaktion auf (mit perikornealer Injektion, Präzipitaten, Glaskörpertrübungen), die sich stets in einigen Tagen oder Wochen zurückbildete. Die stärker reagierenden Fälle ergaben im Durchschnitt günstigere Resultate als die nicht reagierenden. Von 30 Fällen, die ein Jahr lang und länger (bis zu $2^1/_2$ Jahren) nach der Operation kontrolliert wurden, zeigten 11 im Endstatus eine erhebliche Besserung in Sehschärfe, Gesichtsfeld und Hintergrundsbefund, 9 waren wenig oder nicht gebessert. Bei 10 Fällen machte das Leiden nach der Operation weitere Fortschritte. In allen Fällen handelte es sich um länger (12 mal länger als $^1/_2$ Jahr, 17 mal länger als 1 Jahr) bestehende Amotionen, bei denen die übliche Therapie (Bettruhe, subkonjunktivale Kochsalzeinspritzungen, Punktion und Kauterisation) ohne Erfolg war; 28 mal war die Abhebung spontan entstanden (19 mal bei höherer Myopie) 2 mal nach Verletzung. Der Vergleich mit den Resultaten der sonst üblichen operativen Ablatiotherapie (besonders die Statistik der Breslauer Klinik und eine Übersicht über 142 in Leipzig behandelte Fälle) spricht zu Gunsten der neuen Methode, wenn auch der Vortragende nicht verkennt, dass bei der Verschiedenheit der Fälle und der relativ kleinen Zahl Vorsicht in der Beurteilung geboten ist. Eine Schädigung des Auges war, wenn man nicht die stets vorübergehende entzündliche Reaktion, die vielleicht als anaphylaktisch anzusehen ist, so bezeichnen will, in keinem Falle zu beobachten. Die anatomische Untersuchung eines Auges, das wegen Aderhautsarkom 3 Monate nach dem Eingriff entfernt wurde, ergab normales Verhalten der Netzhaut und Aderhaut und zeigte, dass es in der Tat gelingen kann, die präretinalen Stränge durch die Injektion einzureissen und zu entspannen. Eine Gegenindikation sieht der Vortragende in 1. zu flacher oder zu stark gefalteter Ablatio, 2. Abhebung im oberen Teile, 3. Undurchsichtigkeit der brechenden Medien (Erschwerung der Augenspiegelkontrolle), 4. Stärkerer Hypotonie, 5. Nachweis eines grösseren Netzhautrisses. Köllner.

Der Fall von Blake (391) zeigte drei Wochen nachdem er am Auge von einem schweren Ball getroffen wurde, (Baseball) eine scharf um-

schriebene Stelle, die rot war und etwa ein Drittel der Papille im Durchmesser hatte. Der Rand war etwas gewellt und die Makula gegen die übrige Netzhaut etwas tiefer liegend. Alling.

Eine seit 20 Jahren von Fergus (392) beobachtete Patientin mit Retinitis pigmentosa hatte im letzten Stadium der Retinaldegeneration subjektive Farbenempfindungen und zwar folgten einem anfangs schwarzen, später silbrigen Netzwerk die verschiedensten Spektralfarben während zweier Monate. Gilbert.

Gilbert (393) lenkt die Aufmerksamkeit darauf, dass an den durch Tuberkulose bedingten Gefässerkrankungen des Auges neben der Netzhaut auch der vordere Teil des Uvealtraktus in hervorragendem Mafse beteiligt sein kann. In zwei Fällen von schwerer einseitiger Iridocyklitis bei 29 Jahre alten Individuen mit anderweitigen tuberkulösen Herden bzw. positiver Tuberkulinreaktion wurde anatomisch eine weit vorgeschrittene hyaline Entartung sämtlicher Gefässe einmal der ganzen Iris, das anderemal in ihrer unteren Hälfte gefunden. Daneben bestand Meso- und Periphlebitis der Netzhautvenen und vor allem im zweiten Fall eine sehr ausgesprochene periphlebitische Infiltration der Zentralvene hinter der Lamina cribrosa, die zum Verschluss der Zentralvene und zu massenhaften Blutungen in und unter die Netzhaut geführt hatte. Der gleiche Befund des Verschlusses der Zentralvene durch ein periphlebitisches Infiltrat hinter der Lamina wurde sodann am linken Auge eines 17 Jahre alten Mädchens erhoben, das im 11. Jahr an doppelseitiger Optikusatrophie erblindet war und später glaukomatöse Exkavation mit Gefässeinschneidung zeigte. Vortr. teilt in Ergänzung dieser anatomischen Befunde von Wanderkrankung am Stamm der Zentralvene bei jugendlichen tuberkulösen Individuen mit, dass er klinisch in je einem Fall von Periphlebitis retinalis und von Retinitis exsudativa am zweiten Auge ausgesprochene Optikusatrophie beobachtete, wobei sichtbare Gefässveränderungen völlig fehlten oder nur ganz geringfügig waren. Köllner.

Hajano (394) hatte Gelegenheit, einen Fall von Retinitis exsudativa mikroskopisch zu untersuchen und drei andere Fälle zu beobachten. Es handelt sich um eine Netzhauterkrankung, deren charakteristischer Befund das Vorhandensein neuer Exsudatmassen hinter den retinalen Gefässen ist und zwar in mehreren isolierten Herden oder in einer diffusen Ausbreitung über die ganze Netzhaut. Die Einseitigkeit deutet auf eine Erkrankung lokalen Ursprunges; dieselbe kommt nur bei jugendlichen Kranken vor. Der langsam schleichende Verlauf deutet darauf hin, dass der Beginn der Erkrankung eventuell in die fötale Zeit zurückreicht. Die Netzhauterkrankung ist kein entzündlicher, sondern ein degenerativer Prozess. Die Ätiologie ist bis jetzt aber eine absolut dunkle.

v. Hippel (396) beobachtete ein Kind von 7 Jahren, bei dem links Hydrophthalmus congenitus und Elephantiasis mollis der Lid- und Wangenhaut bestand, ferner vor einem Jahr spontane Blutung mit anschliessender Phthisis bulbi aufgetreten war. Rechts waren vor 2 Monaten Beschläge, Glaskörpertrübungen und chorioiditische Herde, dann totale flache Netzhautablösung aufgetreten. Das linke Auge wurde enukleiert, der ganze Bulbus war von tuberkulösen Gewebsmassen erfüllt. Schlüsse auf die event. tuberkulöse Ätiologie der sogen. spontanen Netzhautablösung, wie sie hier rechts bestand, will H. hieraus noch nicht ziehen. Köllner.

v. Hippel (397) hat an einem Patienten, bei welchem die Anamnese ausser Dystrophia muscularis progressiva nichts belastendes ergab, einen über drei papillengrossen walzenförmigen Tumor beobachtet, aus welchem die Netzhautgefässe herausragten um mit den Papillengefässen in Verbindung zu treten. Daraus folgert Verf., dass es sich wohl um eine Erkrankung des Retinagewebes selbst handeln muss. Aus der Spitze des Tumors ragt nach der Seite eine glänzende kleine Blase, welche wohl von einem Cysticercus herrühren könnte. In der Nähe des Tumors sind Herde von gewuchertem und degeneriertem Pigment. Über die Natur des Tumors lassen sich nur Vermutungen aussprechen. Die Lösung des Rätsels ist der anatomischen Untersuchung, wenn es zu einer solchen einmal kommen sollte, vorbehalten.

Einen neuen Trepan von 2,5 mm Durchmesser für die Sklerektomie legt Holth (398) vor und erörtert die Wirkung der Operation bei A. Höherer Myopie ohne Netzhautablösung (5 Fälle zwischen + 9 und + 24 D.) In einem Fall von + 9 und + 10 D. ohne Andeutung von Konus oder Staphyloma posticum zeigte sich die Refraktion 4 Monate nach der Operation unverändert.

In 4 Fällen von Myopie mit Staphyloma posticum stellten sich nach Verlauf von einigen Monaten folgende Veränderungen in der Refraktion ein:

Vorher:	Nachher:
+ 17,0	+ 6,0
+ 24,0	+ 13,0
+ 12,0	+ 11,0
+ 24,0	+ 21,0

Da die Verkürzung der Augenlängsachse, vielleicht sogar auch bei den höchsten Graden von Myopie zwischen $^1/_3$ mm und $3^2/_3$ mm schwankt, will H. nicht empfehlen, die Operation nur auf Grund der Refraktionsanomalie vorzunehmen. Doch auf besondere Indikationen hin soll sie ausgeführt werden, z. B. bei plötzlich auftretenden starken Photopsien, die eine drohend bevorstehende Netzhautablösung ankünden, der hierdurch vielleicht vorgebeugt werden kann; in einem der obigen Fälle hörten die Photopsien nach der Operation auf, ohne dass eine Netzhautablösung auftrat. Tritt eine Refraktionsverringerung (nur bei Staphyloma posticum) in stärkerem oder geringerem Mafse ein, ist dies ja eine willkommene Zugabe. Betreffs des Einflusses der Operation auf die myopische Makulakrankheit hat H. keine Erfahrungen. B. Die Wirkung der Operation auf Netzhautablösung stellt sich nach H.'s Erfahrungen folgendermafsen: 1. Mit Netzhautrissen wie H. sie vor der Operation in 11 unter 18 Fällen bemerkte. In keinem dieser 11 Fälle trat Heilung ein, entweder zeigte sich keine Wirkung oder Besserungen, die sich teils als vorübergehend, teils als bisher dauernd erwiesen. Bei 2 derselben stellte sich nach $1^1/_2$ Jahre Katarakt ein, was ja auch bei nicht behandelter Netzhautablösung oft vorkommt. 2. Ohne Netzhautrisse. Hier hat H. 5 Fälle beobachtet, wo sich die Netzhaut wieder völlig angelegt hat. In dem einen Fall, der wahrscheinlich auf einer traumatisch eingeleiteten Uveitis beruhte, trat aber nach einem halben Jahr Rezidiv ein. In drei Fällen, deren Gesichtsfelder mitgeteilt wurden (der vierte ist im Bericht der ophthalmologischen Gesellschaft 1911 zu finden), währte die Heilung bzw. fast 3 Jahre, 2 Jahre und 5 Monate lang, und zwar mit den Gesichts-

schärfen $^5/_{20}$, $^5/_{10}$ und $^5/_{15}$. H. meint, die Prognose gestalte sich am besten bei den flachen Ablösungen, wo ein Riss am leichtesten auszuschliessen sei, doch kann sie in grossen beuteligen Ablösungen ebenso gut sein, wenn man keine Risse übersieht. Diesen misst H. einen ausserordentlich schlechten Einfluss auf die Prognose der Ablösung bei. Da sich doch nicht alle Risse mit dem Augenspiegel nachweisen lassen, dürfte die Einteilung in Ablösungen mit und ohne Risse doch ihre Bedenken haben. Köllner.

Igersheimer (399) konnte einen Fall von Lues des Auges im Frühstadium anatomisch untersuchen. In diesem handelte es sich neben Erkrankung von Iris und Ciliarkörper um eine Tumorbildung der Retina, welche ein Gliom vortäuscht. Die Untersuchung ergab eine koordinierte Erkrankung des Ciliarkörpers und der Retina ohne Chorioidalaffektion. Es werden dann noch drei weitere klinisch beobachtete Fälle beschrieben, bei denen neben Erkrankung von Iris und Ciliarkörper eine Beteiligung der Retina festzustellen war. Es handelte sich auch hier um eine Erkrankung der Netzhautgefässe, welche Kaliberschwankungen, Hemeralopie, Gesichtsfeldeinengungen, Ringskotome verursachte. Aus der Literatur werden zahlreiche einschlägige Fälle herangezogen und entsprechend gedeutet.

Isakowitz (400) schildert eine interessante Selbstbeobachtung, dass er nämlich bei dem erstmaligen Lesen einer Stelle, welche erfahrungsmäfsig blendende Objekte wie Sonne, Wasserfläche beschreibt, ein intensives Blendungsgefühl hat, ebenso bei der Betrachtung von Schwarz-Weiss-Bildern, welche einen hellen Gegenstand darstellen. Verf. erkläre diese Erscheinung dadurch, dass jede Empfindung ihr physisches Korrelat hat in einer Zustandsveränderung von Ganglienzellen der Hirnrinde, mag sie durch die peripheren Nerven erregt sein oder sich durch eine im freien Spiel der Phantasie entstehende Vorstellung auszeichnen.

Ischreyt (401) bringt zwei Fälle von «primärer» Netzhautablösung, von denen der erstere kürzere Zeit bestand, der letztere schon längere und mit Glaukom kombiniert war. Als wichtigste pathologisch-anatomische Veränderung fand sich die Verdichtung des Glaskörpergewebes im vorderen Abschnitte und in der Nähe der Netzhaut. Die Prozesse, welche diese Verdichtung hervorgerufen haben, spielen sich auf der Grenze zwischen Glaskörper und Netzhaut ab und zwar waren Quellen für Wucherungsvorgänge die Membrana limitans interna, die Müllerschen Stützfasern, die Gefässe und die Zellen der Pars ciliaris retinae. Der zweite Fall ist nicht so instruktiv wie der erste, da es sich bei ihm um ein Spätstadium handelt, anders im ersten, in dem ein augenscheinlicher Zusammenhang zwischen Ablatio und Retina-Glaskörperprozess besteht. Es ist derselbe also eine Stütze für die Leber-Nordensonsche Theorie.

Kasuistische Mitteilungen Knapps (402) über einige seltenere Netzhautveränderungen bei jugendlichen Erwachsenen. Fall 1 betraf eine 25jährige Dame, deren rechtes Auge seit 5 Jahren erkrankt und seit einigen Monaten erblindet war. R. A. totale Netzhautablösung. Bei der Untersuchung des linken Auges finden sich: Hyperämie und Verschleierung des Optikus; an seinem temporalen Rande zwei kleine Hämorrhagien und in der Peripherie drei in Beziehung zu Retinalvenen stehende runde Herde von

$^1/_3$ Papillendurchmesser. Eine Tuberkulinkur hatte nur ganz geringe Änderung des ophthalm. Bildes zur Folge. Patientin ging an Dementia zu Grunde. Fall 2 betraf den 18jährigen Bruder dieser Patientin. Sein linkes Auge ist seit $1^1/_2$ Jahr erblindet, das rechte nimmt ab seit 1. Juli 1910 und hat jetzt V = $^2/_{200}$, G.-F. auf einen kleinen Bezirk temporal vom Zentrum beschränkt. Ophthalmoskopisch beiderseits Netzhautablösung mit Retinitis proliferans, subretinalen Exsudaten, Cholesterin und Retinalhämorrhagien. Tuberkulinprobe positiv, so dass Tuberkulinkur eingeleitet wurde. Diese beiden Fälle stellen offenbar die Folgen von intraokularen Hämorrhagien dar, ähneln aber auch der Coatschen Retinitis exudativa. Im Fall 1 war am rechten Auge früher eine ausgedehnte Glaskörperblutung festgestellt worden. Wichtig sind die Befunde von periphlebitischen Herden und leichte Neuroretinitis im linken Auge des Falles 1 in bezug auf die Entstehung des Krankheitsprozesses. Ob die Herde tuberkulöser Natur sind, ist nicht sicher zu entscheiden. Fall 3. 23 Jahr alt. Rechtes Auge periphere G.-F.-Einschränkung und zentrales Skotom; ausgedehnte Glaskörperblutung V = $^{10}/_{200}$; linkes Auge Retinalvenen erweitert. Nach einem Jahre R. Ablatio mit neugebildetem Bindegewebe und neuen Gefässen in der Netzhaut. $^3/_4$ Jahre später L. ein periphlebitischer Herd sowie einige Blutungen in der Umgebung. Tuberkulinprobe positiv. Tuberkulinkur. Danach einige neue Blutungen, aber keine Exsudate mehr. An der Stelle der Periphlebitis proliferiertes Bindegewebe. Fall 4. 18 Jahr alt. Linkes Auge V = $^{15}/_{70}$, Glaskörpertrübungen, Neuritis optica; ein Exsudat bedeckt die obere nasale Vene; Perivaskulitis der unteren temporalen Vene. Hämorrhagien im Gebiet der oberen temporalen Vene. Tuberkulinprobe positiv; als Lokalreaktion traten frische Blutungen an der oberen nasalen Vene auf. Tuberkulinkur; Heilung mit Aufklärung aller Fundusveränderungen nach $^3/_4$ Jahren. In diesem letzten Fall ist der tuberkulöse Ursprung der Retinalveränderungen sehr wahrscheinlich. Bei allen 4 Fällen war der Ausgangspunkt der Retinitis eine pathologische Veränderung in den Wänden der Retinalvenen. Antituberkulöse Behandlung war einmal von Erfolg, einmal von zweifelhaftem Einfluss, zweimal erfolglos. Treutler.

Kümmell (403) legt vor allem Wert auf die Veränderungen des Pigmentes des Ciliarkörpers bei der Beurteilung der Entstehung von Ablatio; durch diese Erkrankung wird der Glaskörper nach folgender Hypotonie in Mitleidenschaft gezogen. Es folgt Vorbuchtung der Netzhaut durch die unter normalem Druck stehende Chorioidea. Ausserdem wirken beim Zug noch abnorme Verbindungen zwischen Glaskörper und Netzhaut Hypotonie, Ablatio, Kataraktbildung und iritische Erscheinungen bilden so ein einheitliches Erkrankungsbild.

Lenz (404) versucht mit Hilfe der experimentellen Entwicklungslehre der Aufklärung der inneren Organisation des Sehzentrums näher zu kommen. Wenn die Aufzucht von Tieren im absoluten Dunkeln nur lokalisatorische, nicht aber organisatorische Aufschlüsse versprach im Sinne der früher von L. erhobenen Befunde bei länger bestehender, namentlich aus frühester Jugend stammender Erblindung, so erschien es aussichtsvoll, durch relativ geringfügige, modifizierbare Alteration der optischen Reize und nachherigen Vergleich der Befunde in der Sehsphäre einen Einblick in den komplizierten Mechanismus desselben zu erlangen, vorausgesetzt, dass es dann überhaupt noch möglich ist, so feine Veränderungen in der Hirnrinde nachzuweisen. L. fand nun an Kaninchen, die 13 Monate vom Tage der Geburt

an in blauem Licht gelebt hatten, eine ausgesprochene Rarifikation der Ganglienzellen in der Lamina pyramidalis. Diese Befunde, die denen, wie sie L. bei zentraler Farbenblindheit des Menschen erheben konnte, ausserordentlich nahestehen, wurden an zahlreichen Bildern demonstriert.

Köllner.

Die Erkrankung von Mehlers (406) Fall begann vor 6 Jahren ohne Schmerzen und führte nach einjähriger Dauer zur Erblindung. Seit 2 Monaten auch Abnahme des Visus des zweiten rechten Auges. Interner Befund: rechte Lungenspitze suspekt. Tuberkulinreaktion und Wassermann negativ. Links: Phthisis bulbi. Rechts: Arteria und Vena temp. inf. verdickt. Arterien stellenweise knotig erweitert. In der Makula ist ein weisser Herd ähnlich wie bei Retinitis albuminurica. Im weiteren Verlauf der Gefässe ist die Netzhaut grau, prominent und zeigt unten einen scharf umschriebenen Fleck, der wie ein Loch aussieht, in dem man aber die Retinagefässe sieht. Ein zweiter grauer Herd weiter unten zeigt auch Blutungen. v. Hippel beschreibt die Erkrankung als Angiomatose der Retina, Coats hält sie für eine Entzündung mit starker Exsudation. Tertsch.

Es handelt sich in Mossos (405) Fall um einen Landarbeiter von 21 Jahren, der während der Rekonvaleszenz eine Verschleierung des Gesichts auf dem linken Auge wahrnahm, sodass er nach zwei Jahren die Finger nur auf 40 cm Entfernung zählen konnte. Das G.-F. dieses Auges war konzentrisch verengert mit absolut zentralem Skotoma von 10^0. Bei der Ophthalmoskopie sah man in der Makulagegend eine weissliche, hellgraue, runde Zone von der Grösse der Papille. Ein Zweig der Zentralarterie ging von der Papille zur Makula, wo er mit einem Ast der V. temp. inf. eine Anastomose bildete. Verf. teilt zwei andere von Oeller in seinem Atlas beschriebene Fälle mit, und ist der Meinung, dass die Verletzung durch Affektion der Gefässwandung durch zirkulierende Giftstoffe hervorgerufen sei, daher die Entzündung und die Degeneration der Regenbogenhaut und der Ganglienzellen der Makula. Calderaro.

Parisotti (407) unterzieht die Meinungen Rochon Duvigneauds. einer genauen Kritik, der behauptet, dass die kranke Niere infolge ungenügender Ausscheidung auf die Netzhaut einwirke, während Parisotti behauptet, dass die albuminurische Retinitis auf Gefässveränderung zurückzuführen sei. Calderaro.

Ein 38jähriger Patient Perlmanns (408) erlitt eine perforierende Verletzung eines Auges, die mit fast völliger Vernichtung des Sehvermögens heilte. Einige Monate später begann unter Schwächezustand des ganzen Körpers auf dem anderen Auge mit leichten Reizerscheinungen eine Abnahme der zentralen Sehschärfe, des Gesichtsfeldes, der Farbenempfindung, des Lichtsinnes, rasche Ermüdbarkeit und Überempfindlichkeit der Netzhaut gegen Licht. Schliesslich Sphinkter und Ciliarmuskellähmung bei andauernd normalem Spiegelbefunde. Nach Beseitigung des verletzten Auges schwanden die Reizerscheinungen rasch, die anderen kehrten nach vorübergehender Abnahme wieder. Weil sich nun in diesem Falle traumatische Iritis mit Pupillarverschluss gebildet hatte, weil ferner ein Reizzustand auf beiden Augen bestand, der nach der Enukleation verschwand und weil schliesslich die schwere Amblyopia nach 13 Monaten entstand, bekennt sich Verf. zur Amblyopia sympathica. Nach ihm gehören zu der ersten Gruppe von Folgeerscheinungen die Reizerscheinungen, zur zweiten die

Amblyopie, welche sich schon zu einer vom sympathisierenden Auge unabhängigen Erkrankung ausgebildet hat.

Polack (409) berichtet über einen Fall von makularer Sehstörung mit Erhaltung der zentralen Funktion bei einem 32jährigen Mechaniker. Die ersten Erscheinungen waren 8 Jahre vorher im Anschluss an eine Grippe aufgetreten. Auf 5 m bestand normale S., ohne dass der Patient auf 50 cm Finger zählen konnte. Es fand sich ein ovaläres parazentrales Skotom und in demselben eine lichtempfindende Stelle, die dem Fixierpunkt entsprach. Die Grösse derselben wurde auf 150 Mikren bestimmt. Ophthalmoskopisch sah man die Makula ganz ohne retinale Gefässversorgung, die beiden Arme des papillo-makularen Gefässes waren fadendünn. Der Ursprung dieses Gefässes befand sich, zum Unterschied vom anderen gesunden Auge, nicht in, sondern nach hinten von der Papille. Die Papille beider Augen war temporal abgeblasst. Polack nimmt an, dass es sich um eine infektiös-toxische Neuritis optici beider Augen nach Influenza gehandelt habe, die auf dem Auge mit dem retrobulbären Ursprung des papillo-makularen Gefässes zu der schweren Druckschädigung führte. Das Erhaltensein der zentralen Funktion erklärt sich daraus, dass dieser Teil der Netzhaut keine Beziehungen zum retinalen Gefässsystem hat, sondern allein von der Chorioidea aus ernährt wird. Causé.

Purtscher (410) bringt drei Fälle von traumatischer Lochbildung in der Fovea. Die geschilderten Fälle sprechen nach Ansicht des Verf. dafür, dass die Lochbildung bedingt wird durch einen mit Lückenbildung einhergehenden Gewebsschwund. Namentlich im dritten Falle könnten Gewebszertrümmerungen im Verein mit Ödem der Netzhaut, das durch die Berlinsche Färbung erwiesen ist, den raschen Untergang der zentralen Netzhautelemente erklären, während Fuchs der Zusammenhang zwischen Berlinscher Trübung einerseits und Lochbildung andererseits noch nicht genügend geklärt erscheint, denn diese wird erst dann beobachtet, wenn die Netzhauttrübung bereits zurückgegangen ist.

Purtschers (411) Fall illustriert klinisch die experimentell häufig konstatierte Tatsache, dass bei Störungen der Integrität des Auges im Blut zirkulierende Bakterien sich hier als einem Locus minuris resitentiae hier ansiedeln. In diesem Fall wurde Thrombose der unteren Zentralvene, einige Tage darauf Pneumonia crouposa festgestellt. Die bakteriologische Untersuchung ergab das Vorhandensein von Pneumokokken. Beachtenswert ist dann in diesem Falle noch die Entwickelung eines Ringabszesses im Anschluss an die Panophthalmie.

Rolandi (412) berichtet über zwei Fälle von Retinitis striata um die Makula infolge eines Steinwurfes im Niveau des unteren Lides; die Veränderungen sind im Laufe von 15—30 Tagen verschwunden, und der Visus, der sehr herabgesetzt war, steigerte sich in einem Falle auf 0,6, im andern auf 0,8. Verf. kommt zu dem Schlusse, dass die Commotio retinae in seltenen Fällen in ihrer Rückbildung zu einer Bildung von mehr oder weniger feinen Streifen in der Retina Anlass geben kann. Diese alle entspringen in der perimakularen Zone und strahlen in einem mehr oder weniger langen Verlauf zur Peripherie aus, indem sie als Zentrum die Makula haben. Dieses ophthalmoskopische Aussehen der Retinitis striata erschwert die Prognose nicht, falls nicht eine andere Veränderung der durchsichtigen Mittel oder der Retina eintritt. Calderaro.

Schreiber (413) teilt mit, dass selbst mehrfache Blutinjektionen in die Vorderkammer des Kaninchens ohne Wirkung bleiben. Dagegen ruft das in den Glaskörper eingespritzte Blut bemerkenswerte Veränderungen hervor. Zunächst kommt es zu einer starken Bindegewebsentwicklung, die entweder von der Einstichstelle oder von dem perivaskulären Bindegewebe der Papille ausgeht. Ob das eine oder andere eintritt, hängt von der Lage des Blutklumpens ab. Vorbedingung für die Bindegewebsneubildung ist ein direkter Kontakt des Blutkoagulums mit der Einstichstelle bzw. mit der Oberfläche der Papille. Die Bindegewebsbildung kann sehr mächtig werden, und durch Schrumpfung derselben entstehen zuweilen starke Netzhautfalten, mitunter wird sogar der Sehnerv in den Glaskörper hineingezerrt. Dagegen ist die Reaktion der Neuroglia auf die Blutinjektion im allgemeinen gering und wird nur bei mehrfachen Injektionen bedeutender. Alle diese anatomischen Veränderungen (die Bindegewebsneubildung an der Papille, die Faltenbildungen der Netzhaut und die Hineinzerrung des Sehnerven in den Glaskörper sowie die Gliawucherung) erscheinen unter dem ophthalmoskopischen Bilde der Retinitis proliferans, welche demnach in erster Linie durch Bindegewebsneubildung, nicht durch Gliawucherung entsteht. In manchen Fällen kommt es infolge der toxischen Wirkung des Hämoglobineisens zu einer starken Degeneration der Netzhaut mit massenhafter Pigmenteinwanderung unter dem mikroskopischen Bilde der Retinitis pigmentosa.

Köllner.

Siegrist (414) untersuchte anatomisch 2 Fälle von Gliomen in Augen von 2—3jährigen Kindern, welche beide an ihrem Augenleiden zu Grunde gingen. Beide Fälle sind dadurch interessant, dass der Tumor in den Zwischenscheidenräumen des Nervus opticus auf den zweiten Sehapparat übergriff. Bei beiden Fällen war der Tumor ausschliesslich in den Zwischenscheidenräumen bis zur Papille des zweiten Auges vorgedrungen, ohne dass man klinisch bei dem einen Falle auch nur die geringsten Veränderungen oder Funktionsstörungen im zweiten Auge hätte nachweisen können. Beim andern Fall war das zweite Auge erblindet, aber ophthalmoskopisch war keine Abweichung sichtbar, die auf den Tumor, der dicht hinter der Papille sass, hindeuten konnte. Die anatomische Untersuchung ergab dann, dass die Erblindung darauf zurückzuführen war, dass der zweite Sehnerv in der Gegend des Canalis opticus von Tumormassen durchwachsen war.

Köllner.

A. v. Szily (415) stellte bei einem Patienten mit Kleinhirntumor nach Kopfverletzung fest, dass sich ein vom blinden Fleck ausgehendes Ringskotom entwickelte. Die Untersuchung wurde nach einer von Szily vorgenommenen Modifikation der Bjerrumschen Methode ausgeführt. Diese Erscheinungen können noch vor der Entwickelung von Sehstörungen und bei relativ guten Gesichtsfeldkonturen vorhanden sein, so dass sie und ihr fortschreitendes Wachstum noch vor dem Erscheinen anderer schwerer Symptome zur Vornahme eines operativen Eingriffes Veranlassung geben können. Der Entschluss zum Eingriff mit Balkenstich oder Dekompressivtrepanation wird ja beim Vorhandensein schwerer parenchymatöser Veränderungen an Gefässen oder Papille ein leichterer werden. Die Untersuchungsmethode wird für alle Fälle von Stauungspapille vom Verf. empfohlen.

Teulières (416) berichtet über einen Fall von Heilung einer myopischen Ablösung bei einem 41jährigen Manne. Derselbe

kam 10 Tage nach Auftreten der ersten Sehstörungen in Behandlung, als die Ablösung noch im Ausdehnen begriffen war. Es wurden an der Stelle der Ablösung 15 blasige Kauterisationen der Sklera gesetzt, das subretinale Exsudat durch 2 Punktionsöffnungen abgelassen und mehrere subkonjunktivale Injektionen von 10 proz. Kochsalzlösung gemacht. Danach trat rasche Heilung ein, so dass der Patient nach 14 Tagen die Klinik geheilt verlassen konnte. In einem anderen Falle wurde ebenfalls Anlegung der Netzhaut erreicht, jedoch blieb die Netzhaut in dem erkrankt gewesenen Bezirk funktionsuntüchtig. Causé.

Uhthoff (417) fand bei einem Kinde nach hereditärer Lues Amaurose ohne anatomischen Befund. Die spätere anatomische Untersuchung ergab doppelseitige und fast symmetrische Atrophie des Occipitallappens mit starker Verkleinerung und Verschmälerung der Windungen. Es handelte sich um eine abgelaufene Enzephalitis der Occipitallappen.

Vail (418) erhielt 281 Antworten auf Umfragen betreffs Heilung und Behandlungsweise der nichttraumatischen Netzhautablösung. 250 von den Befragten hatten nie eine Heilung beobachtet. Berichtet wurden 39 Heilungen von denen aber etwa die Hälfte nicht überzeugend ist, so dass etwa nach seiner Schätzung eine Heilung auf 1000 Fälle kommt. Seine Theorie über das Zustandekommen der Netzhautablösung ist, dass die Ciliarkörper zu sezernieren aufhören, dadurch eine Druckerniedrigung verursachend. Der Glaskörper zieht sich zusammen, da ihm der Zufluss von Kammerwasser fehlt. Lähmung dieser sezernierenden Funktion kann die Folge sein von Erschütterung, Droguen, Toxämie oder Erkrankung des Ciliarkörpers. Zur Behandlung empfiehlt er 1. subkonjunktivale Injektionen, 2. Fomentationen, Abführmittel und Schwitzen, 3. Stimulation des zervikalen Sympathikus. Chirurgische Maßnahmen bezeichnet er als brutal. Alling.

Wagenmann (419) berichtet über einen Fall von Glioma retinae (anatomische Untersuchung liegt vor) bei der im weiteren Verlaufe eine Phtisis sclerosa eintrat. Als Ursache für die Entzündung wird vom Verf. angegeben, dass rasch umfangreiche Nekrosen entstehen können, wenn in einem grossen Tumor die Ernährungsverhältnisse plötzlich sehr ungünstige geworden sind. Die Zerfallsprodukte wirken dann als Reiz.

XXII. Sehnerv und Sehbahn.

Ref.: Meyer.

*420) **Augstein, C.: Ein bemerkenswerter Fall von akuter doppelseitiger retrobulbärer Neuritis mit Erblindung beiderseits und Ausgang in Heilung links nach 32 tägiger Amaurosis.** Klin. Monatsbl. f. Augenheilk. Jahrg. 51, S. 181.

*421) **Böhm: Ein Fall von Scheidenhämatom des Sehnerven nach Schädelfraktur.** Klin. Monatsbl. f. Augenheilk. Jahrg. 51, S. 374.

*422) **Cramer: Neuritis retrobulbaris mit 8 tägiger Amaurose und schwersten Gehörerscheinungen als Folge von infektiöser multipler Neuritis.** Klin. Monatsbl. f. Augenheilk. Jahrg. 51, S. 58.

*423) **Dutoit: Contribution à l'étude des névrites optiques.** La clin. ophtalm. Bd. V, S. 8—19.

*424) **Guzmann: Über hereditäre, familiäre Sehnervenatrophie.** Wiener klin. Wochenschr. Jahrg. 26, S. 139.

*425) **Hertel: Einige bemerkenswerte Fälle von Papillitis.** Verein d. südwestdeutschen Augenärzte. Klin. Monatsbl. f. Augenheilk. Jahrg. 51, S. 87.

*426) **Hessberg: Über druckentlastende Eingriffe bei Stauungspapille.** Med. Klinik. Jahrg. 9, S. 172.

*427) **Hinsberg: Demonstration zur Operation der Hypophysistumoren.** Vereinigung schlesischer Augenärzte. 1. II. 1913. Klin. Monatsbl. Jahrg. 51, S. 371.

*428) **Jocqs: Névrite optique oedémateuse double (stase papillaire) ayant amené la cécité, complètement guérie par quatre ponctions rachidiennes.** La clinique ophtalm. Vol. V, S. 1—8.

*429) **Jocqs: Névrite optique double, ayant amené la cécité, complètement guérie par quatre ponctions rachidiennes.** Société d'ophtalm. de Paris. Déc. 1912.

430) **Kaelin-Benziger: Beiträge zur Behandlung der Stauungspapille, insbesondere bei Hirntumoren, durch Dekompressiv-(Palliativ-) Trepanation mit temporärer extrakranieller Drainage eines Seitenventrikels.** Zeitschr. f. Augenheilk. Bd. 29, S. 12.

*431) **de Klejn** und **Gerlach: Pathologisch-anatomisches über den Zusammenhang zwischen Augen- und Nasenleiden.** Arch. f. Ophthalm. Bd. 84, S. 164.

*432) **Meyer, O.: Zwei Fälle von hypotonischer Stauungspapille.** Vereinigung schlesischer Augenärzte. 1. II. 1913. Klin. Monatsbl. Jahrg. 51, S. 372.

*433) **Ruhland, G. C.: Ganglionic glioneuroma of the optic nerve.** (Neuro-Gliom mit Ganglienzellen des Sehnerven.) Journ. Amer. Med. Ass. Febr. 1913.

*434) **Schieck: Die Bedeutung der Stauungspapille.** Deutsche med. Wochenschrift. Jahrg. 29, S. 10.

435) **Sattler, R.: Short Clinical Accounts with Microscopic Demonstrations of two Cases of Tumor of the Optic Nerve.** Arch. of Ophthalm. Vol. 42, S. 1.

*436) **Schloffer.** Ärzteverein Prag. Nov. 1912.

*437) **Seidel, E.: Beitrag zur Frage des spontanen Auftretens isolierter Sehnervenscheidenhämatome.** Arch. f. Ophthalm. Bd. 84, S. 189.

*438) **Sulzer** et **Rochon-Duvigneaud: Néoplasme du nerf optique et de la papille.** Ann. d'oculist. T. CXLIX, S. 161—167.

*439) **v. Szily: Kurze Bemerkungen zur Gesichtsfelduntersuchung bei Papillitis.** Verein d. süddeutschen Augenärzte. Klin. Monatsbl. f. Augenheilk. Jahrg. 51, S. 90.

*440) **Tertsch: Demonstration von Fällen von akuter retrobulbärer Neuritis, welche bei negativem Nasenbefund durch Skarifikation des vorderen Endes der mittleren Muschel ausgeheilt wurden.** Wien. ophthalm. Gesellsch.. Februar 1913.

*441) **Uthoff: Stauungspapille bei intrakranieller Erkrankung mit günstigem operativem Resultat.** Klin. Monatsbl. f. Augenheilk. Jahrg. 51, S. 369.

Bei einem früher bis auf ein Nasenleiden und Mittelohrentzündung links völlig gesunden Patienten Augsteins (420) entwickelte sich unter sehr heftigem linksseitigem Kopfschmerze in wenigen Tagen links eine Amaurose mit völlig normalem Spiegelbilde. Die Eröffnung der Siebbein- und Keilbeinhöhle ergab normale Verhältnisse. Trotz Inunktionskur und Arsenobenzol trat weiterer Verfall des Sehens auch rechts ein, so dass auch hier Amaurose erwartet wurde, bis schliesslich nach 33tägiger linksseitiger Amaurose sich das Sehen wieder nach und nach einstellte. Verf. erklärt das Versagen der Medikation durch die Entstehung der retrobulbären Neuritis auf der Basis einer Autointoxikation. Bestätigt wurde diese Vermutung noch durch abnorme Temperaturen (38°) und Puls (110—120).

Ein Patient Böhms (421) erlitt durch Sturz eine Blutung in die vordere Schädelgrube. Dieselbe verursachte durch Einhüllung des Fazialis, Trigeminus und Olfaktorius Störungen in diesen Nerven. Die Blutung wird dann entlang dem Optikus in dessen Scheide vorgedrungen sein und Stauungserscheinungen veranlasst haben. Die Erscheinungen, welche im wesentlichen an den Augen in Gesichtsfeldeinschränkung bei normaler Sehschärfe und Unschärfe der Papillengrenzen bestanden, gingen dann glatt zurück.

Cramers (422) Patient kam in Behandlung mit S. $^1/_{40}$ und $^3/_{35}$, doppelseitiger Sehnervenabblassung und rechts kleinem zentralem Skotom, links grossem hemianopieähnlichem. Nikotinalkoholabusus nicht vorhanden, Nasenbefund normal, keine multiple Sklerose. Die Sehschärfe sank schnell bis Amaurose, und es waren Hirndruckerscheinungen vorhanden, so dass Hirn-Tumor trotz fehlendem Augenbefund anzunehmen war. Die neurologische Prüfung ergab vollständiges Fehlen des Knie- und Achillessehnenreflexes, aber keine Ataxie, keinen Romberg oder Intentionszittern. Nach $1^1/_2$ Jahren Visus rechts $^3/_{10}$, links $^1/_{10}$. Es wird Polyneuritis als Ätiologie angenommen, weil Abblassung der temporalen Papillenhälften auch hier schon konstatiert ist, immer aber Erlöschen der Sehnenreflexe. Nach Oppenheim sind dabei die Funktion des Gehirns und der Gehirnnerven häufig beeinträchtigt.

Dutoit (423) beobachtete 2 Fälle einseitiger, retrobulbärer Neuritis optici, die trotz negativer Wassermannscher Reaktion an einer «Corona veneris» bzw. einer suspekten chronischen Stomatitis als syphilitischen Ursprungs erkannt wurde. Auf dreimal innerhalb 10 Tagen wiederholte Neosalvarsan-Injektionen von 0,5 trat Heilung der Papillitis ein, die wahrscheinlich durch eine Periostitis im Canalis opticus bedingt war. Zur Resorption der zahlreichen vorhandenen retinalen Blutungen bewährte sich im besonderen Maſse das Jodostarin. D. betont, dass häufig auch Erkrankungen der Nase und ihrer Nebenhöhlen die Ursache von retrobulbären Sehnervenentzündungen sind. Causé.

Guzmann (424) bringt 6 Fälle von hereditärer familiärer Sehnervenatrophie, von denen Fall 1—4 typisch sind. Fall 6 weicht von der Norm ab, als es sich um ein weibliches Individuum handelt und die Erkrankung erst in der 5. Dekade auftritt. Fall 5 ist von Bedeutung, weil das Leiden einseitig blieb und dies der erste derartige Fall ist von 180 Fällen der Literatur.

Hertel (425) schildert folgende Fälle von Papillitis. Der erste war bedingt durch eine Schädelhyperostose und nahm bezüglich der bedrohlichen Symptome sofort nach der Trepanation eine günstige Wendung. Der zweite folgte einem Schläfenabszess infolge von Otitis media. Die Radikaloperation beseitigte hier die allgemeinen Drucksymptome und auch die Mydriasis. Der dritte Fall war durch einen Rückenmarksabszess bedingt und besserte sich nach ca. 4 Wochen. Der vierte Fall war eine einseitige beginnende Papillitis bei einem Orbitalabszess mit extraduralem Abszess in der vorderen Schläfengrube.

Hessberg (426) teilt seine Ansicht über die druckentlastenden Eingriffe bei Stauungspapille mit. Zunächst erwähnt er unter den verschiedenen Theorien über die Entstehung der Stauungspapille vor allem die Schiecksche und tritt mit Uhthoff jeder Entzündungstheorie entgegen.

Zu den Theorien nimmt H. keine Stellung. Bei Hirnlues wird selbstverständlich spezifische Therapie vorgenommen, in allen anderen Fällen Trepanation und zwar zweizeitige mit einem Zwischenraum von 14 Tagen, wenn nicht durch den ersten Eingriff schon Abschwellung erzielt wird. Eventuell Bramannscher Balkenstich, welcher noch nach 5 Monaten bei der Sektion in seinem Bestand nachgewiesen sein soll. Hilft dieser nicht, so kann noch von einer nachgeschickten Trepanation Besserung erhofft werden und zwar nach v. Hippels Vorschlag immer unter dem Temporalis auf dem Scheitelbein. Der Eingriff soll möglichst früh bei voll bestehenden Funktionen gemacht werden. Zur Inunktionskur wird als Unterstützung die Lumbalpunktion empfohlen, die bei Druckkontrolle nach Quincke ungefährlich ist.

Die intrakranielle Methode der Freilegung der Hypophyse ist als zu gefährlich verlassen und man wendet jetzt die transversale an, die in einem Aufklappen der Nase mit ev. Septumresektion besteht. Hinsberg (427) weist nun auf die Vorzüge der Hirschschen Methode hin, welche zunächst in einer Resektion des Septums besteht. Diese Resektion wird bis in die grösste Tiefe fortgesetzt und dadurch die Vorderseite des Keilbeines freigelegt. Die Hirschsche Methode kann ohne Narkose ausgeführt werden, dagegen bringt die chirurgische eine grössere Klarheit des Operationsfeldes.

Jocqs (428) berichtet über einen 35jährigen Patienten, der bei ganz ungeklärter Ätiologie an einer beiderseitigen ödematösen Papillitis erkrankte, die innerhalb 20 Tagen zur fast völligen Erblindung führte. Es trat vollständige Heilung bei normaler Sehschärfe ohne Atrophie nach 4 in fünftägigen Zwischenpausen vorgenommenen Lumbalpunktionen auf. J. schliesst, dass die rapid mit schwerer Sehstörung auftretende Sehnervenerkrankung eine gute Prognose hat und besonders ein gutes Resultat von den Lumbalpunktionen erwarten lässt, während das Fortbestehen guter Sehschärfe bei ödematöser Papillitis das Vorhandensein eines Tumors befürchten lässt. In der Diskussion wendete sich Antonelli gegen die Bezeichnung »Stauungspapille«; die Schwellung, das verwaschene Aussehen der Papillenränder, der Zustand der Gefässe und die Blutungen sind keineswegs der Ausdruck der Stauung, sondern einfach das Zeichen einer toxischen Schädigung und ein gewisser Mafsstab für die Intensität des entzündlichen Prozesses. Die Wirkung der dekompressiven Mafsnahmen ist nur so zu erklären, dass eben der weitere Transport infektiösen oder toxischen Materials zum Sehnerven vermindert wird. A. glaubt, dass vielleicht in dem vorliegenden Falle eine wenig hervorgetretene Angina vorhergegangen sein könne. Causé.

Jocqs (429) beobachtete bei einem 35jährigen Manne nach einer starken Insolation eine beiderseitige Stauungspapille mit fast völliger Erblindung beider Augen. Die Hechtsche Reaktion war positiv, die Wassermannsche negativ. Ätiologisch liess sich nichts verwerten, auch zeigten sich keine sonstigen somatischen Erscheinungen. Es wurden 4 Lumbalpunktionen neben intensiver Jodmedikation gegeben und war unter dieser Therapie der Visus nach etwa 6 Wochen wieder normal. J. stellt die Forderung auf, dass bei allen Fällen von Stauungspapille so früh wie möglich mit Lumbalpunktionen zu beginnen ist. Die Prognose lässt sich erst aus dem Erfolg dieser Behandlung stellen, ebenso die Frage, ob eine Trepanation nötig sein wird. Immerhin lässt sich von vornherein mit einiger Wahrscheinlichkeit sagen, dass die Schwere der funktionellen Störung im umgekehrten Verhältnis steht zu

der Schwere der die Stauungspapille verursachenden Erkrankung. Causé.

de Kleyn u. Gerlachs (431) Fall war folgender: Bei einer Patientin, gestorben an akuter Pneumonie, wurde beiderseits Pansinuitis gefunden und es wurde rechts eine eitrige Entzündung der Tränenwege festgestellt, die sich in die schlauchförmigen Ausbuchtungen fortsetzte, Epitheldefekt der Kornea, chronisches Empyem des Sinus sphenoidalis, zirkumskripte Infiltration aller Optikusscheiden gerade gegenüber dem Sinus sphenoidalis. Der direkte Übergang von letzterem Infiltrat in das Infiltrat der Mukosa konnte leider nicht nachgewiesen werden, ist aber anzunehmen wegen der benachbarten Lage, der bei den Infiltraten nachgewiesenen Anwesenheit von Kapseldiplokokken, einer interstitiellen Neuritis und dem Vorhandensein von Vakuolen im Optikus und schliesslich der Anwesenheit von Corpora amylacea in der Optikusscheide.

Meyer (432) bringt zwei Fälle von hypotonischer Stauungspapille, den einen nach perforierender Verletzung am Limbus, den andern nach Eisensplitterverletzung. Bei beiden war eine Stauungspapille, im ersteren von 4,0 D., im zweiten von 1,5 D. zu konstatieren, welche der Vortragende als mechanische, nicht als entzündliche Folge betrachtet. Die Behrsche Erklärung scheint ihm die wahrscheinlichere.

Der Tumor war 3 bis $1^1/_2$ cm gross, aus dem Sehnerven kommend, ein Glioneurom. In demselben fand Ruhland (433) typische Ganglienzellen und Nervenfasern. Das Auge selbst war nicht ergriffen. Er nimmt an, dass der Tumor kongenital war und durch Hyperämie nach Scharlach zum Wachstum angeregt wurde. Alling.

Schieck (434) fasst noch einmal seine Theorie der Entstehung der Stauungspapille zusammen und sagt, dass die Stauungspapille entstehe durch das Eindringen des Liquor cerebrospinalis in die präformierten perivaskulären Lymphräume des Axialstranges im Optikus und die das charakteristische Ödem der Sehnervenscheibe veranlassende Flüssigkeit ist entlang den Zentralgefässen vorwärtsdringender Liquor. Ursache dieser Erscheinung ist Überdruck des Liquor bei intrakranieller Drucksteigerung (Tumor cerebri, Meningitis etc.), Überdruck des Liquor bei lokaler Flüssigkeitsstauung in dem Zwischenscheidenraum des Optikus (Tumoren und entzündliche Prozesse der Orbita), anhaltende Druckherabsetzung im Bulbusinnern (nach Verletzungen des Auges) und Kollabieren der Gefässe im Axialstrange nach profusen Blutverlusten. Das verschiedentliche Ausbleiben resp. Auftreten einer Stauungspapille bei Tumoren richtet sich ganz nach der Lage des Tumors zu den Meningen, durch welche, wenn sie gereizt sind, die seröse Flüssigkeit abgesondert wird. Daher ist bei den Kleinhirntumoren viel eher eine Stauungspapille zu erwarten, weil das Kleinhirn zahlreiche Windungen hat.

Schloffer (436) hat 10 Fälle mit Stauungspapille nach Anton-Bramann operiert, wobei eine Besserung des Sehvermögens nicht erzielt wurde, aber eine vorübergehende subjektive Besserung. Da es sich in allen Fällen um Tumoren handelte, musste in 5 Fällen noch eine Dekompressivtrepanation angeschlossen werden. Bei einfachem Hydrocephalus ist der Bramannsche Balkenstich günstiger. Auch macht die Offenhaltung des Stiches Schwierigkeiten. In einem Falle bestand Akromegalie mit beiderseitiger konzentrischer Gesichtsfeldeinschränkung und Störungen im Okulo-

motorius und nach dem Röntgenbilde normaler Sella turcica. Es wurde Palliativtrepanation vorgenommen. In einem anderen Falle wurde die Hypophyse freigelegt und es trat dann Atemstillstand ein.

Seidels (437) Fall betrifft eine 56jährige Frau, die vor 10 Tagen ohne Begleiterscheinungen, wie Schwindel etc., unter dem Bilde einer einseitigen Stauungspapille mit retinalen Blutungen erblindet war. Auf Grund der bisher in der Literatur vorliegenden Beobachtungen erscheint es dem Verf. möglich, in diesem Falle eine isolierte spontan aufgetretene Hämorrhagie in die Sehnervenscheide anzunehmen.

Sulzer und Rochon-Duvigneaud (438) geben den pathologisch-anatomischen Bericht über eine Neubildung des Nervus opticus und der Papille bei einem 5jährigen Kinde; über den klinischen Befund hatten Sulzer und Chappè bereits in der Sitzung der Société d'ophtalmologie de Paris im März 1912 berichtet. Inzwischen war der Exophthalmus noch bedeutender geworden, das Auge war vollkommen erblindet; mit dem Augenspiegel sah man auf der Papille einen rundlichen Tumor. Die Augenhöhle wurde subkonjunktival exenteriert. Die Länge des gehärteten Tumors betrug 20 mm. Histologisch ähnelte der Tumor am meisten einem Gliom, das seinen Ursprung von der Neuroglia des Sehnerven genommen hatte. Klinisch konnte es sich schon wegen der Gutartigkeit um keine dem Netzhautgliom ähnliche Geschwulst handeln, denn ein Rezidiv wurde bisher nicht beobachtet, trotzdem die Entfernung beim Schnitt des Sehnerven am Foramen opticum bei weitem nicht radikal gelang. Verschiedene Zeichen lassen übrigens eine entzündliche Neubildung nicht ausgeschlossen erscheinen. Eine spätere Arbeit soll hierüber weiter berichten. Causé.

v. Szily (439) konnte bei einem Patienten mit doppelseitiger Papillitis durch Hirntumor nach der Bjerrumschen Methode, welche mit dem Skotometer nach Priestley Smith ausgeführt wurde, ein den blinden Fleck umgebendes Ringskotom feststellen, welches am wenigsten nach oben aussen ausgeprägt war. Der Vortragende betont die Wichtigkeit dieser Untersuchung für die Beantwortung der Frage, ob nach einer ausgeführten Operation noch eine zweite einschlägige in Betracht kommt

Bei Tertschs (440) Fall I war seit 2 Tagen Erblindung rechts. Visus R. A. Fingerzählen nur in der Peripherie. L. A. $^6/_6$. Therapie: Skarifikation des vorderen Endes der mittleren Muschel! Sechzehn Stunden nachher Visus R. A. $^5/_{10}$. Im Gesichtsfeld ein relatives Farbenskotom, das weit nach abwärts geht; kleines absolutes Skotom nach innen; van der Hoevesche Symptome. 2 Tage nach Operation Visus $^6/_6$, normales Gesichtsfeld, bis auf van der Hoeves Symptom, das erst nach 8 Tagen verschwand. Fall II betraf eine 24 Jahre alte Frau. Seit 2 Tagen Verschlechterung des Sehens links. Visus: L. A. Fingerzählen $1^1/_2$ m, R. A. $^6/_6$. Augen sonst normal. Links grosses zentrales relatives Farbenskotom, das sich nach abwärts erstreckt. van der Hoeves Symptom. Skarifikation der mittleren Muschel. Einen Tag nach der Operation $^5/_{15}$, 4 Tage nachher $^5/_{15}$, 11 Tage nach Operation $^5/_{7,5}$. Nach 3 Wochen $^6/_6$ und normales Gesichtsfeld. Fall III. 56 Jahre alte Frau. Seit 2 Wochen krank. Visus: R. A. $^5/_{50}$, L. A. $^5/_5$. Sonst beide Augen normal. Rechts grosses zentrales Farbenskotom, das weit nach abwärts reichte. van der Hoeves Symptom. Während bei den ersten zwei Fällen der Nasenbefund absolut negativ war, bestand im Fall III Verdacht auf ein Empyem des

unteren Highmors, daher Punktion desselben. Diese Punktion ergab normale Verhältnisse. Trotzdem nach 2 Tagen Visus des R. A. $^5/_{20}$, nach 10 Tagen $^6/_6$. Gesichtsfeld normal. In allen 3 Fällen war der sonstige Befund des Auges negativ. Hervorzuheben ist: Im I. Falle die rasche Heilung. In allen diesen Fällen ist gewöhnlich durch blosses Kokainisieren oder höchstens Skarifizieren der Schleimhaut der Nase vollständige Heilung herbeizuführen. Nur wenn diese ohne Erfolg ist, soll man die Nebenhöhle der Nase eröffnen. In allen Fällen war das van der Hoevesche Symptom — Vergrösserung des blinden Fleckes, vorhanden. Dieses verschwand als letztes von allen Gesichtsfelddefekten. In den 3 Fällen dehnte sich das zentrale Skotom am meisten nach abwärts aus. T. bemerkt, dass man bei diesen Fällen rasch eingreifen müsse. Nicht sicher ist es, ob diese Fälle tatsächlich im Zusammenhang mit der Nase stehen; sicher ist nur, dass sie von der Nase aus heilbar sind. Tertsch.

Uhthoff (441) beschreibt einen Fall von Stauungspapille bei annähernd normalem Visus und Gesichtsfeld, bei welchem die Trepanation in 2 Zeiten Beseitigung der subjektiven Beschwerden erzielte. Es wird sich also um Meningitis serosa handeln. Der zweite Fall betrifft eine 31jährige Frau mit beiderseitiger typischer Stauungspapille und linksseitiger Farbenhemianopsie. Auch hier wurde nach 3 Monaten Beseitigung des Zustandes erzielt.

XXIII. Unfallerkrankungen, Verletzungen, Fremdkörper, Parasiten.

Ref.: Meyer.

*442) **Allport, Frank: Ein Fall von Verletzung, bei welchem im enukleierten Auge sechs Stücke Stahl gefunden wurden. Durch X-Strahlen war nur ein Stück nachgewiesen worden.** Ophthalm. Record. Feb. 1913.

*443) **Ammann: Zur Frage der Behandlung der Eisensplitter in der Linse.** Klin. Monatsbl. f. Augenheilk. Bd. 51, S. 210.

*444) **Aubaret: Du tétanos consécutif aux blessures de l'oeil.** Arch. d'ophtalm. T. XXXIII, S. 148—170.

*445) **Axenfeld: Bestimmung und Bewertung der Angewöhnung im augenärztlichen Gutachten.** Verein d. südwestdeutschen Augenärzte. Klin. Monatsbl. f. Augenheilk. Jahrg. 51, S. 83.

*446) **Bialetti: Note ed Osservazioni di anatomia patologica oculare macroscopia.** (Makroskopisch anatomische Augenpathologie.) Vigmano. Tip. Economica 1912.

*447) **Danis: Le diagnostic des corps magnétiques intra-oculaires.** Le progrès médical belge. 1 mars 1913.

*448) **Eisengräber: Eine seltene Indikation zur Unterbindung der linken Carotis communis.** Med. Klinik. Jahrg. 9. Nr. 2, S. 62.

449) **Hanford Mc Kee: Entfernung eines Fremdkörpers aus der Orbita nach zwei Jahren.** The Ophthalmoscope. 1913. S. 159.

450) **van der Hoeve, J.: Entfernung eines Kupfersplitters aus dem Auge nach Lokalisation mittelst Wesselyscher Kunstaugen.** Nederl. Tijdschr. v. Geneesk. 1913. I, 12.

*451) **Krider, E. E.: Report of a case of steel passing through eyeball into the orbit.** (Ein Fall von Stahl-Fremdkörper, der durch das Auge in die Augenhöhle durchgedrungen war.) Ophthalm. Record. Dec. 1912.

452) **Landolt, E.: L'oeuvre de Gullstrand.** (Kurzer Überblick über die Gullstrandschen Arbeiten.) Arch. d'ophtalm. T. XXXIII, 1—7, 65—93.

*453) **Pach: Eine neue Gefahrenquelle für gewerbliche Augenverletzungen.** Wien. klin. Wochenschr. Jahrg. 26, S. 180.

*454) **Partega: Prima cura, denuncia e prescrizione dei diritti d'indenuito e profilassi delle lezioni oculari traumatiche per infortunio sul lavaro.** (Erste Behandlung, Anzeige und Verjährung der Rechte auf Entschädigung und Prophylaxis traumatischer Augenverletzungen durch Unfall. Ann. di Ottalm. fasc. 5—7. 1912.

*455) **Prevedi: Supra un caso di ablefaria traumatica parziale con spastamento del tarso.** (Über einen Fall von traumatischer teilweiser Ablepharie mit Verschiebung des Tarsus.) La Clinica Oculist. XII. Okt.-Nov.-Dez., S. 1181.

*456) **Purtscher: Zur Kenntnis der Angiopathia retinae traumatica.** Centralblatt f. Augenheilk. Jahrg. 37, S. 1.

*457) **Rogers, V. K.: Observations-concerning foreign bodies within the eye or orbit.** (Beobachtungen über Fremdkörper im Auge, wie in der Orbita.) Ophtalm. Jan. 1913.

458) **Stevenson: Entfernung eines Fremdkörpers von drei Zoll Länge aus der Orbita eines Knaben, Sehnervenverletzung.** (Heilung des moribund Eingelieferten durch Extraktion des mit der Spitze in die Fissura sphenoidalis eingedrungenen Pfeilstückes.

*459) **Terrien, F. et Dantrelle, A.: Des traumatismes oculeires chez l'enfant.** Arch. d'ophtalm.. T. XXXIII, S. 7—16.

*460) **Vogt: Einige Augenverletzungen durch Brillenglasscherben.** Centralbl. f. Augenheilk. Jahrg. 36, S. 354.

*461) **Wachtler: Schwere Lederhautruptur.** (Dauerheilung mit normaler Funktion.) Med. Klinik. Jahrg. 9, Nr. 3, S. 100.

*462) **Wagenmann: Über indirekte Bulbusläsionen nach Orbitalkugelschuss.** Verein d. südwestdeutschen Augenärzte. Klin. Monatsbl. f. Augenheilk. Jahrg. 51, S. 76.

*463) **Wolffberg: Ein bemerkenswerter Fall von Ophthalmia electrica.** Wochenschr. f. Therapie u. Hygiene d. Auges. 20. III. 1913.

Allport (442) kann sich in dem von ihm veröffentlichten Falle nicht erklären, wie er 6 Stahlstücke finden konnte, trotzdem nur eine Wunde da war und die X-Strahlen nur ein grosses Stück zeigten.

Alling.

Ammann (443) hatte Gelegenheit, bei einem Fall von Linsenverletzung durch Stahlsplitter, wo der Fremdkörper begann, eine Trübung zu verursachen, die von Elschnig angegebene Methode der Extraktion (Lanzenstich durch Kornea und Linsenkapsel) mit Erfolg anzuwenden. Nach einiger Zeit trübte sich trotzdem später die hintere Kortikal- und Kapselpartie weiter. Nach A.s Ansicht wird jeder Operateur sich nach seinen persönlichen Erfahrungen in solchem Falle für längeres Beobachten und Zuwarten oder baldige Extraktion des Korpus entscheiden.

Aubaret (444) stellt im Anschluss an eine eigene Beobachtung die bisher veröffentlichten 15 Fälle von Tetanus nach Augenverletzungen zusammen. Bei Aubarets Fall handelte es sich um ein 7jähriges Kind, das mit Panophthalmie zugeführt wurde, nachdem es 5 Tage vorher sich durch Sturz in ein Stück Schilfrohr verletzt hatte. Das Auge wurde am Tage darauf enukleiert, am nächsten Tage, also 6 Tage nach der Verletzung

wurden die ersten tetanischen Symptome gesehen, worauf innerhalb 19 Stunden bei zweimaliger Seruminjektion der Exitus erfolgte. Das Rohrstückchen hatte die Hornhaut durchstossen, den Ciliarkörper verletzt und war bis in den oberen inneren Teil des Augeninnern eingedrungen. Die mit dem Fremdkörper zwei Monate nach der Verletzung vorgenommenen Kulturversuche liessen noch mit Leichtigkeit Tetanusbazillen finden. Aubaret betont, dass in ähnlichen Fällen unbedingt die Exenteration mit ausgedehnter Kauterisation indiziert und bei allen infektionsverdächtigen Verletzungen mit Fremdkörpern, die eine tetanische Infektion möglich erscheinen lassen, von vornherein eine energische, präventive Serumbehandlung einzuleiten ist. Die präventive Serumbehandlung besteht in Injektion hoher Serumdosen, die bei Fortdauer der Eiterung mit genügender Vorsicht (Serumkrankheit!) alle acht Tage wiederholt werden müssen, da länger die passive Immunität nicht andauert. Ist der Tetanus zum Ausbruch gekommen, so hat die Serumbehandlung intravenös oder subarachnoidal, eventuell auch paranervös in die peripheren Nervenstämme zu erfolgen. Daneben geht die symptomatische Behandlung, bestehend in der ausgiebigen Darreichung beruhigender und antispasmotischer Mittel einher. Den rapiden Verlauf der Erkrankung in seinem Falle führt Aubaret darauf zurück, dass das gleichzeitige Vorhandensein der Panophthalmie die Gelegenheit für eine besonders reichliche Absonderung von Toxinen für den anaeroben Tetanusbazillus abgab. Von den bisher bekannten Tetanusfällen nach Augenverletzungen endigten von 15 nur 4 nicht durch Tod. Causé.

Axenfeld (445) weist bei der Beurteilung von Bestimmung und Bewertung der Angewöhnung im augenärztlichen Gutachten zunächst darauf hin, dass alle die Versuche des Patienten stereoskopisch zu sehen schon mit Hilfe der parallaktischen Verschiebung zustande kamen. Danach ist jedes Momentschätzen, wie es nach Hering üblich ist, hinfällig und es kommt nur der Pfalzsche Apparat in Betracht, dessen Vorzüge der Vortragende rühmt. Es wird schliesslich empfohlen, bei dem wegen einseitiger Erblindung zu begutachtenden Patienten von vornherein und bei wiederholter Prüfung das Tiefenschätzungsvermögen zu prüfen zur Beurteilung der Frage, ob auf diesem Wege sich ein brauchbarer Anhalt für den Eintritt oder das Ausbleiben der «Angewöhnung» gewinnen lässt. Die Diskussion soll alsdann auf der nächsten Tagung in Strassburg fortgesetzt werden.

Bialetti (446) beschreibt die makroskopischen pathologisch-anatomischen Veränderungen in einigen Augen, die folgende Läsionen aufwiesen: Netzhautablösung, Glaukom post. oper., Enophthalmus, chorioiditisches Sarkom, Netzhautgliom, Chorioiditis septica. Der Arbeit sind sehr gelungene stereoskopische Photographien beigefügt, die zur Demonstration in ausgezeichneter Weise verwendet werden können. Calderaro.

Danis (447) gibt einen Überblick über die Methoden der Diagnostizierung intraokulärer Fremdkörper. Als sicherstes Mittel gilt ihm die Anwendung des Sideroskopes nach Gallemaerts, welches die Feststellung von Fremdkörpern gestattet, die weniger als ein Milligramm wiegen.

Eisengräber (448) berichtet über einen Patienten, welcher mit einem spitzen Instrument eine perforierende Verletzung des linken Auges bis in die Schädelhöhle unter Heraustritt von Gehirnmasse erlitt. Die starke Protrusion und Pulsation wurde durch Trepanation mit Duralventil und

Unterbindung der Karotis vermindert. Gleichzeitig entstanden aber rechts Glaskörpertrübungen durch Blutungen aus der Centralis retinae und Ciliare posteriore.

Der Fall von Krider (451) zeigt die Wichtigkeit der genauen Lokalisation von Fremdkörpern durch X-Strahlen. Trotzdem das Auge nicht entzündet war und ziemlich gute Sehschärfe hatte, wurde die Enukleation überstürzt. Der Stahl fand sich in der Orbita. Alling (Schalck).

Pach (453) weist auf die Gefahren hin, welchem die mit der Kontrolle von neu gefertigten elektrischen Lampen betrauten Arbeiter ausgesetzt sind, durch die mittelst Kurzschluss bewirkte elektrolytische Lösung der Kupferdrähte und verlangt Vergrösserung der zum Schutze empfohlenen Schutzbrillen.

Partega (454) hebt die Zweckmäfsigkeit der ersten Behandlung der traumatischen Augenverletzungen, selbst der augenscheinlich leichteren, hervor und betont, die Unannehmlichkeiten, die durch den Mangel an Anzeige auch der vermeintlich leichten Verletzungen bezüglich der verspäteten Feststellung des Unfalls entstehen können. Verletzungen des einseitigen Sehvermögens können subjektiv übersehen werden, daher die Folgen, denen man entgegengeht, bezüglich des Artikels 17 des italienischen Unfallgesetzes, welches nach einem Jahre nach erlittenem Unfalle das Recht auf einen Rentenanspruch als verjährt erklärt. Ferner beschäftigt er sich mit der Schwierigkeit der Feststellung der Folgen eines Unfalles nach einer längeren Zeit, und mit der Zweckmäfsigkeit die Verhältnisse des Visus des Arbeiters bei der Aufnahme zur Arbeit festzustellen, um die möglichen Schäden des Unfalles besser erwägen zu können. Calderaro.

Prevedi (455) teilt einen klinischen Fall mit, in dem es sich um ein 75jähriges Individuum mit Ulcus serpens corneae infolge einer oberflächlichen Abrasion der Hornhaut durch eine Getreideähre handelt. Die Keratitis, welche auf Pneumokokken zurückzuführen war, verlief gut und es kehrte ein ziemlich gutes Sehvermögen zurück, das um so notwendiger war, da Pat. auf dem linken Auge erblindet war. Das untere Lid dieses Auges weist eine Ablepharie mit Verschiebung des Tarsus auf.
Calderaro.

Purtscher (456) schildert wieder die von ihm zuerst beschriebenen Befunde der Angiopathia retinae traumatica bei Kompression des Körpers, welche in strichförmigen um die Papilla gelagerten weissen Streifen bestehen. Dieselben treten erst ca. 8 Tage nach dem Trauma auf und rufen nur eine verhältnismäfsig geringe Sehstörung hervor. Nach ähnlichen Beobachtungen von anderer Seite sind nun auch verschiedene Theorien über die Entstehung dieser Streifen aufgetaucht. So meint Liebrecht, dass die fleckige Entartung in den Nervenfasern des Optikus und der Netzhaut dadurch entsteht, dass Gehirnmasse zerstört wird und dieselbe auf dem Lymphwege als Fremdkörper in Papille und angrenzender Netzhaut ernährungsstörend auf Blutgefässe und Nervenfasern wirken kann. Hierdurch ist dann die fleckige Degeneration bedingt. Nach Ansicht des Verfassers sind die weissen Flecke nur Folgen von Lymphorhagien ins Netzhautgewebe.

Rogers (457) gibt das Resultat seiner Erfahrung in 116 Fällen von Augenverletzungen. Von den Fremdkörpern waren 2 Holz, 2 Glas, 5 Stein, 7 Kupfer, 6 Blei und 96 Stahl. Hirschbergs Magnet wurde in

14 Fällen, Lippincotts in 42, der «Giant magnet», oder eine biegsame Verlängerung desselben mit gerade so viel Ampère in 12 Fällen. In den übrigen Fällen wurden die Magnete abwechselnd gebraucht, sich ergänzend. Er kommt zu dem Schlusse, dass, wenn der Fremdkörper nicht über 3 mm gross ist (?) und nicht in die hintere Augenhälfte eingebettet ist, er durch den Riesenmagneten in die vordere Kammer und durch die ursprüngliche Wunde, oder durch einen Einschnitt entfernt werden sollte. Wenn er aber über 3 mm gross, oder wenn die Eintrittsöffnung hinter dem Ciliarkörper liegt, dann empfiehlt er die Eröfinung der Sklera in möglichster Nähe des Fremdkörpers. Seine Einwendung gegen den Gebrauch des Riesenmagnetes in Fällen, in welchen Stahl in den hinteren Augenmedien eingebettet ist, besteht in der Möglichkeit, dass der Fremdkörper nach vorne geschleudert wird und event. Linse oder Ciliarkörper verletzt. In 100 von 102 Fällen wurde der Befund durch X-Strahlen bestätigt. Er ist nie im Stande gewesen, ein Auge zu retten, das einen Fremdkörper, grösser wie 1 cm (in area?) enthielt. In solchen Fällen rät er zur Enukleation. Er gibt keine Statistik über die Resultate der Sehschärfe, bemerkt aber, dass 11 Fälle mit ursprünglich guter Sehschärfe später mit mehr oder weniger ausgesprochenen Symptomen von Degeneration wiederkamen. Alling.

Unter dem Material der Kinderklinik zu Paris kamen nach Terrien und Dantrelle (459) auf 23000 Konsultationen während der letzten 6 Jahre 229 Augenverletzungen, das ist etwa 1 %. Bis zum 4. Lebensjahr sind die Verletzungen rein zufälliger Natur, bedingt durch die Ungeschicklichkeit der Bewegungen des Kindes in diesen jungen Jahren. Vom 4. bis zum 13. Jahr nehmen die Verletzungen an Häufigkeit beträchtlich zu, auch verschiebt sich das Verhältnis der Geschlechter, indem auf 3 Knabenverletzungen nur eine Mädchenverletzung kommt. Die verletzende Ursache ist wesentlich verschieden von der bei Erwachsenen: besonders gefährlich sind die Spiele mit dem Messer, mit automatischen Gewehren oder mit Sprengstoffen und Feuerwerkskörpern. Besonders häufig und schwer sind die durch Steinwürfe verursachten Kontusionsverletzungen, wie überhaupt Quetschwunden eine schlechtere Prognose haben wie Schnitt- oder Stichwunden. Zur Schulzeit spielen noch eine bedeutende Rolle die Bleistift- und Federverletzungen der Hornhaut. Im Alter von 13 bis 15 Jahren betreffen 90 % der Verletzungen das männliche Geschlecht und es handelt sich fast durchweg um bei der Arbeit zugezogene Traumen. Wundinfektionen, Panophthalmie und Iridocyklitis sind beim Kinde gleich häufig wie beim Erwachsenen; sympathische Ophthalmie wurde nicht beobachtet, ebenso keine Ulcera serpentia. Zum statistischen Vergleiche wurden nur die Fälle herangezogen, bei denen die Behandlung in den ersten 24 Stunden übernommen, der Hergang der Verletzung genau bekannt und kein intraokularer Fremdkörper vorhanden war. Unter diesen Gesichtspunkten gestaltete sich der Verlauf nach den einzelnen Verletzungsarten wie folgt: Bei 6 Beobachtungen mit Quetschwunden kam es in allen Fällen zur Enukleation oder Exenteration; bei Stichwunden wurden 1 Panophthalmie, 3 Iridocyklitiden und 1 Heilung gesehen; bei 8 Schnittwunden kam es einmal zur Panophthalmie, zweimal zu Iridocyklitis und fünfmal zur Heilung. Causé.

Entgegen der Ansicht, dass Verletzungen durch Brillengläser verhältnismäfsig selten wären, konnte Vogt (460) feststellen, dass in dem ihm zugänglichen Material der Prozentsatz der Verletzungen 0,6 bis 0,7 war.

Immer entstanden die Wunden, wie aus dem glatten, scharfen Schnitt zu beurteilen war, durch die Splitter der Brille, nicht aber durch die einwirkende Gewalt verursacht. Von allen Verletzungen hatten nur zwei schwere Folgen (Perforation des Bulbus).

Wachtler (461) berichtet über einen Fall schwerer Lederhautruptur, bei welchem es nach Anlegung der Skleralnähte und geeigneter Maßnahmen zur Aufhellung des Glaskörpers gelang, eine regelrechte Sehschärfe wieder zu erzielen; ein zweiter ähnlicher Fall wird weniger ausführlich geschildert.

Wagenmanns (462) Fälle betreffen erstens einen Patienten, bei dem durch Schussverletzung, wie die Sektion ergab, Zertrümmerung des linken Orbitaldaches, Eingedrungensein von Splittern ins Orbitalgewebe, Blutungen in die Stirnbeinhöhle, Zertrümmerung des Siebbeins herbeigeführt wurde. Am linken Auge waren Chorioidea und Retina circularis an der Papille abgerissen und subchorioidale Blutungen entstanden. Im zweiten Falle war ebenfalls durch Schuss ein starkes Hämatom der Orbita entstanden, welches den Bulbus so prominent werden liess, dass eine Entzündung der Kornea und danach Leucoma adhärens entstand. Die anatomische Untersuchung zeigte das Vorhandensein einer Abreissung von Retina und Chorioidea an der Papille. Beide waren stark verdickt.

Wolffberg (463) berichtet über einen Fall von Ophthalmia electrica mit starken konjunktivalen Reizerscheinungen, welche durch eine mit Reflektor versehene 32 kerzige Lampe veranlasst sein soll.

Verantwortlicher Redakteur für den Referatenteil: Prof. Dr. K. Wessely in Würzburg.

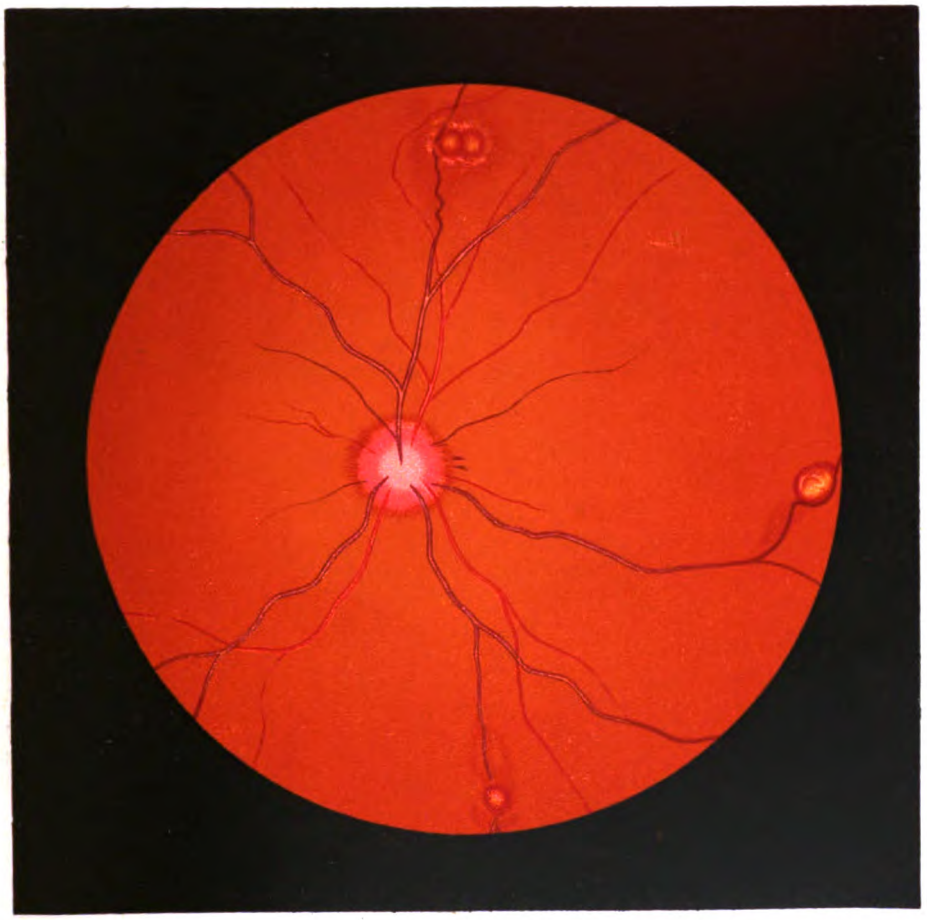

Verlag von J. F. Bergmann, Wiesbaden. Königl. Universitätsdruckerei H. Stürtz A.G. Würzburg.

1

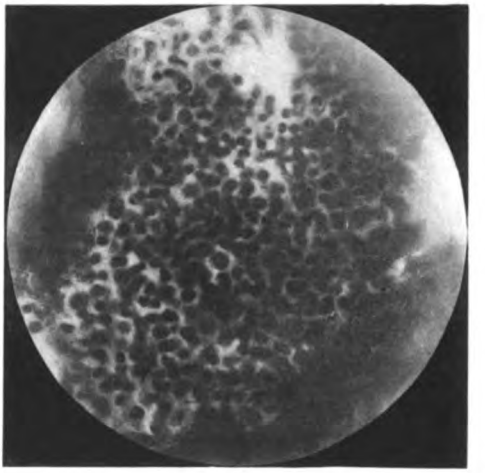

2

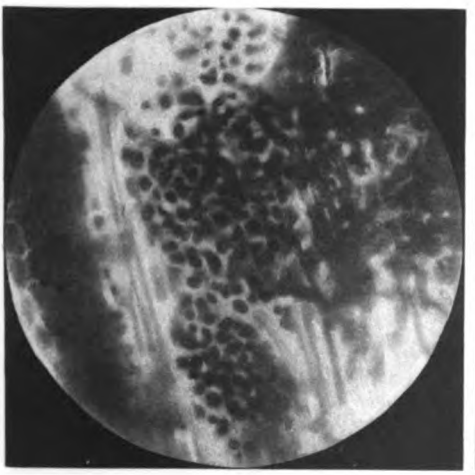

3

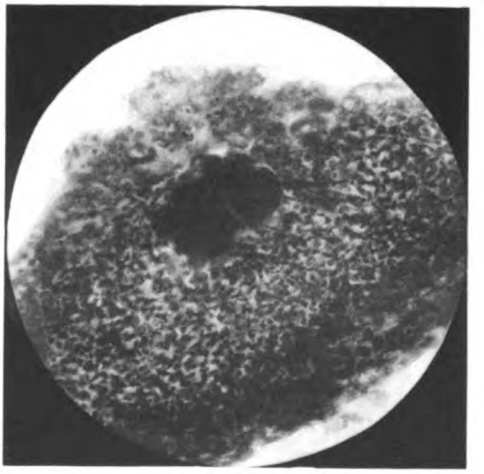

4

Verlag von ***J.F. Bergmann****, Wiesbaden.* *Werner u. Winter, Frankfurt a/M.*

Guillery, Ueber Fermentwirkungen am Auge und ihre Beziehungen zur sympathischen Ophthalmie III.

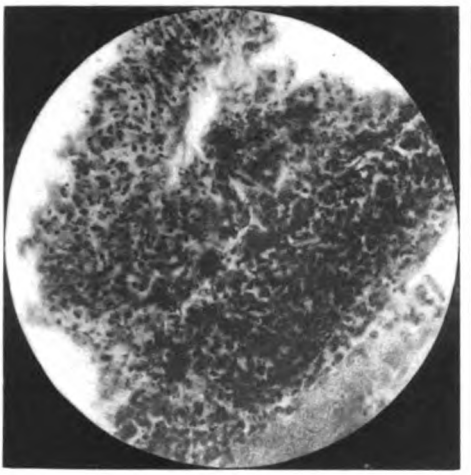

5

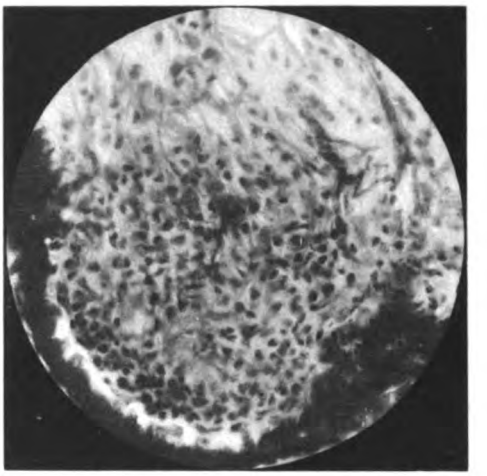

6

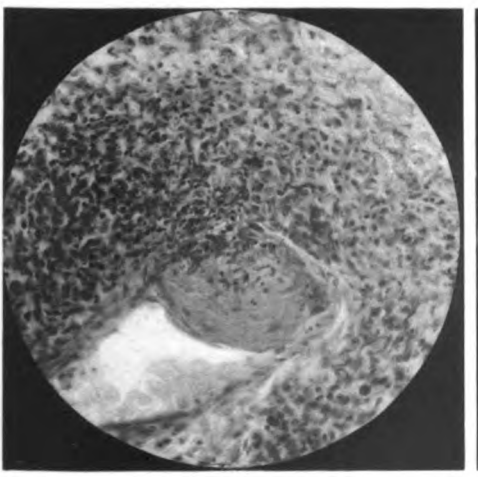

7

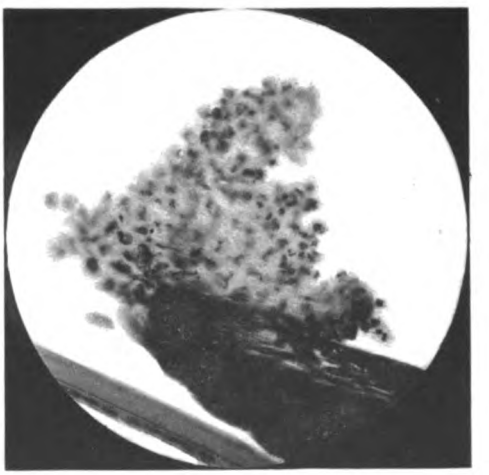

8

Verlag von ***J.F. Bergmann,*** *Wiesbaden.* *Werner u. Winter, Frankfurt a/M.*

9

10

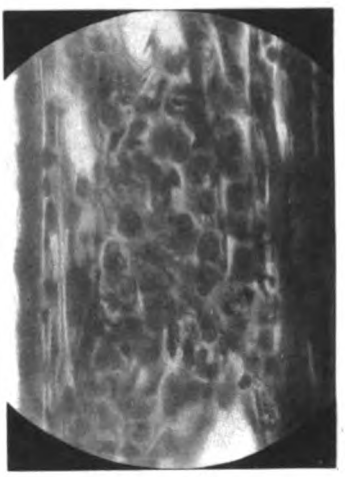

11

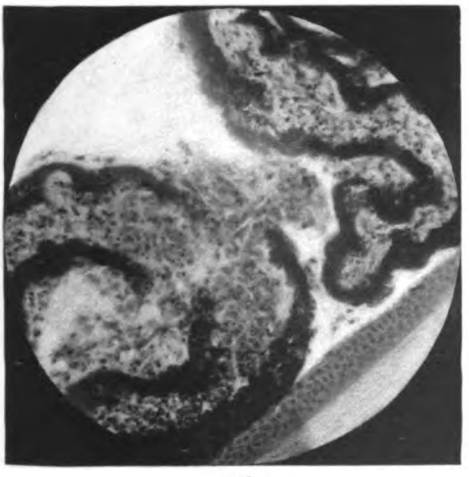

12

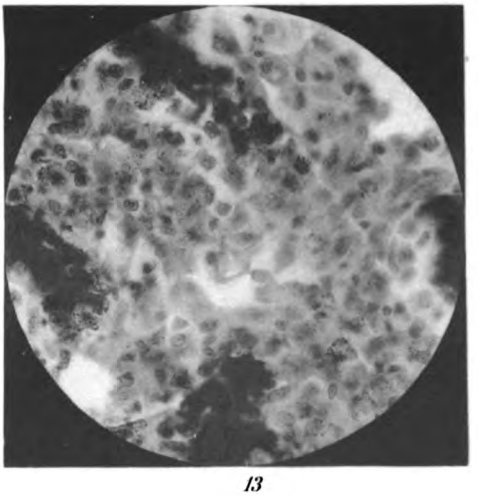

13

Verlag von **J.F. Bergmann**, *Wiesbaden.* *Werner u. Winter Frankfurt a/M.*

Guillery. Ueber Fermentwirkungen am Auge und ihre Beziehungen zur sympathischen Ophthalmie III.

Fig. 1.



Fig. 2.
(Nach Eserin.)

Verlag von J. F. Bergmann, Wiesbaden.

Regelmäßiger Vierteljahresbericht

über die

Leistungen und Fortschritte der Augenheilkunde

erstattet von

H. Höhmann-Würzburg, **H. Köllner**-Würzburg, **W. Krauss**-Marburg, **R. Kümmell**-Erlangen, **W. Löhlein**-Greifswald, **H. Meyer**-Brandenburg, **W. Nicolai**-Berlin, **H. Pagenstecher**-Strassburg, **K. Wessely**-Würzburg, **M. Wolfrum**-Leipzig

unter Mitwirkung von

Alling-New-Haven, **Calderaro**-Rom, **Causé**-Mainz, **Danis**-Brüssel, **Gilbert**-München, **Grönholm**-Helsingfors, **Hummelsheim**-Bonn, **v. Poppen**-Petersburg, **Tertsch**-Wien, **Treutler**-Dresden, **Visser**-Amsterdam

redigiert von **K. Wessely.**

Zweites Quartal 1913.

I. Allgemeine ophthalmologische Literatur.

(Bücher, Monographien, Historisches.)

Ref.: Wessely.

464) **Dimmer: Die Syphilis des Auges** (aus dem Handbuch der Geschlechtskrankheiten von Finger, Jadassohn, Ehrmann und Grosz). Wien 1913. 100. S.

*465) **Franz: Lehrbuch der vergleichenden mikroskopischen Anatomie des Sehorgans der Wirbeltiere.** (Bd. 7 des Opelschen Handbuches.) Jena 1913.

*466) **Greeff: Die Anfänge der eigentlichen Brillen.** Zeitschr. f. ophthalm. Optik. Heft 1.

467) **Hausmann: 26 Stereoskopenbilder zur Prüfung auf binokulares Sehen und zu Übungen für Schielende.** 3. Aufl. Leipzig. 2.60 M. (Die Bilder sind um einige sehr brauchbare, wegen ihrer Plastizität besonders zur Fusion zwingende, vermehrt.)

468) **Hertel: Augenuntersuchung zur Erkennung innerer und Nervenkrankheiten.** (Lehrbuch der klinischen Diagnostik innerer Krankheiten, herausgegeben von P. Krause.)

*469) **Hirschberg: Ausgewählte Schriften (1868—1912).** Leipzig 1913.

*470) **Huettemann: Vorschriften über die Anforderungen an das Auge bei der Einstellung in verschiedene Berufe.** Stuttgart 1913.

*471) **v. Hoor: Soll der Kranke über seine bevorstehende Erblindung und über die Unheilbarkeit seiner Blindheit aufgeklärt werden?** Centralbl. f. prakt. Augenh. April. S. 97.

*472) **Lewin und Guillery: Die Wirkungen von Arzneimitteln und Giften auf das Auge.** 2. vervollst. Aufl. Berlin 1913. 2 Bd. M. 38.—.

473) **Peters: Die Pathologie und pathologische Anatomie des Auges im Kindesalter** (aus dem Handbuch der allg. Pathologie und path. Anatomie des Kindesalters von Schwalbe und Bruening. Wiesbaden 1913. 92 S.

474) v. **Pflugk: „Instruction sur l'usage des Lunettes ou Conserves" von Thomin, marchand miroitier-lunettier.** Paris 1746. Arch. f. Augenh. Bd. 74, S. 98. (Kurzer Inhaltsbericht des für die Geschichte des Brillen- und Optikerwesens in der Mitte des 18. Jahrhunderts interessanten Büchelchens.)

*475) **Steiger: Die Entstehung der sphärischen Refraktionen.** Berlin 1913. 567 S. M. 18.—.

476) **Teich: Soll die Anstellung besonderer Schulaugenärzte empfohlen und angestrebt werden?** Der Schularzt 1913. Heft 6. (Die Frage wird vom Verfasser unter Aufführung aller dafür sprechenden Momente bejaht.)

Zu Hirschbergs (469) 70. Geburtstage haben Fehr und Mühsam eine gesammelte Neuausgabe seiner Schriften veranstaltet, die umso wertvoller ist, als die Auswahl von Hirschberg selbst besorgt worden ist. Viele kleinere Publikationen sind nur im Titel aufgeführt, manches ist gekürzt, die grösseren Monographien, das Lehrbuch: die Einführung in die Augenheilkunde, sowie Hirschbergs Hauptwerk: die Geschichte der Augenheilkunde sind selbstverständlich auch nur namentlich aufgeführt; und doch ist es ein stattlicher Band von 864 Seiten, den diese gesammelten Schriften füllen. Ein ganzes Lebenswerk, 45 Jahre ophthalmologischer Tätigkeit umfassend, liegt vor uns. Dass die reiche Fülle klinischer Beobachtung und Erfahrung, die es enthält, uns in so handlicher und übersichtlicher Weise erneut zugänglich gemacht wird, wird allgemein dankbar begrüsst werden.

Das Buch von Lewin und Guillery (472) über die Wirkungen von Arzneimitteln und Giften auf das Auge, das uns wegen seinen grossen Reichtums an Details ein unentbehrliches Nachschlagewerk geworden ist, liegt in 2. Auflage vor. Den Ergebnissen aus den letzten Jahren entsprechend hat der Text vielfache Vervollständigungen erfahren, auf der anderen Seite ist manches gekürzt worden, so dass der Umfang des Buches im ganzen nicht zugenommen hat. Der Gesamtcharakter des Werkes ist unverändert geblieben.

Um dem Augenarzt die Orientierung über die für die Einstellung in verschiedene Berufe vorhandenen Dienstvorschriften hinsichtlich der an die Augen zu stellenden Anforderungen zu erleichtern, hat Hüttemann (470) die wichtigsten dieser Vorschriften für Heer, Kriegs- und Handelsmarine, Eisenbahn, Post, Forstfach und Kraftwagenführer zusammengestellt. Das kleine Buch erspart das Nachschlagen in den betreffenden Einzelvorschriften und wird daher vielen Ophthalmologen willkommen sein.

In seinem Buche über die Entstehung der sphärischen Refraktionen setzt sich Steiger (475) in ausführlichen kritischen Darlegungen mit den verschiedenen Myopietheorien auseinander. Er beginnt mit einer Erörterung der Frage, was normale Refraktion sei, bespricht die Ergebnisse der Refraktionsstatistik und wendet sich dann ganz besonders scharf gegen die Vorstellung einer erworbenen Schulmyopie. Nach ihm spielt die Nahearbeit für die Entstehung der Kurzsichtigkeit so gut wie keine Rolle, dagegen eine grosse die Vererbung, weshalb der Vererbungsfrage in dem Buche auch ein sehr umfangreicher Raum gewidmet wird. Das myopische Auge ist nach Steiger deshalb kurzsichtig, weil es vermöge seiner Keimesanlage nicht anders werden konnte. Die Kurzsichtigkeit ist eine phylogenetische durch Variabilität und Auslese erfolgte Anpassung an die höheren Kulturanforderungen. Die Trennung verschiedener Myopieformen ist ungerechtfertigt.

Eine wirksame Bekämpfung der Myopie gibt es nicht, es sei denn durch Verhinderung der Nachkommenschaft von Myopen.

Franz (465), der durch eine grössere Zahl von eigenen Beiträgen zur vergleichenden Anatomie des Auges bekannt ist, hat in dem Opelschen Handbuch der vergleichenden mikroskopischen Anatomie der Wirbeltiere den Abschnitt «Sehorgan« bearbeitet. Der 400 Seiten umfassende Band ist auch gesondert erschienen. In ihm ist unter eingehender Berücksichtigung der Literatur ein umfangreiches Material zusammengetragen und mit zahlreichen Abbildungen belegt. Der Stoff ist nach topographischen Gesichtspunkten geordnet, er beschränkt sich auf die Teile des eigentlichen Bulbus, die Adnexe des Auges sind nicht in die Bearbeitung mit hineinbezogen. Für jeden, der über irgend eine einschlägige Frage sich zu orientieren wünscht, wird das Buch mit seinen sorgfältig gesammelten Details und seinen zahlreichen guten Illustrationen eine unentbehrliche Nachschlagequelle bilden.

Zu der Frage, ob man bevorstehende Erblindung den Patienten mitteilen solle, nimmt Hoor (471) Stellung und tritt für ein verständiges Individualisieren ein. Um zu erläutern, wie vorsichtig man selbst bei der Prognose tabischer Optikusatrophie sein müsse, teilt er 2 Fälle mit, bei denen selbst nach $1^1/_2$ Dezennien noch keine völlige Erblindung eingetreten war, sondern ein noch brauchbares Sehvermögen bestand.

Als Anfänge der eigentlichen Brillen bezeichnet Greeff (466) die in der Mitte des 18. Jahrhunderts aufgekommenen Brillen mit Bügeln oder Federn. Letztere reichten anfänglich nur bis zur Schläfe, wo sie in eine Endplatte oder Öse ausliefen. Erst später kamen Scharnierbrillen auf, die bis hinter die Ohren gingen. Die Hornbrillen mit grossen runden Gläsern, wie sie jetzt wieder mehr getragen werden, führt Greeff auf eine Nachahmung der Mode aus dem 18. Jahrhundert zurück und sieht ihr Vorbild in dem Selbstporträt des Malers Chardin.

II. Beziehungen zu Allgemeinleiden (einschl. Vergiftungen).

Ref.: Höhmann.

*477) **Abadie: De la tuberculose oculaire.** Société française d'ophtalm. Mai 1913. Annal. d'oculist. T. CXLIX. S. 449.

478) **Bahlmann: Beitrag zur Lehre der Augenkomplikationen bei Parotitis epidemica.** Inaug.-Diss. München.

479) **Browning: Die Bedeutung der Fäzes- und Urinuntersuchung bei Augenkrankheiten.** The ophthalmic review. 1913. S. 101.

*480) **Burr, Charles: Unusual Duration of Mentol Symptoms in a Case of Atropine Poisoning.**

*481) **Ergellet: Metastatische Ophthalmie bei puerperaler Sepsis.** Münch. med. Wochenschr. Nr. 14. S. 785.

*482) **Friedman, L.: Temporary toxic amaurosis and paralysis following injection of alcohol into a chronic empyema sinus.** Journ. Amer. Med. Asso. 13. Nov. 1912.

*483) **Hegler: Diabetische Lipaemie.** Münch. med. Wochenschr. Nr. 16, S. 897.

*484) **Heine: Die Höhe des Hirndrucks bei einigen Augenkrankheiten** Münch. med. Wochensch. Nr. 24. S. 1305.

*485) **Hillion: Ophtalmie métastatique bilatérale consécutive à une pneumonie.** Arch. d'ophtalm. T. XXXIII, S. 297—299.

*486) **van der Hoeve: Augenanomalien bei kongenital-familiärer Taubheit und bei Labyrintherkrankung.** Klin. Monatsbl. f. Augenh. April. S. 461.

*487) **Lauber: Die tuberkulösen Erkrankungen des Auges.** Med. Klinik. Nr. 21, S. 823.

*488) **Loeper** und **Mongeot: Der Augenherzreflex.** Berl. klin. Wochenschr. Nr. 23, S. 1090.

*489) **Onfray** et **Balavoine: Recherches de clinique et de laboratoire dans soixante cas d'hémorrhagies oculaires diverses.** Société française d'ophtalmologie. Mai 1913. Annal. d'oculist. T. CXLIX, p. 449—450.

*490) **Péchin: Ecchymose spontanée conjonctivo-palpébrale dans un cas d'anémie grave.** Revue générale d'ophtalm. T. XXXII, S. 145—147.

*491) **Peters: Blaue Sklera und Knochenbrüchigkeit.** Klin. Monatsbl. f. Augenheilk. Mai. S. 594.

*492) **Rössler: Metastatische Ophthalmie.** Ophthalm. Gesellsch. in Wien, 2. Juni 1913.

*493) **Stähli: Ein Beitrag zur Anatomie und Pathologie der Lues hereditaria tarda oculi.** Arch. f. Augenheilk. Bd. 74, S. 13.

*) **Weill (André): Les symptomes révélateurs de l'azotémie.** Annal. d'oculist. T. CXLIX, S. 356—378.

*495) **Wirtz, R.: Über Beziehungen der rheumatischen Augenerkrankungen zur „sekundären" Tuberkulose.** Klin. Monatsbl. f. Augenh. Mai. S. 607.

*496) **Worthington, Major H.: Report of a case of mumps with interesting ocular complications.** Ophthalmology. April 1913.

Heine (484) hat die Höhe des Hirndruckes bei einigen Augenkrankheiten untersucht. Das von ihm angewandte Verfahren, das er näher beschreibt, schützt vor zu hohen Werten. Der unmittelbar nach der Punktion abgelesene Wert ist höher als der nach einigen Minuten beobachtete. Die Höhe des physiologischen Hirndrucks, über dessen obere Grenze die Meinungen noch geteilt sind, nimmt er mit Nonne ziemlich hoch, 150 mm. Aus der angeführten Tabelle ersieht man die häufigen und selbst hohen Grade (über 300) von Drucksteigerungen. Die Möglichkeiten für den Zusammenhang sind: 1. die Augenaffektion ist Folge des gesteigerten Hirndruckes, 2. die Drucksteigerung ist Folge der Augenkrankheit, 3. beide sind Folge einer übergeordneten Noxe, wie Lues oder Tuberkulose. Für die erste Möglichkeit führt er ausführlicher die beobachteten Fälle von Nystagmus und neurotischen Kornealaffektionen an. Von 25 Nystagmusfällen war der Hirndruck 7 mal unter 150, 18 mal gesteigert (dabei 9 mal zwischen 200 und 300, 2 mal über 300 mm), 19 dieser Fälle waren sicher angeboren, von diesen war in 14 Fällen der Hirndruck gesteigert; dies spricht dafür, dass eine Hirnaffektion mit Drucksteigerung das primäre ist. Die Sehschärfe ist vom Nystagmus nicht unbedingt abhängig; es gibt volle Sehschärfe bei regulärem Nystagmus, und trotz frühzeitiger Sehschwäche kommt oft Nystagmus nicht zur Ausbildung. Bemerkenswert ist der 5 mal erhobene Befund leichter, meist temporaler Abblassung der Papille. Zu den neurotischen Kornealaffektionen rechnet H. den Herpes corneae spl., Herpes zoster, Keratitis dendritica, neuroparalytica, bullosa und die Dystrophia epithelialis. In 23 Fällen war die Hirndrucksteigerung 22 mal nachweisbar. H. sieht daher als häufigste Ursache des Herpes corneae und der verwandten Affektionen die Hirndrucksteigerung

an, zumal er einige male ganz evident günstige Wirkungen von der künstlichen Herabsetzung des Hirndruckes durch Lumbalpunktion sah.

Der Augenherzreflex von Miloslavich und Grossmann besteht in Modifikationen des Herzrythmus, die sofort durch Druck auf die Augäpfel ausgelöst werden. Bei Gesunden tritt eine Pulsverlangsamung um ca. 6 Schläge pro Minute ein. Diesen Reflex haben Loeper und Mougrot (488) bei Magenneurosen untersucht: bei solchen mit Hypertonie des Vagus war dieser Reflex verstärkt (grössere Verlangsamung), bei solchen mit Hypertonie des Sympathikus trat Pulsbeschleunigung auf. In einem Fall von Geschwür der kleinen Kurvatur wurde nach der Operation eine Verlangsamung auf 30 Schläge pro Minute beobachtet. Histologisch fand sich in dem resezierten Stück entzündliche Infiltration der Vagusfasern.

Weill (494) bespricht in seiner Arbeit die Symptome, die eine drohende Urämie, eine Überladung des Blutes mit Stickstoff bei Nephritikern anzeigen. Er hat in dieser Richtung 124 Kranke systematisch untersucht. Neben dem Torpor, der bis zur Somnolenz und Koma sich steigert, und neben der Appetitlosigkeit, die geradezu einem Widerwillen gegen jegliche Speisen gleichkommt, steht besonders auch die Retinitis albuminurica in engem Zusammenhang mit dem Stickstoffgehalt des Blutes. Weill hat 66 Fälle dieser Art gesehen, in denen eine mehr weniger hohe Stickstoffretention im Blut nachzuweisen war; bei 21 von diesen führte die Retinitis zur Entdeckung der Erkrankung. Häufig besteht die Augenerkrankung, ohne dass der Patient subjektive Klagen hat; man muss deshalb alle Nephritiker systematisch untersuchen, um sich von dem hohen Prozentsatz der Retinitisfälle Rechenschaft geben zu können. Weill fand bei 33 % der untersuchten Nephritiker die Netzhauterkrankung, 54 % von diesen wiesen erhöhten Stickstoffgehalt (Azotémie) des Blutes auf. Die Retinitis hat also hier eine semiologische Bedeutung. Dem Alter nach waren besonders die jüngeren Brightiker befallen: 41 mal standen sie im Alter von 16 bis 40 Jahren, 25 waren über 40 Jahre alt. Das Vorhandensein von fettigen und lipoiden Bestandteilen in den Netzhautplâques erklärt sich aus der Hypercholesterin- und Lipämie der Brightiker. Ein weiteres wichtiges Zeichen für die Überladung des Blutes mit Uratbestandteilen ist der Pruritus der Brightiker. In 6 Fällen waren Pruritus und Retinitis gleichzeitig vorhanden. Eine letzte wichtige Veränderung betrifft die Blutbeschaffenheit, die sich in einer besonderen Anämie, Bleichheit und Auftreten von Hämorrhagien klinisch dokumentiert. Bei der Blutuntersuchung selbst findet man Störungen der Koagulation, Verminderung der roten Blutkörperchen, Zeichen der Erneuerung des Blutes ohne myeloide Elemente und eine konstante Leukocytose mit Vorherrschen der polynukleären Elemente. Bei jedem Brightiker sollte eine Bestimmung des Stickstoffgehaltes des Blutes systematisch vorgenommen werden. Auf Grund der hierbei erhaltenen Ziffer lässt sich eine sichere Prognose des Falles stellen: liegt der Wert zwischen 0,5 bis 1 g, so liegt keine unmittelbare Gefahr vor; zwischen 1 bis 2 g beträgt die Lebensdauer selten 1 Jahr; bei einem Wert von 2 bis 3 g handelt es sich nur um Wochen oder Monate. Werte über 3 schliesslich werden nur in dem allerletzten Stadium der Krankheit beobachtet. Causé.

Hegler (483) bespricht einen Fall von Diabetes mit hochgradiger Lipämie mit ausführlicher quantitativer Analyse. Im Augenhintergrund war die Lipämie besonders ausgeprägt zu erkennen, indem sich die Gefässe der

Netzhaut als silberweisse Streifen von der Papille aus bis nahe an den Äquator bulbi verfolgen lassen. Der Gehalt des Blutes an Gesamtfett betrug 20%, das Blutserum enthielt 33% Rohfett.

Péchin (490) stellt ein 9jähriges Kind vor, bei dem es im Verlaufe einer schweren Anämie zu ausgedehnter subkonjunktivaler und palpebraler Ekchymose kam. Schwere Nasenblutungen und Blutungen aus sonstigen geringfügigen Anlässen hatten bereits vorher bestanden. Die Behandlung bestand in einer Reihe von Bestrahlungen der Milz und der langen Röhrenknochen; wie der Blutbefund ergab, wurde eine rasche Besserung der Blutzusammensetzung erzielt. Causé.

In einem Übersichtsreferat macht Lauber (487) die tuberkulösen Erkrankungen des Auges zum Gegenstand seiner Besprechung, soweit sie nicht primärer Natur sind, Tuberkelknötchen erkennen lassen und nicht schon ein käsiger Zerfall des Gewebes die Ätiologie ausser Zweifel setzt. Bei der Conjunctivitis ekzematosa besteht ein offenbarer Zusammenhang mit Skrophulose, die Lauber als milde Form der Tuberkulose ansieht. Selten ist aber floride Tuberkulose, häufig dagegen gleichzeitige tuberkulöse Lymphome, offene Knochentuberkulose. Eine grosse Rolle bei der Entstehung der ekzematösen Augenerkrankungen spielen Staphylokokken, die sich bei Skrophulösen doppelt so häufig finden als bei Normalen. Rosenhauch wies experimentell nach, dass sich bei Einführung von Staphylokokken in den Bindehautsack tuberkulöser Tiere Phlyktänen erzeugen liessen. Die Wirkungsweise der Tuberkulose (abgestorbene Bazillen, Toxine oder Reaktionsprodukte des Organismus) ist noch nicht klargestellt. Die ekzematös affizierte Konjunktiva reagiert auf lokale Applikation von Tuberkulin mit Vermehrung der Lichtscheu, des Tränenflusses und Hyperämie, öfter auch mit Eruption von Phlyktänen, Entwickelung eines Pannus. Kann also auch die Konjunktivitis ekzematosa nicht als tuberkulös bezeichnet werden, so entsteht sie doch meistens in einem Organismus, der tuberkulosebehaftet ist. Tuberkulöse Geschwüre und Lupus der Bindehaut sind meist sekundärer Natur. Als Ätiologie für die Keratitis parenchymatosa ist die Tuberkulose einwandfrei bisher nicht nachgewiesen worden. Allerdings hatten sehr viele Kranke Anzeichen von Tuberkulose neben der hereditären Lues. Auf Tuberkulin reagierten 25 bis 60% positiv. Ein Nachweis von Tuberkelbazillen oder Verkäsung ist nie möglich. Allerdings wirkte in solchen Fällen die Tuberkulinbehandlung häufig sehr günstig. Bei Skleritis und Episkleritis findet man in sehr viel Fällen schwere Verdachtsmomente für Tuberkulose, dagegen fast niemals eine luetische Basis. Die Tuberkulinbehandlung hatte sehr günstige Erfolge. Die bei Skleritis häufigen rheumatischen Prozesse beruhen vielfach auf Tuberkulose. Die im Anschluss an Skleritis auftretende sekundäre parenchymatöse Keratitis ist meistens als tuberkulös nachgewiesen worden. Auch die knötchenförmige exulzerierende Skleritis ist tuberkulöser Natur. Konsequent durchgeführte Tuberkulinbehandlung erzielt meist Heilung. Die chronischen Erkrankungen des Uvealtraktus ohne Knötchenbildung sind ebenfalls sehr häufig tuberkulös. Die Statistik positiver Tuberkulinreaktion ergibt Zahlen zwischen 54 und 91%. Erwähnenswert sind hierzu die experimentellen Untersuchungen Stocks. In einem Fall von chronischer Iridocyklitis bei Heterochromie konnte Lauber positive Tuberkulinreaktion allgemeiner wie lokaler Natur feststellen. Er betrachtet deshalb die Heterochromie als eine akquirierte, die auf chronische Uveitis zurückzuführen ist. Für die günstige Wirkung der Tuberkulin-

behandlung bringt Lauber Statistiken und führt als Beispiele zwei eigene Fälle ausführlich an. Die tuberkulöse Natur der Erkrankungen der Netzhautgefässe im jugendlichen Alter, die zu rezidivierenden Hämorrhagien und nachfolgender Retinitis proliferans führen, fanden Axenfeld und Stock. Die Tuberkulinreaktion war — auch in den von L. beobachteten Fällen — stets positiv. Auch hier gibt die Tuberkulintherapie befriedigende Resultate. Unentschieden ist es noch, ob es sich um tuberkulobazilläre oder -toxische Erkrankung handelt. Für manche Fälle von chronischer Tränensackblennorrhoe hat Stock den Nachweis der Tuberkulose erbracht. Im allgemeinen ist die Tuberkulinbehandlung bei fast allen diesen Erkrankungen von gutem Erfolg, wenn auch individuelle und Altersunterschiede genug vorkommen. Nie darf die lokale und allgemeine diätetische Therapie ausser Acht gelassen werden.

Abadie (477) verweist in seinem Vortrag auf die Wichtigkeit der Augentuberkulose vom Standpunkte der allgemeinen Pathologie aus und auf die Unmöglichkeit, allein den Intestinaltraktus als Eingangspforte anzunehmen. Die Tuberkulose des Auges ist sehr häufig primär. Schliesslich berichtet A. wiederum über seine Erfolge in der Behandlung der Tuberkulose mit Jod in Verbindung mit Lebertraneinreibungen und Darreichung rohen Fleisches. Causé.

Vielfach wurden früher und werden noch jetzt Augenerkrankungen, insbesondere Iritiden und Episkleritiden, als rheumatische Erkrankungen angesehen, die eine nähere Beziehung zur Tuberkulose haben. Nach Liebermeisters Arbeiten vergehen zwischen der tuberkulösen Infektion und der klinisch nachweisbaren Tuberkuloseerkrankung oft Jahre und Jahrzehnte. Während letztere als «tertiäre» Tuberkulose aufzufassen ist, kann man das Stadium zwischen ihr und der Infektion als «sekundäre» Tuberkulose ansprechen. In diesem Stadium fand Liebermeister sehr häufig im Blut Tuberkelbazillen ohne klinisch erkennbare Tuberkulose. Durch diese Feststellungen wurde nun Wirtz (495) erneut auf die Beziehungen der «rheumatischen» Augenerkrankungen zur «sekundären» Tuberkulose hingewiesen. Im Ganzen wurden 21 Patienten untersucht, die an Episkleritis (6), an Iridocyklitis (14) und an Sklerokeratitis (1) litten. In 9 Fällen wurde tertiäre Tuberkulose nachgewiesen. Bei allen übrigen konnten Tuberkelbazillen im Blute nachgewiesen werden, während anamnestisch in sämtlichen Fällen rheumatische Erkrankungen bestanden hatten. Die meisten Patienten machten trotz fehlenden Lokalbefundes und trotz subjektiven Wohlbefindens einen kranken Eindruck, hatten tuberkulöse Konstitution. Danach hat sich denn auch die Behandlung dieser rheumatisch Kranken zu richten: Neben der lokalen Behandlung bedürfen sie der Behandlung der Tuberkulose, wenn eine völlige Heilung des Augenleidens erzielt werden soll. Die Diagnose der «sekundären» Tuberkulose mit der Methode Liebermeisters, die Verf. beschreibt, ist nach seiner Ansicht zu zeitraubend. Er meint, dass das kranke Aussehen der Patienten in Verbindung mit der Anamnese von Skropheln in der Jugend oder Tuberkulose in der Familie und ferner positiv ausgefallene Tuberkulinprobe gestattet, auf «sekundäre» Tuberkulose zu schliessen.

In Friedmans (482) Fall, Amaurose und Lähmungen nach Alkoholinjektion stand die Empyemhöhle mit einem Bronchus in Verbindung. Pat. war für etwa eine Stunde blind bis auf Lichtwahrnehmung. Es bestand gleichfalls Lähmung der oberen und unteren Extremitäten. Keine ophth. Veränderungen. Alling.

Stähli (493) hatte die seltene Gelegenheit, an einem im Verlauf schwerer parenchymatöser Keratitis auf Grund von hereditärer Lues erblindeten und enukleierten Auge die Anatomie und Pathologie der Lues hereditaria tarda oculi zu studieren. Schon makroskopisch sah man an dem eröffneten Bulbus schwarze und helle Fleckchen, die durch Abheben der Netzhaut von der Unterlage als dem Pigmentepithel oder der Aderhaut angehörig lokalisiert wurden. Die in der Netzhaut gelegenen feinsten Pigmentanhäufungen verliefen entlang den Gefässen, z. T. war hier die darunter gelegene Pigmentepithelschicht und Chorioidea atrophisch. Zur mikroskopischen Untersuchung einiger dieser Herde wandte er eine besondere Technik an, indem er kleine Bezirke des Fundus mit dem zu untersuchenden Herd genau zentral. mit der Schere quadratisch umschnitt, gesondert einbettete und in Serienschnitte zerlegte. Aus den eingehend geschilderten und z. T. abgebildeten mikroskopischen Befunden ist folgendes hervorzuheben: Im Pigmentepithel zeigte sich im Gegensatz zum normalen Auge grosse Unordnung in der Verteilung der Pigmentkörnchen, regellose Anordnung von pigmentüberfüllten und pigmentlosen Zellen, entsprechend dem ophthalmoskopischen Bild der feinfleckigen gelbroten Sprengelung. Wo diese Veränderungen ausgedehnter auftreten, kommt das Bild der Atrophie oder der flächenhaften Pigmentanhäufung zustande. Der Übergang der pigmenthaltigen Zellen zu den atrophischen Stellen ist manchmal ein allmählicher, manchmal ganz abrupt. Die Pigmentanhäufungen bestehen teils aus einer einzigen kontinuierlichen Fuscinplatte (einige sind umgeben von einem atrophischen, totalen oder partiellen Halo), teils aus mehreren Schichten, gegen die Retina und in die Chorioidea vordrängend, in welch letzterer das Fuscin in den Interstitien der Gefässe liegt. In manchen solcher Herdchen ist die Retina adhärent, offenbar entzündlich verklebt, die Stäbchen und Zapfen in Menge konglobiert; wieder an anderen Stellen sieht man Duplikaturen der Fuscinlagen, «Pigmentcysten». Die Chorioidea ist auffallend wenig anatomisch verändert, hier und da kommen kleinste fibröse Herde mit fixen Bindegewebszellen und spärlichen Rundzellen vor. Die Retina ist atrophisch und ödematös; die nervösen Elemente vermindert, die vorhandenen Zellen und Fasern deutlich gequollen, ebenso die Gefässwandungen, teilweise mit Rundzelleninfiltrationen. Diese trifft man auch in der Nervenfaserschicht an. An einigen Stellen beobachtet man sekundäre Pigmentierung, auffallenderweise aber gerade nicht dort, wo die Retina mit der Chorioidea verklebt ist. Wo das Fuscin eingedrungen ist, fehlen Stäbchen und Zapfen und die Körnerschicht ist stark gelichtet. In den Präzipitaten der Deszemet fand er zumeist grosse plumpe Fibroblasten, weniger Lymphocyten, das Endothel fehlte. Der Kammerwinkel war von zellreichem Granulationsgewebe, das auch viel typische Riesenzellen enthielt, erfüllt. Anhangsweise beschreibt er noch den Befund von Pigmentepithelveränderungen bei einem typischen Gliom der Netzhaut, wie man sie sonst als für Lues hereditaria typisch und pathognomonisch erachtet.

Über Augenanomalien bei kongenital-familiärer Taubheit und bei Labyrintherkrankung spricht van der Hoeve (486) an Hand der Untersuchung einer Familie mit drei Taubstummen unter sechs Kindern. Bei einem dieser Kinder mit Labyrinthtaubheit fand sich Retinitis punctata albescens, das zweite wies eine Kombination von Retinitis punctata albescens und atypischer Retinitis pigmentosa auf; bei dem dritten traten mit

$1^1/_2$ Jahren die ersten albinotischen Herdchen auf. Untersuchungen an Tanzmäusen ergaben Pigmentanomalien, die man als albinotischen Fundus bezeichnen kann. Bei Tieren, denen experimentell das Labyrinth zerstört war, waren niemals Pigmentanomalien nachweisbar. Ebenso fiel die Untersuchung vieler labyrinthtaub gewordener Patienten, bis auf einen näher beschriebenen Fall, negativ aus, soweit es sich nicht um luetische Erkrankungen handelte. Er kommt zu dem Schluss, dass bei angeborener Labyrinthtaubheit öfters, bei später akquirierten nur sehr selten Pigmentanomalien im Auge vorkommen; inwiefern eine gegenseitige Abhängigkeit besteht, sei noch dunkel. Zum Schluss erörtert er noch die verschiedenen aufgestellten Theorien über die Ätiologie. Er findet Hammerschlags Vorstellung recht plausibel, dass es sich um allmähliche Verschlechterung des Keimplasmas handelt und durch die Vereinigung zweier gleichsinnig (Verwandtschaft) und ungünstig abgeänderten Keimzellen ein Individuum mit manifesten Symptomen hervorgeht. Letztere würden am ersten an den feinst organisierten Zellmechanismen auftreten, den Zellen der Sinnesepithelien und des Zentralnervensystems.

Die Korrelation von blauer Sklera und Knochenbrüchigkeit, für die in den letzten Jahren speziell von englischen Autoren mehrere Stammbäume mitgeteilt waren, konnte neuerdings Peters (491) in einer von ihm untersuchten Familie bestätigen. Der Vater hatte im ganzen 4 mal Knochenbrüche infolge unbedeutender Anlässe erlitten, ein Sohn erlitt ebenfalls aus geringfügiger Ursache 2 Frakturen, 1 Sohn lag zur Zeit der Erhebung der Anamnese wegen einer Fraktur im Krankenhaus. Eine therapeutische Beeinflussung hält P. wegen der anzunehmenden vererbbaren geringeren Wertigkeit oder Anlage des fibrösen Gewebes für ausgeschlossen. Er empfiehlt aber auf diesen Zusammenhang mehr als bisher zu achten zwecks prophylaktischer Maßnahmen, besonders der Befreiung von Militärdienst und Turnunterricht.

Von Augenkomplikationen bei Mumps findet man: Lidabszess, Dakryocystitis, Iritis, retrobulbäre Neuritis und Optikusatrophie. Worthington (496) berichtet einen Fall von Keratitis während der Rekonvalescenz. Er fand diffuse interstitielle Trübung der Kornea des einen Auges, welche ihr ein gesticheltes Aussehen gab, verbunden mit mäßiger Reizung. Die Wiederherstellung war vollständig. Alling.

Hillion (485) bringt die Krankengeschichte einer doppelseitigen metastatischen Ophthalmie nach Pneumonie, die bei einem 45-jährigen Gärtner gegen Ende der fieberhaften Erkrankung zunächst unter den Erscheinungen einer fibrinös-eitrigen Konjunktivitis auftrat. Schwellung der Lider, Protrusion des Auges, Chemosis und Membranbildung waren so stark, dass zunächst eine genaue Untersuchung des Auges nicht angängig war. Es wurden zweimal je 30 und einmal 15 cm Rouxschen Antidiphtherieserums injiziert. Die bakteriologische Untersuchung der fibrinösen Absonderung und des Blutes hatte kein positives Resultat. Am dritten Tage liess die fibrinöse Absonderung nach und man sah durch die Pupille die gelbliche Farbe des eitrigen Glaskörpers. Dabei bestanden geringe Temperaturerhöhungen. An der Hornhaut kam es beiderseits zu eitrigen Prozessen; in der Folge verkleinerten sich beide Bulbi, sodass nach 2 Monaten zwei kleine Stümpfe, kaum über erbsengross, übrig blieben. Der Gesundheitszustand blieb im übrigen tadellos. Causé.

Einen Fall von metastatischer Ophthalmie bei puerperaler Sepsis (Streptokokkämie durch hämolytische Streptokokken) berichtet Erggelet (481).

Nachdem am dritten Tage post partum hohes remittierendes Fieber eingesetzt hatte, das später in Schüttelfröste überging, brach am 30. Tage p. p. an beiden Augen eine metastatische Ophthalmie aus, die sieben Tage später (1 Tag vor dem Exitus links zur Perforation der Kornea führte. Die anatomische Untersuchung, die beiderseits weitestgehende Panophthalmie ergab, zeigte die interessante Tatsache auf, dass die Metastase in beiden Augen in die Iris erfolgt war im Gegensatz zu der Mehrzahl der Fälle von Ophthalmie, in denen letztere von der Retina ausgeht. In beiden Augen fanden sich im vorderen Bulbusabschnitt und besonders in der Iris zahllose Streptokokkenhaufen und -züge, während ihre Zahl nach rückwärts abnimmt, und speziell in der Netzhaut die Kokken fehlen. Wie Stock in der Diskussion betont, fehlt zur Zeit noch eine befriedigende Theorie dafür, dass in dem einen Fall die Uvea, in anderen die Retina bevorzugt wird als Ausgangspunkt der Metastase.

Rössler (492) demonstriert eine 46 Jahre alte Frau mit einer gutartig verlaufenden metastatischen Ophthalmie nach Angina follicularis. Am 15. Mai l. Js. bekam Patientin eine Angina, tags darauf war das l. A. blind und schmerzhaft. Auge ist intensiv injiziert. Iritis, Präzipitate an der Hornhauthinterfläche. Medien klar! Anschliessend an die sonst normale Papille ist die Netzhaut besonders entlang den grossen Gefässen nach oben und unten weiss getrübt und 3 D. prominent. Die Partie gegen die Makula ist intensiv weiss und scharf begrenzt. Einzelne Hämorrhagien — Gefässe sonst normal. V.: Fingerz. in 1 m. Am 28. Mai bekam Patientin Glaukomanfall, der durch eine Punktion zurückgeht. Visus jetzt Fingerz. 2 m. Prominenz der Netzhaut 4 D. Blut und Kammerwasser frei von Bakterien! Es handelt sich um eine gutartige, metastatische Ophthalmie, ähnlich jener, die Holmes, Spicer und Schüssele beschrieben haben. Tertsch.

Onfray und Balavoine (489) berichten zusammenfassend über ihre klinischen und experimentellen Untersuchungen bei 60 Fällen von Augenblutungen verschiedener Art. Bei Bindehautblutungen konstatierten sie öfters eine Herabsetzung des sphygmo-renalen Koëffizienten (Martinet). Bei 13 Fällen von Netzhauthämorrhagien mit leichter Albuminurie war dies ebenfalls der Fall, während der uro-sekretorische Koëffizient (Ambard) nicht verändert war. Bei 21 Fällen echter Retinitis albuminurica waren beide Koëffizienten herabgesetzt, der Blutdruck stark erhöht und die Hypoviskosität des Blutes progressiv. Bei 5 Beobachtungen diabetischer Retinitis wurde nahezu normaler Blutdruck gefunden, das Blut hyperviskös, während die beiden Koëffizienten nicht wesentlich verändert waren. Bei 4 Fällen essentieller Augenblutungen wurde dreimal eine gegenüber der normalen erhöhte Viskosität des Blutes bestimmt. Causé.

Leichte Fälle von Atropinvergiftung rufen nur selten, bei empfindlichen Personen Gehirnsymptome hervor. So hatte Burr (480) früher bei einem Patienten Gesichtshalluzinationen im Halbschlaf beobachtet. In den ernsteren Vergiftungsfällen sind dagegen die psychischen Symptome sehr ausgesprochen und charakteristisch: wildes Delirium, Gesichts- und Gehörshalluzinationen, Konvulsionen, Koma, tiefe Gemütsdepressionen, oder extreme Heiterkeit. Die Gesichtshalluzinationen betreffen meist Bilder von grossen oder kleinen Tieren, selten von Menschen und unbelebten Objekten. Priapismus mit und ohne erotische Erregung ist häufig, Schlaflosigkeit in der

Regel vorhanden. In den meisten Fällen tritt innerhalb 20 Stunden der Tod oder Genesung ein. In dem Falle von Burr hatte eine 52jährige Patientin 9 Wochen lang wegen Iritis dreistündlich je 3 Tropfen einer normalen Atropinlösung eingeträufelt, worauf plötzlich die Symptome einer mittelschweren Atropinvergiftung auftraten, bei der Halluzinationen, Gedächtnisschwäche, Gedächtnis-«Fälschungen» und Unruhe im Vordergrund standen. Diese Symptome waren noch nach 6 Wochen nicht völlig verschwunden. Alkoholabszess und Syphilis waren als ätiologische Faktoren ausgeschlossen. Treutler.

III. Allgemeine und experimentelle Pathologie und Therapie.

Ref.: Löhlein.

*497) **Best: Thermopenetration.** Gesellsch. f. Natur- u. Heilk. Dresden. Med. Klinik. Nr. 15, S. 606.

*498) **Bock: Über Behandlung skrofulöser und tuberkulöser Augenerkrankungen mit Immunkörper (I-K) = Dr. Karl Spengler.** Wien. med. Wochenschr. Nr. 19 u. 20.

*499) **Darier: Injections sous-conjonctivales de néosalvarsan.** La clinique ophtalm. T. XIX, S. 306—310.

*500) **Desneux: Un cas de neurorécidive.** La Clinique. 10. Mai 1913.

*501) **Dwyer: The use of vaccines in eye-infections.**

*502) **Flemming: Experimentelle und klinische Studien über den Heilwert radioaktiver Strahlen bei Augenerkrankungen.** v. Graefes Arch. f. Ophthalm. Bd. 84, H. 2.

*503) **Fujita: Regenerationsprozess der Netzhaut des Triton und des Frosches.** Arch. f. vgl. Ophthalm. S. 356.

504) **Ginsberg u. Kaufmann: Beeinflussung der kornealen Pneumokokkeninfektion beim Kaninchen durch Chinaalkaloide.** Berl. Ophthalm. Gesellsch. Mai 1913.

*505) **Hegner: Zur Anwendung des Dialysierverfahrens nach Abderhalden in der Augenheilkunde.** Münch. med. Wochenschr. S. 1138.

*506) **Hertel: Über die Verminderung des Augendruckes beim Coma diabeticum.** Münch. med. Wochenschr. Nr. 22, S. 1191.

*507) **Heuse: Zur Glaukomtherapie.** Münch. med. Wochenschr. Nr. 24, S. 1351.

*508) **Janson: Über den Einfluss des Diphtherieheilserums auf den Verlauf von infektiösen Augenerkrankungen.** Klin. Monatsbl. f. Augenheilk. Mai. S. 654.

*509) **Januschke: Über Entzündungshemmung.** Wiener klin. Wochenschr. H. 22, S. 869.

*510) **Kalaschnikow, W. P.: Über einen Fall von Atrophie der Nn. optici bei Atoxylbehandlung der Syphilis.** Centralbl. f. Augenheilk. April 1913.

*511) **Mayou, S.: Serum and vaccine therapy in connection with diseases of the eye.** (Serum- und Vaccine-Therapie bei Augenerkrankungen.) Annals of Ophthalm. Okt. 1912.

*512) **Prégerutti: Sur les verres radioactifs; leur action sur l'oeil et sur la vision.** La clinique ophtalm. T. XIX, S. 192—196.

*513) **Rohmer: De l'autosérothérapie en ophthalmologie.** Archives d'ophtalm. T. XXXIII, S. 193—211.

*514) **Rollet et Aurand: Recherches expérimentales sur l'action intra-oculaire de métaux nouveaux.** Revue générale d'ophtalm. T. XXXII, S. 193—211.

*515) **de Schweinitz, G. E.: Treatment of various forms of ocular syphilis with salvarsan.** (Salvarsan bei Augensyphilis.) Therapeutic Gazette, 15. Mai 1912.

*516) **Sonntag: Embolie der Arteria centralis retinae nach Paraffininjektion.** Laryngol. Gesellsch. Berlin. Berl. klin. Wochenschr. S. 748.

*517) **Tsujimoto: Beobachtungen über die Wirksamkeit des Salvarsans bei Augenerkrankungen.** Inaug.-Diss. Göttingen.

*518) **Uhlenhuth: Der Einfluss des Wirtes auf das transplantierte Amphibienauge.** Arch f. vgl. Ophthalm. III. Jahrg. 1912. S. 343.

*519) **Wernecke: Über die Neurorezidive nach Salvarsanbehandlung.** Zeitschr. f. Augenheilk. H. 5, S. 434.

Hertel (506) berichtet in einer vorläufigen Mitteilung über Versuche, die Ursache der im Coma diabeticum zu beobachtenden, oft ausserordentlichen Hypotonie aufzuklären, für die lokale Veränderungen oder Blutdrucksenkung nicht in Betracht kommen. Die Erhöhung des elektrischen Leitvermögens der Augenflüssigkeiten in solchen breiweichen Augen legte die Vermutung einer Störung der osmotischen Vorgänge im Auge nahe. In der Tat gelang es beim Kaninchen, durch Verfütterung und intravenöse Infusion (nach Blum) von verschiedenen Salzen, aber auch von Zucker und Harnstoff, eine sehr starke Hypotonie (Tonometer Schiötz) zu erzielen, die bei Anwendung tödlicher Dosen schon nach 4 Minuten, bei geringeren Dosen in 15—20 Minuten eintrat und nach einigen Stunden abgelaufen war. Wägung solcher erweichter Augen ergab deutlichen Wasserverlust, die chemische Analyse den Übertritt der in die Blutbahn injizierten Substanzen. Die Blutdruckkurven liessen keinen Parallelismus zum Verhalten des Augendruckes erkennen, auch war der Druck im erweichten Auge niedriger als in einem enukleierten, der Zirkulation entzogenen Auge. Es gelingt also, durch Änderung der molekularen Zusammensetzung des Blutes beim Kaninchen Hypotonie zu erzeugen, die nicht auf eine spezifische Wirkung der infundierten Substanzen, sondern rein auf Änderung der osmotischen Vorgänge zu beziehen ist.

Uhlenhuth (518) konnte zeigen, dass es gelingt, bei Salamanderlarven ein Auge mit abgelöster Kopfhaut auf den Rücken derselben oder einer anderen Larve zu überpflanzen, und dass dasselbe sich hier unter Regeneration der anfänglich rasch degenerierenden Netzhaut in normaler Grösse weiter entwickelt, der Sehnerv sogar eine weit über das Normale hinausgehende regenerative Verlängerung erfährt. Auch der bei dem Übergang aus dem Larvenstadium in das der Imago zu beobachtende Farbenwechseln der Iris aus Gelb in Schwarz lässt sich an diesen überpflanzten Augen verfolgen. U. benutzte diese Tatsache zur Klärung der Frage nach dem Einfluss des Wirtes auf das überpflanzte Amphibienauge. Er konnte nämlich an der Hand einer grossen Versuchsreihe zeigen, dass das überpflanzte Auge diesen Farbenwechsel des Irisringes stets gleichzeitig durchmachte wie die Augen des Wirttieres, ganz einerlei, ob es von einer jüngeren oder älteren Larve stammte, deren zurückgelassenes Auge die gleiche Metamorphose (des Auges im Übergangsstadium zwischen Larve und Imago) erst später oder früher erlebte. Daraus ergibt sich nicht nur eine weitgehende Abhängigkeit des überpflanzten Amphibienauges vom Wirttier, sondern man ersieht daraus

auch, dass dieser ganze Vorgang der Metamorphose des Auges im Übergangsstadium zwischen Larve und Imago nicht im Auge ausgelöst wird, sondern von Veränderungen im Gesamtorganismus abhängig ist. Nur bei transplantierten Augen von Tieren, die schon im Larvenendstadium waren, liess sich feststellen, dass sie auch auf viel jüngere Tiere übertragen doch schon vor deren Augen den Irisring verloren, dass also in einem gewissen Entwicklungsstadium der Larve der Pigmentierungsprozess im Auge schon — wenn auch äusserlich noch nicht sichtbar — soweit eingeleitet ist, dass er durch Überpflanzung auf ein jüngeres Tier nicht mehr aufgehalten wird. U. vermutet, dass die gefundene Synchronie von periodischen Prozessen wahrscheinlich eine weit verbreitete Erscheinung überall da ist, wo es sich um die Vereinigung eines Teiles mit einem Ganzen handelt.

Fujita (503) hat die bekannte weitgehende Regenerationsfähigkeit der Retina bei Tritonen und Fröschen genauer histologisch untersucht und schildert die Einzelbefunde, die je nach der angewandten Methode der Zerstörung und nach den Lebensbedingungen, unter denen das Tier gehalten wird, sehr verschiedene Grade der Vollkommenheit in der Reparation der Netzhaut erkennen lassen. Schon am 6. Tag nach der Durchschneidung des Optikus treten in der Pars ciliaris retinae Kernteilungen auf. Bezüglich der Einzelheiten muss auf das Original und seine Abbildungen verwiesen werden.

Rollet und Aurand (514) haben auf experimentellem Wege die intraokulare Wirkung der neueren in der Industrie gebräuchlichen Legierungen des Eisens mit Aluminium, Nickel, Schwerstein und Chrom untersucht und mit der des Eisens und Kupfers verglichen. Die Versuche wurden in der Weise angestellt, dass immer gleich grosse Metallstückchen, die in 140° sterilisiert waren, in das Kaninchenauge (Vorderkammer, Iris, Corpus ciliare und hinterer Glaskörper) eingeführt wurden. Das Resultat der Untersuchungen lässt sich dahin zusammenfassen, dass Aluminium, Eisen und Stahl in der Vorderkammer die Bildung einer zarten, fibrinösen Pseudomembran verursachen, dass dagegen Nickel und Chrom, wie das Kupfer, eine eitrige Entzündung in der Vorderkammer und Iris zur Folge haben. Auch in Netzhaut und Glaskörper kommt es durch Nickel und Kupfer zu degenerativen Veränderungen. Das Aluminium wird im Glaskörper glatt vertragen. Im Ciliarkörper setzten die metallischen Fremdkörper nur eine leichte, vorübergehende Reaktion, in den meisten Fällen wurde allerdings das Metallstückchen spontan ausgestossen. In keinem Falle wurde eine Panophthalmie gesehen. In der Hälfte der Fälle kam es, besonders in Vorderkammer und Iris, zur Einkapselung des Fremdkörpers, die im übrigen durch die Oxydationsfähigkeit des Metalls begünstigt wird. In keinem der mit Eisen, Stahl und Kupfer angestellten Experimente wurde, selbst bei sechsmonatlicher Beobachtungsdauer eine Siderosis oder Kupferdiffusion gesehen. Ebenso wurde keine sympathische Ophthalmie notiert. Causé.

Hegner (505) hat in einer Anzahl von Fällen von Uveaerkrankung mit Hilfe des Abderhaldenschen Dialysierverfahrens nach Schutzfermenten im Serum gesucht. Da die als abzubauendes Material nötige menschliche Uvea nicht leicht in genügender Menge zu haben ist, so war es von grossem Wert, dass sich auch artfremde Uvea (vom Schwein) als verwertbar erwies, wenn auch die Reaktion erheblich schwächer ausfiel als bei

Anwendung arteigenen Gewebes. Von den angeführten Versuchen interessiert der in allen 5 Fällen von Iridocyklitis nach perforierender Verletzung positive Befund spezifischer Schutzfermente gegen Uvea und der ebenfalls positive Befund in beiden Fällen frischer sympathischer Ophthalmie. Die Tatsache, dass bei perforierender Verletzung mit reaktionslosem Heilungsverlauf und bei nicht traumatischer Iridocyklitis fast stets negativer Befund erhoben wurde, spricht dafür, dass in solchen Fällen Zellabbauprodukte nicht oder nur in zu geringer Menge in die Blutbahn gelangen. Die Schutzfermente verschwinden bald nach Ablauf der entzündlichen Erscheinungen resp. nach Enukleation des erkrankten Auges.

Januschke (509) hat seine experimentellen und klinischen Versuche über Hemmung der Senfölchemose auf Magnesiumsalze, Adrenalin, sowie eine Reihe allgemeiner Narkotika und lokaler Anästhetika mit Erfolg ausgedehnt und gibt einen Überblick über das von ihm und anderen bisher festgestellte Tatsachenmaterial und eine Erörterung der therapeutischen Anwendungsmöglichkeiten.

Tsujimoto (517) berichtet über die in der Göttinger Augenklinik in 11 Fällen mit Salvarsan erzielten Ergebnisse. In Übereinstimmung mit den Resultaten anderer Autoren fand man Salvarsan unwirksam bei tabischer Optikusatrophie, Augenmuskellähmung und hereditärluetischer Keratitis parench. Wichtig ist, dass auch in G. die Erfahrung gemacht wurde, dass im Gegensatz zur hereditären Keratitis luetica die akquirierte stark vom S. beeinflusst wurde. (Die Wirkungslosigkeit bei der hereditären Form liegt also nicht daran, das etwa S. nicht in die Hornhaut gelangte, wie Ref. auch experimentell durch den Arsennachweis in der Kornea zeigen konnte.)

De Schweinitz (515) hält nicht-entzündliche Atrophie für eine Kontraindikation gegen Salvarsan, die Behandlung aber angebracht bei spezifischer Neuritis optica. Gleichfalls hält er Salvarsan in Fällen von Keratitis interstitialis für wirksam. Alling.

Darier (499) hat in 11 Fällen verschiedener Augenerkrankungen (Keratitis parenchymatosa, Iritis, Chorioiditis, Netzhautablösung) das Neosalvarsan in Form subkonjunktivaler Injektionen mit 1 ccm Wasser angewandt. Die Injektionen waren trotz Zusatz von Akoin und Dionin sehr schmerzhaft. Nur in 3 Fällen war ein gewisser Erfolg zu sehen, doch ist es unsicher, ob dieser dem Neosalvarsan zuzuschreiben ist, da nebenher die Fälle auch sonst noch behandelt wurden (intravenöse Hg-Injektionen). Ein besonderer Erfolg wurde in einem Falle hämorrhagischer Chorioretinitis mit positivem Wassermann erzielt, doch wurden hier 13 subkonjunktivale Injektionen von 0,01 bis 0,02 Neosalvarsan in 1 ccm Wasser gegeben.
Causé.

Wernike (519) berichtet über 10 Fälle von Neurorezidiv nach Salvarsanbehandlung. Der klinische Verlauf einzelner lässt deutlich erkennen, dass es sich dabei um luetische Rezidive handelte. W. ist andererseits überzeugt, dass sie durch das Salvarsan begünstigt werden und bei Hg-Behandlung nicht entfernt so häufig auftreten. Er empfiehlt darum das Salvarsan, an dessen spezifischer Wirksamkeit ja nicht gezweifelt werden könne, nicht anstelle des J und Hg zu verwenden, sondern nur als ultimum refugium.

Desneux (500) sah 2 Monate nach Injektion von 0,4 Salvarsan bei einem vor 4 Wochen syphilitisch infizierten Patienten eine teilweise Okulomotoriuslähmung, die auf Neosalvarsan zurückging.

Kalaschnikow (510) schildert den klinischen Verlauf einer beiderseitigen, unvollständigen Sehnervenatrophie infolge einer im 6. Monat nach luetischer Infektion durchgeführten Atoxylbehandlung.

Ginsberg und Kaufmann (504) spritzten Kaninchen pneumokokkenhaltiges Blut in die Kornea und beobachteten, ob die Keime durch die Behandlung mit China-Alkaloiden, deren für Pneumokokken spezifische bakterizide Wirkung von Morgenroth und Levy entdeckt worden ist, abgetötet wurden. Zur Prüfung des Erfolges wurden die Kaninchen verschieden lange Zeit nach der Behandlung getötet und die Hornhäute, gleichzeitig mit unbehandelten Kontrollen, auf Mäuse peritoneal verimpft. In einigen Versuchen wurde die von der Hornhautinfektion ausgehende Pneumokokkensepsis der Kaninchen als Kriterium benutzt. Von 73 so infizierten unbehandelten Hornhäuten erwies sich bei dieser Methode nur eine einzige als steril. Die Behandlung bestand teils in Einträufelung, meist aber in konjunktivaler Injektion, besonders des Äthylhydrocuprein (Verein. Chininfabriken von Zimmer & Co.). Schädigungen des Auges wurden nicht beobachtet. 3 Minuten lange Einträufelung von 2%igem Äthylhydrocuprein hydrochloricum genügte nicht, um innerhalb einer Stunde alle Kokken abzutöten. Neben der Kürze der Einwirkungszeit kommt wohl das Intaktbleiben des Epithels als die Diffusion behindernd in Betracht; auch wird ein Teil der freien Base in der alkalischen Tränenflüssigkeit ausgefällt, der unwirksam ist. Dagegen wurden durch subkonjunktivale Injektion von $^1/_2$ ccm der gleichen Lösung bei 3—6stündiger Einwirkungsdauer fast $^2/_3$ der Hornhäute keimfrei gemacht (13 von 21), während alle Kontrollen virulent blieben. Eine Beeinflussung blieb bis zu 0.25% erkennbar, wurde aber immer geringer; bei 0,5% wurde von 9 Hornhäuten nur eine steril. Bei Verlängerung der Einwirkungsdauer auf 24 Stunden (0,5%ige Lösung) wurde aber die Hälfte, bei 28 Stunden sogar $^2/_3$ der Kornea keimfrei, während alle Kontrollmäuse an Pneumokokkensepsis eingingen. Noch besser wurden die Resultate bei Wiederholung der gleichen Injektion nach 24 Stunden. Im Sepsisversuch blieben die so behandelten 4 Tiere am Leben, während die Kontrollen am 1. bis 2. Tage an Pneumokokkensepsis starben. Von 9 so behandelten und verimpften Hornhäuten waren alle steril, während die 18 Kontrollmäuse eingingen. Chinin, das im Reagensglas auf Pneumokokken wenig wirksam ist, zeigt sich bei unseren Versuchen in starker (2%iger) Konzentration dem Äthylhydrocuprein gleichwertig, während die schwächeren Lösungen im Gegensatz zum Äthylhydrocuprein auch bei Wiederholung vollständig versagen. Beim Ulcus serpens sind die Lebensbedingungen für die Kokken sicherlich ungünstiger als in unserem Tierversuch. Ferner kommt es dort nicht, wie im Experiment, darauf an, alle Kokken zu töten, sondern zur Heilung des Ulkus dürfte genügen, die Vermehrung der Keime im Gewebe zu hindern und ihre Widerstandskraft gegenüber dem Organismus herabzusetzen. Daher ist zu erwarten, dass auch das Ulcus serpens der Behandlung mit China-Alkaloiden sich zugänglich erweist. Hier würden auch wohl Einträufelungen (bei Verlängerung der Einwirkung durch Wiederholung) wirksam sein, da das die Diffusion behindernde Epithel fehlt. Ein sicherer Weg, um genügend konzentrierte Mengen des Mittels in die Kornea zu bringen, ist die, eventuell zu wiederholende subkonjunktivale Injektion von $^1/_2$ ccm der 0,5%igen Lösung des Äthylhydrocuprein. Auch Versuche, mit dem Präparat den Tränensack zu behandeln und prophylaktisch den Konjunktivalsack von Pneumokokken zu befreien, sind geboten.

Morgenroth weist auf die Beziehungen zwischen chemischer Konstitution der China-Alkaloide und dem Zustandekommen der Wirkung auf Pneumokokken hin, besonders auf die Bedeutung der Äthylgruppe, wie sie auch in anderen Reihen nach neueren Untersuchungen hervortritt. Das Äthylhydrocuprein hat sich auch in vitro als ein ausgezeichnetes spezifisches Desinfektionsmittel für Pneumokokken erwiesen, und umfangreiche Tierversuche an 12 verschiedenen Pneumokokkenstämmen lassen es als beinahe sicher erscheinen, dass das Mittel generell gegen Pneumokokken verschiedenster Herkunft wirkt. Was die Wirkung bei Ulcus serpens betrifft, so hat Herr Dr. Goldschmidt, Assistent an der Universitätsklinik in Leipzig (Geheimrat Sattler) freundlichst gestattet, mitzuteilen, dass er in 5 Fällen das Präparat mit gutem Erfolge angewandt hat, und zwar stündliche Instillationen einiger Tropfen einer 2—3 proz. Lösung des salzsauren Salzes. Die Versuche werden dort fortgesetzt werden. Adam.

Rohmer (513) berichtet über ausgezeichnete Erfolge, die er mit der Autoserumtherapie bei der Behandlung von Augenkrankheiten hatte. Zur Gewinnung des Serums wird am Abend vor dem Gebrauch dem Patienten ein Blasenpflaster von 4—5 cm Grösse auf den Arm gelegt und dieser Blase am anderen Morgen die seröse Flüssigkeit zur subkonjunktivalen Injektion entnommen. Es werden je nach der Schwere des Falles 1—4 mal 1—4 ccm «Serum» subkonjunktival injiziert. Besonders günstig soll die Methode bei den eitrigen Prozessen am Auge wirken. Auch wird ihr Erfolg bei der nicht-luetischen parenchymatösen Keratitis gerühmt, wo auf jede andere Behandlungsweise verzichtet werden kann. Causé.

Bock (498) hat ohne auf die theoretische Berechtigung des Spenglerschen Immunisierungsverfahrens bei Tuberkulösen näher einzugehen, mit klinischem Material die Wirksamkeit der Immunkörper-Behandlung erprobt. Es handelt sich um 34 Augenerkrankungen auf skrofulöser Grundlage und 19 Fälle von tuberkulöser Augenerkrankung. Davon hatte er in 44 Fällen guten Erfolg, in neun Fällen keinen Erfolg. Nach einem kurzen Auszug aus sämtlichen Krankengeschichten ergibt sich folgendes Urteil: An der spezifischen Wirksamkeit des Spenglerschen Präparates zweifelt Bock nicht; für dieselbe spricht das Verschwinden tuberkulöser Knoten in der Regenbogenhaut, die Beeinflussung tuberkulöser Erkrankungen im übrigen Körper während der Behandlung und ferner eine Reihe von Störungen, die durch das Mittel ausgelöst wurden. (Ciliare Injektion bei dem bishin gesunden Auge, stürmische Vermehrung der Präzipitate, frische Iritis, gelegentliche Temperatursteigerungen usw.), Störungen, die aber bleibenden Schaden nie zurückliessen. Bezüglich der Heilwirkung hat Bock einen günstigen Eindruck erhalten; er weist im einzelnen darauf hin, dass in der Regel die Lichtscheu der erkrankten Augen rapid verschwindet; ebenso die ciliare Injektion, dass die Absonderung stark herabgesetzt wird, die Aufsaugung der Präzipitate schneller vor sich geht, rasche Aufhellung des Glaskörpers beobachtet wird, und auch Knötchen in der Regenbogenhaut gelegentlich rasch und spurlos verschwinden. Er kommt zu dem Schluss, dass die I.-K.-Einreibung ein unschädliches Mittel und in vielen Fällen eine wertvolle Bereicherung in der Behandlung skrofulöser und tuberkulöser Augenerkrankungen darstellt.

Im Hinblick darauf, dass die besonders von Darier und anderen französischen Autoren wiederholt behauptete therapeutische Wirkung des Tuberkel-Fälle betrafen 5 Konjunktivitis und Keratitis phlyctaenularis, 1 Iritis.

Diphtherieserums bei allen möglichen infektiösen Augenkrankheiten (paraspezifische Serumtherapie) jeder experimentellen Grundlage entbehrt, hat Janson (508) auf Veranlassung von Axenfeld sorgfältige Versuche in dieser Richtung angestellt und kommt zu dem Schluss, dass weder die serologischen Untersuchungen und Tierversuche noch die klinischen Berichte anderer Autoren oder die eigenen klinisch-therapeutischen Erfahrungen (bei Ulcus serpens und postoperativen Infektionen) den Schluss zulassen, dass das Diphtherieheilserum ein erheblich wirksames polyvalentes Mittel gegenüber verschiedenen Augeninfektionen darstelle; «höchstens unterstützend kommt es in Betracht. Bewiesen aber ist auch das nicht». Mit Antidiphtherieserum Höchst behandelte Kaninchen zeigten gegenüber Typhus- und Paratyphusbazillen keine, gegenüber Staphyloc. aur. eine geringe Vermehrung der Agglutinine. Der opsonische Index zeigte sich weder gegenüber Pneumokokken noch Staphyl. aur. gesteigert. Auch im Komplementbindungsversuch mit Staphylokokkenextrakt liessen sich keine komplementbindenden Antikörper im Serum des mit Diphtherieserum vorbehandelten Tieres nachweisen. Wieweit überhaupt per os eine Immunisierung mit grossen Dosen von Diphtherieantiserum auch nur gegen Diphtherie erzielt werden kann, ist unbekannt und konnte auch trotz eines Selbstversuches vom Verf. nicht klargestellt werden. Für die therapeutischen Versuche am Kaninchenauge wurden Pneumokokken und Staphylokokken verwandt und damit Hornhaut, Vorderkammer und Glaskörper infiziert. In keiner Hinsicht konnte ein Unterschied des klinischen Verlaufes festgestellt werden zwischen den mit Diphtheriserum subkutan oder intravenös behandelten Tieren und den unbehandelten.

Mayou (511) gibt eine sehr genaue Geschichte der Entwickelung unserer jetzigen Kenntnis der Serum- und Vakzinetherapie. Seine Erfahrung erstreckt sich über 6 Jahre. Die meisten seiner Originaluntersuchungen erstrecken sich auf Tuberkulin- und Staphylokokken-Impfungen. Er kommt zu folgenden Schlussfolgerungen: In allen Fällen von autogener Erkrankung bei Hordeolum waren die Impfungen erfolgreich, d. h Wiederkehr wurde verhütet. Die Methode liess bei Chalazien im Stiche. Bei Streptokokkeninfektion muss die Behandlung zeitig einsetzen und zeigte sich vielwertiges Serum als wirksam. Die Behandlung mit Gonokokkenserum erwies sich als unwirksam. M. erwähnt 4 Fälle von Episkleritis die er erfolgreich mit Tuberkulin behandelte. Von 30 Fällen chronischer nicht infektiöser und endogener Uveitis fand er 15 Fälle tuberkulös, 10 von Staphylokokken herrührend und 5 syphilitischer Natur. Alling.

Während der letzten 3 und $^1/_2$ Jahre hat Dwyer (501) 27 Fälle von — bisher erfolglos behandelten — rekurrierenden Hordeolis mit Vakzine-Injektionen behandelt. 24 davon sind frei von Attaken geblieben, 2 sind noch in Behandlung. Es handelte sich stets um Staphylokokken, meist aureus, auch albus, einigemale cotreus. Stets waren autogene Vakzinen verwandt worden, die aus dem von den Hordeolis stammenden Eiter gewonnen waren. Die Dosen begannen mit 100—200 Millionen und stiegen in ca. 5tägigen Intervallen auf 1000 Millionen. Durchschnittlich wurden 7—8 Injektionen gemacht. Ausserdem wurden auch andere infektiöse Augenerkrankungen mit Vakzine behandelt: und zwar war der ätiologische Faktor: 12 mal der Tuberkelbacillus, 6 mal Gonococcus, 3 mal Pneumococcus, 4 mal Streptococcus, 7 mal Staphylococcus, 1 mal Friedländers Bacillus, 2 mal Morax-Axenfeld, 2 mal Xerosebacillus, 1 mal Micrococcus catarrhalis. Die

1 Chorioiditis, 3 Keratitis, 2 Episkleritis; stets wurde die Diagnose zuerst durch Tuberkulin-Proben gestützt. Unter den übrigen Fällen befanden sich: 2 Iritis gonorrhoica, 4 Blennorrhoea gonorrh., 2 Ulcus serpens, 1 Hypopyon-Keratitis, 4 Dacryocystis c., streptococcis, 3 Dacryocyst. c. staphylococc., 3 Conjunctivitis c. staphylococc. Die Erfolge der Behandlung waren auch hierbei stets überraschend gute und rasche. Treutler.

Flemming (502) gibt einen ausführlichen Bericht über seine therapeutischen Erfahrungen mit radioaktiven Strahlen, nachdem er zunächst an der Hand der Literatur gezeigt hat, wie gänzlich ungeklärt unsere Vorstellungen über ihren Heilwert bei Augenkrankheiten noch sind. Eine wesentliche Ursache der verschiedenen Bewertung ihrer Wirkung sieht Fl. in der verschiedenwertigen Applikation. Er arbeitete deshalb mit Radiumbromid, das in Wasser gelöst von einem kleinen Leinwandstückchen aufgesaugt und nach Eintrocknung im Exsikkator und Einbettung in eine dünne Paraffinschicht in einen Rahmen gebracht wurde, der auf der einen Seite durch eine 1 mm dicke Bleischicht abgedeckt, auf der anderen offen war. Dies Präparat ebenso wie ein 3 fach stärkeres Mesothorpräparat wurden zunächst an der eigenen Haut hinsichtlich ihrer biologischen Wirkung geprüft. Es ergab sich, dass Bestrahlungsdauer und Energiewert in einem bestimmten Verhältnis zur Strahlungswirkung stehen und dass das Mesothor sich in seiner Wirkung auf die Haut nicht von gleichstarken Radiumpräparaten unterscheidet. Am normalen Kaninchenauge erzeugten diese Präparate bei mehrstündiger Einwirkung Ausfall der Wimpern, Geschwüre der Lidhaut, ev. oberflächliche oder sogar geschwürige Keratitis. Infizierte Hornhautwunden am Kaninchenauge heilten unter Bestrahlung rascher ab als die Kontrollfälle. Versuche mit Tuberkelbazillen zeigten, dass beiden Präparaten nur eine verhältnismäfsig geringe bakterizide Wirkung eignet. Das normale menschliche Auge konnte 45 Minuten lang in einer Sitzung und $9\,^1/_4$ Stunden mit Pausen mit dem Mesothorpräparat bestrahlt werden, ohne dass dauernde Schädigungen blieben, ist also viel resistenter als die menschliche Haut. Gewisse marantische tiefe Hornhautgeschwüre heilten unter Bestrahlung auffallend schnell. Die Resultate bei Ulcus serpens, eczematosum, gonorrhoicum, Keratitis parench. waren zweifelhaft. Iritis wurde objektiv nicht beeinflusst. Gute Resultate erhielt Fl. bei Conjunctivitis chron. simpl. Bei Trachom waren die Resultate sehr wechselnde, öfters schwanden die Follikel auffallend rasch. Ausserordentlich günstig beurteilt Fl. den Heilwert der radioaktiven Präparate bei Geschwülsten (Kankroid, Sarkom, Warzen, Angiom, Xanthelasma).

Prégerutti (512) empfiehlt das Tragen radioaktiver Gläser — den Silikaten wurde Radiumsalz in geringer Menge beigefügt — wegen ihrer für das Auge stimulierenden Wirkung. Der Gehalt der Gläser an Radium wurde mittels des Curieschen Elektroskops und mit der photographischen Methode nachgewiesen. Gemäfs den Erfahrungen in der inneren Medizin schreibt P. auch den radioaktiven Gläsern einen beschleunigenden Einfluss auf den Blutstoffwechsel im Auge, vermehrte Ernährung des Auges und damit auch eine günstige Wirkung auf pathologische Prozesse im Augeninnern zu. Causé.

Best (497) hat Thermopenetration angewandt bei manchen Hornhauterkrankungen, Gichtknoten, rheumatischen Affektionen, Glaskörpertrübungen usw. und fand ihre Wirkung etwas günstiger als die anderer Arten der Wärmeapplikation. Gegenanzeige: Arteriosklerose und Anästhesie.

Sonntag (516) hatte bei einer Patientin mit Ozäna die jetzt viel angewandte Paraffininjektion unter die Schleimhaut des Septums und der unteren Muschel ausgeführt. 7 Tage nach der Behandlung bemerkte die Patientin eine plötzliche Einschränkung des Gesichtsfeldes, als deren Ursache die Embolie eines Astes der Arteria centr. retinae festgestellt wurde. Bemerkenswert ist, dass es sich um Hartparaffin handelte.

Heuse (507) hat in 2 Tierversuchen zur Glaukomtherapie versucht eine Filtration des Kammerwassers zu erreichen durch subkonjunktivale Drainage der Vorderkammer mittels eines in dieselbe eingeschobenen Stückchens sterilisierter Mundschleimhaut resp. eines ausgeglühten Silberplättchens.

IV. Untersuchungsmethoden, Heilmittel, Instrumente, allgem. operative Technik.

Ref.: Löhlein.

*520) **Adler: Über Lokalanästhesie am Auge mit besonderer Rücksicht auf Eusemin.** Allgem. Wiener med. Zeitg. Nr. 6.

*521) **Adler: Zur Farbstiftprobe.** Wien. klin. Wochenschr. Nr. 26.

*522) **Armaignac: Un nouvel ophtalmoscope électrique.** Société française d'ophtalm. Mai 1913. Annal. d'oculist. T. CXLIX, S. 458.

*523) **Baum: Ein neues reflexloses Ophthalmoskop.** Klin. Monatsbl. f. Augenheilk. Mai. S. 693.

*524) **Best: Zur Technik der Staroperation.** Gesellsch. f. Natur- u. Heilk. Dresden. Med. Klin. Nr. 15, S. 606.

*525) **Coppez: Cinématographie du nystagmus.** Soc. belge d'Ophtalm. April 1913.

*526) **Galezowski: De la désinfection des lunettes d'essai.** Société française d'ophtalm. Mai 1913. Annal. d'oculist. T. CXLIX, S. 458.

*527) **Grelault: Procédé de pénétration dans la chambre antérieure, dans les opérations intraoculaires, du segment antérieur.** Société française d'ophtalm. Mai 1913. Annal. d'oculist. T. CXLIX, S. 455.

*528) **Gstettner, Mathilde: Noviform in der Augenheilkunde.** Wien. med. Wochenschr. Nr. 23.

*529) **Hallauer: Über neuere Brillenoptik.** Zeitschr. f. ophthalm. Optik. H. 1, S. 3.

*530) **Holm, K. G.: Förbättrad metod för Röntgenfotografering af främmande kroppar i ögat.** (Verbesserte Methode für Röntgenaufnahme von Fremdkörpern des Auges.) Förhandlingar vid Svenska Ögenläkareföreningens 5 möte 1912.

*531) **Lampé: Erfahrungen mit dem Innenpolmagneten und einige Bemerkungen über Sideroskopuntersuchungen.** Inaug.-Diss. Tübingen.

*532) **Lindahl, C.: Demonstration af en ny genomlysningslampa.** (Demonstration einer neuen Durchleuchtungslampe.) Förhandlingar vid Svenska Ögenläkareföreningens 5 möte 1912.

533) **Lindstedt, F.: Demonstration af apparat för mätning af främre Ögonkammarens djup.** (Demonstration eines Apparates zur Messung der Tiefe der vorderen Augenkammer.) Förhandlingar vid Svenska Ögonläkareföreningens 5 möte 1912.

*534) **Lundsgaard, K. K. K.: Demonstration af Trephiner för Elliots operation.** (Demonstration von Trephinen für Elliots Operation.) Forhandl. vid det oftalm. Selskab i Kobenhavn. 1912.

*535) **Schots: Coniomètre ophtalmique.** Soc. belge d'Ophtalm. April 1913.
*536) **Vogt: Ein elektromotorisch betriebener und modifizierter Elliotscher Trepan.** Klin. Monatsbl. f. Augenheilk. April. S. 504.

Adler (521) verteidigt seine Farbstiftproben zur Diagnose der Farbenblindheit gegen die Kritik, die sie durch Brückner im Handbuch von Graefe-Saemisch erfahren hat. Er weist darauf hin, dass die Farbstifte nicht, wie Brückner annimmt, einen mit dem Kern gleichfarbigen Holzmantel, sondern einen naturfarbenen Mantel haben, und dass bei seiner Probe nicht, wie es nach Brückners Darstellung scheint, nach dem Namen der gezeigten Farben gefragt wird, sondern es sich um eine echte Wahlprobe handelt.

Coppez (525) demonstrierte kinematographische Aufnahmen verschiedener Beweglichkeitsstörungen und der einzelnen Arten des Nystagmus

In der neuen Durchleuchtungslampe von Lindahl (532) wird das leuchtende Stäbchen einer Nernstlampe in der Mündung des Trichters der Durchleuchtungslampe abgebildet. Durch die grosse spezifische Lichtintensität der Nernstlampe wird die Beleuchtung sehr gut; sogar bei totaler Katarakt leuchtet die Pupille rot und mit einer aplanatischen Ophthalmoskopierlinse wird ohne Schwierigkeit vom durchleuchteten Auge ein gutes, reflexloses Bild des Augengrundes erhalten. Grönholm.

Armaignac (522) demonstriert ein neues elektrisches Ophthalmoskop, das zur Untersuchung im aufrechten und umgekehrten Bild, zur Skiaskopie und Refraktionsbestimmung gleich gut geeignet ist und sich auch ohne Dunkelkammer leicht benutzen lässt. Eine leicht variierbare Distanz zwischen Kollektor und elektrischer Lampe gestattet, verschiedene Beleuchtungsintensitäten anzuwenden. Die Lampe wird durch ein kompendiöses Taschenelement gespeist. Causé.

Der neue reflexlose, elektrische Handaugenspiegel Piccolo von Baum (523) hat den Vorzug, dass er die Lichtquelle dicht an das zu untersuchende Auge bringt. Er liefert ein direktes, kein Spiegel-Bild, und erreicht durch starke Annäherung des untersuchenden Auges ein grösseres Gesichtsfeld als andere Augenspiegel. Die Konstruktion wird durch Abbildungen erläutert. Lieferant ist Sydow (Berlin).

Lampé (531) gibt einen kurzen Überblick über die Geschichte der Riesenmagnete und bespricht die Theorie und praktischen Vorzüge des Innenpolmagnet. Das Ergebnis von 20 in Lindenmeyers Klinik mit dem Innenpolmagnet behandelten Fällen ist: 50% sehr guter, guter oder mäfsiger Visus, 25% schlechter oder gar kein Visus, 25% Enukleation oder Exenteration. In 15 Fällen ergab die Sideroskopuntersuchung eine genaue Lokalisation des Fremdkörpers. L. tritt für regelmäfsige Anwendung der Sideroskopie in solchen Fällen ein, wo die Anamnese unbestimmt ist und eine Verletzung schleichende Entzündung auslöste. Die Prüfung auf Schmerzhaftigkeit am Riesenmagnet versagt oft in Fällen magnetischer Fremdkörper. Der bei kleinsten Fremdkörpern oft sehr geringe Ausschlag am Asmusschen Sideroskop wird durch vorherige Magnetisierung des Fremdkörpers durch Einbringen des Kopfes in den Ring des Innenpolmagneten oft erheblich vergrössert.

Schots (535) hat ein Instrument herstellen lassen zur Bestimmung der Achse im Zylinderglas, das darauf beruht, dass eine durch ein Zylinderglas gesehene gerade Linie nur als Gerade erscheint, wenn sie mit der Achse des Zylinders parallel läuft.

Hallauer (529) spricht in seinem die neubegründete Zeitschrift für ophthalmologische Optik einleitenden Aufsatz über neuere Brillenoptik. Bisher hat man sich bei der Korrektion von Ametropien mit der Korrektur des ruhenden Auges begnügt, die Korrektur der Brechkraft betraf nur die Achsenrichtung. Da aber vor allem durch die eigentümliche Schichtung der Linse schon im unbewaffneten Auge eine unscharfe Zeichnung in den peripheren Teilen der Netzhaut bedingt ist, so muss das Auge Blickbewegungen um den im Innern des Auges gelegenen Augendrehpunkt machen. Trägt das Auge nun ein korrigierendes Glas, so fällt dessen optische Achse mit der des bewegten Auges so gut wie nie völlig zusammen, die Strahlen treten im schiefen Strahlengang durch das Glas, es entsteht der sogen. Astigmatismus schiefer Büschel und dadurch ein undeutliches Bild. Waren ähnliche Überlegungen auch schon Ostwalt, Percival und Tscherning bekannt, so hat doch erst Gullstrand die Forderung aufgestellt, dass bei Herstellung bestimmter optischer Instrumente die Fehler schiefer Büschel für den Augendrehpunkt als Kreuzungspunkt der Hauptstrahlen aufzuheben sind. Und seiner Zusammenarbeit mit den Zeisswerken (besonders M. v. Rohr und O. Henker) verdanken wir die Lösung dieser Aufgabe. Einen grossen praktischen Wert hat dieser Erfolg für aphakische Augen. Diese erhalten durch Gullstrands Katralgläser, welche durch eine asphärische Fläche den Astigmatismus schiefer Büschel vermeiden, eine punktuelle Abbildung bei Winkelerhebungen bis zu 30°. Der sonstigen punktuell zeichnenden Instrumente wird nur kurz gedacht.

Galezowski (526) hält die Desinfektion der Brillenprobiergläser nach jedem Gebrauch für besonders wichtig: er hat ein besonderes Gefäss konstruiert, mit Äthylalkohol und Chloroform gefüllt, in dem die Gläser nach jedem Gebrauch ein desinfizierendes Bad für einige Sekunden erhalten, um dann mit einer Pinzette auf ein steriles Gazestück gelegt und wieder gebraucht zu werden. Causé.

Lundsgaard (534) hat einen Trepan konstruiert, der die Vorteile des Bowmanschen und des Holthschen zu vereinigen scheint. Wie das Holthsche Instrument, hat der Trepan von L. einen auswendigen Stepper, in welchem das Trepanrohr leicht und sicher gleitet, von einem Federmechanismus festgehalten. Grönholm.

Vogt (536) hat sich einen nach Art des von den Zahnärzten gebrauchten »elektrischen Bohrers« gebauten elektromotorisch betriebenen Trepan anfertigen lassen (F. Klingelfuss-Basel), um die Nachteile des gewöhnlichen Elliotschen Trepans zu vermeiden. Mit diesem muss man, um die Sklera zu durchbohren, einen manchmal nicht geringen Druck ausüben, wodurch die ruhige Lage des Instrumentes an unveränderter Stelle erschwert und vor allem im Augenblick des Kammerwasserabflusses die Gefahr einer Linsenverletzung gegeben ist. Gleichzeitig ist in dem neuen Modell der Hemmungsring sehr schmal gewählt, so dass er die Übersichtlichkeit des Operationsgebietes viel weniger behindert als der am Elliotschen Instrument. Mit diesem elektromotorisch betriebenen Trepan gelingt es dank der grossen Zahl der Umdrehungen (in der Sekunde 100—2000), ganz ohne Druck rasch und glatt zu trepanieren.

Best (524) verwendet neuerdings zur Staroperation eine breite, besonders abgebogene Lanze und fand Wundheilung rascher und Astigmatismus seltener als nach Anwendung des Graefeschen Messers. Dem Konjunktivallappen schreibt er keine Bedeutung als Schutz gegen Infektion zu.

Adler (520) empfiehlt für die Lokalanästhesie am Auge das von Rosenberg-Berlin hergestellte Eusemin (Kokain 0,0075, Adrenalin, Hydrochlor 0,00005 in 1 ccm physiologischer Kochsalzlösung, sterilisiert in geschmolzenen Phiolen) als wirksames und sicher gefahrloses Mittel. Wo das durch subkonjunktivale Injektion erzeugte Ödem das Operationsfeld verwischen würde, genügt oft die Einspritzung weniger Tropfen. Nach Injektion muss man 8—10 Minuten bis zur vollen Wirkung warten.

Mathilde Gstettner (528) berichtet über günstige Erfahrungen mit Noviform, das antiseptisch und austrocknend wirken soll. Sie hat es bei ekzematösen Geschwüren und Infiltraten, bei Konjunktivitis und Trachom, sowie Blepharitis angewandt in Salben und Pulverform und nie schädliche Folgen gesehen. Vergl. Clausen, dies Kapitel voriger Bericht.

Von der Ansicht ausgehend, dass die im Limbus gelegenen, den Bulbus eröffnenden Schnitte relativ leicht Infektionskeimen durchgängig sind, hat Grelault (527) den Lanzenschnitt in der Weise ausgeführt, dass er eine Schleimhautfalte bildet und so für die Wunde einen Schutz schafft. Ferner empfiehlt er Fixation des Bulbus am oberen Teil der Bindehautwunde. Causé.

V. Anatomie, Entwicklungsgeschichte, Missbildungen.

Ref.: Pagenstecher.

*537) **Bergmeister, Rudolf: Ein Beitrag zur Genese der Orbitalcysten und der im Mikrophthalmus vorkommenden Netzhaut- und Aderhautanomalien.** v. Graefes Arch. f. Ophthalm. 1913. Bd 85. S. 1.

*538) **Bernheimer, St.: Zur Kenntnis des angeborenen hinteren Polstares des Menschen.** Arch. f. Augenheilk. 1913. Bd. 74. S. 8.

*539) **Begle: Klinisch-anatomischer Beitrag zur Kenntnis der Distichiasis congenita.** Arch. f. Augenheilk. 1913. Bd. 74, S. 62.

*540) **Druault: Sur l'accroissement de la capsule du cristallin.** Arch. f. vgl. Ophthalm. 1913. III. Jahrg. S. 279.

*541) **Druault: Sur l'accroissement de la capsule du cristallin.** Société d'ophtalm. de Paris, mars 1913. Annal. d'oculist. T. CXLIX, S. 286—287.

*542) **Elschnig, A.: Zur Anatomie des menschlichen Albinoauges.** (Mit Abb.) v. Graefes Archiv. 1913. Bd. 84, S. 401.

*543) **Farnarier, F.: Über gewisse Faltenbildung in der Retina im Entwicklungsstadium.** Klin. Monatsbl. f. Augenheilk. 1913. 51. Jahrg. Juni. S. 823.

*544) **Fuchs, E.: Normal pigmentierte und albinotische Iris.** v. Graefes Arch. f. Ophthalm. 1913. Bd. 84, S. 521.

*545) **Ginzburg: Zur Kasuistik der Ptosis congenita mit kollateraler Vererbung.** Klin. Monatsbl. f. Augenheilk. 1913. Bd. 51. S. 455.

*546) **Greeff: Über das Vorkommen von geschlitzten Pupillen beim Menschen.** Arch. f. Augenheilk. 1913. Bd. 74. S. 1.

*547) **Hanke, Viktor: Die rudimentären Sehorgane einiger Amphibien und Reptilien.** (Mit Abbild.) Arch. f. vgl. Ophthalm. 1913. III. Jahrg. H. III u. IV. S. 323.

*548) **Ischreyt, G.: Zur vergleichenden Morphologie des Entenauges.** Zweiter Beitrag. Arch. f. vgl. Ophthalm. 1913. II. Jahrg. H. III u. IV, S. 369.

*549) **Krailsheimer, R.: Ein Beitrag zum Dermoid des Auges.** Klin. Monatsbl. f. Augenheilk. 1913. 51. Jahrg. S. 796.

*550) **Leplat, Georges: Production artificielle de tétards cyclopes.** Annales et Bulletin de la Société de Médecine de Gand. Mai 1913.

*551) **Lindahl, C.: Om främre ögenkammarens utveckling.** (Über die Entwicklung der vorderen Augenkammer.) Förhandlingar vid Svenska Ögenläkareföreningens 5 möte 1912. (Die Arbeit wird später vollständig pubiziert.)

*552) **Lindenfeld, B.: Ein Beitrag zur Bildung rosettenartiger Figuren in der Netzhaut sonst normaler fötaler menschlicher Augen.** Klin. Monatsbl. f. Augenheilk. 1913. Bd. 51, S. 440.

*553) **Rochat, G. F.: Krankheit der sekundären Augenblase als Ursache von angeborenen Missbildungen des Auges.** Nederl. Tijdschr. voor Geneesk. 1913. I. Nr. 13.

*554) **Rupprecht, J.: Demonstration eines Falles von Microphthalmus congenitus.** Münch. med. Wochenschr. 1913. 60. Jahrg. S. 895. (Mikrophthalmus mit Kolobom.)

*556) **Schnabl, Franz: Über eine eigentümliche Missbildung der Gesichtshaut und der Augenlider.** Arch. f. Dermatol. u. Syphilis. 1913. Bd. 115. H. 6. S. 609.

*557) **Schreiber, L.: Teratoides Osteom. Ein Fall von überzähliger Tränenkarunkel. Aus: Zur Pathologie der Bindehaut.** v. Graefes Arch. 1913. Bd. 84, S. 420.

*558) **Stähli, Jean: Über Persistenz von Resten der fötalen Pupillarmembran.** Klin. Monatsbl. f. Augenheilk. 1913. 51. Jahrg. S. 432.

*559) **Stilling, I.: Über die Entwicklung des Glaskörperkanals.** (Mit 2 Abbild. im Text.) Arch. f. vgl. Ophthalm. 1913. 3. Jahrg. Heft III u. IV, S. 290.

*560) **v. Szent-Györgyi, A.: Der Canalis hyaloideus im Auge des Schweines.** v. Graefes Arch. f. Ophthalm. 1913. Bd. 85, S. 137.

*561) **Thomsen, Chr.: Über die Vererbung des Mikrophthalmus mit und ohne Katarakt.** Inaug.-Diss. Rostock. 1913. Rats- u. Univers.-Buchdruckerei.

*562) **Uhlenhuth, E.: Der Einfluss des Wirtes auf das transplantierte Amphibienauge.** (Die Synchronie der Metamorphose.) Arch. f. vgl. Ophthalm. 1913. III. Jahrg. H. III u. IV, S. 343.

Aus der eingehenden Arbeit Elschnigs (542) über die Anatomie des menschlichen Albinoauges ist besonders bemerkenswert, dass an den von ihm anatomisch untersuchten Augen die Fovea centralis gänzlich fehlte. Das Pigmentepithel enthielt feinste, hellgelbliche Pigmentkörnchen, aber kein normales Fuscin. Nach Elschnig ist die Albinonetzhaut auf einem niederen Stadium der Entwickelung stehen geblieben. Die Herabsetzung der Sehschärfe, der Nystagmus der Albinos lässt den Schluss zu, dass in der Regel eine mangelhafte Ausbildung der Fovea beim Albino vorliegt.

Fuchs (544) berichtet über die Pigmentierung der normalen und albinotischen Iris und nimmt dabei Stellung zu der Auffassung Rübels, der die Durchleuchtbarkeit der Iris lediglich auf den Pigmentmangel des Irisstromas zurückführt, dem retinalen Pigment aber für die Durchleuchtbarkeit keine Bedeutung beilegt. Fuchs stellt verschiedene Typen der Pigmentierung auf, die er am retinalen Pigment des menschlichen Auges beobachtet hat (ganz schwarz und gleichmäßig, schwarz mit Lücken,

dunkelbraun etc.). Fuchs ist der Ansicht, dass die wirklich gute Durchleuchtbarkeit der Iris stets von der mangelhaften Pigmentierung der retinalen Pigmentschicht abhängt, was er durch die anatomische Untersuchung bestätigen konnte.

Hanke (547) hat die rudimentären Sehorgane eines Reptils, Blanus cinereus (Wigmann) und zweier Amphibien, Ichthyophis glutinosus (Blindwühle) und Hypogeophis untersucht. Die sehr eingehenden anatomischen Befunde sind zum Referat ungeeignet. Die Funktion dieser rudimentären Sehorgane kann wohl nur in der Empfindung von Licht und Dunkel bestehen, da an Stelle des durchsichtigen vorderen Teiles der Bulbuskapsel pigmentiertes und verhorntes äusseres Integument vorliegt. Auch die Linse ist bei keinem der Tiere als vollkommen durchsichtig zu bezeichnen, weil Degenerationen der Linsenfasern und Linsenzellen nachweisbar sind. Akkommodation ist unmöglich, da kein die Form der Linse verändernder Muskel vorhanden ist und ausserdem die Iris fehlt. Der Bulbus ist unbeweglich. H. nimmt eine Rückbildung der Sehorgane an, die durch die Lebensweise der Tiere bedingt ist.

Ischreyt (548) hat noch 4 weitere Entenarten, Anas crecca, Dafila acuta, Spatula clypeata und Fuligula fuligula auf den anatomischen Bau der Augen hin untersucht. Die eingehenden Mitteilungen sind in der Originalarbeit nachzulesen. Die von I. in der früher schon referierten 1. Arbeit dargelegten Unterschiede zwischen Schwimm- und Tauchenten bestätigen sich auch bei den neu untersuchten Entenaugen.

v. Szent (560) bestätigt das konstante Vorkommen des Canalis hyaloideus auch durch den mikroskopischen Nachweis im Schnittpräparat durch Anwendung besonderer Härtungsmethoden. Der Kanal ist von einer Grenzmembran umgeben und von lockerem Glaskörpergewebe ausgefüllt. v. S. vermochte den Kanal beim Schwein, Kaninchen, Meerschwein, Eichhörnchen und Rind, ferner bei der Maus nachzuweisen. Bei den Amphibien fehlte er, bei den Reptilien war er bei der Schildkröte vorhanden, fehlte aber bei Eidechsen und Schlangen.

Druault (541) hat bei 15 menschlichen Föten und Embryonen das Wachstum der Linsenkapsel untersucht, das in seinen vorderen und hinteren Teilen verschieden ist. Die vordere Linsenkapsel hat ein gleichmäfsiges Wachstum; bei der Geburt beträgt die Dicke der Kapsel zentral etwa die Hälfte, peripher ein Drittel der Stärke bei den Erwachsenen. Bei der hinteren Kapsel dagegen ist das Wachstum verschieden zwischen Zentrum und Peripherie; in ersterem erscheint sie zuerst und bereits gegen Ende des 4. Monats in einer Dicke von 2—4 Mikren, die sie während des späteren Lebens beibehält. In der Peripherie des hinteren Abschnittes ist erst bei einem Embryo von 43 mm Länge der Anfang der hinteren Kapsel zu bemerken, die sich allmählich verdickt. Vom Beginn des Erscheinens bis zur Mitte des 7. Monats bleibt diese Verdickung der hinteren Kapsel in einer gleichmäfsigen Entfernung vom Äquator, während sie sich vom hinteren Pol immer weiter entfernt. Causé.

Nach Druault (540) findet die Dickenzunahme der Linsenkapsel bei der fötalen Entwickelung in den verschiedenen Abschnitten sehr ungleichmäfsig statt, zuerst ist das Wachstum im hinteren Abschnitt

stärker beschleunigt. Die Zunahme beginnt am hinteren Pol, gegen Ende des 4. Monats hat das Wachstum hier sein Maximum erreicht, das dann während des ganzen Lebens gleich bleibt. Von der 10.—11. Woche an verdickt sich der periphere Teil der hinteren Kapsel und nimmt bis zur Geburt dauernd an Dicke zu, alle übrigen Kapselabschnitte an Dicke überragend. Das Dickenwachstum der vorderen Kapsel geht gleichmäfsig vor sich.

Stilling (559) nimmt Stellung zu der von Franz kürzlich im Archiv für vergleichende Ophthalmologie entwickelten Anschauung, der Glaskörperkanal sei der letzte Rest der Augenbecherhöhle. Nach Stilling ist der Kanal erst nach Rückbildung der Arteria hyaloidea zu finden, ausserdem nimmt der ursprünglich sehr enge Kanal mit dem Wachstum des Auges an Durchmesser zu. Stilling folgert daraus, dass der Kanal kein rein embryonaler Rest ist, sondern eine Bildung, die sich erst mit dem Wachstum des Auges entwickelt. Stilling fand aber ausserdem bei Untersuchung eines sehr grossen Materials vereinzelte Fälle, die einen gewaltigen Spalt von Trichterform im Glaskörper erkennen liessen. Diese abnorm grossen Hohlräume betrachtet er als Hemmungsbildungen, hervorgerufen durch mangelhaften Verschluss der Glaskörperspalte.

Bergmeister (537) gibt die anatomische Beschreibung zweier Mikrophthalmi mit Kolobom und Orbitalcysten. Neu ist an den Fällen, dass die Orbitalcysten beider Mikrophthalmi aus der Höhlung des Augenblasenstieles hervorgegangen sind. Die Wandung der Orbitalcysten wird nämlich von den Optikusscheiden gebildet. Es findet sich ein hyperplastischer Optikusstamm, der im Cystenbereich sich als orbitaler Abschnitt des Nerven darstellt. Es kommunzieren die erweiterten Höhlen des Augenblasenstieles mit dem Raum zwischen Pigmentepithel und Pars optica des Bulbus.

Bernheimer (538) teilt die Resultate der anatomischen Untersuchung bei angeborenem hinterem Polstar des Menschen mit. Es fand sich eine unregelmäfsige Anlage der hinteren Linsenkapsel mit starker Verdünnung der hinteren zentralen Teile der Linsenkapsel und ferner Zerfall von Linsenfasern in eine krümlig-homogene Masse am hinteren Linsenpol.

Von Begle (539) liegt die Beschreibung eines Falles von Distichiasis congenita vor, mit anatomischer Untersuchung. Normal entwickelte Meibomsche Drüsen fehlten, an ihrer Stelle fanden sich Glandulae sebaceae in Form hypoplastischer Talgdrüsen, die in Haarbälge gut ausgebildeter akzessorischer Zilien einmündeten (Befund an den Unterlidern). Begle fasst die Distichiasis congenita als atavistisches Merkmal auf, da die Meibomschen Drüsen nach Virchow modifizierte Haarbalgdrüsen sind und da zum Beispiel beim Igel etc. die Meibomschen Drüsen noch mit Haaren in Verbindung stehen.

Farnarier (543) äussert sich zu der Arbeit von Bertha Lindenfeld über die Bildung rosettenartiger Figuren in der Netzhaut sonst normaler fötaler Augen. In dieser Arbeit war die Frage aufgeworfen worden, ob die von Farnarier früher schon veröffentlichten analogen Befunde nicht vielleicht Kunstprodukte oder kadaveröse Veränderungen sein könnten. F. sucht diese Einwände zu widerlegen und vertritt die Ansicht, dass auch seine Abbildungen der Netzhautanomalien vollkommen mit den Abbildungen Lindenfelds übereinstimmen.

Ginsburg (545) hat eine Familie beobachtet, in der mehrere Kinder gesunder Eltern Ptosis congenita zeigten, einseitig und doppelseitig.

Greeff (546) bespricht 3 Fälle von schlitzförmigen Pupillen beim Menschen. Bei einem der Patienten fanden sich noch andere Missbildungen des Auges, Membrana pupillaris perseverans, Mikrokornea etc. Greeff nimmt zu den verschiedenen Theorien, die diese Pupillenform zu erklären versuchen, keine entscheidende Stellung (atypische Kolobome, atypische Entwicklung des Irismesoderms oder Atavismus unter Berücksichtigung der schlitzförmigen Pupillen bestimmter Tierarten).

Das von Krailsheimer (549) beschriebene Dermoid hatte seinen Sitz auf der temporalen Hälfte der Sklera und griff weit auf die Hornhaut über und enthielt lymphoides Gewebe, tubulo-azinöse Drüsen, hyalinen Knorpel, glatte Muskulatur, quergestreifte Muskulatur und Fettgewebe.

Bringt man nach Leplat (550) Froscheier kurz vor Beginn der Gastrulation während 36 bis 48 Stunden in eine Lösung von Lithiumchlorür, so entwickeln sich diese Eier in nicht normaler Weise. Der Kopf flacht sich in vertikaler Richtung ab, die Riechgruben verschmelzen und bilden eine einzige median gelegene Grube, das Maul scheint zu fehlen. Das merkwürdigste aber ist die Entstehung von Cyklopie oder Anophthalmus. Danis.

Lindenfeld (552) hat bei Untersuchung der Augen von 2 menschlichen Föten einmal Körnerrosetten der Netzhaut in der Gegend des Sehnerven gefunden, bei dem zweiten Fötus dagegen Faltenbildung der Körnerschichten und Anhäufung undifferenzierter fötaler Zellen an der Ora serrata (Seefeldersche Rosetten und Netzhautfalten). Beide Föten stammen von Müttern, die während der Gravidität zwecks Sterilität mit Röntgenstrahlen behandelt wurden. Lindenfeld lässt die Frage offen, ob diese Netzhautanomalien durch Wirkung von Röntgenstrahlen entstanden sind. Da bei den Versuchen von v. Hippel und Pagenstecher nach Röntgenbestrahlung trächtiger Kaninchen kurz vor der Zeit der Schliessung der fötalen Augenspalte bei zwei Würfen Aderhautkolobome beschrieben wurden, die ja gewöhnlich mit Netzhautrosetten einhergehen und ausserdem ein Mikrophthalmus mit «typischen Rosetten» der Netzhaut, so scheinen die Befunde Lindenfelds auch für den Menschen zu bestätigen, dass durch Röntgenstrahlen Missbildungen der Netzhaut hervorgerufen werden können (cf. v. Graefes Archiv 1907, Bd. 65, S. 326).

Rochat (553) prüfte die Gültigkeit der Manz-Hessschen Theorie an den Ergebnissen der Untersuchung eines Auges mit drei angeborenen Abweichungen. 1. Eine, aus einer doppelten vorderen Pigmentepithelzellenschicht und einer einfachen hinteren Ciliarepithelzellenschicht bestehende Membran, welche die hintere Linsenfläche mittels dreier Zipfel mit der Augenwand verband. Sie stellt eine aus der Ecke von Iris und Ciliarkörper ausgezogene Gewebsfalte dar, als Folge einer Verklebung von Linse und Augenwand entstanden in dem dritten Schwangerschaftsmonat. 2. Eine Arteria hyaloidea persistens, welche zwischen 2 der oben genannten Zipfel liegt, ohne die Augenwand zu erreichen. Sie kann also die Ursache der Membranbildung, wie es die M.-H.sche Theorie will, nicht sein, eher umgekehrt. 3. Ein Sehnervenkolobom. Der Eintritt des Nerven bestand aus einer von den

3 Augenhäuten gebildeten tiefen Grube. Das Pigmentepithel am Rande der Grube war ringförmig gewuchert. Letztere stellt also einen durch diese Wucherung abgeschnürten Teil des Auges dar. Entzündungserscheinungen fehlten gänzlich. Die bei 1. und 3. beschriebenen Abweichungen können nur durch die Annahme von krankhaften Veränderungen der sekundären Augenblase, wie man sie auch bei Naphthalin- und Ergotinvergiftung findet, erklärt werden. Ebenso sind die Kolobome, besonders die atypischen, besser mit dergleichen isolierten Entartungen der Augenblase, als mit der M.-H. schen Theorie in Einklang zu bringen. Visser.

Schnabel (556) beschreibt eine bisher unbekannte Missbildung, die in Bildung runzelförmiger Hautwülste auf der Stirn und in Insuffizienz des Lidschlusses infolge rudimentär entwickelter Lider besteht. Ausserdem fanden sich Abnormitäten der Gesichtsbildung, der Behaarung und sonstigen Hautbeschaffenheit. Die Lidmissbildung war nach Elschnigs Beschreibung eine ziemlich komplizierte. Das Superzilium war nicht entwickelt, die Stirnhaut setzte sich direkt in die derbe Oberlidhaut fort. An beiden Unterlidrändern fand sich eine Kerbe nahe dem Cantus externus. Ausserdem findet sich eine dermoidartige Bildung am Cantus externus rechts sowie die Verlagerung eines Tränenpünktchens.

Nach Stähli (558), der 800 Patienten auf Persistenz von Resten der fötalen Pupillarmembran untersucht hat, ist diese Erscheinung viel häufiger als man anzunehmen geneigt ist. Stähli hat bei dem Lichte einer Nernst-Lampe mit Hartmannscher Kugellupe und Bergers Binokularlupe untersucht. Er findet Reste in 63,25 % der Fälle.

Thomsen (561) bringt zunächst einführende Betrachtungen über die Beobachtungen von vererbtem Mikrophthalmus verschiedener Form (1. reiner Mikrophthalmus, 2. Mikrophthalmus und Kolobom, 3. Mikrophthalmus mit gleichseitiger Form und Strukturveränderung des Auges, ohne dass ein Kolobom nachweisbar ist). Th. berichtet von einer Familie, in der Schichtstar allein und Schichtstar Mikrophthalmus vererbten. Die mit Star resp. Mikrophthalmus behafteten Individuen zeigten Nystagmus. Die Grosseltern der Eheleute waren Geschwister. Ausserdem fand sich Geisteskrankheit bei der Familie.

Uhlenhuth (562) geht aus von der Bedeutung der Transplantation von Organen für die moderne Forschung, er erinnert an die Bedeutung der Uterustransplantation L. Loebs, an die Extremitätentransplantationen von Braus, an die Versuche von Spemann und Lewis an der Linse des Amphibienauges. Er selbst hat durch Transplantation von Augen der Larve von Salamandra maculosa interessante Studien über die zeitliche Entstehung des Pigmentes in der Iris gemacht. Salamandra maculosa hat im Stadium der Larve eine goldgelb schimmernde Iris. Auf die larvale Periode folgt bei Salamandra eine Übergangsperiode, in der das Anslandsteigen und die Umwandlung von der Larve zu Imago erfolgt. In dieser Zeit erfolgt die Pigmentierung der Iris, der gelbe Irisring verschwindet. U. hat nun versucht, wie diese Metamorphose der Irispigmentierung am transplantierten Salamandraauge beeinflusst wird. Er hat einmal Augen von jungen Larven, die von dem Stadium der Metamorphose noch weiter entfernt sind, auf ältere Larven transplantiert: die Metamorphose erfolgte dennoch gleichzeitig am Eigenauge wie am transplantierten Auge, die Pigmentierung war also

beim transplantierten Auge beschleunigt. Umgekehrt hat er Augen von älteren Larven auf jüngere transplantiert. Wiederum erfolgte die Pigmentierung synchron, die Pigmentierung am transplantierten Auge wurde also verzögert. U. übertrug dann Augen von alten Larven auf sehr junge Larvenstadien und zögerte die Metamorphose dieser jungen Larven durch Mästung hinaus, in der Hoffnung, nun eine heterochrone Entwicklung des körpereigenen und des transplantierten Auges zu erhalten. Trotzdem trat wieder synchrone Metamorphose der Iris ein. Ebenso schlug der Versuch fehl, wenn er die Entwicklung alter Larven beschleunigte, denen Augen junger Larven transplantiert wurden. Die Metamorphose erfolgte stets synchron. Die Metamorphose der Augen ist also vom Wirt abhängig, von einem physiologischen Zustand des Gesamtorganismus. Das transplantierte Auge kann sich nicht aus sich selbst heraus verwandeln. Der Faktor, der zur Irispigmentierung führt, liegt ausserhalb des Auges. Heterochrone Metamorphose ist nach U. nur dann möglich, wenn man ein Auge einer Larve zur Transplantation verwendet, die bereits in dem physiologischen Zustande sich befand, der zur Irispigmentierung führt. U. hat dann noch die Frage zu entscheiden versucht, ob das Pigment der Iris bei diesen Vorgängen in der Iris von Salamandra wohl im Auge gebildet wird, oder einwandert. Zu diesem Zweck transplantierte er Salamandraaugen auf Tritonen, die zeitlebens eine goldgelbe Iris besitzen. Das Transplantat auf Triton ging in Metamorphose, die Iris wurde dunkel, das Pigment wird also im Auge gebildet.

VI. Ernährungsphysiologie und Augendruck.

Ref.: Wessely.

*563) **Leboucq: Quelques considérations sur les voies lymphatiques de l'oeil et de l'orbite.** Bull. de la société belge d'ophtalm. 27. April 1913.

*564) **Schoenberg, M. J.: Clinical and Experimental Researches on Intraocular Drainage.** Arch. of Ophthalm. März 1913.

*565) **Terrien et Dantrelle: Etude clinique et morphologique sur la coagulabilité de l'humeur aqueuse.** Société française d'ophtalm. Mai 1913. Annales d'oculist. T. CXLIX, S. 454.

Leboucq (563) hat an Kaninchen Experimente über die Ausscheidung körperfremder Substanzen aus der Vorderkammer und dem Glaskörper angestellt, die er mit der Pravazspritze injizierte. Lösungen von Kristalloiden erwiesen sich ihm wegen der Diffusion selbstverständlich als ungeeignet. Korpuskuläre Elemente, wie chinesische Tusche erachtete er ebenfalls für unbrauchbar, da bei seinen Injektionsversuchen in die Vorderkammer Glaukom, in den Glaskörper Phthisis bulbi auftrat. Für am zweckmäfsigsten hält er die Verwendung von kolloidalen Farbstoffen, sowie besonders von Olivenöl. Bei Farbstoffinjektionen in die Vorderkammer fand er die hintersten Schichten der Hornhaut, die Iris und den Fontanaschen Raum, sowie die Umgebung des Schlemmschen Kanals gefärbt, nicht aber diesen selbst oder die Innenräume der Venen. Ganz die gleiche Topographie zeigten die mit Osmium gefärbten Ölkügelchen 5 bis 6 Wochen nach der Injektion im mikroskopischen Schnitt. Es machte sich dabei Phagocytose geltend und der Transport erfolgte auf dem Wege der Lymphscheiden der Gefässe, aber nicht in diesen selbst. Ebenso ergaben die Injektionen in den

Glaskörper einen Transport durch die die Zentralgefässe begleitenden Lymphgefässe. Die weitere Verfolgung des Öls in der Orbita war wegen des Orbitalfettes unmöglich. Aus diesen Ergebnissen zieht Leboucq den Schluss, dass die Augenflüssigkeiten lediglich auf dem Wege der perivaskulären Lymphräume, aber nicht durch die Blutbahn abgeführt werden, und zur Stütze dieser Ansicht führt er Versuche an, in denen er einmal die die Halsvenen begleitenden Lymphgefässe, das andere Mal die Halsvenen selbst auf der einen Seite bei Kaninchen unterband. Beide Male zeigte sich bei intravenöser Fluoresceininjektion eine stärkere Färbung und ein langsameres Verschwinden derselben auf der operierten Seite, im ersteren Falle war der Unterschied aber wesentlich stärker.

Terrien und Dantrelle (565) fassen ihre klinischen und morphologischen Studien über die Gerinnbarkeit des Kammerwassers dahin zusammen, dass das Gerinnsel des Kammerwassers immer dieselbe Form hat, wie das Blutgerinnsel, wenn der Fibringehalt in beiden gleich ist. Bei Reizung des Auges etc. ist der Fibringehalt verschieden. Die Koagulation des Kammerwassers ist allein abhängig vom Gehalt an löslichen Kalziumsalzen; die Vasodilatation der Ciliargefässe ist ein sehr wichtiges Moment, sie gestattet den Durchtritt von Fibrinogen und Antikörpern in das Kammerwasser und ist so die erste Schutzvorrichtung gegen äussere Schädlichkeiten. Causé.

Schochberg (564) hat die Überzeugung gewonnen, dass das Tonometer von Schiötz nicht nur bei Menschen anwendbar ist, sondern auch bei Tierversuchen und dass es hierbei sogar der alten Manometer-Methode mit Kanüle oder Nadel überlegen ist. Weiter hat er beobachtet, dass das Tonometer bei längerer kontinuierlicher Anwendung ein graduelles Sinken des intraokularen Druckes anzeigt, was seines Erachtens dadurch zu erklären ist, dass der Druck des Gewichtes des Instrumentes einen gewissen Betrag von Flüssigkeit aus dem Auge herauspresst. Diesen Umstand hat Sch. nun benutzt, um Studien über die «Drainage», die Flüssigkeits-Ableitung, im Auge anzustellen, und ist dabei zu bemerkenswerten Resultaten gelangt. Vor allem benützte er die Methode, um zu entscheiden, ob bei Glaukom, wo das Drainage-System teilweise versperrt sein muss, die «Entwässerung» des Augapfels durch den Tonometerdruck eine relativ längere Zeit gebrauchte, als bei normalen Verhältnissen. Als «Index» der okularen Drainage bezeichnet Sch. die Geschwindigkeit, mit der die Augenflüssigkeit durch das Gewicht des Tonometers aus dem Auge gepresst wird. Die Versuche des Verf. betrafen 3 Kaninchen, ferner 7 (menschliche) Augen mit normalem Druck, 3 Augen mit Glaukomverdacht, 4 Augen mit Glaucoma simplex, 4 iridektomierte Augen, 2 Augen mit Glauc. simpl. und Retinalblutungen, 2 Fälle von absolutem Glaukom, 1 Fall mit Glauc. absolut., bei dem die Resectio optico-ciliaris vorgenommen war, und 1 Fall mit Sekundär-Glaukom und chronischer Iridocyklitis. Als Ergebnisse seiner Untersuchungen gibt Sch. folgendes an: Die Höhe des intraokularen Druckes hängt grösstenteils ab von der Unversehrtheit des drainierenden Systems des Auges, und die Untersuchung der Geschwindigkeit der Augendrainage ist von grösserer Wichtigkeit, als die einfache Messung des intraokularen Druckes. Erstere kann mit einer gewissen Genauigkeit mit Hilfe des Schiötzschen Tonometers sowohl bei tierischen als bei menschlichen Augen gemessen werden. Bei normalen Augen variieren Druck und «Index» der Drainage in relativ weiten Grenzen. Bei

glaukomatösen Augen ist die Funktion des drainierenden Systems unvollkommen. Es ist mit Sicherheit anzunehmen, dass bei beginnendem oder prodromalem Glaukom das letztere leichte Veränderungen erleidet, welche, zu gering, um eine Erhöhung des intraokularen Druckes über die obere Grenze des normalen zu bedingen, doch ausreichen, um durch die Messung der Drainage-Geschwindigkeit erkennbar zu werden. Es gibt Patienten mit latentem Glaukom, wo der intraokulare Druck sich innerhalb der normalen Grenzen — etwa zwischen 15—26 mm Hg — befindet. Die Diagnose kann in solchen Fällen ziemlich gesichert werden durch die Messung der Drainage.

Treutler.

VII. Physiologie und Pathologie des Gesichtssinnes.

Ref.: Köllner.

*566) **Babák: Über den Farbensinn des Frosches, vermittels Atemreaktion untersucht.** Zeitschr. f. Sinnesphysiol. Bd. 47, S. 331.

*567) **Bahn, O. A.: The moving Picture and the eye.** (Wandelbilder und Auge.) New Orleans Med. and Surg. Journal. Okt. 1912.

*568) **Blachowski: Studien über den Binnenkontrast.** Zeitschr. f. Sinnesphysiol. Bd. 47, S. 291.

*569) **Bleuler: Zur Theorie der Sekundärempfindungen.** Zeitschr. f. Psychol. Bd. 65, S. 1.

*570) **Bossidy, J. C.: A case of uniocular polyopia, existing in both eyes.** (Ein Fall von uniokularem Mehrfachsehen beider Augen.) Journ. Amer. Med. Ass. 21. Sept. 1912.

*571) **Bühler: Die Gestaltswahrnehmungen. Experimentelle Untersuchungen zur psychologischen und ästhetischen Analyse der Raum- und Zeitanschauung.** Spemann, Stuttgart 1913. 1. Bd. 297 S. M. 7.50.

*572) **Bylsma, R.: Frühlingsnachtblindheit.** Medisch Weekblad. XX, 8 u. 9.

*573) **Cantonnet: Achromatopsie congénitale totale.** Arch. d'ophtalm. T. XXXIII, S. 289—292.

*574) **Degenkolb: Die Raumanschauung und das Raumumgangsfeld.** Neurolog. Zentralbl. Nr. 7 u. 8, S. 491.

*575) **Groos: Lufterscheinungen bei Erdbeben.** Zeitschr. f. Psychol. Bd. 65, S. 100.

*576) **Grünberg: Untersuchungen über die Periodizität der Nachbilder.** Zeitschrift f. Biol. 61. Bd., S. 73.

*577) **Halben: Das Auge des Luftschiffers.** Berl. ophthalm. Gesellsch. Juni 1913.

*578) **Hilbert: Zur Kenntnis der genuinen Chromatopien.** Klin. Monatsbl. f. Augenheilk. 51. Bd. (April), S. 494.

*579) **Holth, S.: Euphos-Brille fra Sydpolfaerden.** (Die Euphos-Brille bei Amundsens Südpolfahrt.) Norsk. Mag. f. laegev. 1912. Nr. 12.

*580) **Jess: Die Ringskotome nach Sonnenblendung** Arch. f. Augenheilk. 74. Bd., S. 78.

*581) **Katz, David: Über individuelle Verschiedenheiten bei der Auffassung von Figuren.** (Ein kasuistischer Beitrag zur Individualpsychologie.) Zeitschr. f. Psychol. Bd. 65.

*582) **Köllner: Anleitung zur Prüfung des Farbenunterscheidungsvermögens mittels des Anomaloskops für Bahnärzte.** Zeitschr. f. Bahn- und Bahnkassenärzte. 8. Jahrg., S. 144.

*583) **Lasareff: Über den Einfluss der Geschwindigkeit des Reizzuwachses auf den Schwellenwert der Gesichtsempfindung.** Arch. f. d. gesamte Physiol. 150. Bd. S. 371.

*584) **Meisling, A.: Om Maculas Farve.** (Die Farbe der Makula.) Forhandl. i det oftalm. Selskab i Kobenhavn 1912.

585) **Milutin: Untersuchungen über das Gesetz der identischen Sehrichtungen.** Zeitschr. f. Biol. 60. Bd., S. 41.

*586) **Niels Hoeg: Om Synsfeltet ved marvholdige Nervetraade.** (Über das Gesichtsfeld bei markhaltigen Nervenfasern.) Forhandl. i det oftalm. Selskab i. Kobenhaven 1912.

*587) **v. Szily, A.: Erscheinungen am engen Streifenmuster. Ein Beitrag zur Erforschung der optischen Bewegungsempfindung.** Sitzungsber. d. k. Akad. d. Wissensch. in Wien. Math.-naturw. Klasse. Bd. CXXI, Abt. III.

*588) **Speleers, Reinard: Ringskotom bei Blendung durch Sonnenfinsternis.** Nederlandsch Tijdschrift voor Geneeskunde. 1913. I. Nr. 20.

*589) **Vogt: Herstellung eines gelbblauen Lichtfiltrates, in welchem die Macula centralis in vivo in gelber Farbe erscheint, die Nervenfasern der Netzhaut und andere feine Einzelheiten derselben sichtbar werden, und der Grad der Gelbfärbung der Linse ophthalmoskopisch nachweisbar ist.** v. Graefes Arch. f. Ophthalm. 84. Bd., S. 293.

*590) **Vogt: Willkürliche Erzeugung und Beseitigung von vorübergehenden Blendungsskotomen während der Fixation einer gelben Fläche.** Arch. f. Augenheilk. 74. Bd., S. 41.

*591) **Weve: Der Lichtsinn von Periophthalmus koireutheri. Ein Beitrag zur Kenntnis des Lichtsinnes der Fische.** Arch. f. vgl. Ophthalm. III. S. 265.

Die Frage nach der Pigmentierung der Makula lutea versuchte Vogt (589) durch Augenspiegeln mit entsprechend filtriertem Licht zu lösen. Am besten eignet sich ein Lichtgemisch, das etwa zu gleichen Teilen aus blauen und gelben Strahlen besteht; vor allem müssen die roten Strahlen herausfiltriert werden. Mit Hilfe des so gewonnenen (aus blauen, gelben und grünen Lichtstrahlen zusammengesetzten) Lichtes, das von einer Bogenlampe herrührt, lässt sich am lebenden Auge im aufrechten Bilde in der Tat eine gelbe Färbung des zentralen Teiles der Makulagegend erkennen. Deren Ausdehnung fällt etwa mit der postmortalen Gelbfärbung zusammen. Anscheinend handelt es sich um eine selektive Absorption in Pigment und Blutfarbstoff, nicht um eine Lackfarbe. Mit diesem Lichte werden auch feine Details der Netzhaut, z. B. die Nervenfasern mit ihrem Verlauf sichtbar. Die Gelbfärbung der Linse kann ebenfalls gleichzeitig beobachtet werden.

Ferner hat zur Kontrolluntersuchung der widersprechenden Angaben betreffs der Farbe der Makula Meisling (584) Gelatinehäutchen auf Glas in Makulaform in mehr oder weniger kräftigen Auflösungen von Auramin und Kaliumbichromat gefärbt. Es zeigt sich, dass die Bedingungen zur Beobachtung der gelben Farbe besser auf weisser als auf roter Unterlage und absolut schlecht auf schwarzem Hintergrund sind Ist die gelbe Farbe nicht besonders intensiv, so verschwindet sie ganz auf schwarzer Unterlage. Dasselbe ist der Fall, wenn man das Licht der Quecksilberlampe und eine Blutauflösung als Hintergrund anwendet. Es ist nichts Merkwürdiges darin, dass man nicht eine Gelbfärbung der Makula bei der Ophthalmoskopie mit Quecksilberlicht (Gullstrand) beobachten kann, besonders da die blaue Fluoreszenz

der Medien äusserlich stört. Das weisse Tageslicht eignete sich am besten zur Beobachtung einer schwächeren Gelbfärbung und ist den Lichtquellen mit Linienspektrum überlegen. Es kann also nicht durch Benützung der Quecksilberlampe der Beweis geführt werden, ob die Makula lutea ihren Namen mit Recht trägt. Grönholm.

Über den Binnenkontrast, d. h. die gegensinnige Wechselwirkung der Netzhautstellen, die sich in einem Netzhautbezirke abspielt, der von objektiv gleichem Lichte getroffen wird, machte Blachowski (568) Untersuchungen. Auf einer verschieden grossen z. B. weissen Scheibe wurde an umschriebener Stelle mit Hilfe eines Deckgläschens, welches das Licht von einem Farbenkreisel spiegelte, die Schwelle der Sichtbarkeit dieses umschriebenen Reizes bestimmt. Nach Diskussion der Fehlerquellen kam B. zu dem Ergebnis, dass die Schwellen mit zunehmender Ausdehnung der Flächen niedriger werden. Der Binnenkontrast wirkt dabei als ein Reiz, der dem tatsächlich gegebenen Lichtreize direkt entgegengesetzt ist, also bei einer Einwirkung einer weissen Lichtfläche einen Schwarzreiz darstellt. B. bringt damit eine experimentelle Stütze für die Heringsche Hypothese, dass eine graue Fläche infolge der gegenseitigen verdunkelnden Wirkung der Einzelteile minder hell erscheinen muss, als dies der Fall sein würde, wenn diese Beeinflussung fehlte.

Lasareff (583) untersucht die Beziehungen zwischen der Geschwindigkeit des Reizzuwachses und den Schwellenwerten der Empfindung an einer Versuchsanordnung nach dem Prinzip des Lummer-Brodhunschen Würfels. Er fand zwischen beiden lineare Beziehungen.

Die unter Ashers Leitung angefertigten Untersuchungen Grünbergs (576) über die Periodizität der Nachbilder ergaben, dass diese nicht mit einer gleichen Periodik der Blickschwankungen zusammenfalle; bei fester Fixation sind die Blickschwankungen so klein, dass sie überhaupt die Nachbilder nicht beeinflussen. Im helladaptierten Zustande des Sehorganes war die Periodik der Nachbilder trotz variabler Helligkeit des Vorbildes die gleiche. Das dunkeladaptierte Sehorgan sah die Nachbilder mit der gleichen Deutlichkeit wie das helladaptierte Auge, und auch die Periodik war die gleiche wie bei Helladaptation. Kurz, die Periodik der Nachbilder hängt weder von der Intensität der Reize, noch vom Adaptationszustand der Netzhaut ab. Die beobachtete Gleichheit der Periodik bei verschiedenem Adaptationszustand ist nach G.s Meinung von theoretischer Bedeutung mit Rücksicht auf gewisse Theorien betreffs der Dunkeladaptation. Er wendet sich vor allem zu der v. Kriesschen Duplizitätstheorie, welche bekanntlich das Sehen im Dunkeln vorwiegend den Stäbchen zuschreibt. Die Gleichheit der Periodik der Nachbilder spreche eher dafür, dass der gleiche Apparat in beiden Fällen funktioniere. «Wenn man an der Annahme festhalten wolle, dass die Vorgänge in den purpurhaltigen Stäbchen das Wesentliche beim Sehen in Dunkeladaptation ausmache, müsste man zu der Hilfshypothese greifen, dass gerade diejenigen Prozesse, welche in den allein funktionierenden Stäbchen die Grundlage des zeitlichen Ablaufs der Nachbilder bilden, in Dunkeladaptation sich garnicht geändert hatten». Diese Hilfshypothese ist nach G. schon aus physikalisch-chemischen Gründen sehr unwahrscheinlich: Bei Dunkeladaptation sammelt sich viel Sehpurpur in den Stäbchen an; deshalb müsse nach dem Massenwirkungsgesetz die Reaktions-

geschwindigkeit des Zerfalles des Sehpurpurs in Dunkeladaptation anders sein, wie in Helladaptation. Dadurch verbiete sich eine gleichmäfsige Periodik der Nachbilder. Schliesslich folgert G. aus seinen Ergebnissen (ohne also mit ihnen die v. Kriessche Theorie umzustossen), dass die Periodik der Nachbilder an einem zentral von der Stäbchen- und Zapfenschicht gelegenen Apparat sich abspielen dürften. Darauf weise die offenbare Unabhängigkeit der Periodik von den äusseren Variablen zweifelsohne hin. (Versuchsanordnung: als Reiz wurden graue, grau-weisse und schwarze Papiere benutzt. Zur Zeitregistrierung diente ein Kymographion. Der Beobachter schloss jedesmal mit einem Morsetaster einen Stromkreis, wenn eine Nachbildphase erschien.)

Eine Anleitung zur Prüfung des Farbenunterscheidungsvermögens mittels des Anomaloskop hat Referent (582) auf Aufforderung des Kgl. preuss. Minist. d. öffentl. Arbeiten für den Bereich der preussisch-hessischen Staatseisenbahnen verfasst. Nach kurzer Beschreibung des Anomaloskops mit Betonung der Fehlermöglichkeiten des Apparates wird ein bestimmter Gang der Untersuchung angegeben, der vor allem die neueren Ergebnisse über die Einstellungsbreite des Rotgrüngemisches bei der Rayleigh-Gleichung berücksichtigt. Dadurch werden die Unsicherheiten und Ungenauigkeiten des Ergebnisses bzw. des Urteils über die Farbentüchtigkeit möglichst vermieden. Eine graphische Darstellung des Ergebnisses zwecks schnelleren Überblickes für Nachuntersucher und die neuerdings aufgrund der Anleitung (in Preussen-Hessen) amtlich eingeführten Gutachtenformulare sind beigegeben. Die Schrift ist nicht im Handel käuflich.

Cantonnet (573) untersuchte zweimal innerhalb 6 Jahren einen 20jährigen Mann mit totaler kongenitaler Farbenblindheit. Beide Augen waren hyperopisch gebaut und hatten $^1/_3$ Sehschärfe bei leichtem horizontalem Nystagmus und nur geringer Lichtempfindlichkeit. Das Gesichtsfeld war normal, ohne Skotom. Ophthalmoskopisch fanden sich nur einige unwesentliche Anomalien (physiologische Exkavation, Schlängelung der Gefässe, markhaltige Nervenfasern. Der Farbensinn fehlte vollständig, der Patient konnte nur schwarz und weiss unterscheiden. Alle Farben wurden nur als Helligkeitsunterschiede angegeben: Als gelb bezeichnet er die hellen Töne, als rot oder grün die mittleren und als blau oder violett die dunklen. Holmgrensche und Parinaudsche Proben bereiten ihm die grössten Schwierigkeiten. Die ganze Aussenwelt sieht er grau in grau mit geringen Helligkeitsunterschieden. Cantonnet meint, dass es vielleicht gelingen wird, dem Wesen der Farbenblindheit näher zu kommen, wenn man alle Personen mit kongenitaler Amblyopie auf ihren Farbensinn prüft, da manche von diesen farbenblind sind, ohne es zu wissen. Causé.

Um die Gültigkeit des Gesetzes der identischen Sehrichtungen nachzuweisen, hat Milutin (585) eine Methode beschrieben, mittels deren sie die Ergebnisse graphisch festhalten konnte (Fixierzeichen auf Glasplattentisch, Kopf durch Reissbrett fixiert). Das Gesetz erwies sich in der Primärlage für eine grössere Reihe exzentrischer Netzhautstellen als gültig, ebenso in Sekundärlagen (Hebung und Senkung der Augen, Seitenwendungen) für zentrale und exzentrische Netzhautstellen. Selbst auf seitlichen Netzhautpartien wurde ziemlich genau der Richtungsunterschied bemerkt, der zwischen streng und nur angenähert identisch sich abbildenden Sehobjekten resultiert. Der Beweis hierfür wurde durch Benutzung des wirklichen Horopters als Ort der Visiermarken gebracht, sowie dadurch, dass geflissentlich nebeneinander

gestellte Objekte nicht zu Irrtümern Veranlassung gaben. Die gefundenen Ergebnisse stützen nach M.s Ansicht die Anschauung, dass die Wahrnehmung der Sehrichtungen auf stabilierten Einrichtungen der Netzhaut beruhen.

Photismen sind nach Bleuler (569) keine zufälligen Assoziationen von optischen Vorstellungen mit Schallempfindungen. Dass sie überhaupt nichts zufälliges sind, beweist folgendes: Die Regelmäfsigkeit vieler Korrelationen von Schall und Farbe, die Eintönigkeit des Repertoirs der Farben im allgemeinen und von bestimmten Schallkategorien im speziellen, die Kontinuität der Photismenreihen, die die gleichen Übergänge und die gleiche Mannigfaltigkeit zeigt wie die kontinuierlichen Änderungen der Schallreihe. Die anderweitig angeführten Beispiele von assoziativer Entstehung sind durchaus nicht bewiesen. Als Photismen sind folglich nur diejenigen «Synopsien» zusammenzufassen, die sich nicht als Assoziationen erweisen, sondern primär sind. Schallphotismen sind nichts Optisches: sie unterscheiden sich von Gesichtsempfindungen und Gesichtsvorstellungen durch verschiedene Eigentümlichkeiten; hinwiederum haben sie manches mit den Schallempfindungen gemeinsam, so namentlich die Lokalisation ins Hörfeld. Von erworbenen Vorstellungen unterscheiden sich die Photismen ausser durch die Regelmäfsigkeit der Zusammenhänge durch gewisse subjektive Eigentümlichkeiten und durch die bestimmte Lokalisation in Raum und Zeit. Beim gewöhnlichen Ausfragen hat der Ausgefragte meist nur die Vorstellungen (Erinnerungsbilder) von Photismen vor sich, was manche Schwierigkeiten und Missverständnisse erklärt. Bei den Photismen der Rede (Farben für Vokale, Worte, ganze Gedichte) hat man es nicht mit einer einfachen Empfindung, sondern mit dem Resultat einer Analyse komplizierter Verhältnisse zu tun. Photismen kommen in stärkerer oder schwächerer Ausprägung bei allen Menschen vor, sonst könnte man nicht in der Poesie mit ihrer Hilfe malen und Ausdrücke von einem Sinnesorgan in verständlicher Weise auf das andere übertragen; ferner haben sehr viele Farbentaube «negative Photismen», und von ganz universeller Verbreitung sind die Grössenvorstellungen bei Tönen. Falsch ist die Auffassung der Photismen als Assoziationen infolge gleicher Gefühlsbetonung von Empfindungen verschiedener Sinne, sowie die Theorien, welche abnorme anatomische oder physiologische Verbindungen zwischen akustischem und optischem Zentrum annehmen. Die Disposition zu Photismen ist etwas irrelevantes und hat nichts mit Psychopathie oder Degeneration zu tun.

Den Farbensinn des Frosches sucht Babák (566) auf eine von Hess' Vorgehen abweichende Weise festzustellen, nämlich durch Beobachtung der Atemreaktionen am entgrosshirnten Tier, bei dem die Netzhäute durch verschiedenfarbige Lichter beleuchtet wurden. Die Ergebnisse der zahlreichen Einzelversuche gipfeln im wesentlichen darin, dass tatsächlich eine spezifische Reizwirkung der einzelnen farbigen Lichte an den Atemreaktionen festgestellt werden konnte; die Helligkeitswerte der verschiedenen Lichte glaubt B. als Fehlerquelle ausgeschaltet zu haben.

Der Lichtsinn bei Periophthalmus Kolreutheri, einem Fisch, der auf trockenem Boden sich fortbewegen kann und für welchen Hess bereits eine Akkommodation für die Nähe nachweisen konnte (abweichend von der sonst bei Fischen auftretenden), untersuchte Weve (591) unter Hess' Leitung nach den von diesem angegebenen einwandsfreien Methoden. Er fand, dass auch bei solchen Lichtstärken farbige Reizlichter, wo diese

uns schön farbig erscheinen, die langwelligen Lichter offenbar geringen Reizwert haben, ähnlich wie beim total farbenblinden Menschen und bei den übrigen Fischen. Immerhin konnte er dieses Verhalten noch nicht einwandsfrei beweisen. Jedenfalls war bei dem Tier eine Anpassung an verschiedene Helligkeiten vorhanden, und es vermochte bei ausserordentlich geringen Lichtstärken noch deutlich zu sehen. Für die Retina des dunkeladaptierten Tieres liegt die Grenze der Wahrnehmbarkeit im roten Lichte ähnlich wie beim Menschen, während sie in blauem Licht nicht unbeträchtlich tiefer zu liegen scheint.

Über die Gestaltswahrnehmungen bringt Bühler (571) klar geschriebene analytische Studien auf experimentell-psychologischer Grundlage. Bei dem Eindruck einer Linie (als Gestaltselement) unterscheidet man drei variable Momente, nämlich den Gradheits- bzw. Krümmungseindruck, den Grösseneindruck und den Richtungseindruck. Für den Gradheitseindruck kommen nach B. nicht nur Augenbewegungen in Betracht, sondern es muss noch einen anderen gradheitsbestimmenden Faktor geben: gewissen Elementen der Netzhaut kommt eine ausgezeichnete Art der Zusammengehörigkeit zu, sodass bei ihrer gleichzeitigen Reizung der Eindruck gerader Linien entsteht. Dafür spricht schon die erstaunliche Feinheit des Gradheitseindruckes. Der Eindruck der Grösse kann nicht ohne weiteres auf der Menge der gereizten Netzhautelemente beruhen, er ist ausser der Netzhautbildgrösse zum mindesten auch von dem Entfernungsfaktor abhängig. Bei der Müller-Lyerschen Täuschung kommt kein perspektivisches Moment, kein Tiefenfaktor in Betracht. Was die Wahrnehmung von Grössendifferenzen anbelangt, so kommen bei ihrer Beurteilung Proportionseindrücke in Betracht, die überhaupt vielleicht die wichtigsten Faktoren bei der Wahrnehmung von Raum- und Zeitgestalten darstellen. Jedenfalls können Proportionen äusserst scharf erfasst und verglichen werden, während Summen- und Differenzbildungen zu viel unvollkommeneren Resultaten führen. B führt den Nachweis der Bedeutung des Proportionsvergleichs dann für die Betrachtung einfacher Rechtecke durch; und zwar fand er experimentell, dass die Schenkel zweier rechter Winkel in der Tat sehr exakt auf ihre Proportion hin mit einander verglichen werden können, wohingegen für die Grössenvergleichung die Neigung der etwaigen konstruierten Diagonalen, der Einfluss der absoluten Grössen und die Auffassung des Flächeninhalts keine nennenswerte Bedeutung haben können. Schliesslich erörtert B. an der Hand verschiedener experimenteller Variationen diese Proportionswahrnehmung räumlicher Grössen und schliesslich auch den Proportionsvergleich an Zeitintervallen, der ebenfalls sehr fein ausgebildet ist bzw. werden kann; doch gehört diese Frage nicht mehr in den hier referierten Abschnitt hinein.

Die experimentell-psychologische Studie Katz' (581) berichtet über einige auffallende individuelle Verschiedenheiten bei der Auffassung bzw. Deutung einiger einfacher gezeichneter Figuren bei einigen Versuchspersonen. Von Interesse ist dabei besonders, dass auch hier wieder an Stelle oder wenigstens neben der Querdisparation psychologischen Einflüssen (besonders Aufmerksamkeitseinflüssen) für die Tiefenwahrnehmung ein früher nicht geahnter Einfluss zuzukommen scheint. Bestätigen sich diese von Karpinska und Jaensch bereits dargelegten Betrachtungen, so entsteht die Frage, wie die Raumpsychologie ihre bisher als gültig angenommenen Gesetzmäfsigkeiten mit den in der vorliegenden Arbeit erwähnten individuellen Ausprägungen der Raumauffassung in Einklang zu bringen vermag.

Aus den ausführlichen Darlegungen Degenkolbs (574) über die Raumanschauung und das Raumumgangsfeld kann hier nur einiges entnommen werden. Zu den bereits in den Ergebnissen früherer Untersucher gegebenen Anhaltspunkten lassen sich neue Gegengründe gegen die Anschauung gewinnen, «dass selbst einfachste wirkliche Raumanschauungen eines Gesehenen von einfachen Sinneserregungen der Sehrinde her etwa mit Hilfe des Gedächtnisses angeregt werden können». Wahrscheinlich ist, dass zu jeder einfachen räumlichen Sinneswahrnehmung Erregungen mehrerer Sinnesgebiete unmittelbar zusammenwirken. Mit den Folgerungen dieser Hypothese würde auch übereinstimmen, was Helmholtz als einen Hauptpunkt seiner Auffassung vom Wesen der Raumanschauung bezeichnet, dass nämlich in den Sinnestäuschungen nirgends Empfindung gegen Erfahrung kämpft.

Als willkürliche Erzeugung und Beseitigung von vorübergehenden Blendungsskotomen fasst Vogt (590) folgende physiologische Erscheinung auf: Bei Fixation einer intensiv belichteten Fläche mit dem einen Auge ändert sich die weisse Fläche nach einigen Sekunden in ihrem Farbenton. Lässt V. dann weiterhin die Akkommodation erschlaffen und ohne Fixation auf die Fläche hinstarren, so tritt im Zentrum des Sehfeldes, nach der Peripherie sich ausbreitend ein relatives bis absolutes Skotom auf. Im Moment erneuter Fixation verschwindet dieses als Blendung aufgefasste Skotom wieder, «auch taucht dasselbe nach langer Fixierung manchmal spontan auf . . . .» Es ist also durch den Willen möglich, so meint V., in dem Sehapparat bei starker Belichtung eine Veränderung hervorzurufen, die in dem willkürlichen Erzeugen und Verschwindenlassen von farbigen Blendungsnachbildern besteht. Diese Veränderung fand V. begreiflicherweise unabhängig von Konvergenz, Akkommodation und Pupillenweite. Der Sitz sei wahrscheinlich in der Zapfenregion der Netzhaut und die Erscheinung lasse sich als eine vom Willen abhängige Variabilität der subjektiven Helligkeit erklären. Es sei annehmbar, dass die beschriebene Veränderung auf dem Wege der zentrifugalen Fasern der Sehbahn vermittelt wird. V. kommt somit zu ziemlich weitgehenden Schlüssen. (Beachtenswert ist, dass die Erscheinung nur als bei geschlossenem einem Auge auftretend berichtet wird. Es wäre wünschenswert zu erfahren, inwieweit hier nicht die bekannten Verdunkelungen als Ursache in Betracht kommen, welche durch den Wettstreit zwischen Dunkelempfindung des geschlossenen und Hellempfindung des geöffneten Auges im binokularen Sehfeld entstehen können. Ref.)

Eine subjektive Lichterscheinung sah Groos (575), wenn er die Augen längere Zeit geschlossen liess und dann bei ruhiger Kopflage den Blick sehr schnell und möglichst weit nach der linken Seite wendete. Er beobachtete dabei zweierlei: 1. Eine flächenhafte Lichtausbreitung in der linken Randzone des Gesichtsfeldes, die einem Wetterleuchten ähnlich war, 2. eine blitzähnliche feuerige Bogenlinie. Auf diese subjektive Art erklärt G. die Lichterscheinungen, welche viele Beobachter bei Erdbeben beobachten.

Bahn (567) fand bei Betrachtung von Wandelbildern Injektion der Lider, Tränen, Ermüdung der Netzhaut, Augenschmerzen, Mouches volantes und Schwindel. Er nimmt an, dass Wandelbilder gewiss augenanstrengend sind, hauptsächlich wo Refraktions- oder Muskelfehler bestehen. Alling.

Nach dem Rate von Holth (579) wendete Amundsen bei seiner Südpolfahrt schalenförmige, hellgelbe Gläser, Euphos B (ohne Zusatz von Grau) an und war mit denselben sehr zufrieden. Kuhlefelt.

Über die Chromatopien setzt Hilbert (578) seine Literaturzusammenstellungen fort, ohne auf die Erscheinung vom klinischen oder physiologischen Gesichtspunkte näher einzugehen.

Über die nach Sonnenblendung (gelegentlich der letzten Sonnenfinsternis) auftretenden Ringskotome spricht Jess (580) an der Hand von 70 Gesichtsfeldern. Die Skotome unterschieden sich von den physiologischen Ringskotomen Birch-Hirschfelds im wesentlichen dadurch, dass sie total ringförmig waren, bzw., wenn sie partiell waren, die untere Gesichtsfeldhälfte betrafen, nicht die obere. Sie waren sämtlich bald vorübergehende Erscheinungen, die nur einigemale einen Zeitraum von 6 Wochen überdauerten. Über die Ursache spricht sich J. noch zurückhaltend aus. Am nächsten liege eine Störung der Blutversorgung, die etwa in ähnlicher Weise zu dem Ringskotom führen könnte, wie Ref. es bei der Retinitis pigmentosa meinte.

Auch R. Speleers (588) fand bei 6 von den 13 von ihm untersuchten Patienten mit Blendung durch Beobachtung der Sonnenfinsternis mehr oder weniger angedeutete, partielle oder vollständige Ringskotome. Das subjektive Zentralskotom konnte er nicht perimetrisch nachweisen. Das Ringskotom liegt peripher und nähert sich nur in Ausnahmefällen dem Fixierpunkt weiter als 30°. Den blinden Fleck fand er meistens vergrössert und die Peripherie immer mehr oder weniger eingeschränkt, am meisten für Farben. Periphere Einschränkung und Ringskotom können teilweise oder vollständig zusammenfallen. In extremen Graden erreichte dieselbe den blinden Fleck, auch bestanden Orientierungsstörungen. Visser.

Hoeg (586) hat vier Fälle von markhaltigen Nervenfasern nach Bjerrums Methode untersucht. Das Gesichtsfeld $^{10}/_{300}$ zeigte nur eine unbedeutende Vergrösserung des blinden Fleckes. Für kleinere Objekte $^{20}/_{2000}$ und $^{10}/_{2000}$ fand er einen Defekt, der lange nicht der Ausbreitung der markhaltigen Nervenfasern entsprach, und erst bei einer Objektsgrösse von $^{5}/_{2000}$ fand er einen Defekt, der recht genau mit der Ausbreitung der markhaltigen Fasern übereinstimmte. Man muss also annehmen, dass die markhaltigen Fasern einen ziemlich grossen Teil des Lichtes nach den lichtperzipierenden Schichten der Retina passieren lassen. In der Diskussion bemerkt Rönne, dass auch weisse retinale Exsudate soviel Passage des Lichtes erlauben, dass kein dem Exsudat entsprechendes absolutes Skotom hervorkommt. Grönholm.

Bossidy (570) litt an Parese der Augenmuskeln und behauptete mit jedem Auge Objekte vierfach zu sehen. Zweifellos hysterischen Ursprunges. Alling.

Halben (577) bespricht die vom Auge der Luftschiffer verlangten Leistungen und betont dabei, dass die zentrale Sehschärfe durchaus nicht so hoch zu sein braucht (mindestens S = $^{1}/_{4}$), als etwa beim Chauffeur auf der Erde, dagegen sei ein vollkommen normales Gesichtsfeld erforderlich. Nachtblindheit und Doppelbilder schliessen von der Betätigung im Luftsport aus. Einäugige und Schielende, sofern das Schielauge keine ausreichende Sehschärfe habe, seien gleichfalls ungeeignet. Aufgrund dieser Überlegungen wünscht H. eine Umarbeitung der für die Flugzeugführer bestehenden Aufnahmebedingungen. Er beschäftigte sich schliesslich dann noch mit der Schutzbrille und redet hierbei dem Monokel das Wort. Adam.

VIII. Physiologie und Pathologie der Akkommodation und Refraktion.

Ref.: Köllner.

*592) **Duane, A.: Normal values of the accomodation of all ages.** (Normale Akkommodationswerte aller Alter.) Med. Ass. 21. Sept. 1912.

*593) **Farnarier: Deux cas anormaux de paralysie diphthérique de l'accommodation: l'un avec mydriase, l'autre avec paralysie de la convergence.** Société française d'ophtalm. Mai 1913. (Annal. d'oculist. T. CXLIX, S. 453—454.)

*594) **Fritzberg: Beiträge zur Kenntnis des Akkommodationsapparates bei Reptilien.** Arch. f. vgl. Ophthalm. III. S. 292.

*595) **Haist: Anatomische Untersuchungen bei vier Fällen von hochgradiger Myopie im Hinblick auf das Vorhandensein von Lakunenbildung im Sehnerven.** Inaug.-Diss. Tübingen.

*596) **Halben: Die Indikation zur Monokelverordnung.** Therap. Monatsh. XVII., S. 189.

*597) **Harman, Bishop: A Scheme for the exact record of Fundus changes in Myopia.** (Gilbert.)

*598) **Lambert, W. E.: Removal of lens in high myopia.** (Entfernung der Linse in Myopia.) Journ. Amer. Assoc. 21. Sept. 1912. Bericht über neun Fälle von Myopieoperation mit gutem Resultate.

*599) **Lerperger: Zwei Fälle von abnormer Innervation der Augenmuskeln.** Zeitschr. f. Augenheilk. Bd. 29, S. 565.

*600) **Mallwitz: Die Wirkung der subkonjunktivalen Kochsalzinjektionen bei den intraokularen Komplikationen der hochgradigen Myopie.** Inaug.-Diss. Rostock.

*601) **Roelofs, C. Otto: Der Zusammenhang zwischen Akkommodation und Konvergenz.** v. Graefes Arch. f. Ophthalm. Bd. 85, S. 66.

*602) **Seidel: Über hochgradigen traumatischen Astigmatismus bei Schielamblyopie des anderen Auges.** v. Graefes Arch. f. Ophthalm. Bd. 84, S. 312.

*603) **Strebel: Über einen Fall vom Typus monolateralis einer Myopia permagna mit sogen. Staphyloma verum posticum totale s. Sclerectasia circumscripta postica totalis.** Deutschmanns Beiträge z. Augenheilk. H. 84, S. 305.

*604) **Tange, R. A.: Über einen Fall von traumatischer Myopie.** Nederl. Tijdschr. v. Geneesk. 1913. I. Nr. 19.

Duane (592) legt das Resultat der Untersuchung der durchschnittlichen normalen Akkommodationsbreite an 1500 Fällen vor. Der Durchschnittswert ist folgender:

Alter	D	Alter	D
8 . . .	13	36 . . .	7,1
12 . . .	13,1	40 . . .	5,9
16 . . .	12,4	44 . . .	4,2
20 . . .	11,5	48 . . .	2,5
24 . . .	10,4	52 . . .	1,6
28 . . .	9,4	56 . . .	1,2
32 . . .	8,3	60 . . .	1,1

Alling.

Über die Akkommodation bei Reptilien hat Fritzberg (594) eine Reihe vorwiegend anatomische Untersuchungen angestellt, die einen Einblick in den Akkommodationsmechanismus gewähren. Es ergaben sich nämlich durchgreifende Unterschiede in der Ausbildung der Binnenmuskulatur des Auges bei Landformen einerseits und bei ihnen nahe verwandten Formen

mit amphibiotischer Lebensweise andererseits: sowohl Ciliar-, wie Irismuskulatur waren bei den amphibiotisch lebenden Tieren (Emys lutaria, Tropidonotus tesselatus) bei weitem stärker ausgebildet. Bei der Ciliarmuskulatur sind diese Unterschiede infolge der Inanspruchnahme des Akkommodationsapparates leicht verständlich, anders liegen aber die Verhältnisse bei der Irismuskulatur. Bei dieser lässt sich die stärkere Ausbildung nur erklären, wenn man ihr einen wesentlichen Anteil bei dem Zustandekommen der Akkommodation einräumt (damit ist anatomisch ein Beweis für die Hesssche Akkommodationslehre für die Sauropsiden erbracht). Die Druckregulierung im Auge geht wahrscheinlich so vor sich, dass durch Anpressen der Ciliarfortsätze an die Linse der Blutzufluss zur Iris gehemmt wird; deren Gefässe lassen sich damit leicht zusammenpressen und schaffen somit einen Raum für die Flüssigkeit, die der vorwölbenden Linse ausweichen muss. Die weit grössere Zahl der Gefässe der Iris bei Emys gegenüber derjenigen bei Testudo macht diese Erklärung sehr wahrscheinlich.

Über den Zusammenhang zwischen Akkommodation und Konvergenz bringt Roelofs (601) eine ausführliche Arbeit. Er versuchte 1. die maximale Divergenz zu bestimmen, sowohl die absolute wie die relative, d. h. das Maximum an Divergenz, welches bei den verschiedenen Akkommodationszuständen zu erreichen ist; 2. er bestimmte die relative Ruhelage beim Fixieren eines Objektes in grosser Entfernung und bei gleichzeitiger Akkommodation (durch Vorsetzen von Konkavgläsern erzwungen); 3. er bestimmte die relative Ruhelage beim Fixieren eines Gegenstandes aus verschiedenen Entfernungen. Er fand nun, dass durch Übung und Geduld bei jeder Akkommodationsleistung das gleiche Maximum an Divergenz erreicht werden kann; umgekehrt ist bei jeder Divergenz jede Akkommodation möglich. Beim monokularen Sehen wird die Exophorie allmählich grösser und der Zusammenhang zwischen Akkommodation und Konvergenz allmählich lockerer. Überhaupt ist die Assoziation zwischen diesen beiden Funktionen eine Folge der Erfahrung. Die Entfernungsvorstellung (entweder als direkte Folge von Sinneswahrnehmungen, oder als Erinnerungsbild) ist imstande, sowohl Konvergenz, als auch Akkommodationsinnervation zu veranlassen. Zentripetale Reize, das sog. Konvergenzgefühl, können eine Akkommodationsinnervation hervorrufen. Beim Akkommodieren kann eine Konvergenzinnervation auftreten, weil infolge der Erfahrung die unscharfen Netzhautbilder eine Konvergenzinnervation veranlassen, wodurch wiederum die Akkommodation erleichtert wird. — Im 2. Teil der Arbeit berichtet R. über Untersuchungen an Emmetropen und Ametropen (im ganzen über 200 Fälle) und findet, dass die anatomische Ruhelage der Augen fast aller Menschen die Exophorie darstellt. Die Orthophorie bei Emmetropen und Ametropen mit gutem binokularem Sehen ist die Folge der gutentwickelten Assoziationen, erstens zwischen Akkommodations- und Konvergenzinnervation und zweitens zwischen Entfernungsvorstellung und Konvergenzinnervation. Beide Assoziationen können sich nur bei gutem binokulären Sehen entwickeln. Bei weniger gutem binokulären Sehen veranlasst Hypermetropie öfters stärkere Esophorie, Myopie häufiger Exophorie. Die Exophorie bei Hypermetropie ist dadurch bedingt, dass sich eine Assoziation zwischen Akkommodation und Konvergenz ausgebildet hat. Eine Esophorie bei Myopie kommt dadurch zustande, dass das Binokularsehen für die Ferne wegen schlechter Sehschärfe aufgegeben wird, während es in der Nähe erhalten bleibt. Dadurch entwickelt sich dann

wieder eine Konvergenzassoziation mit dem Wahrnehmen der Netzhauterregungen.

In 2 Fällen Lerpergers (599) trat beim Fixieren eines Gegenstandes in Leseentfernung bei seitlichen Augenbewegungen Akkommodations- und Konvergenzkrampf mit Pupillenverengerung auf. In dem einen Falle hoben sich dabei auch gleichzeitig beide Oberlider. Ein besonderer Anhaltspunkt für ein organisches Leiden liess sich nicht nachweisen. Der übrige Augenbefund war völlig normal.

Farnarier (593) berichtet über zwei ungewöhnliche Komplikationen der postdiphtherischen Akkommodationslähmung: bei dem ersten Falle, einem kleinen Mädchen, war gleichzeitig eine Mydriasis vorhanden, in dem zweiten, einem 29jährigen Marineoffizier, kam zu der Akkommodationsparese eine Konvergenzlähmung. In beiden Fällen hatte die Serumtherapie eine Verschlimmerung zur Folge.

Causé.

Über die Ursache der Myopie, bes. der Myopie permagna, bringt Strebel (603) eine längere Abhandlung unter gleichzeitiger Beifügung klinischer Fälle. Er geht auf die Myopietheorien ein und ist geneigt der chemisch-analytischen Untersuchung des Skleralgewebes eine grosse Bedeutung beizumessen für die Aufklärung der Myopie-Genese. Er hält es für wahrscheinlich, dass sich Konvergenzwirkungen mit fibrolytischen Faktoren kombinieren, um die Myopie zu erzeugen.

Harman (597) teilt die myopischen Veränderungen der Papillenumgebung in 3 Stufen ein und bezeichnet mit 1 die Fälle, bei denen die Conusbreite die Hälfte der Papillenbreite nicht überschreitet, mit 2 die, bei denen Conus bezw. Annulus bis zur Papillenbreite heranreichen, mit 3 die darüber hinausgehenden. Eine Tabelle von 218 Fällen zeigt, dass 2 und besonders 1 bis zu 7 Dioptrien prävalieren, um dann bedeutend abzusinken gegenüber der starken Zunahme der Veränderungen von Gruppe 3 bei Myopie $>$ als 7 D.

Gilbert.

An 4 Fällen von hochgradiger Myopie hat Haist (595) anatomische Untersuchungen vornehmen können. In dem einen Fall handelte es sich um ein Staphyloma verum, der Bulbus wurde durch stumpfes Trauma schwer verletzt und kam deswegen zur Enukleation, ebenso der zweite Bulbus. Im dritten Fall wurde die Enukleation wegen Verdachtes auf malignen Tumors ausgeführt, jedoch handelte es sich anatomisch nur um Aderhautablösung. Im vierten Falle wurde der Bulbus wegen Orbitaltumors mitentfernt. In allen 4 Fällen waren jedenfalls Komplikationen, durch die ein Glaukom hätte bedingt sein können, auszuschliessen. Trotzdem fanden sich in allen Fällen Vakuolen im Sehnerven, die mit den Schnabelschen Kavernen grosse Ähnlichkeit haben. Sie lagen nur im vordersten Abschnitt des Sehnerven, zwischen und hinter der Lamina cribrosa. Ausserdem fand sich einfache partielle Atrophie des Sehnerven mit Verdichtung der Septen und teilweisem Verlust der Markscheiden.

Die subkonjunktivalen Kochsalzinjektionen bei den durch hochgradige Myopie bedingten Augenveränderungen schreibt Mallwitz (600) einem günstigen Einfluss zu. Als Kriterium diente die Sehschärfeprüfung vor und nach der mehrwöchigen Behandlung. M. fand in allen Fällen eine mehr oder weniger merkliche Steigerung des Sehvermögens.

Ferner hat er aus den Krankenberichten der Rostocker Augenklinik Myopien zusammengestellt, die nach anderen Methoden behandelt waren (Schwitzkuren, Quecksilber, Jod, Blutentziehung an der Schläfe). Die Besserung war ungefähr in der gleichen Weise eingetreten.

R. A. Tange (604) berichtet über einen Fall von hysterischer, einseitiger traumatischer Myopie durch Akkommodationskrampf nach einem Unfall bei Schiessübungen. Begleitende hysterische Erscheinungen am Auge und Körper bestätigen die Diagnose. Der Grad der Kurzsichtigkeit wechselte von 7 bis 4 D. Keine Pupillenstörungen. Die Sehschärfe nach Korrektion war normal. Atropin gab auch nach längerer Zeit keine bleibende Heilung.

Visser.

Bei einem hochgradigen traumatischen Astigmatismus (14,0 D) mit gleichzeitiger Aphakie konnte Seidel (602) durch Korrektion eine Sehschärfe von allmählich bis $^2/_3$ erreichen. Das andere Auge war amblyopisch bei gleichzeitigem Strabismus (S = $^1/_5$). Für die Ferne benutzt der Verletzte lieber sein unkorrigiertes amblyopisches Auge, hauptsächlich wohl wegen des Astigmatismus schiefer Strahlenbüschel, der bei der Korrektion des verletzten Auges auftreten musste. Bei der Naharbeit wurde dagegen die Benutzung des korrigierten aphakischen Auges vorgezogen.

Für die Verordnung eines Monokels tritt Halben (596) warm ein, nicht nur bei einseitiger Refraktionsanomalie, sondern auch bei doppelseitiger, weil das nichtkorrigierte Auge zur Gewährleistung einer Tiefenwahrnehmung noch ausreichende Sehschärfe besitzt. Seine Vorzüge gegenüber dem Kneifer sind Billigkeit, Bequemlichkeit, Handlichkeit, Haltbarkeit und Einfachheit.

IX. Physiologie und Pathologie des Bewegungsapparates.

Ref.: Köllner.

*605) **Asmus: Über die Bedeutung genauer Messungen bei Augenmuskelvorlagerungen.** Zeitschr. f. Augenheilk. Bd. 29, S. 422 u. 525.

*606) **Bárány: Einige Phänomene bezüglich des Nystagmus.** Verein f. Psychiatrie u. Neurologie. Wien. April.

*607) **Bárány: Dauernde Veränderung des spontanen Nystagmus bei Veränderungen der Kopflagen.** Österr. otol. Gesellsch. Jan. 1913.

*608) **Bárány: Lokalisation in der Rinde der Kleinhirnhemisphären (Funktionsprüfung und Theorie).** Dtsch. med. Wochenschr. Nr. 14, S. 637.

*609) **Bárány: Latente Deviation der Augen und Vorbeizeigen des Kopfes bei Hemiplegie und Epilepsie.** Münch. med. Wochenschr. Nr. 16, S. 900.

*610) **Blau: Experimentelle Studien über den galvanischen Nystagmus.** 22. Vers. d. Dtsch. otol. Gesellsch., Stuttgart, 9. u. 10. Mai. Dtsch. med. Wochenschr. Nr. 25, S. 1232.

*611) **Coppez: Le nystagmus (tremblement oculaire).** Soc. franç. d'ophtalm. Mai 1913. Annal. d'oculist. T. CXLIX, S. 378—389.

*612) **Fejér: Abduzenslähmung nach Alkoholinjektion, ausgeführt wegen Neuralgia trigemini.** Zentralbl. f. prakt. Augenheilk. Juni. S. 166.

*613) **Fromaget: Nystagmus latent.** Annales d'oculist. T. CXLIX, S. 241 bis 251.

*614) **Goldstein: Gehirn eines Mannes mit vollständiger Aufhebung der Sensibilität auf der rechten und Augenmuskellähmungen auf der anderen und der gleichen Seite.** Verein f. wissensch. Heilk., Königsberg i. Pr. Dtsch. med. Woch. Nr. 22, S. 1074.

*615) **Hinsberg: Über die funktionelle Untersuchung des Ohrlabyrinthes.** (Überblick über den Drehnystagmus usw. und seine diagnostische Bedeutung.) Berl. klin. Wochenschr. Nr. 19, S. 877.

*616) **Howe, L.: Measurement of fatigue of the ocular mucles.** (Bestimmung des Grades der Ermüdung der Augenmuskeln.) Journ. Amer. Medical Assoc. 21. September 1912.

*617) **Lindgren: Om Behandlingen af Strabismus concomitans convergens.** Hospitalstidende. 1913. Nr. 8.

*618) **Maas: Störung der Augenbewegungen durch Vestibularisreizung.** Neurol. Zentralbl. Nr. 10, S. 621.

*619) **Majewski: Sur un cas de nystagmus de forme exceptionelle.** Société française d'ophtalm. Mai 1913. Annal. d'oculist. T. CXLIX, S. 389.

*620) **Muszynski: Fall von retrobulbärer Neuritis mit Okulomotoriusparese.** Wiener ophthalm. Gesellsch. Juni 1913.

*621) **Popp: Die Wirkung von Wärme und Kälte auf die einzelnen Ampullen des Ohrlabyrinthes der Taube, festgestellt mit Hilfe neuer Methoden.** Zeitschr. f. Sinnesphysiol. Bd. 47, S. 352.

*622) **de Ridder: Un cas de nystagmus unilatéral.** (Bericht über ein Kind mit horizontalem undulatorischem Nystagmus eines Auges ohne weitere Störung.) Le Journ. méd. de Bruxelles. 26. Juni 1913.

*623) **Rönne, H.: Et Tilfaelde af „Overaktion af Obliquus inf." (Bielschowsky.** (Ein Fall von Überaktion des Obliquus inf. Forhandl. i det oftalm. Selskab i Köbenhavn. 1912.

*624) **Ruben: Über Störungen der absoluten Lokalisation bei Augenmuskellähmungen und ungewöhnliche Fusionsinnervationen.** v. Graefes Arch. f. Ophthalm. Bd. 85, S. 43.

*625) **Snellen: Die Ursache des Strabismus convergens concomitans.** v. Graefes Arch. f. Ophthalm. Bd. 84, S. 433.

Hove (616) benutzt zur Messung der Ermüdung der Augenmuskeln ein Paar drehbare Cretesche Prismen. Er nennt seinen ziemlich komplizierten Apparat «Ergograph». Alling.

Coppez (611) als Referent in der Maisitzung der Société française d'ophtalmologie bespricht in seinem Referat über den Nystagmus zunächst die verschiedenen Formen des vestibularen Nystagmus: den Nystagmus durch Rotation, nach Breuer und Mach wahrscheinlich hervorgerufen durch eine Verdrängung der Endolymphe gegen die Kapsel, die die Crista ampullaris mit den Hörzellen bedeckt; den thermischen Nystagmus infolge Verdrängung der Cupula durch die Strömung der Endolymphe (Barany); den galvanischen Nystagmus (Erregung der vestibularen Nerven); den pneumatischen N. durch Zurückdrängung der Endolymphe durch die eingeblasene Luft; den N. durch direkte Reizung oder Zerstörung des Labyrinths; den spontanen peripheren und den spontanen zentralen N. Weiter bespricht Referent die allgemeinen Symptome des vestibularen N.: den Labyrinthschwindel, bei Tieren den Kopfnystagmus, das subjektive Gefühl der Rotation, die objektiven Bewegungen durch Reaktion (Übelkeit und Erbrechen). — Im allgemeinen handelt es sich bei dem vestibularen N. um ein physiologisches Phänomen; er besteht aus

einer langsamen und raschen Phase, von denen die erstere die primäre und fundamentale ist, entstanden durch eine Reizung des vestibularen Apparates, die sich auf die vestibularen Kerne fortsetzt und von da durch die longitudinalen und das vestibulo-mesencephalische Bündel auf die Okulomotoriuskerne überträgt. Wahrscheinlich existieren besondere Zentren für den Tonus und Rhythmus der Augenbewegungen, die zusammen das Gleichgewicht der Augenmuskulatur regulieren. Eine physiologische Erscheinung ist ferner der optische (Eisenbahn-) Nystagmus. — Der zweite Teil des Coppezschen Referates ist dem N. bei Affektionen des Zentralnervensystems gewidmet, der durch Störungen in den vestibularen Kernen hervorgerufen sein kann oder aber durch Veränderungen in den Zentren der tonischen Koordination. — Der dritte Teil beschäftigt sich mit dem Nystagmus durch Amblyopie, der besonders bei Kindern mit Sehstörungen auftritt. Er ist sehr durch Beleuchtung beeinflusst, meistens von Blepharospasmus und Pendelbewegungen des Kopfes begleitet. — Der vierte Teil des Referates endlich betrifft den N. der Bergarbeiter, der etwa 3% der Arbeiter, meist im Alter von 30 bis 40 Jahren, befällt. C. bespricht die verschiedenen Formen und klinischen Symptome des N. und wendet sich dann der tiologie zu. Neben der Dunkelheit in dem Bergwerk und neben dem schlechten Allgemeinbefinden (Alkohol-Abusus) vieler Bergleute ist ein Hauptmoment bei der Entstehung des N. die beständige Blickrichtung nach oben bei der Arbeit; es kommt hierdurch zu einer Hypertrophie der Heber. Bei dem Fehlen einer kompensatorischen Hypertrophie der anderen Augenmuskeln ist eine Gleichgewichtsstörung in der Augenmuskulatur die Folge. Der Bergarbeiternystagmus ist zunächst eine periphere muskuläre Ermüdung, die allmählich zentral und nukleär werden kann. Causé.

Über den Nystagmus rotatorius macht Bárány (606) folgende Ausführungen: Die rasche Bewegung bei N. rotator. nach rechts vollführt am rechten Auge der Obliquus inferior und der Rectus inferior (Rollbewegung nach aussen). Beim Blick geradeaus hat der Obliquus inferior nicht nur Rollfunktion, sondern er hebt auch, umgekehrt der Rectus inferior senkt auch das Auge. Diese beiden Vertikalbewegungen heben sich beide auf. Beim Blick nach rechts wird der Obliquus inferior ein reiner Roller, der Rectus inferior aber ein reiner Senker. Daher müsste eigentlich eine Rotation mit nach abwärts gerichteter Komponente resultieren, falls die Innervationsverhältnisse dieselben wären, wie beim Blick geradeaus. Umgekehrt liegen die Verhältnisse beim Blick nach links. Diese Vertikalkomponenten fehlen aber in Wirklichkeit oft. Um zu entscheiden, ob diese Hemmung etwa von der Retina aus bewirkt wird, untersuchte B. den rotatorischen Nystagmus bei Patienten, die auf einem Auge blind waren. Er fand keinen Unterschied, so dass retinale Einflüsse kaum in Betracht kommen können.

Über die Funktion des Kleinhirns bringt Bárány (608) einige z. T. recht interessante Mitteilungen in Form eines Vortrages. Sie erstrecken sich vor allem auf den sogen. Zeigeversuch. (Man lässt den zu Untersuchenden einen vor ihn hingehaltenen Zeigefinger berühren und diese Berührung bei geschlossenen Augen wiederholen. Der Normale ist hierzu immer imstande. Erzeugt man aber einen horizontalen Nystagmus nach links, so zeigt der Betreffende stets rechts vorbei.) B. hat nun mehrmals bei Patienten, bei denen die Dura über dem Kleinhirn infolge Operation ohne Knochenbedeckung war, durch Abkühlen der darüberliegenden Haut mittelst Chlor-

äthyl auch die darunterliegende Kleinhirnrinde abkühlen können. Dadurch liess sich in eklatanter Weise jedesmal ein Vorbeizeigen mit der gleichnamigen Hand um etwa 10 cm nach aussen hervorrufen und zwar ohne begleitenden Nystagmus. Die Entstehung dieser Reaktion müsse man demnach also ins Kleinhirn verlegen. Die weiteren lesenswerten Ausführungen können hier übergangen werden, da sie mit der Physiologie des Auges weniger Berührungspunkte haben.

Um die Einwirkung von Wärme und Kälte auf den Bogengangsapparat der Taube zu untersuchen, hat Popp (621) so kleine Gummiballons hergestellt, dass man sie gesondert an eine Ampulle eines Bogenganges anlegen kann, sodass nur diese eine Ampulle vom Gummiballon berührt wird. Die Erwärmung wurde z. T. durch hindurchgeleitetes warmes Wasser, z. T. durch einen kleinen Galvanokauter erzielt. Die Erwärmung der Ampulla externa hat die gleiche Kopfdrehung und den gleichen Kopfnystagmus zur Folge, den man beobachtet, wenn das Tier derart gedreht wird, dass die Endolymphe vom glatten Ende des Bogenganges zur Ampulle strömt. Abkühlung hat den umgekehrten Erfolg. Die Erwärmung der Ampulla posterior soll in gleicher Weise wirken, als wenn das Tier so gedreht würde, dass dadurch die Endolymphe von der Ampulle fort zum glatten Ende fliesst. Die Abkühlung soll wiederum den umgekehrten Erfolg haben.

Studien über den galvanischen Nystagmus bei Tieren hat Blau (610) vorgenommen. An 8 Katzen und 5 Meerschweinchen wurden nach ein- bzw. doppelseitiger Zerstörung des Labyrinthes Reizungen mit dem galvanischen Strom vorgenommen, ebenso auch mit dem faradischen. Mit letzterem gelang es niemals, eine Augenbewegung vom Ohr aus auszulösen. Die Prüfungen wurden längere Zeit (bis zu Monaten) nach der Labyrinthzerstörung vorgenommen. Es ergab sich, dass nach einiger Zeit bei 3 Katzen, sowie auch bei einem Affen kein Nystagmus mehr ausgelöst werden konnte. Bei einigen anderen Tieren waren zur Auslösung stärkere Ströme notwendig, wie vorher. Bemerkenswert wäre in 2 Fällen das sehr erschwerte Auslösen des Nystagmus von der nicht operativ zerstörten Seite aus.

Eine bemerkenswerte Störung der Augenbewegungen bei Vestibularisreizung fand Maas (618) bei einer Patientin, bei welcher Friedreichsche Krankheit angenommen wurde. Alle Augenbewegungen erfolgten mit pathologischer Langsamkeit, wenn sie auch ausgeführt werden konnten. Das zeigte sich besonders bei Seitwärtsbewegungen und bei Konvergenz bei vorgehaltenem und schnell bewegtem Finger. Bei Ohrspülungen konnte nun die Patientin die Augen nicht mehr über die Mittellinie nach links bewegen, wenn das rechte Ohr gespült wurde. In gleicher Weise trat auf dem Drehstuhl anstelle des Nystagmus die gleiche Lähmung der Augenbewegung auf. M. nimmt an, dass die Zentralleitung bei diesen Bahnen hochgradig geschädigt ist. Daher kann bei Vestibularisreizung erstens kein Nystagmus eintreten, zweitens willkürliche Bewegungen nach der entgegengesetzten Seite nicht ausgeführt werden, da der offenbar nur schwache zentrale Impuls nicht ausreicht, die Vestibularisreizung zu überwinden. Ob der Vestibularis selbst oder seine Verbindungen mit den Augenmuskelkernen geschädigt sind, wagt M. nicht zu entscheiden.

Einen Patienten mit multipler Sklerose zeigt Bárány (607), der bei aufrechter Kopfstellung einen grobschlägigen Nystagmus horizontalis und rota-

torius beim Blick nach links hatte, einen feinschlägigen Nystagmus nach rechts beim Blick nach rechts. Bei Neigung des Kopfes nach rechts trat nun eine dauernde Veränderung des Nystagmus auf, indem auch beim Blick geradeaus ein ziemlich starker horizontaler, dabei leicht rotatorischer Nystagmus nach links sichtbar wurde.

Seinem vorjährigen fügt Fromaget (613) 3 weitere Fälle von latentem Nystagmus hinzu und geht dabei näher auf das Krankheitsbild und die Genese dieser Affektion ein. Im ersten Falle handelte es sich um ein 20jähriges Mädchen mit Strabismus convergens und hyperopischem Astigmatismus, im zweiten um einen 9jährigen Jungen mit kongenitalem paralytischem Schielen und im dritten endlich um einen 8jährigen Jungen mit Hornhautflecken nach blennorrhoischer Keratitis. Der latente Nystagmus wird immer nur dann beobachtet, wenn das Simultansehen beider Augen durch Verdecken des einen aufgehoben wird, ohne Rücksicht darauf, ob stereoskopisches Sehen vorhanden ist oder nicht. Essentiell ist der latente Nystagmus dem Schielen gleichzusetzen, denn die primäre Ursache ist wie dort in einer ungenügenden Funktion der koordinatorischen Zentren zu suchen, die ihrerseits durch eine mangelhafte Erziehung infolge optischer Fehler (Ametropien, Hornhauttrübungen, Trübungen der brechenden Medien, kongenitale Augenmuskellähmungen etc.) bedingt ist. Der latente Nystagmus entsteht also unter dem Einfluss derselben Faktoren, die auch für das Auftreten eines latenten Strabismus mafsgebend sind. Ebenso wie dieser kann aber auch der latente Nystagmus manifest und ständig werden. Therapeutisch empfiehlt F. nach exakter Korrektion etwa vorhandener Ametropie den Versuch, die Fixationstendenz durch stereoskopische Übungen zu stärken oder zu wecken; ist ein solcher Versuch aussichtslos, so soll man eine Stärkung der Fixationsfähigkeit des besseren Auges zu erreichen suchen, indem man vor das schlechtere Auge immer dunklere Gläser setzt und auf diese Art das Auge ganz vom Sehakt ausschliesst. Causé.

Majewski (619) beobachtete eine eigenartige Nystagmusform bei einem 25jährigen Studenten mit gesundem Nervensystem und normalem Augenbefund. Zu gewissen Momenten kommt es zu einem sehr raschen oscillatorischen horizontalen Nystagmus, der bei seitlichen Deviationen oder beim Blick nach oben aufhört. Die photographische Methode ergibt, dass die Vibrationen im Mittel $^1/_3$ bis $^3/_4$ Sekunden andauern und dass die Zahl der Zuckungen, aus denen sich eine Vibration zusammensetzt, 10—20 beträgt. In der Minute sind es etwa 1500 Oscillationen gegen 300 im gewöhnlichen. Während des Nystagmus sieht der Patient alle Gegenstände in scheinbarer Bewegung. Die Vibrationen treten öfter auf, wenn das Auge konvergiert. Weiter zeigt das Nystagmogramm, dass es sich nicht um einen Konvergenztonus handelt, sondern um assoziierte Seitenbewegungen. Ätiologisch ist der Fall dunkel. Causé.

Ruben (624) kommt bei seinen Versuchen über die absolute Lokalisation bei Augenmuskellähmungen und über die Innervationsempfindungen zunächst zu der Überzeugung, dass die Lokalisationsfehler bei Lähmungen nicht von der Stellung des gesunden Auges abhängen. Denn wenn man dessen Stellung ändert, so haben alle irgendwie mit der Augenstellung in Zusammenhang stehenden Empfindungen keinen Einfluss auf die Lokalisation des gelähmten Auges. In weiteren Ausführungen begründet R. die Ansicht, dass der Fehler mit Fusionsvorgängen im Entwicklungsstadium

der Parese zusammenhängt. Dies geschieht an der Hand von zwei eingehend beschriebenen Fällen von frischer Lähmung eines Seitenwenders, bei welchen auch die absolute Lokalisation des nichtbetroffenen Auges fehlerhaft war (ähnliche Fälle von Sachs, Bielschowsky). Die Erklärung ist folgende: Im Beginn einer Lähmung trete ein Stadium auf, in dem noch bzw. nur noch mit ungewöhnlichen Fusionsbewegungen einfach gesehen werden kann. Bei Fixation eines Gegenstandes tritt demnach eine Konvergenz- bzw. Divergenz-Innervation und eine Seitenwendungs-Innervation ein. Nun wird eine falsche Lokalisation auf Grund dieser Fusionsbewegungen erlernt. (R. lernte selbst unter Prismen ebenfalls bald richtig tasten und beging nach Fortnahme der Prismen einige Minuten lang Tastfehler in entgegengesetzter Richtung.) Wird weiterhin die Parese stärker, so hört diese Fusionsinnervation als zwecklos auf. Dagegen bleibt jedoch der inverse Lokalisationsfehler weiter bestehen. R. kommt schliesslich auf Herings Anschauung, dass jeder Augenbewegung eine räumliche Vorstellung vorausgeht, welche die Art der Bewegung bestimmt. Nicht der Spannungszustand der Muskeln bzw. ein angebliches Muskelgefühl ist das Motiv der Lokalisation. Jede Bewegung, so meint R. mit James weiter, wird bestimmt durch eine vorhergegangene Erinnerungsvorstellung von den peripheren Empfindungen, wobei eine feste Verbindung zwischen beiden sich ausbilden muss.

Muszynski (620) stellt eine 30jährige Frau vor, die an einer retrobulbären Neuritis und Okulomotoriusparese erkrankt war. Vor 14 Tagen Influenza, seit dieser Zeit Schmerzen in der rechten Gesichtshälfte. Rechter Bulbus steht höher, Pupille rechts enger, reagiert träge auf Licht. Bulbus auf Druck und bei Bewegung schmerzhaft. Bei normalem Fundus besteht nur Fingerzeigen 1 m. Nebenhöhlen der Nase normal. Sensibilität rechts im Gesicht herabgesetzt. Am harten Gaumen rechts leichte Periostitis. 9 Tage nach erster Untersuchung Lähmung der äusseren Augenmuskeln. Pupille reagiert gut konsensuell. Leichter Enophthalmus. Leichte Schwäche des Fazialis rechts — auch ist Hörvermögen rechts vermindert. Wassermann und Pirquet negativ, trotzdem Quecksilberkur. Eine sichere Erklärung des Falles ist derzeit unmöglich. Vielleicht handelt es sich um einen Fall ähnlich den zwei von Fuchs beschriebenen Fällen, in denen eine Arachnoidalfalte und eine Entzündung des Arachnoiden externe Ophthalmoplegie verursachten.

Tertsch.

Das Gehirn eines Mannes mit vollständiger Aufhebung der Sensibilität auf der rechten Seite und Augenmuskellähmungen auf beiden Seiten demonstriert Goldstein (614). Der Herd sass dort, wo er klinisch angenommen war, in der gegenüberliegenden Schleife. Die Blutung hatte diese fast gänzlich zerstört und gleichzeitig die Augenmuskelkerne bzw. die austretenden Wurzeln vernichtet.

Fejér (612) beschreibt eine Abduzenslähmung nach Alkoholinjektionen, die mehrmals wegen Neuralgie des Trigeminus ausgeführt worden waren (zuletzt 8 Tage vor Auftreten der Doppelbilder). Nach einigen Monaten ging die Lähmung wieder vollkommen zurück.

Bei Gelegenheit der Besprechung der sogen. konjugierten Deviation der Augen bei Hemiplegie weist Bárány (609) darauf hin, dass 2 Zentren für die Wendung des Blickes nach der Gegenseite existieren: das eine, welches Kopf und Augen zugleich wendet, sitzt in der Frontalregion.

ein zweites sitzt jedoch im Okzipitalhirn, nämlich das Zentrum, das allein die Augen nach der Gegenseite dreht. Nach der anfänglichen Blicklähmung nach der Seite des Herdes hin, die bekanntlich einige Zeit nach dem apoplektischen Insult meist verschwindet, tritt nach B. bei Augenschluss eine Deviation der Augen vom Herde weg auf. B. führt diesen auf einen gesteigerten Tonus des antagonistischen Zentrums zurück. Er fand diese «latente Deviation» nach der Seite der gelähmten Glieder in 50 Fällen 25mal.

Über die Ursache des Strabismus convergens concomitans kommt Snellen (625) an der Hand einiger Beispiele zu der folgenden Auffassung: Der Strabismus wird durch ein- bzw. doppelseitige Abduzenslähmung bzw. Insuffizienz mit nachfolgender erhöhter Spannung der Interni verursacht. Wenn dann bei doppelseitiger guter Sehschärfe der Schielwinkel klein ist, tritt infolge des Fusionszwanges der Strabismus nur noch latent bzw. periodisch auf. Hypermetropie allein, ohne Abduzenslähmung, erzeugt keinen Strabismus, auch nicht, wenn ein Auge amblyopisch ist. Eine Amblyopia ex anopsia gibts nicht. Die bei Strabismus vorkommende Amblyopie beruht auf einer partiellen Atrophie der Netzhaut oder des Sehnerven!

Nach einer Darstellung der Hauptzüge der modernen Therapie des Strabismus concomitans convergens stellt Lindgren (617) 100 Fälle dieses Leidens zusammen, die er in den letzten vier Jahren behandelt hat. Bei 67 Patienten, von denen 41 mehr als 6 Jahre alt waren, wurde Amblyopia ex anopsia konstatiert. In 61% der Fälle, wo die Behandlung zum Abschluss gebracht wurde, wurde nur ein kosmetisches Resultat erreicht und in 38% binokuläres Sehen, ev. nach Operationen. Kuhlefelt.

Auf die Methodik und Dosierung der Schieloperationen geht Asmus (605) ausführlich ein an der Hand einer grossen Anzahl eigener Fälle. Er zeigt, dass die Ergebnisse der Vorlagerung eine gewisse Konstanz aufwiesen, und schlägt vor, die Schielstrecke bei der reinen Vorlagerung etwa 4—5mal, bei dem mit Tenotomie kombinierten Verfahren 3mal überzukorrigieren. Die Fusion tut dann für die Geradestellung des Auges das übrige. Die Methodik des Operationsverfahrens ist dabei ausführlichst mitgeteilt, dabei viele kleine Kunstgriffe, wie die Fadenenden nicht so lang abzuschneiden, dass sie auf der Hornhaut reiben. A. tritt ferner dafür ein, bei Kindern möglichst frühzeitig einer Amblyopie entgegenzuarbeiten (einseitige Atropinisation, Verschluss des führenden Auges usw.).

X. Lider.

Ref.: Krauss.

*626) **Ahlström, G.: Trichiasisoperation.** Förhandlingar vid Svenska Ögonläkareföneningens. 5 möte 1912.

*627) **Bendix, B.: Zur Behandlung des Ekzems jüngerer Kinder.** Therapeut. Monatsh. Mai. S. 350.

628) **Dubois: Epithélioma ulcéré de la paupière guéri par la radiothérapie.** Le Scalpel. 4. Mai.

*629) **Duboys de Lavigerie et René Onfray: Lymphome de la paupière.** (Mycosis fongoide à tumeurs d'emblée, type Vidal-Brocq.) Annal. d'oculist. T. CXLIX, S. 281.

*630) **Duclos: Cylindrome de la paupière inférieure (Type naissant du cylindrome).** Ibid. S. 445.

*631) **Eicke, Joh.: Ein Peritheliom des Lides.** Klin. Monatsbl. f. Augenheilk. Mai. S. 588.

*632) **Fehr: Fall von Neurofibromatosis.** Berl. ophth. Gesellsch. Juni.

*633) **Fejér, Jul.: Vaccina auf dem Lide.** Zentralbl. f. prakt. Augenheilk. Juni. S. 165.

*634) **Heilbrun: Ein Beitrag zur Ätiologie des Herpes zoster ophthalmicus.** Klin. Monatsbl. f. Augenheilk. April. S. 516.

*635) **Kraupa: Angeborene Ptosis des Oberlides; „perverses" Bellsches Phänomen.** Dtsch. med. Wochenschr. Nr. 18, S. 872.

*636) **Landrieu: Deux cas de teignes oculaires.** Soc. franç. d'ophtalm. Mai. Annal. d'oculist. T. CXLIX, S. 455.

*637) **Sandmann: Ein Fall von partieller halbseitiger Gesichtshypertrophie ohne Beteiligung des Augapfels.** Med. Gesellsch. zu Magdeburg. Münch. med. Wochenschr. Nr. 13, S. 728.

*638) **Sunde, A.: Herpes zoster front. mit Bakterienbefund im Ggl. Gasseri.** Dtsch. med. Wochenschr. Nr. 18, S. 849.

*639) **Trantas: Sur le traitement opératoire de l'entropion de deux paupières supérieure et inférieure.** Soc. franç. d'ophtalm. Mai. Annal. d'oculist. T. CXLIX. S. 394.

*640) **Villard: Traitement chirurgical de l'entropion sénile de la paupière inférieur par le procédé de A. Terson.** Resultats éloignés. Ibid. S. 321.

*641) **Waetzold: Über das Molluscum contagiosum.** Berl. ophthalm. Gesellsch. Juni.

Kraupa (635) demonstriert einen Fall von angeborener Ptosis des rechten Oberlides. Dabei liess sich beim Öffnen des Mundes Verschieben des Kiefers nach der der Ptosis entgegengesetzten Seite, sowie beim Vorstrecken der Zunge und beim Kauakte ruckartiges Heben des rechten Oberlides beobachten. Dann einen Fall von «perversem» Bellschem Phänomen, indem bei einem 12jährigen Kinde mit Narbenektropium nach Karies des Oberkiefers die Bulbi beim Lidschluss unter die Unterlider gingen.

Sandmann (637) zeigt ein 20jähriges Mädchen mit partieller halbseitiger Gesichtshypertrophie ohne Beteiligung des Augapfels. Die Geschwulst hatte sich seit frühester Kindheit allmählich bis zu ihrer jetzigen Grösse entwickelt. Die Lider und deren Bindehaut zeigen in ihren äusseren Partien eine enorme Verdickung, desgleichen ist der Knochen in der Schläfengegend an der Haargrenze stark hypertrophisch und prominent. Das Krankheitsbild, meist als Elephantiasis mollis beschrieben, ist von Michel im Handbuch von Graefe-Saemisch unter den Krankheiten der Augenlider eingehender besprochen worden und geht Vortr. kurz auf die Auffassung v. Michels ein. Therapeutisch ist nur operativ etwas zu erreichen. Der nähere Befund ist aus der beigegebenen Photographie klar ersichtlich.

Heilbrun (634) berichtet über einen Fall von Herpes zoster ophthalmicus, bei dem eine Lähmung des Trigeminus I, Oculomotorius, Abducens und Trochlearis, eine oberflächliche und tiefe Keratitis, eine Iridocyklitis und ein Hautherpes vorhanden war. Eine Tuberkulinkur führte dann nach Ansicht des Vortragenden zur Heilung, eine lokale Reaktion wurde nicht beobachtet. Daher sei in schwereren Fällen von Herpes zoster ophthalmicus in Zukunft auch die tuberkulöse Ätiologie mit in Frage zu ziehen.

Sunde (638) hat in einem Falle von Herpes zoster frontalis, der auch auf das rechte obere Augenlid übergegriffen hatte, aber die Kornea intakt liess, die Sektion des Ganglion Gasseri machen können, da der Patient $3^1/_2$ Tage nach dem Herpesausbruch starb. Das rechte Ganglion war bedeutend angeschwollen und wies deutliche Blutungen besonders im vorderen Teil an der Abgangsstelle des Trigeminus I auf. Mikroskopisch zeigte sich das Bild einer akuten Entzündung mit zahlreichen kleineren Blutungen, Hyperämie und Rundzellen-Infiltration, besonders in der Kapsel und um die Ganglienzellen herum; ausserdem fanden sich in allen Schnitten eine Menge gram-positive Kokken, meist als Diplokokken aber auch in Ketten angeordnet. Zwei Mikrophotographien illustrieren den sehr interessanten Befund.

Fejér (633) hat am rechten oberen Lid eines 8 Jahre alten eben geimpften Kindes eine Impfpustel beobachtet, deren Aussehen und Weiterentwickelung er kurz beschreibt. Er nimmt dabei Bezug auf die Arbeiten von Schirmer und Herrenschwand über diesen Gegenstand. Die Pustel heilte nach 8 Tagen ab. Das Kind hatte sich selbst infiziert.

Landrieu (636) berichtet über 2 neue Fälle von Trichophyton-Infektion der Lider; 15 dieser Art wurden bisher beschrieben. Man kann zwei Formen der Erkrankung unterscheiden: bei der einen ist sie dem Herpes ähnlich und ergreift erst sekundär Cilien und Augenbrauen, bei der anderen tritt sie mehr blepharitisch auf; bei ihr sind die Lidränder allein ergriffen. Die Trichophytie ektothrix ist meist animalischen Ursprungs.

Causé.

Duboys und Onfray (629) berichten über einen Fall von Lymphadenie bei einer 58jährigen Frau, bei der sich als einzige Augenerscheinung ein Lymphom unter der Bindehaut des Unterlides gezeigt hatte. Ausserdem fanden sich an allen Teilen des Kopfes multiple Drüsenschwellungen (fungöse Mycosis) verschiedener Grösse. Die wiederholte Blutuntersuchung wies ausser einer beträchtlichen Anämie keine Besonderheiten auf. Die Kranke erlag wenige Monate später einer allgemeinen Kachexie. Die Lymphadenie verlief in diesem Falle nach dem Typus Vidal-Brocq, indem zuerst die Tumoren auftraten und dazwischen nur vorübergehend die ekzematöse Periode, mit der sonst das Leiden beginnt, vorhanden war. Charakteristisch ist die intermittierende Besserung.

Causé.

Fehr (632) stellt einen Fall von Neurofibromatosis (Recklinghausensche Krankheit) vor, der ausser am ganzen Körper auch in der Gegend der linken Oberlider grosse Knoten, resp. Hautfalten aufwies, die das Auge vollkommen verdeckten. Durch eine dreizeitige Operation gelang es, die Geschwulst soweit zu entfernen, resp. zu verschieben, dass das Auge frei blicken konnte.

Adam.

Duclos (630) bringt die anatomische Beschreibung eines Zylindroms (Synonyma: Röhrenkrebs, muköses Kankroid, Myxosarkom, alveoläres Epitheliom), das sich aus dem Cilienrande des Unterlides bei einem 39jährigen Manne entwickelt hatte. Der Beginn des Tumors lag 4 Jahre zurück, seine Grösse betrug 10,6 mm. Das Zylindrom ist ein gemischter Tumor, bei dem das Gewebe mit atypischen epithelialen Formationen vermischt ist. In dem von Duclos untersuchten Tumor waren epitheliale Bildungen nur in unregelmäfsigen Haufen vertreten, die von mukösem Gewebe, Gefässsträngen

und Bindegewebe durchzogen wurden; letzteres im Zustande der mukoiden oder hyalinen Degeneration. Die atypischen Epithelhaufen und das Vorhandensein des mukösen Gewebes liessen daran denken, dass es sich um kongenitale Versprengungen handelte, die eine gewisse Aktivität erhielten, um zur Neubildung zu werden. Vom allgemeinen Standpunkte ersieht man aus dem anatomischen Bilde, dass das Zylindrom meist nur eine mäfsige Grösse erreicht und oft eine langsame, gutartige Entwickelung hat. Doch kann diese Tumorart auch eine besondere Aktivität entfalten und zur Bildung von Metastasen in seltenen Fällen Veranlassung geben. Causé.

Eicke (631) gibt den genauen histologischen Befund eines Tumors, der vom Oberlide einer 35 Jahre alten Arbeiterin entfernt worden war und sich bei der anatomischen Untersuchung als ein Peritheliom erwies. Die in der Literatur in den verschiedensten Organen beschriebenen Tumoren werden kurz angeführt und speziell auf eine Arbeit von Hanke, der einen ähnlichen Befund erhob, und den Fall von Krauss, der von Schieck histologisch untersucht wurde und ein Peritheliom der Papilla nervi optici repräsentierte, verwiesen. Eine histologische Abbildung des Tumorgewebes liegt bei.

Das klinisch nur wenig in die Erscheinung tretende, prognostisch günstig zu beurteilende Molluscum contagiosum hat nach Wätzold (641) von jeher den Pathologen wie Bakteriologen gleich viel Interesse abgewonnen; für erstere durch gewisse Analogien mit dem Karzinom, für die letzteren hinsichtlich seiner noch immer unbekannten Ätiologie. Die sich bei dem M. c. findenden ausserordentlich verschiedenen Zellformen, die durch Degenerationsprozesse bedingt sind, geben Veranlassung, in letzteren die Patersonschen Molluscumkörperchen — fälschlich — die Erreger zu suchen, obgleich Juliusberg durch Experimente nachgewiesen hatte, dass das Virus des M. selbst durch feinste Filter hindurchgehe. Wätzold begegnete auch bei seinen eingehenden Untersuchungen an frischen, jungen Teilchen von M. c. Zellformen, die auf Protozoen sehr verdächtig sind und dementsprechend auch von einem Spezialisten auf diesem Gebiete beurteilt werden. Doch kann nur durch ganz einwandsfreies Material, das durch entsprechende Fixierung (Flemming, Schaudinn und Schuberg) vorbehandelt war, dieser Zufallsbefund bestätigt und erhärtet werden. Zu diesen weiteren Untersuchungen an jungem Material sollte die Demonstration von Präparaten und Zeichnungen anregen. Adam.

Bendix (627) empfiehlt zur Behandlung chronischer Ekzeme, besonders der Gesichtsekzeme im Säuglings- und frühesten Kindesalter eine 2 prozentige Pellidol-Vaselin-Salbe, die von Kalle u. Comp., A.-G.-Biebrich, in den Handel gebracht wird. Nebenbei ist natürlich die Diät zu regeln. Seine Erfahrungen erstrecken sich auf zwölf Fälle; zwei Krankengeschichten werden angeführt. Von einem Falle ist die Photographie vor und nach der Pellidolsalbenbehandlung beigefügt.

Trantas (639) hat die Panas-Anagnostakische Operation gegen das Entropium des Oberlides in der Weise modifiziert, dass er nach der Tarsotomie von dem oberen Lappen einen $1^1/_2$ mm grossen Teil der Konjunktiva + Tarsus entfernte und danach erst die Naht in der typischen Weise anlegt. Gegen besonders schwere Fälle von Entropium des Unterlids empfiehlt Trantas einen Hautschnitt 1 cm vom Cilienrand und einen korre-

spondierenden Schnitt durch das Ligament. tarso-orbitale. Darauf wird ein oberer Haut-Muskellappen gebildet und dessen Rand mit dem unteren Teil des Ligamentum tarso-orbitale vernäht. Causé.

Villard (640) hält nach seinen Erfahrungen die von A. Terson angegebene Operation zur Beseitigung des Ektropium senile des Unterlides für die Operation der Wahl. Der Eingriff besteht darin, dass zunächst die ektropionierte Bindehaut unter Schonung des Lidrandes und der unteren Übergangsfalte exzidiert wird. Danach wird am äusseren Winkel mit der Basis etwa 2 mm von diesem entfernt, ein gleichschenkeliges, mit der Spitze nach der Schläfe gerichtetes Hautdreieck ausgeschnitten und der Defekt mit 4 bis 5 Nähten geschlossen. Der Konjunktivaldefekt wird nicht vernäht. Der unmittelbare Effekt entspricht fast genau dem späteren Aussehen. Gewöhnlich ist glatte Heilung innerhalb 8 Tagen erreicht. Villard hat 25 Fälle nach dieser Methode operiert; bei 10 Patienten mit 15 Operationen lag der Eingriff 1 bis 8 Jahre zurück. Bei allen hatte sich das Resultat tadellos gehalten, keiner hatte über ein Rezidiv zu klagen. Causé.

Ahlström (626) schlägt folgende Modifikation der Jaesche-Arltschen Operation vor: die umschnittene Hautpartie aus der Vorderseite des Lides wird nicht abgelöst, sondern nur nach dem Konjunktivalrande hin verschoben; die Lidrandpartie mit den Cilien wird in die durch diese Verschiebung entstandene Wundfläche der Vorderseite des Lides (die durch Unterminierung der Lidhaut gegen die Lidbasis zu vergrössert wird) hinübergepflanzt und hier durch Suturen befestigt, die in den Tarsus hineinreichen und durch die Bildung einer Anzahl fixer Punkte eine sekundäre Lageveränderung der transplantierten Partie verhindern. Grönholm.

XI. Tränenorgane.

Ref.: Krauss.

*642) **Beauvieux: Les tumeurs de la caroncule lacrymale et du repli semilunaire.** Arch. d'ophtalm. T. XXXIII, S. 216.

*643) **Brunzlow: Beitrag zur Ätiologie der chronischen Erkrankungen der tränenableitenden Wege.** Zeitschr. f. Augenheilk. XXIX. 5. S. 445.

*644) **Fuchs: Über synergische Wirkung zwischen Nucleus facialis und N. salivatorius.** Ophthalm. Ges. Wien. 2. VI.

*645) **v. Hippel: Orbitaltumor.** Klin. Monatsbl. f. Augenheilk. April. S. 519.

*646) **Reuter: Beitrag zur Dakryocystorhinostomie.** Inaug.-Diss. Bonn.

*647) **Tocke, F.: Polypoidal formation in the lacrimal sac.** Trans. amer. ophth. Soc. 1912.

*648) **West: Zur Operation der Dakryostenose.** Berl. klin. Wochenschr. Nr. 16, S. 749.

*649) **West: Die Physiologie der Tränenwege.** Berl. ophthalm. Gesellsch. Juli.

*650) **Wittich, W.: Über Beteiligung der Tränenröhrchen an der Tuberkulose des Tränensackes.** Klin. Monatsbl. f. Augenheilk. Mai. S. 577.

Fuchs (644) demonstriert einen 28jährigen Patienten mit synergischer Wirkung zwischen Nucleus facialis und Nucleus salivatorius. Bei dem Manne besteht seit einer beiderseitigen Fazialisparese, die jetzt bis auf eine Schwäche beim Kauen, Pfeifen gebessert ist, ein Defekt des psychischen Weinens und der reflektorischen Tränensekretion; es treten nur beim Essen und

Trinken, namentlich beim Lachen (links mehr als rechts) Tränen auf. Objektiv sind die Augen bis auf eine Blepharitis normal, es besteht kein Hindernis des Tränenabflusses. Es besteht ausserdem eine Hörstörung. — Die Hörschärfe namentlich für hohe Töne ist (links mehr als rechts) herabgesetzt. Die Tränensekretion erfolgt normalerweise als Rindenreflex vom Trigeminus und vom Optikus. Goldzieher hat angegeben, dass bei hochsitzender Fazialisparese das psychische Weinen verschwindet. Hier dürfte es sich um ein Übergreifen der starken Erregung vom Fazialiskern auf den nach vorn und medial von ihm gelegenen Nucleus salivatorius handeln, ähnlich den von Fuchs beschriebenen Mitbewegungen bei Augenmuskellähmungen (Verminderung der Ptosis bei Abduktion). Tertsch.

v. Hippel (645) demonstriert einen Patienten, bei dem seit 6 Jahren Exophthalmus bestand; sonst abgesehen von gelegentlichem Doppeltsehen alles normal. Vor 4 Jahren wurde anderwärts eine Operation vorgenommen und ein Tränendrüsentumor, wahrscheinlich nur unvollkommen entfernt. Dieser stellte sich als Adeno-Chondro-Myxom heraus. Diese Tumoren sind sehr selten. Der noch vorhandene Rest soll durch Krönleinsche Resektion beseitigt werden.

Beauvieux (642) bringt in einer zusammenfassenden monographischen Studie über die Tumoren der Karunkel und der halbmondförmigen Falte drei eigene Beobachtungen dieser Art. Ihrer Struktur nach gibt es hier Geschwülste epithelialer und bindegewebiger Herkunft, gutartigen und bösartigen Charakters. Im ersten Falle handelte es sich um gutartiges Papillom der Karunkel bei einer 40jährigen Frau. Die zweite Beobachtung betraf einen 68jährigen Mann, der ebenfalls eine gutartige Tumorbildung der beiden Karunkeln aufwies. Wie die histologische Untersuchung zeigte, waren es hier Neubildungen bindegewebigen lymphomatösen Charakters, für die Beauvieux die Bezeichnung «lymphadenoide Wucherung» vorschlägt. Im dritten Falle endlich fand man bei einem 28jährigen Manne eine Geschwulst der Karunkel gemischten (bindegewebigen und epithelialen) Charakters. Auf Grund der histologischen Untersuchung wurde die Diagnose auf ein teleangiektatisches Fibro-Papillom gestellt. In allen 3 Fällen überschritt die Tumorgrösse nicht die einer dicken Erbse. Causé.

Angaben über die Mitbeteiligung der Tränenröhrchen bei der Tuberkulose des Tränensackes fehlten bisher, während Trachom, entzündliche Prozesse, Lues, Erkrankung durch Pilzkonkremente, Polypenbildung etc. mehr oder weniger oft beschrieben sind. Wittich (650) hatte nun Gelegenheit, einen bei einem 18jährigen Mädchen exstirpierten Tränensack, der klinisch das Bild der Tränensacktuberkulose aufwies, auch histologisch zu untersuchen. Er fand, dass die hochgradige Tuberkulose des Tränensackes nicht nur diesen völlig zerstört hatte, sondern auch auf das gemeinsame Mündungsstück und die Tränenröhrchen übergriff. Der eingehenden Schilderung des anatomischen Befundes ist eine Abbildung beigegeben. Bei der Exstirpation tuberkulöser Tränensäcke ist stets auch ein möglichst grosses Stück der Tränenröhrchen mit zu entfernen.

Brunzlow (643) berichtet über die Erfahrungen, die an der Bonner Augenklinik inbetreff der Ätiologie der chronischen Erkrankungen der tränenableitenden Wege in den letzten Jahren gemacht wurden. Sein Material erstreckt sich auf 63 Fälle von Dakryocystitis; es fand sich

bei ihnen eine sichere Erkrankung aller Nebenhöhlen in 3, der Stirnhöhlen, Kieferhöhlen und des Siebbeins in 3, der Kieferhöhlen und des Siebbeins in 3, des Siebbeins mit Verdacht auf Kieferhöhlenerkrankung in 18, und des Siebbeins allein in 13 Fällen; demnach in 63,5% seiner Fälle. Verdacht auf Nebenhöhlenerkrankung bestand in 14, endonasale Veränderungen anderer Art waren in 7 Fällen vorhanden, und nur in 2 Fällen liess sich keinerlei pathologischer Nebenbefund erheben. Er vergleicht diese Zahlen mit den von Kuhnt und Rhese gemachten Erfahrungen und weist für die Feststellung der Diagnose einer Nebenhöhlenerkrankung besonders auf das Röntgenbild hin. Aus seinen Untersuchungen geht hervor, dass die Erkrankung des vorderen Siebbeins es ist, welcher die chronische Dakryocystitis vornehmlich ihre Entstehung verdankt. Was die Behandlung betrifft, so wird das Kuhntsche Verfahren empfohlen und näher geschildert. In zweiter Linie spielen dann die Erkrankungen der Oberkieferhöhle bei der Entstehung der chronischen Tränenwegleiden eine bedeutsame Rolle.

Tocke (647) fand in 50 Fällen von Exstirpation des Tränensackes zweimal gestielte Polypen im Sacke. Alling.

West (649) bespricht wiederum die Physiologie des Tränenweges. Die endonasale Freilegung des Tränensackes, die Vortr. inauguriert hat, eignet sich für die Fälle von Epiphora, die durch Dakryostenose erzeugt sind, für Dakryocystitis, Tränensackphlegmone, Tränensackblennorrhoe, Tränenfisteln etc. Er hat bisher 136 Fälle erfolgreich operiert, nur bei einer Tränenfistel versagte der Eingriff. Die Operation klärt die Rolle des Tränensackes bei der Physiologie der Tränenabfuhr auf. Der Tränensack spielt keine oder nur eine minimale Rolle. Das Eintauchen der Tränenröhrchen genügt zum Abfluss, nicht die Aspiration, sondern die Kapillarität ist die treibende Kraft. Adam.

West (648) demonstriert sechs Patienten aus der Silexschen Klinik, die an durch Dakryostenose veranlassten Augenerkrankungen litten und durch die Eröffnung des Tränensackes von der Nase aus geheilt wurden. In allen Fällen wurde die physiologische Funktion der Tränenwege wiederhergestellt, wie durch Durchspülen und den Fluorescinversuch erwiesen wurde; ausgenommen war nur ein Fall, der schon vorher wegen Tränensackfistel siebenmal von aussen operiert worden war.

Die Dissertation von Reuter (646) aus der Bonner Univ.-Augenklinik liefert einen Beitrag zur Dakryocystorhinostomie von Toti. Eingangs der Arbeit gibt Verf. eine kurze Darstellung der normalen und pathologisch-anatomischen Verhältnisse der in Betracht kommenden Tränenwege. Dann werden die ätiologischen Momente angeführt, die vor allem zu einer Erkrankung des Tränensackes resp. des Tränennasenkanals Veranlassung zu geben pflegen, und die weitaus am häufigsten in Erkrankungen der Nase, in weniger häufigen Fällen in Affektionen der Nebenhöhlen zu suchen sind. Dann macht Verf. Angaben über die Häufigkeit von Nasenerkrankungen als Ursachen der Tränensackleiden an der Hand der statistischen Arbeiten von Meyer und Kuhnt. Er selbst hat bei 33 Fällen von Dakryocystitis nur fünfmal kein nachweisbares Leiden der Nase und ihrer Nebenhöhlen nachweisen können (vergl. die Arbeit von Brunslow in diesem Referat). Was die Therapie anbelangt, so kommen Sondierungen nur in den ersten Stadien des Tränenleidens in Betracht, dagegen ist die Beseitigung

des Sackes bei der arbeitenden Klasse nach wie vor zu empfehlen, um die Gefahren der Tränensackeiterung für das Auge auszuschalten. Die Geschichte, Technik und Erfolge der Tränensackexstirpation werden kurz besprochen. Erst in neuerer Zeit setzten Bestrebungen ein, die eine neue Kommunikation zwischen Tränenwegen resp. -sack und Nase bezwecken. Verf. geht kurz auf die Arbeiten von Toti ein, erörtert die Technik und führt die Art und Weise des Vorgehens an der Bonner Klinik vor. Dann werden die Arbeiten von Tersch, Basso, Schirmer, Salus, v. Blaskovics u. a. angeführt, die eine Kritik der Toti-Operation erhalten. Schliesslich gibt Verf. die Krankengeschichten von 12 Fällen wieder, die von Kuhnt in letzter Zeit nach Toti operiert wurden und im allgemeinen befriedigende Resultate ergaben, denn in 66% der Fälle wurde ein glattes Resultat erzielt, d. h. die Eiterquelle verstopft und ein gut funktionierender Verbindungsweg nach der Nase hergestellt; jedoch ist das Urteil noch kein abschliessendes, da Dauerresultate fehlen. Vorher sondierte Fälle geben die schlechteste Prognose bezüglich des Operationserfolges.

XII. Orbita (nebst Exophthalmus). Nebenhöhlen.

Ref.: Krauss.

*651) **Chevallereau et Offret: Exophthalmie par myosite interstitielle.** Soc. franç. d'ophtalm. Annal. d'oculist. T. CXLIX, S. 398.

*652) **Coulomb: Introduction d'une sphère de verre dans la capsule de Tenon.** Ibid. S. 456.

*653) **Dutoit: Der traumatische Exophthalmus.** Korrespondenzbl. f. Schweizer Ärzte. Nr. 13.

*654) **Gabriélidès: Kyste hydatique orbito-temporal.** Ibid. S. 423.

*655) **Gruening, E.: Idiopathic haematoma of the orbit.** Trans. Amer. ophth. Soc. 1912.

*656) **Knapp, A.: The Krönlein operation as a exploratory procedure in affections of the orbit.** Journ. Amer. Med. Ass. 21. Sept. 1912.

*657) **Meller, J.: Über chronisch-entzündliche Geschwulstbildungen der Orbita.** Arch. f. Ophthalm. LXXXV. 1. S. 146.

658) **Pooley** und **Wilkinson: Ein Fall von temporärer totaler Erblindung des linken Auges infolge Drucks von seiten einer Cyste der linken Kieferhöhle auf den N. opticus. Schnelle Wiederherstellung des Sehvermögens nach Operation.** The ophthalm. Review. S. 130.

*659) **Posey, W. C.: Orbital cellulitis from disease of the superior maxilla in children.** Journ. Amer. Med. Assoc. 21. Sept. 1912.

*660) **Posey, M. E.: Small roundcelled myosarkoma of the orbit with extension into the eyeball.** Perm. Med. Journ. April 1912.

661) **Sattler, R.: A case of chloroma.** Trans. Amer. ophthalm. Soc. 1912.

*662) **Terson père et Terson, J.: Exophthalmie basedowienne avec nécrose avancée de la cornée de l'oeil droit et ulcération de la cornée de l'oeil gauche; double suture des paupières.** La clinique ophtalm. T. XIX, S. 302.

*663) **Teulières: Le fibrome de l'orbite.** Arch. d'ophtalm. T. XXXIII, S. 236.

*664) **Webster, D.: A case of sarcoma of the orbit.** Med. Record. 17. Aug.

665) **Weekers: Sarcome de l'orbite.** Annal. de la Soc. médico-chirurgicale de Liège. Mai.

*666) **Weekers: Les snydromes oculo-sympathiques.** Le Scalpel. 18. Mai.

*667) **Weeks, J. E.: A case of endothelial sarcome of the orbit.** Trans. Amer. ophthalm. Soc. 1912.

*668) **Weeks, J. E.: Some cases illustrating ocular disturbanees due to disease of the nose and accessory sinuses.** N. Y. State Journ. of Med. Okt. 1912.

*669) **Zentmayer, W.: A case of plexiform Neurofibroma, involving the orbit.** Trans. Amer. opthalm. Soc. 1912.

Weekers (666) schildert die Symptome der Sympathikuslähmung — Ptosis und Miosis, sowie seltener Enophthalmus, Hypotension, verminderter Tränenfluss und Vasodilatation der Gefässe der gleichen Gesichtshälfte — und Sympathikusreizung — Erweiterung der Lidspalte, Mydriasis und Exophthalmus. Er zählt dann die verschiedenen Affektionen auf, die derartige Störungen veranlassen können; es sind einmal solche, die auf die nervösen Zentren oder auf den Nerven an seinem Ursprungsorte einwirken: entzündliche Affektionen des Rückenmarks, Kompressionen, Lues cerebrospinalis, Tabes, multiple Sklerose, Syringomyelie. Dann solche, die auf den Nerven in seiner Kontinuität reizend oder destruierend wirken: Lungen- oder Ösophagustumoren, tuberkulöse oder karzinomatöse Drüsen, Aortenaneurysmata, Bronchial-, Lungen- und Pleuraaffektionen anderer Art, Traumen des Thorax oder Plexus brachialis, Herpes zoster, Erkrankungen der Thyreoidea, des Pharynx oder Larynx, Karotisaneurysmata, Läsionen des Ggl. ciliare, Erkrankungen des knöchernen Schädels usw. Verf. teilt drei Fälle mit, die Sympathikusaffektionen bei Lues, Basedow und Lungentuberkulose betreffen. Danis.

Terson Vater und Sohn (662) berichten über eine Basedowsche Erkrankung bei einem 54jährigen Bäcker mit ausserordentlich starkem Exophthalmus. Das rechte Auge kam mit ausgedehnter Ulzeration der Hornhaut und drohender Panophthalmie in Behandlung. Durch eine technisch sehr erschwerte Tarsorhaphie konnte das Auge vor dem Untergange gerettet werden, als auch auf dem anderen Auge ein Hornhautgeschwür auftrat, das rasch an Ausdehnung zunahm. Es wurde eine mediane Tarsorhaphie vorgenommen, die bereits nach 8 Tagen die Vernarbung des Hornhautgeschwürs zur Folge hatte. Die Tarsorhaphie ist der natürlichste und elastischste Kompressivverband des Auges und zugleich das einzige Mittel zur Immobilisierung der Lider. Causé.

Posey (659) teilt zwei Fälle von Abszessbildung der Lider und Wangen mit, die bei zwei Kindern im Alter von einem und zwei Jahren als Folgeerscheinungen von Osteomyelitis des Oberkiefers auftraten. Alling.

Chevallereau und Offret (651) berichten über einen starken Exophthalmus durch interstitielle Muskelentzündung bei einem 54jährigen Trinker, der früher an Ungleichheit der Pupillen (Miosis der linken) und einem Lichen urticans gelitten hatte. Der Exophthalmus mit Ödem der Lider und Parese mehrerer Muskeln liess zunächst an einen retrobulbären Tumor denken. Bei der Krönleinschen Operation fanden sich jedoch nur Auflagerungen auf dem Rectus superior und internus, die exzidiert wurden und sich mikroskopisch als entzündliche Muskulatur erwiesen. Die Exophthalmie nahm weiterhin derart zu — es kam zur Keratitis neuroparalytica —, dass zur Exenteration der Orbita geschritten wurde. Auch jetzt fand sich kein Tumor, sondern nur eine Hypertrophie der Augenmuskeln, charakterisiert

durch zahlreiche entzündliche Knötchen und eine intensive Sklerose. Trotz negativen Wassermanns wird Syphilis als wahrscheinliche Ursache angenommen.

Causé.

Meller (657) veröffentlicht nach einer kurzen Berücksichtigung der einschlägigen Literatur mit besonderer Bezugnahme auf die Bearbeitung der Orbitalerkrankungen durch Birch-Hirschfeld neun Fälle von chronisch-entzündlicher Geschwulstbildung in der Orbita und fügt den Krankengeschichten kurze Epikrisen bei. Es handelte sich um Pseudotumoren, die an den verschiedensten Stellen in der Orbita ihren Ausgang nahmen und auch sonst sich sehr verschieden verhielten. Meist waren keine Schmerzen vorhanden und auch sonstige für eine Entzündung charakteristische Symptome fehlten nicht selten. Drüsenschwellungen in der Umgebung wurden nicht selten für beginnende Geschwülste gehalten. Da die meisten der Fälle vor der Ära Wassermann zur Beobachtung gelangten und oft objektiv keine Erscheinungen von Lues vorhanden waren, wurde die letztere Diagnose selten gestellt, vielmehr meist an maligne Tumoren gedacht und dementsprechend radikal operiert. In fast allen Fällen zeigte sich bei der Operation das Periost erkrankt, der Tumor strahlte meist allmählich und unscharf in das tiefer gelegene Gewebe der Orbita aus und machte eine vollständige Entfernung unmöglich. Verf. zieht aus diesen Fällen eine Reihe bemerkenswerter Schlussfolgerungen. Stets soll man bei Orbitalgeschwülsten an die Möglichkeit einer chronisch-entzündlichen Ätiologie denken. Entsteht ein irgendwie bedeutender Eingriff in die Orbita, so ist vorher die maligne Natur der Geschwulst sicher festzustellen. Probeexzision und histologische Untersuchung, Tuberkulininjektionen, Wassermann, Schmierkur, Nase- und Nebenhöhlenuntersuchung haben dem radikalen Eingriff vorauszugehen.

Gabriélidès (654) berichtet über 2 Fälle von Echinokokkuscyste der Orbita. Im ersten Falle handelte es sich um eine 65jährige Frau, die ausserdem noch die Erscheinungen von Echinokokkenerkrankung der Leber hatte, und bei der im Anschluss an eine durch einen Sturz verursachte Knochenverletzung der Orbita sich im oberen äusseren Teile des Schläfenbeins eine Cyste gebildet hatte. Diese hatte einerseits sich nach der Orbita zu entwickelt und den Bulbus stark nach vorne gedrängt, andererseits war auch nach der Schläfe eine mit der Orbitalcyste kommunizierende Blase entstanden. Fluktuation war deutlich zu fühlen, die Schmerzen waren typisch, auch die Eosinophilie war stark vorhanden. Nach einer Punktion traten sofort die charakteristischen anaphylaktischen Erscheinungen auf. Beide Cysten wurden durch Operation entfernt, die orbitale durch einen Schnitt durch das obere Lid. Der zweite Fall betraf ein 20jähriges Mädchen, bei dem sich innerhalb 10 Jahren die Krankheit entwickelt hatte. Enormer Exophthalmus, deutliche Fluktuation; 7 % Eosinophilie. Nach einer Punktion noch heftigere anaphylaktische Erscheinungen wie im ersten Fall; radikale operative Entfernung. — Zwei wichtige allgemeine Symptome der Erkrankung sind die Eosinophilie, die die Blutuntersuchung ergibt, und das Vorhandensein der spezifischen Antikörper im Serum, die durch die Komplementablenkung nachgewiesen werden (Weinbergsche Reaktion). Als Antigen wurde menschliche Echinokokkenflüssigkeit verwandt, die ein Jahr alt war. In beiden Fällen war der Weinberg positiv. — Die Punktion der Cyste zur Untersuchung der Flüssigkeit ist nicht unbedenklich wegen der Anaphylaxie, die bedrohliche Erscheinungen annehmen kann; man soll deshalb an die Punktion

möglichst sofort die Operation anschliessen. Differentialdiagnostisch kommt eigentlich allein die Meningocele der Orbita in Betracht, bei der auch von einer Punktion abgeraten wird: man soll bei Verdacht auf eine Meningocele nicht punktieren, ohne gleichzeitig eine Lumbalpunktion vorzunehmen. Ein weiches Sarkom, ein Lipom, Dermoid, Angiom oder auch ein abgekapselter Eiterherd wird leicht durch Untersuchung der entnommenen Flüssigkeit auszuschalten sein. Gegenüber einer Meningocele hat die chemische und mikroskopische Untersuchung der Flüssigkeit zu unterscheiden. Besonders wichtig ist der Nachweis des Globulins im Liquor cerebrospinalis, das bei der Echinokokkenflüssigkeit ganz fehlt. Kochsalz findet sich sehr reichlich in letzterer, während es bei ersterer fast völlig fehlt. Sehr rasch gelingt die Differenzierung mit Hilfe der mikroskopischen Untersuchung, da der normale Liquor fast keine zelligen Bestandteile enthält, während man im zentrifugierten Punktat Haken, Skolex oder Membranbestandteile nachweisen kann. Die Radikaloperation hat möglichst unter Äthernarkose zu geschehen, da diese zur Unterdrückung des anaphylaktischen Schocks erfahrungsgemäfs beiträgt.

In dem Falle von Gruening (655) handelte es sich um einen 17 Jahre alten Patienten, bei dem unter Schmerzen und Erbrechen Exophthalmus auftrat. Die Konjunktiva war hochgradig geschwollen und bedeckte das Unterlid. Der Exophthalmus betrug 15 mm; es bestand ausserdem Stauungspapille. Bei der Krönleinschen Operation fand sich ein mit Blut gefüllter Sack. Restitutio. Alling.

In dem Falle von Weeks (667) fand sich ein Orbitaltumor, der 8 Jahre zu seiner Entwickelung gebraucht hatte; er wurde mit Krönleinscher Operation entfernt. Der zurückbleibende Exophthalmus wird durch Zirkulationsstörungen erklärt. Es handelte sich um ein endotheliales Sarkom. Alling.

Websters (664) Fall betraf einen Mann von 34 Jahren. Es bestand eine Geschwulst über und unterhalb des inneren Kanthus. Diese erstreckte sich in die Orbita und wurde nach Krönlein vollständig entfernt. Es handelte sich um ein Rundzellensarkom. Zwei und ein halbes Jahr später kein Rezidiv. Alling.

In Poseys (660) Fall wurde ein kleines Rundzellensarkom der Augenhöhle durch Krönleinsche Operation entfernt. Der Tumor, der zweifellos in der Orbita seinen Ursprung hatte, war entlang den Vortexvenen in den Augapfel hineingewuchert. Alling.

Teulières (663) exstirpierte bei einer 34jährigen Frau ein Fibrom der Orbita. Der Tumor hatte sich innerhalb 10 Jahren im Anschluss an einen sehr heftigen Stoss gegen einen Laternenpfahl langsam entwickelt und besonders in der letzten Zeit vergrössert. Die Geschwulst hatte die Grösse etwa einer kleinen Nuss und verdrängte das Auge stark nach innen unten. Er war von harter Konsistenz und liess sich nicht vom darüberliegenden Knochen — der Sitz war unter dem oberen äusseren Superciliarbogen — verschieben. Die Exstirpation gelang in Kokain-Adrenalin-Anästhesie leicht. Heilung erfolgte per primam, doch liess sich noch lange danach im Knochen eine Höhlung fühlen, in der der Tumor seinen Sitz gehabt hatte. Der histologischen Struktur nach handelte es sich um ein reines faszikuläres Fibrom, das sich auf Kosten des orbitalen Periosts entwickelt hatte. Eine Gefahr für das Auge bestand in der raschen Vergrösserungstendenz des Tumors. Causé.

Knapp (656) weist auf die Vorteile der Krönleinschen Operation hin bei der Diagnose von krankhaften Veränderungen in der Orbita. Der Hautschnitt soll etwas nach aussen von der periostalen und Knochenwunde liegen. Das Periost wird dann vorsichtig mit einem scharfen, flachen Raspatorium abgehoben, der Knochenkeil emporgehoben, ohne den Orbitalrand zu verletzen, so dass er nachher wieder fest in seinen Platz gesetzt werden kann. Es empfiehlt sich, die Lider durch Naht zu schliessen, da die Operation häufig von Chemose gefolgt ist. Zwei Fälle werden mitgeteilt. Bei dem einen Patienten, dessen Tumor etwa ein Jahr bestanden hatte, ergab die Operation eine diffuse Geschwulst, aussen und unten vom Auge, die bis zur Spitze der Orbita reichte. Da sie zu ausgedehnt war, um auf diese Weise entfernt zu werden, wurde später der ganze Inhalt der Augenhöhle herausgenommen. Der Tumor bestand aus fibrösem Gewebe mit epithelähnlichen Zellen. In dem zweiten Falle war ein verästeltes Neurom des Augenlides vor 7 Jahren entfernt worden. Ein ovaler Tumor fand sich in der Spitze der Orbita und wurde vollständig herausgeschält. Es handelte sich um ein Fibro-Neurom. Alling.

Coulomb (652) stellte einen Patienten von 16 Jahren vor, dem im Alter von 3 Jahren eine Glaskugel nach der Enukleation in die Tenonsche Kapsel eingenäht und bisher tadellos vertragen wurde. Das artifizielle Auge hat fast genau dieselbe Stellung wie das natürliche, und das ist wichtiger wie die Ausgiebigkeit der Bewegungen. Sämtliche bisher veröffentlichte Fälle dieser Art betrafen Patienten im Alter von 2, 4 und 8 Jahren. Causé.

Weeks (668) beschreibt folgende Fälle von Augenstörungen als Folge von Erkrankungen der Nase und ihrer Nebenhöhlen: Fall von Reflexneurose, betreffend den oberen Ast des fünften und Äste des dritten Nerven, die den Sphinkter der Iris und den Ciliarkörper versorgen, bei Furunkel des inneren Nasenflügels. Neurose mit Ciliarkrampf und Kopfschmerz, hervorgerufen durch Druck der vergrösserten Muscheln. Ödem der Orbita und Beeinträchtigung der Motilität infolge von Erkrankung der Ethmoidalzellen. Einseitige retrobulbäre Neuritis bei Erkrankung des hinteren Ethmoidal- und Sphenoidalsinus. Ausgesprochene exsudative Neuroretinitis durch nicht eiterigen, aber septischen Prozess in den hinteren Ethmoidal- und Sphenoidalzellen, mit Septumabweichung. Alling.

XIII. Bindehaut.

Ref.: Wolfrum.

*671) **Agricola: Fünfmal rezidiviertes Papillom der Binde- und Hornhaut, geheilt durch Mesothoriumbestrahlung.** Klin. Monatsbl. f. Augenheilk. Mai. S. 650.

*672) **Arntz, H. N. J.: Die Tarsusexstirpation bei Trachom.** Inaug.-Diss. Amsterdam 1913.

*673) **Barkan, H.: Herpes Iris of the Conjunctiva, with Report of a Case.**

*674) **Bayer: Über die Kombination von Frühjahrskatarrh mit Trachom.** Klin. Monatsbl. f. Augenheilk. Mai. S. 615.

*675) **Belenky-Raskim: Zur Ätiologie der phlyktänulären Augenentzündung.** Zeitschr. f. Augenheilk. Juni. S. 503.

*676) **Bruns, H. D.: Phlyctenular ophthalmia and its etiology.** (Phlyktänuläre Augenentzündung und ihr Ursprung.) Amer. Med. Ass. 21. Sept. 1912.

*677) **Czaplewski: Untersuchungen über Trachom.** Zeitschr. f. Augenheilk. März-April 1913.

*678) **Foley: Les ophtalmies contagieuses dans le sahara oranais.** Annales d'oculist. T. CXLIX, S. 250—261.

*679) **Giri: Kontaktinfektion bei Karzinom des Auges.** The ophthalm. 1913. S. 202.

*680) **Grandclément: Guérison d'un vaste épithélioma épibulbaire de l'oeil par emploi des rayons X et du radium.** La clinique ophtalm. T. XIX, S. 313—317.

*681) **Haas: Propagation lacrymale d'une diphtérie nasale.** Soc. française d'ophtalm. Mai 1913. Annal. d'oculist. T. CXLIX, S. 398—399.

*682) **v. Hoor: Zur Malignität der gefärbten Tumoren des Auges.** Klin. Monatsbl. f. Augenheilk. Mai. S. 584.

*683) **Junius: Bemerkungen zu den Mitteilungen von Prof. Dr. Czaplewski: Untersuchungen über Trachom.** Zeitschr. f. Augenheilk. Mai. S. 451.

*684) **Komoto: Ein operatives Verfahren gegen die Agyrosis der Skleralbindehaut.** Zentralbl. f. prakt. Augenheilk. Mai.

*685) **Löhlein: Epitheleinschlüsse und Trachom.** v. Graefes Arch. Bd. 84, S. 554.

*686) **Meyerhof: Zur Frage der Trachomimmunität.** Zentralbl. f. prakt. Augenheilk. Juni.

*687) **Möllers: Über den Typus der Tuberkelbazillen bei Parinaudscher Erkrankung. (Conjunctivitis tuberculosa.)** Veröffentlichungen d. Robert Koch-Stiftung. H. 4.

*688) **Nicolle, Cuénod et Blaizot: Recherches experimentales sur le trachome** Annales d'oculist. T. CXLIX, S. 401—407.

*689) **Paderstein** zeigt eine Reihe von Kranken mit **frischer Schwimmbad-Konjunktivitis.**

*690) **Paul, J. F.: Das Leiden der Trachomkranken.** Inaug.-Diss. Amsterdam. 1913.

*691) **Scheffels: Zur Prioritätsfrage betreffs der Kuhntschen Bindehautplastik.** Zeitschr. f. Augenheilk. März-April. S. 299.

*692) **Schreiber: Zur Pathologie der Bindehaut.** v. Graefes Arch. Bd. 84, H. 3, S. 420.

*693) **Weidler, W. B.: Pemphigus of the conjunctiva.** (Pemphigus der Bindehaut.) Journ. Amer. Med. Assoc. 21. Sept. 1912.

Foley (678) gibt statistische und klinische Notizen über die kontagiösen Ophthalmien in der algerischen Sahara. Er berichtet über 530 Fälle von Bindehauterkrankungen, die nach dem Moraxschen Verfahren bakteriologisch untersucht wurden. Die Hälfte der Fälle wies den Weeksschen Bazillus als Erreger auf, es folgen dann: Moraxscher Bazillus, Gonokokken, Pneumokokken und Pfeifferscher Bazillus; sehr zahlreich waren die Mischinfektionen. Dem Alter nach erwies sich die Kindheit als prädominierend in der Häufigkeit der Bindehauterkrankungen. Besonders schwer waren die kurdischen Volksstämme mit ihrer unsauberen Lebensweise ergriffen. Ein Einfluss der Fliegen auf die Übertragung der infektiösen Erkrankungen liess sich nicht feststellen. Sehr deutlich liess sich der Temperatureinfluss nachweisen: Im Frühjahr und Herbst gibt es je ein Maximum der Erkrankungen, die im Winter und in der ganz heissen Zeit

von Mitte Juni bis Mitte September wieder nachlassen. Diese Endemie der Erkrankungen erklärt sich daraus, dass die permanenten Träger von Weeks- und Morax-Bazillen, ja selbst von Gonokokken sehr zahlreich sind. Fast alle Kurden haben zu irgend einer Zeit Trachom, das allerdings eine relative Gutartigkeit aufweist und häufig mit Hinterlassung kaum sichtbarer Bindehautnarben ausheilt. Die Weeks-Konjunktivitis tritt meist unter sehr akuten Erscheinungen auf, doch wurden niemals korneale Komplikationen beobachtet. Bemerkenswert ist auch die Gutartigkeit der Blennorrhoe; unter 50 Fällen wurde einmal bei einem alten Kurden, der in einer Karawane reiste, eine doppelseitige Perforation gesehen. Einen exquisit chronischen Charakter hat die Diplobazillen-Konjunktivitis. Die Behandlung besteht bei der Weeks-schen und der blennorrhoischen Konjunktivitis in zweimal täglicher Einträufelung einer 1 proz. Argent.-Nitr.-Lösung, das allen anderen Silberpräparaten unbedingt überlegen ist. Die Diplobazillen-Konjunktivitis wird mit Zink $^1/_{40}$ behandelt und die Einträufelungen nach der Heilung noch eine Zeit lang fortgesetzt. Causé.

Nicolle, Cuénod und Blaizot (688) fassen das Resultat ihrer 6jährigen klinischen und experimentellen Trachomarbeiten in einer kurzen Studie zusammen. Als Versuchstier fanden sie bei der Schwierigkeit der Beschaffung der am besten geeigneten Schimpansen den Makakus inuus für die Trachomübertragung sehr gut verwendbar. Die Infektion nimmt bei diesem Tier einen dem menschlichen Trachom recht ähnlichen Verlauf, trotzdem man natürlich in der Verwertung der Resultate für die menschliche Trachompathologie sehr vorsichtig sein muss. Die beste Methode der Inokulation besteht darin, dass man die Konjunktiva oberflächlich exkoriiert und dann das Virus überträgt. Nach einer Inkubationszeit von 8 Tagen zeigt sich zuerst eine Rötung der Konjunktiva, nach 14 Tagen erscheinen die typischen Granulationen, und die Infektion breitet sich weiter aus, um nach etwa 4 Wochen den typischen Adspekt darzubieten und dann wieder langsam zurückzugehen. Im 3. Monat pflegt der Prozess ohne Hinterlassung von Spuren abgelaufen zu sein. Es wurde nun zunächst festgestellt, dass das unsichtbare Trachomagens eine filtrierende Mikrobe ist, und dass die Tränen Trachomkranker selbst für die ganz intakte Konjunktiva infektiös sind. Durch eine Erwärmung auf 50 Grad während 30 Minuten wird das Trachomvirus zerstört; in Glyzerin konserviert es sich mindestens 7 Tage. Eine einmalige Überstehung der Erkrankung schien das Versuchstier gegen eine neue Infektion zu immunisieren. Weiterhin wurden ermutigende Versuche zur Immunisierung sowohl durch intravenöse Einverleibung wie durch subkonjunktivale Injektion von Trachomvirus unternommen. Auch beim Menschen war das Verfahren von zufriedenstellendem Erfolg, und empfehlen hier die Autoren die subkonjunktivale Methode. Causé.

Es handelt sich wieder um junge Leute, die nach Paderstein (689) alle dasselbe Schwimmbad benutzen, in der Mehrzahl demselben Schwimmverein angehören, an einer akuten infektiösen, trachomähnlichen Konjunktivitis erkrankt sind. Nur ausnahmsweise ist die Erkrankung doppelseitig. In einem Teil der untersuchten Fälle wurden von Heymann Einschlusskörperchen gefunden. Adam.

Die Untersuchungen von Czaplewski (677) über Trachom wurden vornehmlich mit einer Vitalfärbemethode gemacht, die von Nakamski publiziert und von Cz. weiter ausgebildet wurde. Sauber ge-

reinigte Objektträger werden mit der Farblösung (Boraxmethylenblau) bestrichen. Auf das Deckgläschen kommt dann ein Tröpfchen von dem zu untersuchenden Material. Der sehr verdünnte Farbstoff wird nun allmählich in verschiedenem Tempo von den einzelnen Zellbestandteilen aufgenommen. Damit fand Cz. aus dem entnommenen Follikelinhalt Gebilde der verschiedensten Art, welche nach seiner Ansicht sehr an Amöbenformen erinnern. Er gibt eine grosse Reihe von Mikrophotogrammen, welche von den Präparaten hergestellt werden. Vor allem wurden Cysten und Encystierungszustände gefunden und hat seine am Vitalpräparat gemachten Befunde an Paraffinschnitten, welche er mit Antiformin behandelte, bestätigen können. Auch hier hat er Sichelcysten, entleerte Cysten, und Sichelsporen gefunden. Die Untersuchungen wurden noch erweitert durch Beobachtungen am hängenden Tropfen, dabei wurden auch geisseltragende Formen beobachtet. Cz. zeigt nun aus der Literatur, dass schon von anderen ähnliche Gebilde beobachtet wurden. Er habe bis jetzt neuerdings in 30 Fällen ausnahmslos im Follikel des Trachoms diese Gebilde, die einen Zeugungskreis mit Wahrscheinlichkeit durchmachten, gefunden und vermute in ihnen die Erreger des Trachoms.

Veranlasst durch die Lindnersche Mitteilung präzisiert Löhlein (685) nochmals seinen Standpunkt in der Trachomfrage. Den Experimenten, wie sie Lindner in seiner letzten Arbeit angeführt habe, könne man auch noch eine andere Deutung geben, wie dies Lindner selbst getan habe. Es gehe daraus nicht mit Sicherheit hervor, dass Einschlusserkrankung und Trachom identisch seien, sondern die Beobachtungen können auch so gedeutet werden, dass Einschlusserkrankung und Trachom zwei verschiedene Erkrankungen seien. Die Einschlusserkrankung könne allerdings beim Erwachsenen unter dem Bilde des leichten Trachoms verlaufen. Lindner habe selbst bei sechs Erwachsenen zufällig Infektion mit Einschlussblennorrhoe beobachtet, doch seien die Erkrankungen so abgelaufen, dass sie nicht zum klinischen Bilde des Trachoms geführt hätten. Ausserdem seien in der Greifswalder Klinik von Dr Gebb Überimpfungen von Einschlussblennorhoe auf den Erwachsenen gemacht worden. Die Versuche lägen bereits ein Jahr zurück, bei keinem der Erwachsenen hätten sich aber Pannusbildung und Trachomnarben eingestellt. Die Einschlüsse seien wohl Mikroorganismen, die auf Schleimhäuten Erkrankungen hervorrufen, seien aber bei Trachom nur ein Nebenbefund.

In den Ausführungen von Junius (683) handelt es sich im wesentlichen um eine kritische Beleuchtung der vorher referierten Arbeit von Czaplewski. Er bemängelt es, dass er keine Vorsichtsmafsregeln getroffen habe, um ein von Verunreinigungen möglichst freies Material zu erhalten. Die Schlussfolgerungen von Cz. seien überdies viel weitgehender als die seinen, so habe er Lebersche Körperzellen für das Vorderende des Myxosporioids eines Myxidium Lieberkühns erklärt, auch andere Zellen des Granuloms habe er für Amöben erklärt. Auch gegen die Behandlung mit Antiformin und dem Drücken mit dem Deckglas äussert J. schwere Bedenken. Auch habe Cz. keine Kulturversuche gemacht. Endlich müsse man auch berücksichtigen, dass die Möglichkeit beim Trachom vorliege, dass man es mit einem ausserordentlich kleinen Erreger zu tun habe. Ausserdem sei es nicht berechtigt, dass Cz. eine Priorität beanspruche, da es schon eine alte Untersuchungsmethode sei, die überlebende Zelle zu untersuchen.

Im Interesse einer besseren und mehr rationellen Bekämpfung durch die Behörden der Trachomendemie bei der niederen Bevölkerung von Amsterdam versucht Paul (690) die Ausbreitung der Krankheit, ihren Einfluss auf die Sehschärfe und Brechung des Auges und auf die Arbeitsfähigkeit zu bestimmen und gibt die Geschichten von 76 Trachomkranken, welche in einer Woche in der Universitäts-Augenpoliklinik behandelt wurden. Visser.

Meyerhof (686) berichtet über einen Fall der seit $3\frac{1}{2}$ Jahren bereits auf dem einen Auge ein schweres Trachom hatte, das zu mehrmaligen Rezidiven geführt hatte und mit der kombinierten Ausschneidung nach Heisrath-Kuhnt am Oberlide schliesslich behandelt worden war. 5 Tage nach der Operation des rechten Auges stellte sich plötzlich am linken bis dahin noch gesunden Auge eine katarrhalische Bindehautentzündung ein. Im Sekret konnten die Halberstädter-Prowazekschen Körper nachgewiesen werden. Wie der weitere Verlauf zeigte handelte es sich um einen typischen Fall von Trachominfektion nachdem das Leiden auf dem anderen Auge bereits 3 Jahre bestanden hatte.

Bayer (674) berichtet im Anschluss an die Meyerhofschen Publikationen über einen Fall von Frühjahrskatarrh kombiniert mit Trachom. Zunächst liess sich die Diagnose nur sehr schwer stellen. Eine öftere Untersuchung des Blutes ergab eine dauernde Eosinophilie des Blutes. Die mikroskopische Untersuchung des Blutes bestätigte die vermutete Diagnose. Es fanden sich Trachomfollikel und papilläre Erhebungen, die durchaus an das Bild des Frühjahrskatarrhs erinnern. Da auf dem linken Auge ein grosses Leucoma adhaerens vorhanden war, das zur Staphylombildung führte, so wurde das Auge enukleiert. Unter der Bowmanschen Membran fand sich ein mächtiger Pannus, der nur die Hornhautmitte freiliess. Bayer bespricht dann noch die differentialdiagnostischen Momente, die eventuell bei der Unterscheidung zwischen Trachom und Frühjahrskatarrh in Betracht kommen.

Arntz (672) bestreitet die muskuläre und tarsale Theorie des Entropion trachomatosum und meint, dass die von Straub betonte cicatricielle Verkürzung der Tarsusbindehaut die einzige Ursache bilde. Diese Theorie gibt der gegen das Entropion gerichteten Tarsusausschälung nach Kuhnt ihre wissenschaftliche Grundlage und Berechtigung. Er berichtet weiter über die Resultate dieser Operation bei 147 in der Amsterdamer Universitätsaugenklinik operierten Augen. So zeigte sich bei richtiger Fadenlegung eine vorzügliche Entropionoperation. In den übrigen auf Kuhnts Indikation operierten Fällen war der Nutzen zweifelhaft und bleibt sie als Ultimum refugium zu betrachten.

Belenky-Raskin (675) hat an 100 Fällen der Berner Universitätsaugenklinik, welche die Erscheinungen der Conjunctivitis ekzematosa darboten, die Tuberkulinreaktion nach Pirquet und Moro angestellt. Es ergab sich, dass bei Kindern unter 5 Jahren die Pirquetsche Reaktion in 85 % der Fälle positiv ausfiel und bei Kindern von 5—10 Jahren in 92 % der Fälle, bei Kindern zwischen 10—15 Jahren in 97 % der Fälle. 8 Fälle des Gesamtmateriales reagierten auf Pirquet und Moro negativ, hatten aber Zeichen von Tuberkulose. Man kann also daraus nicht den Schluss ziehen, es liege hier der phlyktänulären Augenerkrankung nicht die

Tuberkulose, sondern ein anderes Leiden zugrunde, es fanden sich vielmehr klinisch sichere Anzeichen von Tuberkulose. Ausserdem liegt kein Grund vor, die Conjunctivitis ekzematosa auf eine Magendarmstörung zurückzuführen, da Indikanurie nur sehr selten angetroffen wird.

Bruns (676) vertritt den Standpunkt, dass es sich bei dieser, bei Negern so häufigen Erkrankung nicht um Tuberkulose, noch um Ekzem handele, sondern um neuropathische Manifestationen, hervorgerufen durch Autointoxikation bei Verdauungsstörungen. Alling.

Möllers (687) konnte an Fällen von Parinaudscher Konjunktivitis, die von Krusius und Clausen und von Adam und Wätzold beschrieben worden sind, durch das aus den Kliniken ihm zur Verfügung gestellte Material nachweisen, dass es sich nicht, wie Wessely ursprünglich angenommen hatte, um die bovine Form, sondern um die humane Form des Tuberkelbazillus handele. Der von Meissner publizierte Fall scheint ihm auch nicht einwandsfrei zu beweisen, dass es sich um die bovine Form handele. Es liege also kein Grund zu der Annahme vor, dass es sich um eine Perlsuchtinfektion handele.

Haas (681) beobachtete bei einem 5jährigen Kind eine Propagation einer nasalen Diphtherie auf dem Wege des Tränennasenkanals nach dem Auge hin. 18 Monate vorher hatte das Kind einen Scharlach gehabt, die Augenerscheinungen (Schwellung besonders des Unterlides, geringe entzündliche Veränderungen der Conjunctiva tarsi, Schwellung der regionären Lymphdrüsen) lagen etwa 8 Tage zurück, während Nasensymptome (Membranbildung, Absonderung eines bräunlichen Sekretes) schon länger bestanden. Nach der Injektion von 30 ccm Antidiphtherieserum wurde erst bei der Untersuchung des Urins eine sehr starke Albuminurie entdeckt, die aber wahrscheinlich schon länger bestanden hatte. Die lokalen Nasen- und Augenerscheinungen gingen erstaunlich rasch innerhalb 48 Stunden zurück, doch trat wahrscheinlich infolge der akuten Nephritis, die wohl durch die Diphtherietoxine verursacht war, 6 Tage nach der ersten Untersuchung der Tod des Kindes ein. Die hier beobachtete Bindehauterkrankung gehört wohl in das Gebiet der katarrhalischen, diphtherischen Konjunktivitis.

Causé.

Der Fall von Herpes iris conjunctivae (673) stammt aus der Fuchsschen Klinik in Wien, aufgenommen 6. 6. 1912. Seit 14 Monaten Lichtscheu und beständige Bindehautentzündung mit profuser Sekretion. In der Klinik Attacke von schwerem Erythema multiforme mit Hämorrhagien, währenddem Verschlimmerung der Augensymptome, Konjunktivitis vom Typus der Diphtheritica, Hornhautulzerationen. Nach mehrmonatigem Aufenthalt in der Klinik entlassen zum Armenhaus; Eiterung und Lichtscheu ungebessert, praktisch blind; R. A. Ankyloblepharon von 3 mm, Bindegewebsstreifen über der Karunkel. Narbengewebe in den Lidbindehäuten, dazwischen hypertrophische Schleimhaut mit Follikeln; zentrale Kornealnarbe; L. A. ähnliches Bild. Makula etwas weniger dicht. Die Affektionen der Haut und der übrigen Schleimhäute waren völlig abgeheilt. Die schwere Augenentzündung ist ein sehr seltenes Bild bei Herpes iris.

70 Jahre alter Patient von Weidler (693) mit fast totalem Symblepharon beider Augen. Die Erkrankung erstreckte sich auch auf die Nasenschleimhaut. Alling.

Schreiber (692) macht Mitteilung über verschiedene gutartige Tumoren seltenerer Art in der Umgebung des Augapfels. I. Teratoides Osteom, das zwischen Rectus superior und Rectus externus lag. Der Tumor liess sich leicht ausschälen, hatte aber nach hinten einen bindegewebigen Fortsatz, der nicht mit aus der Orbita entfernt werden konnte. Der grösste Teil des Tumors bestand, wie die mikroskopische Untersuchung ergab, aus einem Knochenstückchen von osteoblastischer Bildung. II. Hyalintumor der Plica semilunaris. Bei der Abtragung erwies sich das Geschwulstgewebe sehr derb, es hatte Knorpelkonsistenz. Die verschiedenen färberischen Reaktionen des Präparates liessen zwar nicht mit absoluter Sicherheit erkennen, dass es sich um Hyalin handele, doch können nach Sch.s Ansicht die homogen glasigen Schollen kaum anders gedeutet werden. III. Talgdrüsenadenom der Karunkel. Die mikroskopische Untersuchung ergibt ein typisches Adenom, IV. teilt Sch. einen Fall von überzähliger Tränenkarunkel mit.

Grandclément (680) beobachtete bei einer 60jährigen Dame ein epibulbäres Epitheliom, das von der Karunkel über die Oberfläche bis zur Hornhautmitte reichte. Es wurde sofort die Röntgenbehandlung eingeleitet, die einen vorzüglichen Erfolg hatte. Bereits nach einem Monat war der Tumor vollständig verschwunden, an seiner Stelle war nur noch eine oberflächliche Rötung zu sehen. Gegen Mitte der Behandlung mussten die Bestrahlungen kurz ausgesetzt werden wegen einer oberflächlichen Erosion der Kornea, die unter geeigneter Behandlung rasch ausheilte. Ein kleines Rezidiv, das nach 1 Monat sich wieder zeigte, ging auf zweimalige Radiumbehandlung rasch zurück. Grandclément empfiehlt auf Grund dieser Beobachtung die Röntgen- und Radiumbehandlung warm zur Heilung dieser operativ schwer anzugreifenden Tumoren. Causé.

Giri (679) teilt zunächst einen Fall von epibulbärem Karzinom mit, bei dem nach längerem Bestehen eine Kontaktgeschwulst am Unterlid entstanden war. Beim zweiten Fall hatte eine Geschwulst des Oberlides eine Kontaktgeschwulst am Unterlide, und beide wieder Kontaktgeschwülste der Kornea am oberen und unteren Drittel verursacht. Gilbert.

v. Hoor (682) beschreibt einen vom Limbus conjunctivae ausgehenden melanotischen Tumor bei einem 15jährigen jungen Mädchen, der von äusserster Malignität war. Nach dem histologischen Bilde handelte es sich um ein Melanosarkom von alveolärer Struktur, das schon nach wenigen Monaten zu Metastasen in der präaurikularen und in den Halslymphdrüsen führte. Trotz wiederholter Exstirpationen trat nach etwas über einem halben Jahre der Exitus ein. v. Hoor rät daher jeden Naevus pigmentosus sofort zu exstirpieren.

Komoto (684) präpariert die Bindehaut soweit sie im Bereiche der Lidspalte argyrotisch geworden ist ab, gewöhnlich handelt es sich um eine nierenförmige Zone, welche am unteren Hornhautrande parallel mit demselben verläuft, und transplantiert ein Stück Bindehaut, entweder von einem anderen Auge, das eben enukleiert wird oder von einem eben Gestorbenen.

Scheffels (691) teilt mit, dass seines Wissens zuerst Alexander Pagenstecher die Methode der Deckung durch Bindehautlappen angewendet habe, später hat dann Schöler die Methode ebenfalls angewendet in 21 Fällen, im Jahre 1884 hat dann Kuhnt begonnen, seine

Methode auszuarbeiten. Die alte Literaturangabe könne er allerdings nicht mehr ausfindig machen, wo Pagenstecher seine Methode zum ersten Male publiziert habe. Es bleibe aber das Verdienst Kuhnts, die Methode neu entdeckt und systematisch ausgebaut zu haben.

Agricola (671) konnte eine Geschwulst, welche vom Limbus ausging und einen Teil der Hornhaut bereits überwuchert hatte, durch Mesothoriumbestrahlung zu glatter Abheilung bringen, obwohl das Rezidiv schon 5 mal chirurgisch beseitigt worden war.

XIV. Hornhaut und Lederhaut.

Ref.: Wolfrum.

*694) **Antonelli: La cornée ovalaire des hérédo-syphilitiques.** Soc. franç. d'ophtalm. Mai 1913. Annales d'oculist. T. CXLIX, S. 454—455.

*695) **Augstein, Carl: Zur Ätiologie und Therapie des Keratokonus.** Klin. Monatsbl. April. S. 419.

*696) **Bonnefon et Lacoste: Recherches histologiques sur la greffe cornéenne autoplastique.** Arch. d'ophtalm. T. XXXIII, S. 206—216; 267—289; 326—362.

*697) **Chance, Burton: Concerning two cases of dermoid at the sclero-corneal margin.** (Zwei Fälle von Dermoid an der Sklerokornealgrenze.) Annals of Ophthalm. April 1913.

*698) **Cantonnet: Infiltration hématique de la cornée.** Soc. d'ophtalm. de Paris. April 1913. Annales d'oculist. T. CXLIX, S. 289.

*699) **Fage: Les récidives de la kératite parenchymateuse.** Soc. franç. d'ophtalm. Mai 1913. Annales d'oculist. T. CXLIX, S. 456—457.

*700) **Fejér: Oedem der Hornhaut nach Zangengeburt.** Zentralbl. f. Augenheilk. Juni. S. 164.

*701) **Holth, S.: Konisk cornea.** Norsk Mag. f. laegev. 1912. Nr 12.

*702) **Liégard: Quelques cas de kératities interstitielles soignées par le salvarsan.** Soc. franç. d'ophtalm. Mai 1913. Annal. d'oculist. T. CXLIX, S. 456.

*703) **Lidström, A. E.: Bidrag till behandlingen af det progressiva, variga hornhinnesåret.** (Beitrag zur Behandlung des Ulcus serpens.) Förhandlingar vid Svenska Ögenläkareföreningens 5 möte 1912.

*704) **van Lint: Kératite neuroparalytique à la suite d'une injection d'alcool dans le nerf maxillaire supérieur, pour névralgie faciale.** La Presse médicale belge. 4. Mai 1913.

*705) **Lindner: Ein eigenartiger Fall von Keratomykosis aspergillina.** v. Graefes Arch. Bd. 85, S. 186.

*706) **Löhlein: Ein bisher nicht beobachteter Saprophyt als Erreger von Panophthalmie und Ringabszess der Hornhaut.** Arch. f. Augenheilk. Bd. 74, H. 1/2, S. 33.

*707) **Morax: L'ulcus rodens de la cornée et son traitement.** Soc. franç. d'ophtalm. Mai 1913. Annal. d'oculist. T. CXLIX, S. 452—453.

*708) **Nelson, R. M.: Sarkom der Sklera.** Journ. Am. Med. Assoc. 7. Juni 1913.

*709) **Puscarin: Deux observations d'opacitées nodulaires de la cornée (Maladie de Groenouw).** Arch. d'ophtalm. T. XXXIII, S. 362—373.

*710) **Roy, D.: Report of 6 cases of degeneration of the cornea in the same family (Nodular-Keratitis).** (Sechs Fälle von Hornhautdegeneration in derselben Familie.) Trans. Am. Ophth. Soc.

*712) **Shannon, J. R.: Conical cornea, Manhattan Eye, Ear and Throat Hospital Reports.** (Keratokonus.) Febr. 1913.

*713) **Sameh Bey: Les fistules cornéennes et l'iridectomie.** La clin. ophtalm. T. XIX, S. 242—246.

*714) **v. Szily, P.: Zur Chemotherapie der luetischen Keratitis.** Wien. med. Wochenschr. Nr. 15, S. 946.

*715) **Stålberg, K.: Några ord om behandlingen vid ulcerösa keratiter.** (Einige Worte zur Behandlung der ulzerösen Keratiten.) Förhandlingar vid Svenska Ögenläkareföreningens 5 möte 1912.

*716) **Tooke, F.: Calcareous degeneration of the cornea and lens capsule.** (Kalkdegeneration der Kornea und Linsenkapsel.) Trans. Amer. Ophthalm. Soc. 1912.

*717) **Wallis: Interstitial Keratitis treated by Salvarsan.** The ophthalm. 1913. S. 342.

*718) **Weidler, W. B.: Keratitis neuroparalytica after removal of the Gasserian ganglion.** (Neuroparalytische Keratitis nach Entfernung des Ganglion Gasseri. N. Y. State Journ. of Med. Okt. 1912.

*719) **Wessely u. v. Szily: Zur Frage der anaphylaktischen Erscheinungen an der Hornhaut. — Zur Literatur über Anaphylaxie in der Augenheilkunde.** Klin. Monatsbl. f. Augenheilk. April. S. 508.

*720) **Wessely: Die Behandlung des Ulcus serpens mit dem Dampfkauter, sowie neue Versuche in der Therapie der Dacryocystitis.** (Ref.) Med. Klinik. Nr. 14, S. 560.

Antonelli (694) fand bei hereditär-Syphilitischen nach Überstehen einer Keratitis parenchymatosa eine ovaläre Form der Hornhaut mit grösserem senkrechten Durchmesser. Die gleiche Missbildung kann man bei Mikrokornea mit oder ohne Mikrophthalmus und bei Megalokornea mit oder ohne infantiles Glaukom sehen. Unter physiologischen Verhältnissen ist die Hornhaut leicht oval ar mit grösserem horizontalem Durchmesser. Die embryonale Kornea im letzten Teil des intrauterinen Lebens hat ebenfalls ovaläre Form mit grösserem vertikalem Durchmesser. Die Verbildungen der hereditär-luetischen Hornhäute nähern sich also den embryonalen Zuständen; es handelt sich hier wohl um eine Entwicklungshemmung. Causé.

Fejèr (700) sah nach Zangengeburt ein Ödem der Hornhaut auftreten; offenbar lag der eine Löffel gerade auf dem Auge.

Unter 60000 Fällen beobachtete Morax (707) zweimal ein Ulcus rodens bei einem 48jährigen Manne und einer 53jährigen Frau. Im ersten Falle, wo die Trübung fast zwei Drittel der Hornhaut einnahm, wurde mit dem Starmesser das Geschwür gereinigt, darauf kauterisiert und schliesslich der Defekt mit einer Kuhntschen Plastik gedeckt, worauf der Prozess zum Stillstand kam. Bei der zweiten Beobachtung musste der Eingriff wiederholt werden, um eine Progression des Geschwürs zu verhindern.

Causé.

Löhlein (706) konnte aus einer perforierenden Verletzung der Hornhaut, die zu Panophthalmie und Ringabszess führte, einen Mikroorganismus züchten, der in der Weise noch nicht beschrieben ist. Es handelte sich um ein Stäbchen, das schwach grampositiv, unbeweglich geissel-, sporen- und kapselfrei war, von wechselnder Grösse. Es gedieh auf Glyzerinagar und Kartoffeln am üppigsten. Für Tiere war es wenig

pathogen, am schwersten war noch die Infektion des Glaskörpers bei Kaninchen aus Bouillonkulturen. Dass bei der Infektion neben der Panophthalmie ein Ringabszess aufgetreten war, beweist, dass es keinen spezifischen Mikroorganismus für den Ringabszess gibt.

Der von Lindner (705) beschriebene Fall von Keratomykosis aspergillina zeichnet sich durch Bildung eines sehr gleichmäfsigen Pilzrasens aus. Es handelt sich um Aspergillus fumigatus.

Puscarin (709) veröffentlicht zwei Beobachtungen von knötchenförmiger Hornhauttrübung (Groenouwscher Krankheit), die er bei zwei Männern im Alter von 20 und 45 Jahren zu sehen Gelegenheit hatte. Beide Fälle zeigten das klassische Bild der Erkrankung; in beiden zeigte sich sowohl die lokale wie auch die allgemeine (Tuberkulin-)Therapie ganz ohne Wirksamkeit, der Befund war nach Jahresfrist fast unverändert. Im ersten Falle trat auf eine probatorische Tuberkulininjektion von 1 mgr eine starke allgemeine Reaktion ein, im zweiten fanden sich die physikalischen Zeichen einer Lungentuberkulose. Trotzdem bekennt sich Puscarin nicht als Anhänger der Wehrlischen Theorie einer primären Hornhauttuberkulose, sondern er erklärt sich für die Fuchssche Hypothese, die die Groenouwsche Krankheit als die Folge einer noch unbekannten allgemeinen Ernährungsstörung ansieht. Im zweiten Falle wurde nämlich mit dem Hippelschen Trepan ein Hornhautstückchen zur pathologisch-anatomischen Untersuchung exzidiert, und konnte weder im Gewebe selbst, noch im Epithel die geringste Spur einer entzündlichen Veränderung festgestellt werden. Mikroskopisch fand sich bei der Untersuchung der knötchenförmigen Trübungen ein degenerativer Prozess, bestehend in Quellung der Zellen, in deren Protoplasma Granulationen, wahrscheinlich kolloider Natur, angehäuft waren, ferner bestehend in Zerstörung der Hornhautlamellen.

Causé.

Unter 70 Beobachtungen von Keratitis parenchymatosa sah Fage (699) 12 Rezidive der Erkrankung, und zwar 8mal auf beiden, 4mal auf einem Auge. Das Intervall zwischen erster Erkrankung und Rezidiv betrug 6 Monate bis 8 Jahre. Alle rezidivierten Fälle waren schon bei der ersten Erkrankung als hereditär-syphilitische aufgefasst worden. Das Rezidiv verlief schwerer und hatte auch funktionell ein schlechteres Resultat. Es ist wohl auf eine nicht genügende antiluetische Behandlung zurückzuführen. Fage erwartet bei Benutzung des Salvarsans bessere Erfolge.

Causé.

Liégard (702) behandelte fünfzehn Fälle von Keratitis parenchymatosa mit intravenösen Salvarsan-Injektionen: in mehr als einem Drittel der Beobachtungen wurden sehr bemerkenswerte Resultate erzielt, indem die total getrübten Hornhäute sich in 5—6 Wochen aufhellten. In anderen Fällen wiederum schien das Salvarsan ohne Einfluss auf die korneale Infiltration. In allen Fällen wurde rasches Verschwinden der reaktionären Entzündungserscheinungen schon nach den ersten Injektionen gesehen.

Causé.

Wallis (717) sah bei Keratitis parenchymatosa eine bemerkenswerte Abkürzung der Behandlung durch die Salvarsanbehandlung. Sie vermag aber nicht vor der Erkrankung des zweiten Auges zu schützen.

Gilbert.

v. Szily (714) empfiehlt zur Behandlung der luetischen Keratitis Salvarsan und Neosalvarsan zu benützen. Er führt 4 Fälle an, welche mit 1, 2, 4 und mehr intravenösen Infusionen von Salvarsan behandelt worden waren und eine auffallende Besserung aufwiesen.

Bei den ulzerösen Keratiten zieht Stålberg (715) die offene Behandlung, evt. mit warmen Augenbädern vor. Die Tränensackblennorrhoe soll nach üblichen Regeln behandelt werden. Eine purulente Sekretion macht zwar keine Kontraindikation des Kauterisierens des Geschwüres aus, aber die Prognose wird hierdurch verschlechtert. Mit Atropin soll man vorsichtig sein wegen der bei Ulcus serpens oft vorkommenden Drucksteigerung, die am besten mittels Parazentese bekämpft wird. — In der Diskussion schlägt Ask vor, das Hornhautgeschwür mit Jod in statu nascendi nach Pfannenstiel zu behandeln. NaJ intern und Darstellung des Jodes im Gewebe auf elektrolytischem Wege (um eine feine Platinairidiumnadel, die in die Hornhaut eingetrieben wird; Demonstration des Instrumentes). Ob diese Methode ebenso sicher ist, wie die Kauterisation und ob es schonender ist, darüber wird sich Ask nicht äussern, weil die Sache sich noch im Stadium des Experimentes befindet. Ask erinnert daran, dass nach Saemisch-Operation sympathische Ophthalmie entstehen kann, und Ahlström hebt hervor, dass fast regelmäfsig die Operation von Saemisch von Sekundärglaukom gefolgt wird. Grönholm.

Die Prinzipien der Behandlung des Ulcus serpens sind nach Lidström (703) folgende: Weglassen aller Antiseptica, Kauterisation des Geschwüres, feuchtwarme Umschläge, Behandlung der Tränenwege und ausnahmsweise die Operation nach Saemisch. Die Verluste waren nur 1,8%. Grönholm.

Wessely (720) demonstriert seinen Dampfkauter und berichtet über die Erfolge der Behandlung, ausserdem über seine Erfolge der Behandlung der Dakryocystitis mit Jodtinktur.

Augstein (695) beschreibt einen Fall von beiderseitigem Keratokonus. Es waren im Zentrum Stippungen im Epithel und streifige Trübungen zu beobachten, ausserdem drüsenförmige Gebilde, die ebenfalls im Epithel lagen und zwar in der Mitte zwischen Rand der Hornhaut und Spitze des Keratokonus. Den operativen Eingriff gestaltete A. so, dass er die Spitze des Kegels verschorfte und nach unten 3 radiär verlaufende Strahlen kauterisierte, die in der Mitte breit waren und nach unten zu gegen den Hornhautrand spitz ausliefen. Sehr wichtig ist bei Keratokonus eine richtige allgemeine Therapie einzuleiten. A. hat mit Rücksicht auf die Siegristschen Angaben bei seinem Fall eine Blutuntersuchung machen lassen, es ergab sich eine Vermehrung der Lymphocyten, jedoch war keine Beschleunigung der Gerinnung, aber Struma, blasse Gesichtsfarbe, blasse, welke Haut vorhanden. Die Verabreichung von Thyradentabletten und Arsenik hatte eine günstige Wirkung. A. ist der Ansicht, dass es sich um eine Störung der inneren Sekretion handelt und damit im Zusammenhang stehende trophische Störungen, die sich in diesem Falle auch an der Haut und an den Nägeln dokumentierten. Von diesem Keratokonus sei der mit angeborenen Bildungsanomalien einhergehende zu trennen.

Shannon (712) operierte zwei Fälle von Keratokonus nach der von Bader angegebenen Methode, mit geringer Modifikation. Er führt eine

feine Nadel nahe der Spitze des Kegels durch diesen und die vordere Kammer. Er exzidiert dann einen schmalen Streifen Kornea, führt dann die Nadel vollends durch und knüpft die Naht so, dass die beiden Wundränder der Kornea vereinigt werden. Wenn er auch die, dieser Methode anhaftenden Gefahren anerkennt, so glaubt er sie doch nicht schwieriger oder unsicherer, wie die Kauterisation mit gleichguten Resultaten. Alling.

Holth (701) hat während seiner 20jährigen Praxis niemals früher die Diagnose Keratoconus pellucidus gestellt, im letzten Jahr aber viermal. Die frühesten und sichersten Zeichen der konischen Kornea sind die Schattenerscheinungen bei der Skiaskopie und die Spiegelbilder des Keratoskops von Placido. Holth hat die Kauterisation nach Critchett gemacht und dabei gute Resultate gesehen. Kuhlefelt.

Cantonnet (698) berichtet über einen Fall von Blutinfiltration der Hornhaut: im Verlaufe einer spezifischen Iritis kam es infolge eines Schlages auf das Auge zu einem grossen Hyphäma, das fast die ganze Vorderkammer füllte. Allmählich bemerkte man, dass die Hornhaut eine durchscheinende Randzone hatte und eine zentrale, braunrote Trübung, die langsam an Ausdehnung abnahm, 6 Monate nach dem Unfall aber noch vorhanden war. Ausserdem bestand eine Katarakt und hintere Synechien; $V = 0$. Die Sensibilität der Kornea war peripher abgeschwächt, zentral ganz erloschen. Cantonnet schliesst in Erinnerung an einen früher beobachteten ähnlichen Fall auf eine Durchblutung der Hornhaut mit trophischen Störungen. In der Diskussion äusserten Rochon-Duvigneaud, Polack, Chaillous Bedenken, ob es sich nicht vielleicht um eine retrokorneale Trübung (organisierter Blutrest) handeln könne. Causé.

Die Hornhautdegeneration im Falle Roy (710) betraf Mutter und 5 Kinder. Die grösste Anzahl von davon in einer Familie betroffenen beträgt, soweit bekannt, nur drei. Behandlung nutzlos. Alling.

In einer monographischen Arbeit haben Bonnefon und Lacoste (696) die Resultate ihrer fortgesetzten Studien über die Histologie der autoplastischen Hornhautpfropfung niedergelegt. Im allgemeinen konnten sie feststellen, dass die Durchsichtigkeit des überpflanzten Hornhautteils nicht gleichbedeutend ist mit dessen Lebensfähigkeit. Die histologische Untersuchung hat vielmehr ergeben, dass sich hier tiefgreifende Veränderungen abspielen: Nekrose und Verschwinden der Zellen selbst, Erhaltenbleiben des Epithels und des bindegewebigen Teils. Die Regeneration der nekrotisierten Elemente geschieht von Seiten des Wirts durch die Fibroblasten, die die normale fixe Zelle wiederherstellen und vielleicht auch später die interstitielle Substanz erneuern. Die Nekrose der zelligen Elemente geschieht zum Teil als Folge des Traumas an sich, zum Teil als Folge der plötzlichen empfindlichen Unterbrechung des ernährenden Flüssigkeitsstromes. In die nekrotisierten Teile des überpflanzten Stücks wachsen zwischen drittem und viertem Tag vom Wirt aus spindelförmige Zellen, deren Herkunft noch dunkel ist. Sie sind identisch mit den Keratoblasten bei Substanzverlusten. — Bei der Transplantation ist die Autoplastik der Homoplastik überlegen und natürlich mehr noch der Heteroplastik. Vergleicht man Autoplastik und Regeneration bei demselben Tier, so findet man nach 5 Monaten klinisch keinen Unterschied in der Durchsichtigkeit, auch histologisch decken sich beide fast vollkommen. Wohl aber unterscheiden sich die beiden histologischen Prozesse, die zur Restaurierung führen, von einander, und hier fällt der Vergleich zu

Gunsten der Überpflanzung aus: bei dieser finden die Fibroblasten «ein fertiges Haus», das ihnen sehr gut passt, während sie bei der Regeneration sich erst dieses Haus bauen müssen und das erfordert mehr Zeit. In grossen Zügen stimmen übrigens diese Resultate mit den neueren Untersuchungen über die Histologie der Knochen- und Gefässtransplantation überein. — Die klinische Verwertbarkeit der Auto- oder auch Homoplastik bleibt zunächst noch sehr beschränkt; der Verlauf der Überpflanzung am gesunden Auge lässt keine Schlüsse darüber zu, wie sie am leukomatösen Auge verlaufen wird. Im allgemeinen wird ihr Anwendungsgebiet die Fälle sein, wo die Ausdehnung des Leukoms einen Vorteil durch eine Iridektomie nicht erwarten lässt. Und auch dann wird die partielle Keratektomie in den meisten Fällen wegen der Tiefe der Trübungen unwirksam bleiben. Die in mehreren Fällen bisher versuchte totale (perforierende) Keratoplastik hat aber noch nie ein einigermafsen brauchbares Resultat ergeben. Causé.

Sameh Bey (713) hat zur Behandlung der hartnäckigen Hornhautfisteln und Keratocelen mit grossem Vorteil die Iridektomie angewandt, die allerdings bei der fast aufgehobenen Vorderkammer ihre Schwierigkeiten hat, nach einiger Übung jedoch immer gelingt. Die Operation hat einen ausgezeichneten Einfluss auf die Ernährung des Auges und kürzt somit die Heilungsdauer bedeutend ab. Die Methode wurde in 65 Fällen angewandt. Causé.

Wessely (719) verwahrt sich dagegen, dass er nur wenige Experimente gemacht habe, wie dies aus der Darstellung v. Szilys hervorgehen könnte. Bei seinen bindenden Mitteilungen über Anaphylaxie der Hornhaut fusse er auf 56 nach verschiedenen Seiten variierten Experimenten. v. Szily sagt, dass er damit nicht habe ausdrücken wollen, dass es sich nur um wenige Experimente handele.

Weidler (718) kommt in einer vergleichenden Studie über den Wert der Alkoholinjektion und der Entfernung des Ganglion zu dem Schlusse, dass bei ersterer Behandlung die Patienten für etwa 6 Monate ziemlich schmerzfrei sind. Bei etwa 600 so behandelten Fällen kam keine Ker. neuroparalytica vor, während in 60 Fällen von Exstirpation des Ganglions diese häufig war und wiederholt die Enukleation bedingte. Alling.

Chances (697) Fälle kamen zur selben Zeit zur Beobachtung. Bei dem ersten, einem Knaben von 15 Jahren, fand sich in der Gegend des Limbus ein Tumor, 4 bis 7 mm, der auf der Oberfläche einige Haare zeigte. Er bestand aus elastischem Bindegewebe, umgeben von Epithel- und Spindelzellen. Der Tumor hatte sich seit der Geburt nicht vergrössert. Der andere Fall war der eines Mädchens von 13 Jahren. Hier war der Tumor etwas kleiner, wie in dem vorhergehenden, doch war er im letzten Jahre etwas gewachsen. Er war von rötlicher Farbe, einige Haare entsprossen demselben. Er erwies sich von zusammengesetzter Struktur, enthaltend elastisches Bindegewebe, Epithelzellen, eine Lage polymorphonuklearer Leukocyten, Spindelzellen, Fettzellen, Talgdrüsenzellen und viel Pigment. Die Zellen waren in lebhafter Kernteilung und der Tumor zweifellos in neuem Wachstum begriffen. Alling.

Nelson (708) entfernte in einem Falle, an welchem die totale Entfernung des Sarkoms der Sklera sich als unmöglich erwies, das Auge, gleichfalls später die Zervikaldrüsen, trotzdem diese nicht affiziert schienen. Patient befand sich 5 Jahre später wohl. Alling.

XV. Iris (Pupille).

Ref.: Nicolai.

*721) **Axenfeld: Zur Pigmentatrophie des Pupillarsaumes.** 39. Vers. der Heidelberger ophthalm. Gesellsch. Mai 1913.

*722) **Bernheimer: Zur Kenntnis der angeborenen Anomalien der Iris.** Arch. f. Augenheilk. Bd. 74, S. 229.

*723) **Brav, Aaron: A case of gumma of the iris after the use of salvarsan.** (Ein Fall von Gumma der Iris nach Salvarsan.) Ophthalm. Rec. Juni 1913.

724) **Bukolt: Das Auftreten einer Pupillendifferenz bei einseitigen Lungenerkrankungen.** Inaug.-Diss. Breslau 1913.

*725) **Droog, E. A. M.: Ein Fall von Augentuberkulose.** Nederl. Tijdschr. voor Geneesk. 1913. I. Nr. 24.

*726) **Greeff: Über das Vorkommen von geschlitzten Pupillen beim Menschen.** Arch. f. Augenheilk. Bd. 74, S. 1.

*727) **Heymann: Ein Fall der Bewährung der Iridodesis.** Münch. med. Wochenschr. 1913. Nr. 14, S. 721.

*728) **v. Hippel: Tuberkulose als Ursache der Netzhautablösung.** 39. Vers. d. ophthalm. Gesellsch. Heidelberg. Mai 1913.

*729) **Kohn, K.: Über einen Fall von Tuberkulose der Iris und der Sehnervenscheiden beim Rinde.** Inaug.-Diss. Rostock 1913.

*730) **Lauber: Die tuberkulösen Erkrankungen des Auges.** Med. Klinik. 1913. Nr. 21, S. 823.

*731) **Mees, R.: Alkoholische reflektorische Pupillenstarre.** Münch. med. Wochenschr. 1913. Nr. 22.

*732) **Paderstein: Familiäre Pupillendifferenz.** Berl. ophthalm. Gesellsch. Juni 1913.

*733) **Runge: Pupillenuntersuchungen bei Geisteskranken und Gesunden.** Med. Gesellsch. Kiel. 30. Jan. 1913.

*734) **Suker, G. F.: Primary melano-sarcoma of iris follwed by extensive metastatic melanosarcoma of the liver.** (Primäres Melanosarkom der Iris, gefolgt von ausgedehnter Metastase in der Leber.) Illinois Med. Journ. Okt. 1912.

Bernheimer (722) fand an einem mäfsig buphthalmischen Auge mit glaukomatösem Zustande, mehrere Einkerbungen, 6 grössere rundliche und 3—4 kleinere Falten, welche zarten Einkerbungen entsprachen. Die Entstehung dieser Anomalien ist von verschiedenen Autoren gegeben worden; es scheint die Annahme berechtigt, dass hier Folgezustände von Einkerbungen des fötalen Augenbecherrandes vorliegen. Bei dem vom Verf. beschriebenen Fall war sogar die Radiärfaserung der Iris, die Oberfläche des Irisgewebes in ihrer Ausbildung und Entwickelung beeinflusst. Es ist bei allen diesen Anomalien, vollständigen und unvollständigen atypischen Kolobomen, sowie auch bei den Einkerbungen anzunehmen, dass Gefässverbindungen zwischen dem Ringgefäss und den inneren Gefässen des Auges die Verwachsung am Becherrand durch Bindegewebszüge zurückdrängen. (Vergl. Gilbert Z. f. Aug. XIII, S. 144). Eine Abbildung zeigt den Befund an der Iris, eine zweite nach Eserin-Wirkung.

Greeff (726) hat 5 Fälle von Tierpupillen beim Menschen gefunden: 1. vergl. Zentralbl. f. prakt. Aug. Bd. 23, S. 154. Fehr. 2. Klin. Mon. für Aug., Bd. 40, II., S. 415. Bürstenbinder. 3.—5. sind Beobachtungen des Verfassers. Die Pupillen waren schräg oder horizontal oder

vertikal laufende Schlitze, welche im Dunkeln rund wurden; einmal bestanden noch andere Anomalien, Ectropium uveae, Membr. pupill. perseverans, Mikrokornea; einmal war Lues hereditaria anzunehmen. Die Erklärungen für dies Verhalten von Fehr — anatomisch gleiche Verhältnisse wie beim Tier — und von Bürstenbinder — atypische Kolobome der Iris nach entgegengesetzten Richtungen — auch die von Greeff selbst als möglich angenommene Form atavistischen Ursprungs können das eigenartige, seltene Phänomen nicht genügend deuten.

An Bildern zeigt Axenfeld (721), dass die Pigmentatrophie am Hinterblatte der Iris vorwiegend bei heller Iris (grau, blau, grün) vorkommt; der untere Rand ist bevorzugt; Augen mit seniler Katarakt stellen das meiste Material. Die Demonstration schliesst an einen Vortrag vom Jahre 1911 an.

Heymann (727) stellt einen Fall vor, der 1864 wegen Schichtstar mittels Iridodesis beiderseits operiert war, eine Operation, welche Critschett 1848 empfahl, welche aber bald wieder verlassen wurde, da die Gefahren einer Iritis, Iridocyklitis, sympathischer Ophthalmie nicht zu umgehen sind. Der vorliegende Fall zeigte die günstigen Verhältnisse des Verfahrens.

Sukers (734) Patientin war 29 Jahre alt. Es zeigte sich nach Schwangerschaft eine kleine schwarze Stelle an der Iris, welche durch Iridektomie entfernt wurde. Nach zwei Jahren Rezidiv, das wieder entfernt wurde. Ein Jahr später wurde das Auge enukleiert. 6 Jahre nach der ersten Beobachtung Rezidiv im Stumpf. Exenteration der Orbita und Ausräumung der Sinus. 6 Monate später traten kleine Knoten in der Orbita auf und eine Probeinzision in die Leber zeigte diese voll von schwarzblauen Knötchen. P. starb bald darauf.

Brav (723) beobachtete einen Fall von syphilitischer Iritis 6 Wochen nach einer Salvarsaneinspritzung. Die Primärerkrankung hatte vor 5 Monaten stattgefunden. Es fanden sich am Irisrande eine kleine, rötliche Wucherung und Synechien. Diese Knoten der Iris werden häufig bei spezifischer Iritis wahrgenommen und werden in Widerspruch zu der Ansicht des Autors nicht für Gummata gehalten, da sie sekundäre Erscheinungen sind. Unter Atropin und Quecksilberbehandlung heilte das Auge in zwei Wochen. B. hält dies für eine ausnahmsweise schnelle Heilung, die er der vorhergehenden Salvarsanbehandlung zuschreibt. Alling.

Droog (725) behandelte mit Erfolg eine Patientin mit Iridocyclitis tuberculosa mittelst Utrechter Tuberkulin (H. B. T. O.) Visser.

In dem Fall von Hippel (728) war eine tuberkulöse Uveitis die Ursache einer Netzhautablösung; für die Diagnose ähnlicher Fälle ist diese Beobachtung hinsichtlich der Ätiologie sehr bemerkenswert.

Lauber (730) bespricht zuerst die tuberkulösen Erkrankungen der Bindehaut, besonders der ekzematösen; der Hornhaut, und zwar der parenchymatösen, welche ätiologisch auf Lues oder Tuberkulose zu beziehen ist; dann der Sklera, bei welcher die Tuberkulose so häufig eine Rolle spielt. Die Verwendung der Tuberkulinprobe wird bei diesen Krankheiten näher erörtert. Die tuberkulösen Erkrankungen des Uvealtraktus sind häufig. Verf. erwähnt die miliaren oder grösseren Tuberkel der Iris, der Aderhaut. Nach v. Michel aber gibt es auch eine chronische, mehr latent verlaufende Uveitis auf tuberkulöser Grundlage, Stock hat diese

Anschauung durch seine experimentellen Arbeiten und systematischen Tuberkulinproben gefördert und gestützt. Es ist ebenfalls bekannt und experimentell erwiesen, dass diese tief liegenden Krankheitsherde der Uvea ausheilen können. Neben diesen chronischen Fällen, bei denen die allgemeine Tuberkulin-Reaktion sehr wertvoll für die Diagnose ist, fast gleichwertig der lokalen Reaktion, stehen auch akut auftretende Prozesse bei tuberkulös erkrankten Individuen. Solche akuten Rückfälle kommen auch bei Fällen chronischer Uveitis vor. Die Kenntnis der Ätiologie ist hierbei um so wichtiger, als, wie Igersheimer und andere zeigten, die therapeutische Einwirkung mit Tuberkulin keine ungünstigen Resultate liefert (von 34 Fällen 2 geheilt, 11 gebessert, 8 wenig gebessert, 4 nicht gebessert). Eine andere Statistik (aus der I. Wiener Klinik) ergab von 49 Fällen mit Tuberkulin-Behandlung 15 geheilt, 24 gebessert; 2 Fälle werden genau wiedergegeben. Die Übergänge auf die Retina werden erwähnt, daneben können aber auch die Netzhautgefässe selbständig erkranken (Retinitis proliferans interna), auch für solche Fälle konnten Axenfeld und Stock die tuberkulöse Natur feststellen. — Es darf neben der Tuberkulin-Behandlung nie die allgemeine Behandlung ausser acht gelassen werden, sie krönt erst die angewandte Mühe mit dauerndem Erfolg.

Kohn (729) hält sich mit seinen Angaben über die bisherige Literatur an die Arbeit von Markleitner (Arch. f. Ophth. Bd. 61), welcher die bis 1905 erschienenen Arbeiten mit und ohne anatomische Untersuchung berücksichtigt; unter 200 Fällen von Tuberkulose beim Rind, 250 beim Schwein wurde 10 bzw. 4 mal eine Beteiligung des Auges gefunden. Die ersteren Fälle, 10 beim Rind, werden näher beschrieben. Verf. bringt alsdann einen klinisch festgestellten Fall von Rindertuberkulose mit Erkrankung des Auges. Das rechte Auge zeigte einen Tumor, welcher zellige Infiltration und Riesenzellen aufweist; die Linsenkapsel war arrodiert, die Linse selbst normal geblieben. Am linken Auge wurden Veränderungen am Sehnerven festgestellt, besonders zellige Infiltration in den Scheiden des Optikus; an einer Stelle ein Knoten mit Riesenzellenbildung und Anhäufung von epitheloiden Zellen. Da auch am Tumor der Iris rechts im Zentrum nekrotische Herde, sogar mit Kalkeinlagerungen verbunden, sich zeigten, so erscheint die Diagnose der Tuberkulose als feststehend, aber auch für den Optikus links ist die tuberkulöse Ursache höchst wahrscheinlich. Markleitner, auch Schmidt und Fumagalli haben bereits am Optikus ähnliche Erscheinungen feststellen können. Die Arbeit ist aus dem Laboratorium der Rostocker Augenklinik (Prof. Peters) hervorgegangen.

Mees (731) sah bei einer durch Alkohol bedingten Polyneuritis mit den typischen Erscheinungen eine reflektorische Lichtstarre beider Pupillen verbunden mit Miosis. Es liess sich Syphilis durch die diagnostischen Untersuchungsmethoden ausschalten; auch genügte eine Entziehung des Alkohols völlig, die Erscheinungen zum Rückgang zu bringen.

Runge (733) hat die Pupillenunruhe, die psychischen und sensiblen Erweiterungsreflexe (Bumkes Symptom) an 200 Geisteskranken und Gesunden geprüft, und zwar bei 9 M. K. Lichtstärke sowie bei Tageslicht. Die Dementia praecox (83 Fälle) zeigte hier einen Unterschied, indem die Phänomene bei 9 M. K. in 51 % fehlten oder herabgesetzt waren, bei den sensiblen Reflexen war der völlige Ausfall seltener, bei anderen Geisteskrankheiten trat diese Differenz nicht zutage, bei

Gesunden fehlten die Reflexe niemals. Das Bumkesche Zeichen ist kein Frühsymptom; tritt es aber gelegentlich frühe auf, deutet es auf ungünstige Prognose im Verlaufe der Dementia praecox; es kommt auch vor bei Tabes, Paralyse, Idiotie, selten bei Alkoholismus, Epilepsie mit Demens usw. Für die Pupillenunruhe und die psychischen Reflexe ist eine Abhängigkeit von der Pupillenweite anzunehmen, nicht aber für die sensiblen Reflexe.

Paderstein (732): Familiäre Pupillendifferenz. Von sämtlichen 5 Mitgliedern einer Familie zeigen Mutter, eine Tochter von 14 und eine von 9 Jahren erhebliche, der Vater geringere, eine Tochter von 11 Jahren nur eine angedeutete Pupillendifferenz bei intakter Reaktion. Abgesehen vom Vater, bei dem anamnestisch Lues nicht ausgeschlossen werden kann, lässt bei den anderen Familienmitgliedern weder die Untersuchung noch die Anamnese eine pathologische Ursache erkennen. Auch ein Schwestersohn der Frau zeigt erhebliche Pupillendifferenz. Es dürfte sich somit um eine familiäre kongenitale Anomalie handeln. Blutuntersuchungen wurden nicht vorgenommen. Adam.

XVI. Linse.

Ref.: Nicolai.

*735) **Bernheimer: Zur Kenntnis des angeborenen hinteren Polstares des Menschen.** Arch. f. Augenheilk. Bd. 74, S. 8.

*736) **Best: Die Operation des Altersstars mit der Lanze.** Klin. Monatsbl. f. Augenheilk. 1913. I. S. 689.

*737) **Best: Zur Technik der Staroperation.** (Kurze Mitteilung.) Münch. med. Wochenschr. 1913. Nr. 16, S. 895.

*738) **Bourgeois: Abscence de résorption de la cataracte traumatique: interventions.** Soc. franç. d'ophtalm. T. CXLIX, S. 397—398.

739) **Druault: Über das Wachstum der Linsenkapsel.** Soc. d'ophtalm. de Paris. 4. März 1913.

*740) **Elschnig: Eisensplitter in der Linse.** Klin. Monatsbl. f. Augenheilk. 1913. I. S. 787.

*741) **Elschnig** und **Zeyner: Cataracta nigra.** Zeitschr. f. Augenheilk. 1913. Bd. 29, S. 401.

*742) **Ferentinos: Pour éviter l'issue du corps vitré pendant l'opération de la cataracte.** La clinique ophtalm. T. XIX, I, S. 317—318.

*743) **Fisher: Ein Fall von traumatischem Lenticonus posterior.** The ophthalmic rev. 1913. S. 97.

*744) **Fridenberg, P.: Preparatory capsulotomy in Extraction of immature senile cataract.** (Vorbereitende Kapseleinschneidung bei der Operation des unreifen Altersstares.) Journ. Amer. Med. Assoc. 21. Sept. 1912.

745) **Gebb: Die Untersuchungsmethoden nach Abderhalden in der Augenheilkunde.** 39. Vers. der ophthalm. Gesellsch. Heidelberg. Mai 1913.

*746) **Grüter: Bedeutung der Anaphylaxie in der Augenheilkunde.** Ärztl. Verein in Marburg. 7. Mai 1913.

*747) **Haubach: Statistischer Beitrag zum Ort des Beginns des Altersstars.** Arch. f. Augenheilk. Bd. 74, S. 58.

*748) **v. Hippel: Über sympathische Ophthalmie und juvenile Katarakt.** 39. Vers. der ophthalm. Gesellsch. Heidelberg. Mai 1913.

*749) **Hoffmann: Über doppelbrechende Myeline in Katarakten.** Münch. med. Wochenschr. 1913. Nr. 14, S. 741.

750) **Jackson, Edw.: Management of capsule in cataract extraction and afterwards.** (Kapselbehandlung während und nach der Staroperation.) Trans. Am. oph. Soc. 1912.

*751) **Kayser: Hundert Altersextraktionen.** Wochenschr. f. Therap. u. Hyg. d. Auges. XVI, Nr. 22.

*752) **Mann: Familiäre Myotonie mit Muskelatrophie und Kataraktbildung.** Schles. Gesellsch. f. vaterländische Kultur. (Med. Sect.) 28. Febr. 1913.

*753) **De Mets: Traitement médical de la cataracte.** L'art médical. 31. Mai 1913.

*754) **Moret: Opération de la cataracte avec suture conjunctivale.** La clinique ophtalm. T. XIX, S. 182—192.

*755) **Opin: Fistule cornéenne par enclavement capsulaire.** Annal. d'oculist. T. CXLIX, S. 419—423.

*756) **Sepibus: Experimentelle Untersuchungen über die Fluoreszenz der menschlichen Linse.** Zeitschr. f. Augenheilk. Bd. 29, S. 407.

*757) **Simpson, W. L.: The intracapsular operation for cataract after the method of Prof. Stanculeanu, Bucarest.** (Die intrakapsulare Starextraktion nach der Methode von Prof. Stanculeanu, Bukarest.) Ophthalm. Record. Mai 1913.

758) **Sumner: Die Kontrolle des Auges bei Kataraktoperationen.** The ophthalmic review. 1913. S. 105.

*759) **Stein: Untersuchungen über Glasbläserstar.** Arch. f. Augenheilk. Bd. 74, S. 53.

*760) **Wagenhäuser: Anatomische Untersuchungen bei acht Fällen von Linsenluxation (mit besonderer Berücksichtigung der Veränderungen am Sehnerven. Schnabel'sche Kavernen).** Inaug.-Diss. Tübingen 1912.

*761) **Wicherkiewicz: Traumatische Ausstossung der Linse aus dem Augapfel.** Zentralbl. f. prakt. Augenheilk. XXXVII. April. S. 108.

Sepibus (756) bespricht in seiner Arbeit über Fluoreszenz der Linse zuerst die Physik der Fluoreszenz im allgemeinen und darnach die bisherigen Untersuchungen auf diesem Gebiet. Es sind hier die ersten grundlegenden Arbeiten von Brücke und Helmholtz zu nennen, es folgt Schulek, Schanz und Stockhausen, Vogt, Birch-Hirschfeld, Hess, welcher letztere in seinen Versuchen mit der Zeissschen oder Nernstschen Lampe bei blauglasigem Lichtfilter zeigte, dass die Linse grünlich erschien, im Alter deutlicher als in der Jugend; wenn das Ultraviolett durch ein Schwerflintglas ausgeschaltet wurde, war die Grünfärbung gelber Linsen schwächer; ähnliches Resultat liess sich mit Uviolglas feststellen. Es wurde also die Färbung im allgemeinen von den Autoren sehr verschieden angegeben; es hängt dies gewiss von den verschiedenen Methoden ab, ferner von der chemischen Zusammensetzung der Linsen bei jungen und alten Menschen, von der Art des Lichtes, welches nicht immer spektral rein zu bezeichnen war. Die eigenen Versuche des Verf. mit Schotts Uviolglas und dem U. V. Filter von Zeiss-Jena zeigten, dass die Fluoreszenz im sichtbaren Spektrum durch einen grünlichen Ton im Gelb, abgeschwächt grünlich im Blau und Violett ausgezeichnet war. Es wurden auch weiter Versuche gemacht am lebenden Auge (normal und kataraktös) sowie an klaren und kataraktösen extrahierten Linsen. Die Zusammenfassung am

Schlusse der sehr interessanten Arbeit sagt, dass bei Uviolglaslicht die Fluoreszenz der menschlichen Linse gelbgrüne Färbung hat, im Alter mehr nach Gelb, in der Jugend mehr nach Grün neigend. Die gequollenen Linsenmassen fluoreszieren nicht, ebensowenig Linsenkapselreste und Pupillenexsudate; auch die aphakische Pupille fluoresziert nicht. Mit dem Lehmannschen U. V. Filter ergibt sich eine bläulich-weisse Linsenfluoreszenz, die, besonders im Alter, einen Stich von Bläulich-Grün bis Gelb-Grün zeigt.

Fisher (743) berichtet über eine Verletzung durch einen Cricketball, die eine kleine Ruptur der Linsenkapsel am hinteren Pol zur Folge hatte. Eine kleine Linsenhernie führte alsdann zum Lenticonus posterior.

Gilbert.

Wagenhäuser (760) schliesst an die Dissertation aus derselben Klinik von Weitbrecht an und hat 8 Fälle von Linsenluxation anatomisch untersucht. Ein Fall, Luxation unter die Bindehaut, schaltet aus, da sich hier naturgemäfs am Sehnerv keine glaukomatösen Veränderungen vorfanden. In 4 Fällen wurden Vakuolen gefunden. Am Schlusse der ausführlichen Beschreibung der anatomischen Befunde folgert der Verf., dass bei langdauerndem Bestehen des Glaukoms und totaler glaukomatöser Exkavation Kavernen sich nicht finden, dass dagegen bei frischeren Formen solche sich zeigen. Die Kavernen waren kleine Hohlräume, meist ohne jeden Inhalt. Die luxierten Linsen zeigten die schon beschriebenen Veränderungen, besonders kataraktöse Trübungen in der Rindenschicht; entzündliche Veränderungen in der Umgebung waren nur bei Luxation in den Glaskörper und bei der unter die Bindehaut geglittenen Linse wahrzunehmen.

Über die Schwarzfärbung der Linse (Catar. nigra) hat Hess in seinem Werke berichtet, doch ist man über die Ursachen der dunklen Färbung noch nicht einig. Elschnig und Zeyner (741) haben chemische Untersuchungen angestellt und folgern aus diesen Prüfungen, dass der Farbstoff der Cat. nigra mit Blutfarbstoff nicht zusammenhängt. Der Farbstoff wird in die Gruppe der Melanin- und Huminsubstanzen verlegt. Die Eigenart des Farbstoffs der Linse ergibt sich daraus, dass die Linse in den gefärbten Teilen durchsichtig ist, dass die Lichtstrahlen absorbiert, nicht etwa reflektiert werden. Zur Erklärung bleibt nunmehr für den Farbstoff nur das Gewebe mit seinen Veränderungen übrig, d. h. dass die Eiweisskörper bei dem Sklerosierungsprozess infolge Ernährungsstörungen farbige Produkte liefern. Ein prinzipieller Unterschied zwischen Cat. nigra und brumeszens besteht nicht, doch mag es sich empfehlen, die Namen wegen der Farbennüancen beizubehalten und von einer Cat. nigra nur bei wirklich schwarz erscheinenden Starformen zu sprechen. Die Fälle sind übrigens sehr selten, statistische Angaben sind beigefügt.

Bernheimer (735) fand an beiden Augen eines toten neugeborenen Kindes einen hinteren Polstar und untersuchte die Augen. Es fand sich ausser der Poltrübung nur eine hochgradige Verdünnung der hinteren Kapsel, welche Erscheinung daher auch allein als Ursache angeführt werden kann. Es fehlten jegliche Anzeichen für eine Arteria hyaloidea oder für Reste von Linsengefässen. Die Untersuchung ergab im Bereich der Trübung zerfallene Linsenfasern, eine weiche, homogene, krümelige Masse. Die Linsenkapsel fand Verf. vorn normal, am Äquator, hinter dem Kernbogen nimmt die Kapsel an Dicke zu und am hinteren Flächenteil nimmt sie wiederum sehr schnell

ab, im Bereiche der Trübung ist sie auffallend dünn, fast kaum sichtbar. Bekanntlich hat Hess, bei Lenticonus posterior eine Kontinuitätstrennung der Kapsel, als Höhepunkt einer gesteigerten Verdünnung gefunden. Unter Berücksichtigung dieses Befundes kann die Möglichkeit nicht abgesprochen werden, dass beide Anomalien, hinterer Polarstar und Lenticonus posterior genetische Beziehungen haben.

Die Angabe Mettenheimers 1858, dass auch in kataraktösen Linsen doppelbrechende Substanzen vorkommen, war vergessen; die Untersuchungen Hoffmanns (749) konnten in sämtlichen Fällen von Katarakt Substanzen nachweisen, welche im wesentlichen Mettenheimers Befund bestätigen; d. h. doppelbrechende Myelinkugeln mit ihrem eigenartigen Verhalten in chemischen Lösungen. In normalen Linsen war der Myelinkörper nicht zu finden.

Grüter (746) bespricht zuerst die bekannten Arbeiten von Römer und Krusius, welcher letztere fand, dass die Linse auch auf eigenes Eiweiss reagiert. Römer hat dies nicht bestätigen können. Verf. arbeitete im gleichen Sinne experimentell und hat bezüglich der Bakterienanaphylaxie gefunden, dass mit Xerosebazillen sich auch ein typischer anaphylaktischer Anfall hervorbringen lässt, wenn man zur Reinjektion denselben Stamm verwendet.

v. Hippel (748) wandte das Dialysierverfahren nach Abderhalden an bei Patienten mit und ohne sympatischer Ophthalmie, gewann aber dabei keine eindeutigen Resultate. Bei einem Falle von Katarakt (Kind mit Tetanus und Rachitis) konnte nach obigem Verfahren ein pathologischer Zellstoffwechsel in der Thyreoidea und Nebenniere angenommen werden. — Gebb (745) hat in gleichem Sinne gearbeitet und mittels des Dialysierverfahrens keine Unterschiede im Serum von Starkranken und im Normalserum finden können, die Methode erschien in dieser Richtung also nicht sehr geeignet. Dagegen gelang es mit der optischen Methode, indem die Schwankungen in physiologischen Grenzen blieben, wenn es sich um Serum Normaläugiger handelt; das Starserum zeigte aber Drehungen am Polarisationsapparat bis 0,10 Grad. Es ist also anzunehmen, dass im Serum Starkranker Stoffe vorhanden sind, die diese Wirkung erzielen. Weitere Ergebnisse sollen später mitgeteilt werden.

Stein (759) hat Gelegenheit gehabt, Glasbläser auf Starbildung in Kreuznach zu untersuchen; bezüglich der Theorie der Entstehung schliesst er sich im allgemeinen Cramer an, welcher seine Ansichten in der ausführlichen Arbeit (Klin. Mon. f. Aug. 1907) niederlegt hat. Verf. hält auch die Einwirkung von ultravioletten Strahlen für schädlich unter Mitwirkung der dauernden Hitze. Er fand Star einmal schon mit 30 Jahren; es findet sich meist zuerst hinterer Polarstar, später trüben sich auch Kortikalis und vorderer Pol. Die Erkrankung beginnt links, da die Stellung das Auge mehr dem Feuer aussetzt. Etwa 50 % (von 53 waren 28 an Starbildung erkrankt zu finden) hatten das Leiden, meist beginnend im besten Mannesalter, aufzuweisen. In sechs Fällen wurde operiert, der Kern war stets auffallend gross. Die vor dem Ofenloch angebrachte Glasscheibe wird jetzt meist wieder fortgelassen, da keine schützende Wirkung auf diese Weise erzielt worden ist; Schutzbrillen haben den Nachteil, dass sie wegen des stärkeren Schwitzens lästig fallen. Die meisten Fälle zeigten Hyperopie (30).

Die Frage: Wo beginnt der Altersstar? wurde kürzlich von Handmann (Klin. Mon. f. Aug. 1909, II) dahin entschieden, dass der Anfang meist unten und zwar in der nasalen Hälfte zu finden sei. Haubach (747) hat 120 Augen geprüft und in Mydriasis untersucht; sämtlich waren Fälle von Cataracta senilis incipiens. Verf. kann bestätigen, dass unten innen der Star meist beginnt (45,62 % und 48 % in den zwei nach Trübungsgruppen und Trübungsgrad aufgenommenen Rubriken); unten aussen nur 13,15 % und 14,8 %. Als bevorzugte Stelle für den Starbeginn fand sich die hintere subkapsuläre Schicht, in derselben sah man eingelagert feine, zierliche, seidenglänzende, nadelartige Trübungen als erste Zeichen der Starbildung. Die Ursache ist für das eigenartige Verhalten, dass der Star unten innen beginnt, noch nicht ermittelt; vielleicht ist diese Stelle dem Lichtzufluss am meisten preisgegeben.

Mann (752) berichtet über zwei Brüder, welche in ganz analoger Weise an Katarakt, sodann an myotonischen und myatrophischen Erscheinungen krank wurden. Auch tetanische Zeichen fehlten auf der Höhe der Krankheit nicht. Ätiologisch wird mehr an eine zu bestimmter Zeit äusserlich in Erscheinung tretende Anlage als an eine Störung der inneren Sekretion gedacht.

Elschnig (740) hat bereits 1910 (Münch. med. Woch. Nr. 15) sich für die unbedingte Entfernung von Eisensplittern in der Linse ausgesprochen, auch wenn sich die Kapsel schon geschlossen hat. In einer Arbeit von Ammann (Kl. Mon. f. Aug. 1913 I, S. 210) ist diese strenge Forderung zu handeln nicht ohne weiteres anerkannt, sondern ein Zuwarten unter Umständen eingeräumt. Verf. legt noch einmal seine Gründe dar und folgert, dass in allen Fällen, auch bei geschlossener Kapselwunde, wenn die Trübung nicht zu weit vorgeschritten ist, die Extraktion zu versuchen ist. Die Fälle von reizlos eingeheilten Splittern rechtfertigen nicht die konservative Behandlung, denn die Anzahl ist sehr gering. Es tritt in der grossen Mehrzahl Totalkatarakt ein. Das vom Verf. angegebene Verfahren, die Kapselwunde nach Schluss derselben wieder zu öffnen, um den Splitter zu entbinden, erscheint ihm gerechtfertigt. Die Literatur ist trotz mehrerer Arbeiten (Paderstein, Isakowitz, Feilke u. a.) nicht reich an mitgeteilten Erfahrungen auf diesem Gebiete.

Best (736) teilt zur Ausführung der Staroperation mit, dass er mit der Lanze den Schnitt führe, weil die Art, das Messer von rückwärts durch Hornhaut und den Konjunktivallappen zu ziehen, allen exakten Vorschriften der operativen Wundtechnik entgegensteht. Die Lanzenmethode kürze den Heilverlauf ab und beschränke den Astigmatismus. Der Einwurf, dass ein Bindehautlappen rasch verklebt und die Infektion verhindern könne, wird widerlegt. Für grosse Kerne hat Verf. eine Lanze (Windler-Berlin), mit welcher er 11 mm lange Schnitte ausführen kann, herstellen lassen. Die Resultate von grossen Reihen Staroperierter mit Graefes Messer sind derart, dass eine zwingende Notwendigkeit, die Technik zu ändern, für manchen Operateur nicht vorliegt.

Best (737) tritt für die Lanze bei der Staroperation ein. Warum einen Bindehautlappen? Man sieht, dass die Hornhautwunde in wenigen Stunden verklebt; man muss doch annehmen, dass für die Hornhaut besser gesorgt ist, wenn man die zuführenden Gefässe nicht durchschneidet. Je weniger

ausgedehnt und glatter die Wunde ist, um so besser müsste sich Infektion verhüten lassen, Reizloser heilt die Hornhautwunde als die Bindehautwunde. Das Hineinwuchern von Oberflächenepithel sei besser zu verhindern, wenn der Konjunktivallappen deckt; es ist aber doch eine sehr seltene Erscheinung und zumal bei reizfreien Augen nicht anzunehmen. Dem Verf. ist daher das Ideal die Lanze, deren Form er für diesen Zweck etwas modifiziert hat, um den grossen Schnitt zu erzielen. Mit dieser breiten Lanze operiert es sich leichter. Verf. weist auf die Arbeit von Weill (Kl. Mon. f. Aug. 1913, Jan., S. 1) hin, welcher bereits 50 Fälle von Staroperation mit der Lanze ausführte und gute Resultate erzielte. Letzterer gebraucht die übliche schmale Lanze, erweitert aber den Schnitt beim Herausziehen der Lanze, was nach Belieben möglich ist. Die Technik erscheint bei diesem Verfahren nicht sehr schwierig. Es fragt sich, ob die Methode sich Anhänger schaffen wird, da jeder Operateur sich auf eine ihm gute Dienste leistende Operation eingeübt haben wird.

de Mets (753) ist der Ansicht, dass bei den meisten Patienten, welche mit Katarakt behaftet sind, eine verminderte Leistungsfähigkeit und Durchlässigkeit der Nieren anzunehmen ist; er empfiehlt daher für die allgemeine Behandlung diätetische Lebensweise und Jodpräparate. Dies Verfahren ist schon wiederholt namhaft gemacht worden.

Moret (754) bringt die Anwendung der Naht bei der Staroperation in empfehlende Erinnerung. Sein Verfahren weicht von der Kaltschen Methode ab: Die Naht geschieht nicht als erster Akt der Operation, auch liegt sie nicht mit dem Einstich korneal, sondern zuerst wird ein Schnitt mit einem grossen Bindehautlappen angelegt und dann erst schliesst die Naht den Bindehautlappen und sorgt so für einen sorgfältigen Schluss der Wunde, so dass die für den Operierten so peinliche unbedingte Ruighaltung nach der Operation ganz wegfällt. Ausserdem ist man während der Operation jederzeit gegen Glaskörpervorfall gesichert und kann sich so eine viel ruhigere und sicherere Reinigung des Pupillargebietes von Starresten erlauben. Schliesslich ist das exakte Anliegen des Bindehautlappens nach der Operation ein wirksamer Schutz gegen sekundäre Infektionen und beschleunigt so ganz wesentlich den Heilungsvorgang. In den Fällen allerdings, wo direkt nach dem Schnitt die Linse und Glaskörper in der Wunde erscheinen, bietet die Kaltsche Methode der Anlegung der Naht vor dem Schnitt einen wesentlichen Vorzug. Causé.

Kaysers (751) Mitteilungen über 100 Starextraktionen enthalten keine Besonderheiten; die Resultate sind gute, in 55 Fällen S = $^5/_5$—$^5/_{10}$, in 24 Fällen $^5/_{10}$—$^5/_{20}$. Es wird meist Iridektomie gemacht, 6 mal ohne dieselbe. Drei Fälle liefen ungünstig aus, Iritis, Panophthalmie, Ausgang in Phthisis bulbi, Enukleation bzw. Exenteration. 30 Fälle hatten eine Nachstaroperation notwendig.

Fridenberg (744) schneidet mit der Nadel die Kapsel im Viereck ein in der Absicht, bei nachfolgender Extraktion dieses Stück mit der Pinzette herauszuziehen. Alling.

Simpson (757) hebt die Vorzüge dieser Operation hervor, welche zunächst in einem grossen Schnitt und einer Iridektomie, wie gewöhnlich, besteht. Die vordere Kapsel wird dann mit einer zahnlosen Pinzette gefasst und die Zonula durch Auf- und Ab- und Seitenbewegungen der Linse gelöst.

Die Linse wird dann mit viel weniger Kraftaufwand entbunden, wie bei der Smithschen Operationsmethode. Ist die Zonula zu widerstandsfähig, oder reisst die vordere Kapsel, so wird die Linse auf dem gewöhnlichen Wege entfernt. Alling.

Zur Verhütung des Glaskörperprolapses bei der Staroperation, soweit er nicht durch den Operateur verschuldet ist, sucht Ferentinos (742) durch Anlegung eines Kompressiv-Verbandes eine Herabsetzung des intraokularen Druckes zu erreichen. Der Verband wird am Abend vor der Operation angelegt und im Momente der Operation abgenommen. Causé.

Jackson (750) öffnet die Kapsel mit dem Starmesser.

Opin 755) gibt die anatomische Beschreibung eines Falles, wo sich nach einer Staroperation durch Kapseleinklemmung eine Hornhautfistel bei einer 76jährigen Pfründnerin gebildet hatte, die 3 Jahre vor ihrem Tode mit S = $^1/_2$ extrahiert worden war; das günstige Resultat hatte sich bis zum Lebensende in gleicher Weise gehalten. Die histologische Untersuchung des 12 Stunden nach dem Tode enukleierten Auges ergab, dass eine nur von zarter Konjunktiva überkleidete Hornhautfistel bestand, in die die noch tadellos erhaltene Linsenkapsel eingeklemmt war. Opin verweist darauf, wie leicht es in ähnlichen Fällen sowohl durch Epithelauskleidung der Vorderkammer wie durch Verschluss des Kammerwinkels durch die vom Kammerwasser nach vorne gedrängte Iriswurzel zu Sekundärglaukom und ferner infolge des ungenügenden Schutzes zu Spätinfektionen des Auges kommen kann. Causé.

Wicherkiewicz (761) beobachtete ein Auge, aus welchem die Linse durch einen Kuhhornstoss expulsiv herausgeschleudert war. Der 52jährige Mann hat eine Sklerektasie, ein schwarzes Iriskolobom und schwarze Pupille; dabei nach Korrektur S = $^6/_6$. (Ein ähnlicher Fall findet sich in Brit. med. Journal 1907, S. 375 von Teale beschrieben, hier bestand freilich völlige Aniridie). Dieser Fall von Ausstossung der Linse durch Unfall dürfte in der Literatur, welche ähnliche Fälle häufiger gebracht hat, zu den grössten Seltenheiten gehören.

Bourgeois (738) verweist darauf, dass in Fällen von traumatischer Katarakt bei jugendlichen Personen häufig diese nicht spontan resorbiert wird, selbst nicht innerhalb mehrerer Jahre. Man soll hier nicht zu lange mit einem Eingriff warten zur Entfernung der Linsenmassen. Bourgeois empfiehlt hierzu einen linearen Schnitt oben aussen in der Hornhaut und Extraktion der kataraktösen Linse mit einem kleinen schmalen Löffel. Causé.

XVII. Glaskörper.

Ref.: Kümmell.

*762) **Sameh Bey: Un nouveau procédé d'exenteration de l'oeil dans la panophtalmie.** La clin. ophtalm. T. XIX, S. 246—253.

Zur Erreichung eines besseren Stumpfes nach der Exenteration bei Panophthalmie empfiehlt Sameh Bey (762), nicht die Hornhaut zu entfernen, sondern sie durch eine mittlere oder periphere Keratotomie zu durchschneiden, durch diese Wunde den Bulbusinhalt zu entfernen, die Höhle auszuspülen und danach die Hornhautwunde durch eine

Naht zu schliessen, die nach 5 Tagen wieder entfernt wird. Die Operation wurde in dieser Weise 475 mal ausgeführt, in 14,31 % der Fälle handelte es sich um Panophthalmien endogenen, in 58,69 % ektogenen Ursprungs.

Causé.

XVIII. Chorioidea.

Ref.: Kümmell.

*763) **Espeut: Ein Beitrag zur Ätiologie und Statistik der primären Uveaerkrankungen.** Inaug.-Diss. Tübingen.

*764) **Fejér: Endophthalmitis suppurativa nach Pneumonie.** Zentralbl. f. prakt. Augenheilk. Juni. S. 164.

*765) **Lodberg: Un cas de sarcome mélanique caverneux de la chorioide, au bord papillaire, avec perforation de la rétine.** Annal. d'oculist. T. CXLIX, S. 439 bis 445.

*766) **Meller: Über spontane Iridocyklitis unter dem Bilde der sympathischen Ophthalmie.** Wien. ophthalm. Gesellsch. Juni 1913. (s. Abschn. XIX.)

*767) **Plomann: Demonstration eines Patienten mit tumorähnlicher Bildung im Auge.** Förhandlingar vid Svenska Ogenläkareförenings. 5. Möte 1912.

*768) **Voland: Über isolierte tuberkulöse Herderkrankung der Chorioidea, mit Ausheilung des tuberkulösen Prozesses.** Inaug.-Diss. Tübingen.

*769) **Wescott, C. D.: Flat Sarcoma of choroid.** (Flächensarkom der Chorioidea.) Trans. Amer. Ophthalm. Soc. 1912.

Espeut (763) bringt in seiner Dissertation eine statistische Zusammenstellung der in der Tübinger Augenklinik in den Jahren 1910/11 beobachteten Uveaerkrankungen. Sie betrugen 2,6 % der Gesamtzahl, 415 Fälle, darunter 169 Männer (41 %), gegen 246 Weiber (59 %). Beim Vergleich dieser Zahlen mit der Gesamtfrequenz der Männer, resp. der Weiber überwiegt der Anteil der letzteren an diesen Erkrankungen um mehr als das Doppelte. Im 3. und 4. Lebensjahrzehnt findet man die höchste Zahl von Erkrankten, die nach beiden Seiten hin allmählich abnimmt. Soweit eine klinische Abgrenzung des Befallenseins der einzelnen Uveateile möglich ist, ergeben sich für Iritis 40 %, für Chorioiditis 25 %, für Iridocyklitis 18 %, für Iridochorioiditis 5,5 %, für Cyklitis 1 %. Vom ätiologischen Standpunkt aus ergibt sich Lues in 14,5 %, Tuberkulose in 38 %, sonstige Erkrankangen (Rheuma, Gonorrhoe, Infektionskrankheiten etc.) in 14 % und in 33 % bleibt die Ätiologie unklar.

Voland (768) veröffentlicht aus der Tübinger Augenklinik 5 Fälle von isolierter tuberkulöser Erkrankung der Chorioidea, so dass diese Lokalisation des tuberkulösen Prozesses nicht allzu selten zu sein scheint, wie man es teilweise annimmt. Die ätiologische Diagnose wurde ausser dem Zusammenfallen mit anderen tuberkulösen Prozessen durch allgemeine und lokale Reaktionen auf Alt-Tuberkulin erhärtet. Nach der Ausheilung können die Herde, wenn sie in der Makulagegend sitzen, das Aussehen von Makula-Kolobomen haben, und er erwähnt einen Fall, bei dem die Diagnose zuerst auf Makula-Kolobom gestellt wurde, während sich im Laufe der weiteren Beobachtung eine ähnliche Affektion des anderen Auges auf Grund der früher vorhandenen frischen Chorioretinitis centralis entwickelte.

Fejer (764) erwähnt einen Fall endogener (metastatischer) Iridocyklitis suppurativa nach Furunkulose mit Ausgang in Atrophie.

sowie einen weiteren bei Pneumonie, bakteriologische Untersuchung konnte nicht vorgenommen werden.

Das eine Auge des 23jähr. Pat. von Pleman (767) war wegen einer Neubildung des Corp. cil. weggenommen; path.-anat. Diagnose: «entzündliches Gewebe». Bald trat eine ähnliche Veränderung des anderen Auges auf. Wahrscheinlich handelte es sich um eine Neubildung tuberkulöser Natur. (Positive Tuberkulinreaktion lokal und allgemein nach 5 mg Alttuberkulin.)

Weskott (769) bringt 2 weitere Fälle von Flächensarkom der Aderhaut zu den bisher beschriebenen, deren Zahl 50 beträgt. Alling.

Lodberg (765) bringt den klinischen und anatomischen Bericht eines kavernösen Melanosarkoms der Chorioidea, das bei einer 45jährigen Frau 10 Monate vor der Enukleation zu einer plötzlichen Sehstörung geführt hatte, der danach wieder eine wesentliche Besserung folgte. Der Tumor sass am unteren Papillenrand, die Papille vollkommen überdeckend. Im aufgeschnittenen Auge hatte er die Grösse einer Erbse und war von schwarzer Farbe. Er sass mit breiter Basis (7 mm) auf und hatte seinen Ursprung von der Chorioidea am inneren unteren Rande der Papille genommen. Die Netzhaut hatte er nicht abgehoben, sondern, vielleicht wegen des Widerstandes der gerade hier ausstrahlenden Sehnervenfasern, sie durchbrochen und ragte etwa 5 mm Höhe in den Glaskörper vor. Histologisch handelte es sich um ein alveoläres Melanosarkom, dessen besondere Bösartigkeit Lodberg hervorhebt. Das Pigment fand sich in spindelförmigen Zellen und in «freien Pigmentzellen». Causé.

XIX. Sympathische Ophthalmie.

Ref.: Kümmell.

*770) **Alt, A.: Sympathetic choroiditis.** (Sympathische Choroiditis.) Journ. Amer. Med. Ass. 21. Sept. 1912.

*771) **Chaillous: Du traitement de l'ophtalmie sympathique par le salvarsan et le néosalvarsan.** Annal. d'oculist. T. CXLIX, S. 414—419.

*772) **Dehenne et Bailliart: A propos de trois cas d'ophtalmie sympathique.** Soc. d'ophtalm. franç. Mai 1913. Annal. d'oculist. T. CXLIX, S. 395—396.

*772a) **Gradle: Über Blutbefunde bei sympathischer Ophthalmie.** Dtsch. med. Gesellsch. v. Chicago. Sitz. v. 9. Jan. 1913. ref. Münch. med. Wochenschr. Nr. 16, S. 900.

*773) **Kümmell: Nachtrag zu meiner Arbeit: Versuche einer Serumreaktion der sympathischen Ophthalmie.** v. Graefes Arch. f. Ophthalm. Bd. 84, H. 3, S. 440.

*774) **Manolesco: Sur deux cas d'ophtalmie sympathique améliorés par le salvarsan.** La clin. ophtalm. T. XIX, S. 318—323.

*775) **Meller: Spontane Iridocyklitis unter dem Bilde der sympathischen Ophthalmie.** Wien. ophthalm. Gesellsch. Juni 1913.

*776) **Thomson, E. S.: Sympathetic optic neuritis, with report of a case.** (Sympathische Neuritis optica mit Bericht über einen Fall.) Journ. Amer. Ass. 21. Sept. 1912.

Gradle (771) berichtet nochmals über seine Blutbefunde bei sympathischer Ophthalmie im Sinne einer starken Vermehrung der

Lymphocyten. Das fand sich nur bei sympath. O., nicht bei Iridocyklitiden ohne sympath. O. Er schreibt deshalb der Lymphocytose eine diagnostisch und prognostisch grosse Bedeutung zu. In der Diskussion hält Beck die Lymphocytose für einen zufälligen Befund, und Holinger warnt davor, die bei sympathischer Ophthalmie beobachteten Störungen im Labyrinth darauf zurückführen zu wollen.

Kümmell (773) hat seine Versuche, bei sympathischer Ophthalmie Uveaantikörper im Serum mit Hilfe der Weichardtschen Epiphanin-Reaktion nachzuweisen (Graefes Arch. f. Ophthalm. 81, 3) fortgesetzt. Die Herstellung eines Standard-Antigens gelang nicht. Die Seren wurden in gleicher Weise behandelt. Unter 9 Fällen von sympathischer Ophthalmie ergab sich nur 3 mal ein positiver Ausfall der Reaktion, ein gleicher Prozentsatz, wie er auch bei den Seren von Individuen mit posttraumatischer oder endogener Iridocyklitis bestand. Es lassen sich also mit dieser Methode Uveaantikörper bei sympath. O. nicht sicher nachweisen. Weiterhin bringt K. Versuche, die er mit Uveaemulsion resp. Lösung zur Erzeugung lokaler und allgemeiner Anaphylaxie angestellt hat. Bei den Versuchen über allgemeine Anaphylaxie fiel die primäre Giftigkeit des Uveaextraktes so störend ins Gewicht, dass ein einwandsfreies Resultat nicht erzielt wurde. Bei der lokalen Anaphylaxie am Auge waren dadurch ebenfalls erhebliche Beeinflussungen zu bemerken, doch liess sich immerhin folgendes feststellen: Artfremde Uvea erzeugt im Auge des Tieres eine schleichende Iridocyklitis, die nach einigen Tagen einsetzt. Bei Reinjektion traten die Erscheinungen schneller und heftiger ein. Bei Injektion in die Blutbahn gelang es 2 mal unter vielen negativen Versuchen, ein Rezidivieren der vorher am Auge vorhanden gewesenen, durch artfremde Uvea erzeugten iridocyklitischen Erscheinungen zu erzielen. Veränderungen am 2. Auge waren nicht zu konstatieren.

Meller (775) hält einen Vortrag über die bisher bekannten Fälle von spontaner Iridocyklitis unter dem Bilde der sympathischen Ophthalmie, denen er zwei neue hinzufügt. In einem Falle war die Erkrankung einseitig, in dem anderen Falle doppelseitig. Trotz einer in beiden Fällen gemachten Iridektomie darf man die Fälle doch nicht als solche mit perforierender Verletzung ansehen, da aus dem histologischen Befunde nicht hervorgehe, dass die zur Zeit der Enukleation bestehende Iritis eine andere sei, als jene zur Zeit der Iridektomie. I. Fall: 54jährige Frau leidet seit 5 Monaten an einer rechtsseitigen Iridocyklitis. Wegen Schmerzen wurde das Auge enukleiert; 32 Tage vorher war eine Iridektomie gemacht worden. Histologische Untersuchung ergibt eine der sympathischen Ophthalmie gleiche Infiltration, besonders der Iris und des Ciliarkörpers. Die Infiltration ging auch durch die Emissarien der Sklera, an deren Aussenfläche epitheloide Knoten gefunden wurden. Ebensolche Knoten finden sich auch in der Netzhaut! Es besteht eine alte Chorioretinitis, die vom Vortragenden besonders hervorgehoben wird. II. Fall: 47 Jahre alter Mann. Linkes Auge war zuerst erkrankt und musste wegen Drucksteigerung iridektomiert werden. 3 Monate später erkrankte auch das zweite Auge. Beide Augen erblindeten. Der histologische Befund des linken Auges war: tumorartige Verdickung der Iris und des Ciliarkörpers, starke Verdickung der Chorioidea mit massenhaften epitheloiden und Riesenzellen. Auffallend ist eine umschriebene Nekrose in dem tumorartigen Infiltrat des flachen Teiles des Ciliarkörpers. Die Sklera

ist ebenfalls durchwachsen. 3 mm hinter der Papille liegt im Sehnerven ein Epitheloidzellenknoten. Der Vortragende bespricht das histologische Bild und kommt zu dem Ergebnis, dass ein essentieller Unterschied weder histologisch noch klinisch zwischen diesen Fällen und der echten sympathischen Ophthalmie besteht. Daraus allein könne man aber noch nicht die Identität beider Erkrankungen ableiten, trotzdem vieles dafür spricht. Er bringe daher auch folgende Anschauungen nur mit einem gewissen Vorbehalt: Eine der zahlreichen verschiedenen Formen der Uvealerkrankung, welche wir bis jetzt unter dem Namen der idiopathischen Iridocyklitis führen, ist jene, welche wir seit langem unter dem Namen sympathische Ophthalmie kennen. Sie entwickelt sich mit Vorliebe bei Leuten, die eine aus anderen Ursachen geschädigte, für diese Noxe empfindlich gemachte Uvea besitzen. Aber nicht irgend eine beliebige somatische Anomalie könne diese Erkrankung der Uvea auslösen. Die pathologische Veränderungen sind so spezifisch, dass es sich nur um eine ganz bestimmte Krankheitsnoxe handeln kann. Die sogenannte anaphylaktische Uveitis ist eine von der sympathisierenden Affektion verschiedene Erkrankung. Es ist ein unberechtigter Standpunkt, die sympathische Ophthalmie nur für Fälle perforierender Verletzung gelten zu lassen. Zur letzten Ansicht hatte man sich durch eine gesunde klinische Beobachtung nach vielen Irrtümern endlich durchgerungen. Dass aber eine ganz gleichartige Erkrankung gelegentlich auch ohne Verletzung, unter anderen Umständen auftrete, konnte man so lange nicht wissen, als man den charakteristischen histologischen Befund nicht kannte. Die Krankheitsnoxe existiert im ganzen Körper, also auch im zweiten Auge. Aber letzteres erkrankte erst später, sei es durch Zunahme der Intensität der Noxe in dem ersten Auge, sei es durch Überempfindlichwerden der Uvea des zweiten Auges. Bei Annahme einer spontanen sympathisierenden Ophthalmie bleibt zu erklären, warum das erste Auge befallen wird. Es kann sein, dass es auch schon vorher kein uveagesundes Auge war, wofür in dem ersten Falle das Vorhandensein von alten retino-chorioiditischen Herden zu sprechen scheinen — oder aber dass ausnahmsweise die Noxe in besonders starkem Grade vorhanden war. Dann erkranken beide Augen gleichzeitig oder rasch hintereinander, wodurch der Charakter der sympathischen Ophthalmie noch mehr verwischt wird. Der Vortragende berichtet über einen solchen Fall. Er wünscht, dass man bei derartigen schweren Iridocyklitiden, falls eine Iridektomie notwendig ist, das gewonnene Irisstück genau histologisch untersuche, um den histologischen Charakter der Krankheit festzustellen. Tertsch.

Dehenne und Bailliart (771) beobachteten bei einem Kinde eine sympathische Ophthalmie nach schwerer Verletzung der Ciliarkörpergegend. Zur Zeit des Ausbruchs der sympathischen O. hat das sympathisierende Auge noch $^1/_{10}$ Sehschärfe. Es wurde deshalb zunächst noch nicht enukleiert, sondern erst nach einer Reihe von Rückfällen das Auge entfernt, worauf rasch Heilung eintrat. Dehenne und Bailliart sind der Ansicht, dass man sich mit der Enukleation bei der sympathischen Ophthalmie nicht zu sehr beeilen soll, da auch Fälle bekannt sind, in denen die Erkrankung ohne Entfernung des sympathisierenden Auges zum Stillstand kam. Cause.

Manolesco (774) hat in 2 Fällen sympathischer Ophthalmie eine günstige Wirkung des Salvarsans gesehen: bei einem 45jähr. Schneider war 3 Monate nach der Staroperation eine Iridocyklitis mit Herab-

setzung der Sehschärfe auf Finger in $2\,^1/_2$ m aufgetreten, nachdem er direkt nach der Operation $^2/_3$ Sehschärfe gehabt hatte. 2 Monate später trat dieselbe Erkrankung am anderen Auge auf mit Herabsetzung der S. auf Finger in 3 m. Nach einer intramuskulären Salvarsan-Injektion von 0,60 cg wurde nach etwa 3 Monaten rechts $^2/_3$, links $^1/_3$ Sehschärfe erreicht. Der andere Fall betrifft ein 8jähriges Kind, das nach einer 10 Monate vorher erlittenen Messerverletzung mit atrophischem Auge und einer Cyklitis des anderen Auges (Finger in 3 m) in Behandlung kam. Auf eine intramuskuläre Salvarsan-Injektion von 0,3 cg trat rasche Besserung, bereits nach 3 Wochen war S. $= {}^1/_2$, das Pupillarexsudat resorbiert, die Synechien bis auf 2 geschwunden. In jedem Falle einer sympathischen Ophthalmie ist unbedingt sofort eine Salvarsan-Injektion zu machen, auch präventiv bei schwereren Augenverletzungen.
Causé.

Chaillous (771) wandte in 2 Fällen sympathischer Ophthalmie intravenöse Salvarsan- und Neosalvarsan-Injektionen mit gutem Erfolg an. Im ersten Falle kam es nach einer glatt geheilten Hornhautwunde nach 6 Wochen bei nur leichter perikornealer Injektion und $^9/_{10}$ Sehschärfe des verletzten Auges zu einer schweren Iridocyklitis am gesunden Auge. Nach zweimaliger Injektion von 0,30 cg Salvarsan erfolgte innerhalb 3 Wochen Heilung der «Sympathischen» mit voller Sehschärfe; über den Befund am verletzten Auge fehlen nähere Angaben. Der zweite Fall kam in vollständig desolatem Zustande in Behandlung: am linken Auge eine infizierte, nicht eitrige Skleralverletzung mit Irisprolaps und Cataracta traumatica, am rechten Auge schwere sympathische Iridocyklitis mit Herabsetzung der Sehschärfe auf Lichtempfindung, die etwa 3 Wochen nach der Verletzung ausgebrochen war. Das verletzte Auge wurde sofort enukleiert, subkonjunktivale Hg-Injektionen angewandt und fünfmal intravenös 0,30 cg Neosalvarsan injiziert. Mit dieser Methode wurde ein bemerkenswerter Erfolg erzielt: bereits nach 3 Monaten kam das Auge zur Ruhe mit $^2/_{10}$ Sehschärfe. Chaillous empfiehlt, bei allen sympathieverdächtigen Fällen gleichzeitig mit der Enukleation des sympathisierenden Auges die intravenöse Salvarsanbehandlung durchzuführen; auch dann, wenn die Enukleation nicht konzediert wird oder nicht opportun erscheint. Auch in Fällen von operativen Eingriffen an früher sympathisch erkrankt gewesenen Augen ist eine prophylaktische Injektion angebracht. Causé.

Alt (770) stellt einen Knaben vor, bei dem sich etwa zwei Monate nach dem Ausbruch typischer symp. Ophthalmie chorioiditische Flecken zeigten. Alling.

Thomsons (776) Fall von sympathischer Neuritis optica, 32 Jahre alt, hatte sein linkes Auge in der Jugend verloren. Iris degeneriert, Linse verkalkt, aber das Auge nicht entzündet noch hart. Im anderen Auge Sehnerv verwaschen. Visus: $^{10}/_{200}$. Nach Enukleation besserte sich die Sehschärfe auf $^{20}/_{100}$. Das sehr verengte Gesichtsfeld veränderte sich nicht mehr.
Alling.

XX. Glaukom.

Ref.: Kümmell.

*777) **Dor: Le vertige glaucomateux.** Soc. franç. d'ophtalm. Mai 1913. Annal. d'oculist. T. CXLIX, S. 391.

*778) **Dupuy-Dutemps: Une modification à la technique de la trépanation d'Elliot.** Annal. d'oculist. T. CXLIX, S. 409—414. Soc. d'ophtalm. de Paris. 4. März 1913.

*779) **Forbrich: Die submuskuläre Trepanation der Sklera bei Glaukom.** Inaug.-Diss. Greifswald.

*780) **Fourrière: Recherches cliniques sur l'emploi du tonomètre de Schioetz.** Annal. d'oculist. T. CXLIX, S. 261—273 und 335—356.

*781) **Galezowski: Etats préglaucomateux. Excavations physiologique et pathologique. Traitement préventif du glaucome.** Soc. franç. d'ophtalm. Mai 1913. Annal. d'oculist. T. CXLIX, S. 391.

*782) **Gruening, E.: The operation of combined iridectomy and sclerotomy for chronic glaucoma.** (Kombinierte Iridektomie und Sklerotomie für chronisches Glaukom.) Trans. Amer. Ophthalm. Soc. 1912.

*783) **Grüter: Über Skleraltrepanation nach Elliot bei Glaukom.** Ärztl. Verein Marburg. 19. Febr. 1913. ref. Münch. med. Wochenschr. Nr. 20, S. 1122.

*784) **Holth, S.: Glaucoma simplex hos et barn.** (Glaucoma simplex bei einem Kinde.) Norsk Mag. f. Laegev. 1912. Nr. 9.

*785) **Kalt: Un procédé de sclérectomie antiglaucomateuse.** Annal. d'oculist. T. CXLIX, S. 407—409.

*786) **Lacompte: Cas extraordinaire d'hémorragie intra-oculaire spontanée avec rupture subite de la coque oculaire.** Arch. d'ophtalm. T. XXXIII, S. 292—297.

*787) **Lagrange: A propos d'une nouvelle manière de faire la sclérectomie antérieure sous-conjonctivale.** Arch. d'ophtalm. T. XXXIII, S. 199—206.

*788) **Lagrange: Pronostic du glaucome chronique.** Soc. franç. d'ophtalm. Mai 1913. Annal. d'oculist. T. CXLIX, S. 392—393.

*789) **van Lint: La sclérotomie en T.** Soc. franç. d'ophtalm. Mai 1913. Annal. d'oculist. T. CXLIX, S. 389—390.

*790) **Nehl: Lakunäre Sehnervenatrophie und glaukomatöse Exkavation.** Inaug.-Diss. Rostock.

*791) **Paderstein: Demonstration eines Falles von Elliotscher Trepanation.** Berl. ophthalm. Gesellsch. Mai.

*792) **Tacke: Über Hydropthalmus und seine Behandlung.** Soc. belg. d'opht. April 1913.

*793) **Verhoeff, F. H.: Sclerosis of the lig. Pect. and its relation to Glaucoma.** (Sklerose des Ligamentum pectinatum und ihre Beziehung zu Glaukom.) Journ. Amer. Med. Assoc. 21. Sept. 1912.

*794) **Verhoeff, F. H.: The Effect of Chronic Glaucoma on the Central Retinal Vessels.**

Fourrière (780) untersuchte systematisch die klinische Verwendbarkeit des Schiötzschen Tonometers bei den verschiedenen Glaukomformen, beim Gebrauche der Miotika und nach den druckherabsetzenden Operationen. Bei den Prodromalsymptomen des akuten Glaukoms weist F. auf die bedeutenden Druckschwankungen hin bei Messungen zu verschiedenen Tageszeiten. Im übrigen erwies sich die Tonometrie beim akuten, subakuten, infantilen, chronischen und sekundären Glaukom als ein wertvolles diagnostisches Hilfsmittel. Beim akuten Glaukom werden selten Druckhöhen über 100 mm gefunden. Sehr zuverlässig liess sich auch der Einfluss der Miotika am glaukomatösen Auge verfolgen. F. betont, dass es Fälle gibt, in denen der Gebrauch der Miotika direkt eine verschlechternde Wirkung hat. — Nach druckherabsetzenden Operationen wurden die ersten Messungen nach 8 Tagen

vorgenommen, darauf täglich wiederholt und als Kurve notiert. In der Wirkung der Iridektomie beim akuten Glaukom, bei dem die Iridektomie die Operation der Wahl bleibt, unterscheidet F. 4 Gruppen: In der ersten bleibt normaler Druck nach der Operation, in der zweiten übersteigt der Druck ganz wenig das normale, ist jedoch durch Pilokarpin leicht zu regulieren, in der dritten dauert die Drucksteigerung trotz Iridektomie an und reagiert auch nicht auf den Gebrauch von Miotika, in der vierten endlich bleibt der Druck eine zeitlang normal, um dann wieder eine Steigerung zu erfahren. Ähnlich ist der Effekt dieser Operation beim subakuten Glaukom. Sehr verschiedenartig verhält sich die Iridektomiewirkung beim Sekundärglaukom; bei Seclusio pupillae kann es trotz Vorhandenseins eines breiten Koloboms zu neuen Glaukomanfällen kommen. — Die Lagrangesche Sklerekto-Iridektomie ist besonders da indiziert, wo sich eine einfache Iridektomie als ungenügend erwiesen hatte, ferner beim subakuten Glaukom, beim sekundären und beim Glaucoma simplex. Beim subakuten Glaukom hatte die Operation in sämtlichen 7 operierten Fällen günstigen Erfolg, bei 5 von diesen kam es vor der Umkehr zur normalen Spannung zu einer vorübergehenden postoperativen Drucksteigerung. Ebenso war der Operationserfolg bei 4 Fällen von chronischem Glaukom gut. Ferner war dies der Fall bei 3 Fällen von sekundärem Glaukom nach Seclusio pupillae, dagegen war er ungünstig in je einem Falle von Sekundärglaukom nach spezifischer Iridocyklitis und Thrombose der Zentralvene. — Der Indikationsbereich der Elliotschen Operation ist derselbe wie der der Lagrangeschen, die Resultate sind fast dieselben. Die Sklerotomie wird meistens nur in ungünstigen Fällen verwandt, ihre Wirkung ist bei diesen auch nur vorübergehend. Die Cyklodialyse wurde in einem Falle mit vollständigem Misserfolg angewandt. Der Einfluss der Sympathikusdurchschneidung auf den intraokularen Druck ist nur minimal. Causé.

Dor (777) beobachtete bei 4 Patienten glaukomatösen Schwindel: Die Sehschärfe war auf einem Auge erloschen, trotzdem bildete der Schwindel die Indikation zu einem operativen Eingriff an dem blinden und schmerzfreien Auge. In einem Falle wurde enukleiert, in den 3 anderen beseitigte eine druckherabsetzende Operation den Schwindel. Causé.

Galezowski (781) unterscheidet den präglaukomatösen Zustand vom Prodromalzustand, der eigentlich schon ein leichter Glaukomanfall ist. Präglaukomatös nennt er Augen, die an sich keine glaukomatösen Symptome aufweisen, jedoch zum Glaukom disponiert sind (ausgesprochene Exkavation, schlecht korrigierte Refraktionszustände, zunehmende Rigidität der Sklera). Die glaukomatöse Exkavation beim Glaucoma simplex ist durch den Druck der äusseren Augenmuskeln verursacht. Zur Behandlung empfiehlt G. den regelmäfsigen Gebrauch von Miotika neben genauer Korrektion des Refraktionsfehlers. Causé.

Lagrange (786) weist in seinem Referat über die Prognose des chronischen Glaukoms darauf hin, dass neuropathische Personen besonders leicht plötzlichen Druckerhöhungen ausgesetzt sind. Die Prognose ist zweifelhaft bei mangelhaftem Lichtsinn, beim Vorhandensein parazentraler Skotome, bei stärkerer weisslicher Verfärbung der Papille, als es der Herabsetzung der Sehschärfe entspricht, bei sehr seichter Kammer und bei frühzeitiger Herabsetzung der Akkommodationsbreite. Meistens bestehen in diesen Fällen trophische Störungen in dem degenerierten und lakunären Sehnerven, gegen die der Chirurg machtlos ist. L. redet in seinem Referat der Iri-

dektomie das Wort. Nach seiner Ansicht gibt es zuviel Ersatzoperationen, mit Ausnahme des chronischen Glaukoms ist stets die Iridektomie indiziert, und zwar möglichst frühzeitig. Erst wenn deren Wirkung nicht genügt, kann man noch eine Sklerektomie oder Trepanation ausführen, für die dann nur günstigere Vorbedingungen geschaffen sind. Beim chronischen Glaukom gibt die rationelle Anwendung der Miotika entschieden bessere Resultate wie die Operation. Causé.

Nehl (790) bespricht in seiner Dissertation über lakunäre Sehnervenatrophie und glaukomatöse Exkavation das bisherige literarische Material. Die von ihm durchgesehenen Präparate von Augen mit Drucksteigerung verschiedener Genese (Glaukom, Buphthalmus und die experimentellen Glaukome Erdmanns) führen ihn zu der Überzeugung, dass es sich bei der Kavernenbildung in erster Linie um eine Lymphstase im Optikusende handelt, die durch die Drucksteigerung hervorgerufen ist.

Verhoeff (794) tritt der Theorie entgegen, dass Sklerose des Lig. pect. durch Verschluss des Schlemmschen Kanals Glaukom verursache. Er sucht dies durch die Untersuchung von 10 enukleierten Augen nachzuweisen. Alling.

Holth (784) hat ein 12jähr. Mädchen beobachtet, dessen Augen Papillenexkavation und Drucksteigerung aufwiesen. Zeichen von Hydrophthalmus oder Buphthalmus waren aber nicht vorhanden. Der Durchmesser der Hornhaut war 11 mm in beiden Augen, die vordere Kammer war normal und die Refraktion nur unbedeutend myopisch. Es wurde die Sclerectomia limbalis gemacht. Grönholm.

Tacke (792) bringt eine eingehende Beschreibung eines Auges mit Hydrophthalmus congenitus mit den Maßen der verschiedenen Teile. Die Veränderungen sind bedingt durch Störungen der Filtrationswege; es handelt sich kurz um ein Sekundärglaukom. Die Behandlung fällt mit der des Glaukoms zusammen: im Anfang Miotika, Dionin, warme Kompressen; bei Verschlimmerungen so schnell als möglich Iridektomie. Danis.

Lagrange (786) wahrt mit Bezug auf eine englische Arbeit von Davy Priestley Smith über eine Modifikation der subkonjunktivalen vorderen Sklerektomie sowohl diesem gegenüber wie gegenüber Elliot die Priorität dieses Eingriffs für seine Person. Beide Operationen sind im Grunde subkonjunktivale Sklerektomien, wie sie von L. bereits im Jahre 1905 geübt wurde. Causé.

Zur Sklerektomie empfiehlt Kalt (785) eine Modifikation der Lagrangeschen Methode in 3 Zeiten: Fixation des Auges vermittelst einer durch die Sehne des R. superior gelegten Naht; Präparation der Konjunktiva in genügender Breite (Hornhautdurchmesser) nach unten bis in den Limbus und sägender Schnitt mit Graefemesser über dem Limbus beginnend, perpendikulär zur antero-posterioren Bulbusachse, bis zur Eröffnung der Vorderkammer; drittens ebenfalls mit dem Graefemesser Resektion eines halbmondförmigen Skleralstückchens von der hinteren Wundlippe. Hier wird eventuell noch iridektomiert, dann der Konjunktivallappen zur Deckung des Skleraldefektes nach oben geklappt und eventuell mit einer Naht fixiert. K. hält diese Methode für die Operation der Wahl zur Behandlung des chronischen Glaukoms nach Vornahme der Iridektomie. Causé.

Gruening (782) hat die Operation nach Lagrange 21 mal gemacht und zieht sie der einfachen Iridektomie vor. Alling.

Van Lint (789) empfiehlt als Glaukomoperation eine Sklerotomie in T-Form: Zunächst wird, wie bei der Keratoplastik, durch Verschiebung der Bindehaut diese bis 1 cm oberhalb des Limbus vom horizontalen Meridian ab ringsum in ihrer ganzen Dicke von der Sklera losgelöst, darauf Schnitt mit der Lanze 2 mm über dem Limbus. Je nach der Art des Falles wird nunmehr eine einfache Iridodialyse, partielle, basale oder totale Iridektomie vollzogen. Darauf wird mit der Schere von der Mitte der Lanzenwunde aus ein Schnitt bis in das Hornhautgewebe ausgeführt, schliesslich der Bindehautlappen nach unten über die Wunde und das obere Viertel der Hornhaut geschoben und mit 2 Nähten seitlich fixiert. Nach etwa 8 Tagen hat der Hornhautlappen wieder seine ursprüngliche Lage eingenommen. Van L. hat 12 Fälle nach dieser Methode operiert und stets ein gutes Resultat gehabt.
Causé.

Schon 1908 hatte Römer seine Versuche begonnen, durch Trepanation der Sklera die Drucksteigerung zu beseitigen. Um eine mögliche Ektasie zu schützen, wurde die Trepanationsöffnung unter einen Muskel verlegt. Forbrich (779) berichtet über die zuletzt gebräuchliche Art der submuskulären Trepanation. An dem nach oben gerollten Bulbus wird der Rect. inf. von seiner Insertion getrennt, beide Enden durch lockere Fäden vereinigt, die während der Operation seitlich liegen. Die vordere Kammer wird punktiert und die Sklera unterhalb des Sehnenansatzes mit Hippelschem Trepan von 3—4 mm Durchmesser umschnitten. Das umschnittene Stück wird mit der Schere von Aderhaut gelöst, um letztere möglichst wenig zu verletzen. Dann werden sofort die Fäden geknüpft, so dass der Muskel über der Skleralöffnung liegt. 12 Krankengeschichten werden mitgeteilt, meist mit schon stark geschädigter Funktion vor der Operation. Durch die Operation wird meist eine Herabsetzung des Druckes erreicht. Von 8 längere Zeit kontrollierten Patienten wurde bezüglich der Spannung 4mal ein voller Erfolg erzielt, 2mal ein teilweiser, 2mal kein Erfolg. Die funktionellen Ergebnisse werden als ungünstige bezeichnet, was mit der Auswahl des Materials (vorgeschrittene Fälle) zusammenhängen mag.

Grüter (783) bespricht Technik etc. der Elliotschen Trepanation. Er empfiehlt sie bei allen Formen des primären Glaukoms. Voraussetzung ist Operieren im Frühstadium. Bei 2 juvenilen Glaukomen war Erfolg zu verzeichnen, doch ist die Beobachtung noch zu kurz. Bei sekundären Drucksteigerungen wurde mehrmals vorübergehende, keine dauernde Herabsetzung des Druckes erzielt.

Paderstein (791) zeigt einen 77jährigen Kranken, dessen rechtes Auge an Glaucoma simplex erblindet war, dessen linkes Auge wegen akut einsetzender, bis an den Fixierpunkt reichender Gesichtsfeldeinengung nach Elliot vor 4 Wochen operiert wurde. Eine 3 Tage nach der Operation auftretende ausgedehnte Aderhautablösung hat sich spontan völlig zurückgebildet. Das Gesichtsfeld hat sich in unerwartetem Mafse wieder erweitert, der Druck ist von 40 auf 18 mm Hg gesunken.

Die Schwierigkeiten der Elliotschen Trepanation (Fensterung des Bindehautlappens, Unübersichtlichkeit des Operationsfeldes wegen des nach unten über die Hornhaut geklappten Lappens) vermeidet Dupuy-Dutemps (778) durch eine der v. Mendeschen ähnliche Modifikation dieser Operation: Die Bindehaut wird auf ein Viertel ihrer Cirkumferenz im Limbus

scharf abgetrennt und dann nach oben in etwa 1 cm Höhe sauber abpräpariert. Nunmehr werden 2 Nähte seitlich an diesen Bindehautteil gelegt und nach unten durch den noch an der Hornhaut festen Bindehautteil durchgezogen, aber noch nicht geknüpft. Hierauf werden mit dem 2 mm-Trepan 1 oder 2 Skleralstückchen genau im Limbus ohne Schwierigkeiten entfernt, eventuell wird iridektomiert und schliesslich die 2 Fäden geknüpft, wonach ein Bild entsteht wie nach der Bindehautverschiebung nach unten zur Deckung peripherer Hornhautwunden. Nach 4—5 Tagen ist die Bindehaut so adhärent, dass die Nähte entfernt werden können. Causé.

Verhoeff (794) hat an allen ihm erreichbaren Fällen von sicherem Sekundärglaukom nach Gefässveränderungen an den Zentralgefässen der Retina geforscht. Formalinfixation mit nachfolgender $K_2Cr_2O_7$-Behandlung; Serienschnitte durch die Lamina cribrosa, Färbung nach V.s Methode für elastische Gewebe. Zahl der untersuchten Fälle: 39. — Es ergab sich, dass in jedem Falle eine Endovaskulitis entweder eines oder beider Zentralgefässe vorhanden war; im allgemeinen war die Vene häufiger verändert, als die Arterie. 8mal fand sich komplette, 5mal fast komplette Obstruktion der Vene. Die entsprechenden Zahlen bei den Arterien sind 4 und 2. 2mal waren beide Gefässe verschlossen. In 8 Fällen waren nur leichte Veränderungen an den Gefässen nachweisbar, obgleich es sich um fortgeschrittenere Fälle schweren Sekundärglaukoms handelte. In nur 3 Fällen bestanden Retinalblutungen bei gleichzeitigem Venenverschluss, auch hierbei waren die Hämorrhagien nicht so abundant, wie nach primärem Verschluss. — V. fasst die Ergebnisse seiner Studien in folgenden Sätzen zusammen: Sekundärglaukom ruft in allen Fällen, früher oder später, eine Endovaskulitis der zentralen Retinalgefässe hervor, welche schliesslich zum völligen Verschluss beider Gefässe führt. Es findet sich dabei die gleiche Mannigfaltigkeit der Veränderungen, wie sie bei Fällen von primärem Verschluss dieser Gefässe beobachtet wird. Thrombose kommt nicht vor. Aneurysma dissecans wurde häufiger bei der Vene sowohl wie bei der Arterie beobachtet; in seiner Folge entstehen oft komplizierte Bilder, welche fälschlich für kanalisierte Thromben gehalten wurden. Selten, wenn überhaupt, ruft der Verschluss der Zentralvene nach Sekundärglaukom — wohl infolge dessen langsamer Entwickelung — eine starke Retinitis haemorrhagica hervor, wie man es oft nach primärem Verschluss dieses Gefässes sieht. Bei chronischem primärem Glaukom ist die Endovaskulitis der zentralen Retinalgefässe, wo nicht koinzidiert, die Folge, nicht die Ursache der intraokularen Drucksteigerung. In der Mehrzahl der Fälle geht das Sehvermögen durch andere Ursachen zugrunde, ehe der Binnendruck einen solch hohen Grad erreicht hat, dass er hierfür verantwortlich gemacht werden könnte. Treutler.

Lacompte (786) beobachtete bei einer 65jährigen Frau mit Arteriosklerose eine spontane schwere intraokulare Blutung, die zur plötzlichen Ruptur des Auges führte. Die Blutung trat ohne jede nähere Veranlassung im linken Auge der bis dahin niemals augenkrank gewesenen Patientin unter den heftigsten Schmerzen auf. Der Schmerz liess bis zum nächsten Morgen, wo sie ärztliche Hilfe aufsuchte, ganz nach. Bei der Untersuchung fand sich eine bedeutende Volumsvermehrung des ganzen Augapfels mit totaler Suffusion der Conjunctiva bulbi, Durchblutung der Hornhaut und fast die ganze Vorderkammer füllendem Hyphäma. Unmittelbar über dem Limbus am oberen Ende des vertikalen Hornhautmeridians fand

sich eine fast nussgrosse Blutgeschwulst, in der, wie sich später herausstellte, die Linse enthalten war. An dieser Stelle war unter dem so plötzlich erhöhten intraokularen Druck die Sklera geplatzt, so dass das Auge weich war. Bereits am gleichen Abend waren die Schmerzen wieder unerträglich, der Tumor hatte sich um ein Drittel vergrössert, so dass am nächsten Morgen die Enukleation vorgenommen werden musste. Wegen der Erkrankungsgefahr des zweiten Auges weist Lacompte darauf hin, dass in weniger als der Hälfte der Fälle bisher das andere Auge nicht erkrankte, dass jedoch in seinem Falle wegen der Arteriosklerose und des Alters der Patientin die Prognose sehr zweifelhaft ist. Causé.

XXI. Netzhaut.

Ref.: Meyer.

*795) **Cramer: Vorstellung eines Falles von juveniler Glaskörperblutung infolge von Periphlebitis retinalis mit proliferierenden Erscheinungen auf tuberkulöser Grundlage.** Klin. Monatsbl. f. Augenheilk. Jahrg. 51. S. 520.

*796) **Dutoit: Le rôle étiologique de la tuberculose dans les affections du nerf optique et de la rétine. Action curative de la tuberculine.** La clinique ophtam. T. XIX, S. 196—201.

*797) **Hegner: Über einen bemerkenswerten mikroskopischen Befund bei Verschluss der Zentralarterie.** Klin. Monatsbl. f. Augenheilk. Jahrg. 51. S. 515.

798) **Hörterich: Zwei Fälle von Tetanus durch intradurale Injektion von 10 % Magnes. sulfur. geheilt.** Münch. med. Wochenschr. Nr. 14, S. 782.

*799) **v. Hippel: Kurzer Bericht über das Ergebnis einer Umfrage betr. das häufige Vorkommen von Hemeralopie mit Xerose im Frühjahr 1912.** Klin. Monatsbl. f. Augenheilk. Jahrg. 51, S. 603.

*800) **Hooreus: Epanchement sanguin retro-rétinien organisé.** Soc. belge d'ophthalm. April.

*801) **Ishihara: Zur Ätiologie der idiopathischen Hemeralopie bzw. Xerosis conjunctivae.** Klin. Monatsbl. f. Augenheilk. Jahrg. 51, S. 596.

*802) **Koyanagie: Zur pathologischen Anatomie der Netzhaut nach der Exstirpation eines Sehnerventumors.** Klin. Monatsbl. f. Augenheilk. Jahrg. 51, S. 623.

*803) **Krauss, F.: Pseudoglioma in children.** Ophthalmology. 1. April 1913.

*804) **Leplat (Liége): Cyste on cysticerque de la partie ciliaire de la rétine.** Soc. belge d'Ophthalm. April.

*805) **Oguchi: Über die Wirkung von Blutinjektionen in den Glaskörper nebst Bemerkungen über die sogen. Retinitis proliferans.** Arch. f. Ophthalm. Bd. 84, S. 446.

*806) **Peter: Altitudinal hemianopsia, unilateral and bilateral.** (Einseitige und beiderseitige Höhenhemianopsie mit Mitteilung von Fällen.) Report of cases. Ophthalmology. April 1913.

*807) **Schnaudigel: Wissenschaftl. Verein. am städt. Krankenhaus Frankfurt a. Main.** Münch. med. Wochenschr. Nr. 14, S. 782.

*808) **Trantas: Les lésions ophtalmoskopiques du corps vitré dans le gliome de la rétine.** Soc. française d'ophtalm. Mai 1913. Annal. d'oculist. T. CXLIX, S. 457—458.

Cramer (795) schildert einer Fall von Glaskörperblutung bei einem 25jährigen. Bei ihm war die ganze Papille mit punktförmigen Blutungen bedeckt. Die Venen hatten gelbliche Einscheidungen.

Eine Injektion von $^2/_{10}$ mgr Alttuberkulin gab allgemeine und Stichreaktion. Bei der Aufsaugung fand sich, dass die Blutungen einem weit in den Glaskörper ragenden flottierenden Gebilde angehörten, das von feinsten Gefässen durchzogen war. Gleichartige präretinale Blutungen fanden sich beim Blick nach aussen. Das Ganze ist eine Bestätigung der Ursache der jugendlichen Glaskörperblutung nach Axenfeld, Stock und später Igersheimer.

Dutoit (796) referiert kurz über die Quelle der Tuberkulose bei Affektionen der Netzhaut und des Sehnerven, sowie über die günstige Wirkung des Tuberkulins bei diesen Erkrankungen. Er berichtet über die beiden Igersheimerschen Fälle von retrobulbärer Neuritis und deren Heilung durch Tuberkulin; es handelt sich hierbei, wie schon v. Michel betont hat, um tuberkulöse Herde in der Optikusscheide, die so auf das papillomakulare Bündel wirken. Tuberkulose der Netzhaut ist sehr häufig die Ursache rezidivierender Glaskörperblutungen (Axenfeld, Stock).

Causé.

Hegners (797) Patient litt an Endokarditis und bekam 3 Wochen vor dem Exitus eine Verstopfung der rechten Zentralarterie: milchweisse Trübung der Retina, Makula kirschrot hervortretend, hochgradige Verschmälerung der Netzhautarterien.

Eine Umfrage v. Hippels (799) bei 13 Augenärzten Sachsens, Thüringens und Anhalts weist auf ein gehäuftes Vorkommen der Hemeralopie im Frühjahr 1912 hin. Die ausgefallene Rübenernte, des Vorjahres, Maul- und Klauenseuche und Futtermangel sollen ungünstige Ernährungsverhältnisse geschaffen haben. Ob in diesen Fällen nach Analogie der Hemeralopie bei Ikterus die Bildung eines direkt toxisch wirkenden Stoffes infolge der schlechten Ernährung anzunehmen ist oder zu geringe Menge der normalen Bestandteile des Blutes (z. B. Hämoglobingehalt) lässt sich nicht angeben. Bei den ganz jungen Kindern mit Keratomalacie lässt lässt sich nicht angeben, ob eine Hemeralopie vorausging, sonst liesse sich die Beobachtung in dem Sinne erwarten, dass die relativ harmlosen Fälle und die Keratomalacie nur Abstufungen desselben Vorganges sind. Würde diese Wahrscheinlichkeit durch Tatsachen bestätigt, so würde dies auch dafür sprechen, dass bei der epidemischen Hemeralopie mit Xerose toxische, also wohl autotoxische Stoffe im Spiele sind.

Hooreus (800) konstatierte im Verlaufe einer Netzhautablösung mit Hämorrhagien in der Makulagegend eine organische Masse unter der Retina, die Folge einer ausgebreiteten Chorioidealblutung.

Ishiara (801) stellte durch chemische Untersuchung fest, dass bei Hemeralopie und Xerosis der Fettgehalt des Blutes mehr oder weniger vermindert ist und stellte unter Kontrolle mit dem Försterschen Photometer Versuche über die Wirkung des Lebertranes und des aus Aalfleisch gewonnenen Öles an. Auf Grund dieser interessanten Versuche ist der Verfasser zu der Überzeugung gekommen, dass die Hemeralopie bzw. Xerosis conjunctivae auf Mangel an Fettstoffen im Blute beruht. So erklärt es sich ohne weiteres, dass das Leiden bei allgemeiner Ernährungsstörung, bei Fettarmut der Nahrung, bei Leberkrankheit, bei Diarrhöe usw. aufzutreten pflegt. Aber welche direkten Beziehungen zwischen den oben angegebenen ätiologischen Momenten und der Krankheit selbst bestehen, wissen wir vorderhand noch nicht. Nach Ansicht des Verfassers steht die Bildung

des Sehpurpurs und des Keratohyalins (resp. der Hornhautsubstanz) mit den Fetten in irgend einer Beziehung.

Kojanagi (802) hatte Gelegenheit, einen Bulbus anatomisch zu untersuchen, bei welchem die Exstirpation eines Tumors vorgenommen war, wobei die Schonung der sämtlichen hinteren Ciliargefässe fast unmöglich war. Die Netzhaut zeigt an den oberen und unteren Äquatorialgegenden hochgradige Atrophie der ganzen nervösen Elemente und intensive Pigmenteinwanderung in dieselbe. An der Chorioidea der betreffenden Zone findet man mäfsige Sklerosierung und Gefässarmut, besonders den Schwund der Choriocapillaris. Die übrige Netzhaut zeigt die auf ihre innere Schicht beschränkte Atrophie mit Cystenbildung. Bemerkenswert ist die Hineinwucherung der Pigmentepithelien in die Netzhaut und den Sehnerven. Dass die Erkrankung eine Folge von Zirkulationsstörungen der Aderhaut sein muss, wird daraus geschlossen, dass die Netzhautveränderung an den der atrophischen Aderhaut zugehörigen Stellen ausgeprägt ist.

Krauss (803) nimmt eine ganz bestimmte Erkrankung der Retina bei Kindern an, welche das klinische Bild des Glioms vortäuscht, aber doch nicht der suppurativen Chorioiditis entspricht, welche gewöhnlich Pseudogliom genannt wird. Es zeigt sich in diesen Fällen, dass die Netzhautablösung durch den Erguss einer gelblichen Flüssigkeit zwischen Pigmentblatt und Retina verursacht ist. Blutungen und aus Zellen bestehendes Exsudat sind subretinal und gewöhnlich auf das vordere Segment des Augapfels beschränkt. Das Auge, das Krauss untersuchte, erwies totale Netzhautablösung, der subretinale Raum war mit Exsudat und Bluterguss gefüllt. Die Netzhaut selbst war degeneriert, die Gefässe erweitert, deren Wände verdickt. Ein teilweise organisiertes, entzündliches Exsudat fand sich in den Netzhautfalten, hinter der Linse. Alling.

Am Augenhintergrunde der Patientin Leplats (804) zeigte sich eine nicht pulsierende Blase. Zweimal wurden mit Pausen von 2 Monaten Inzision in dieselbe durch die Sklera gemacht, wobei sich Flüssigkeit ergoss. Danach verschwand die Blase unter Hinterlassung einer Narbe. Die Ätiologie des Falles ist unaufgeklärt.

An der Hand von 35 Experimenten an Kaninchen, denen Blut in den Glaskörper gespritzt wurde, kommt Oguchi (805) zu folgenden Schlüssen: Das in den Glaskörper gespritzte Blut wird zum Teil durch den Zentralgefässkanal abgeführt, der grössere zerfällt an Ort und Stelle und wird von Wanderzellen aus den Ciliarfortsätzen und dem Bindegewebsnetzwerk der Papille aufgenommen und nach der Innenseite der Retina entführt. Dieser mechanische Reiz führte zur Gliawucherung in Form von kleinen flachen Herden. Der Eisengehalt des Hämoglobins übt toxische Wirkung auf die Retina. Sie besteht in Untergang der äusseren Netzhautschichten mit Einwanderung von Pigmentepithelien. Die Degeneration entspricht also der Retinitis pigmentosa. Die Retinitis proliferans ist nur ein klinischer Begriff. Der echten Retinitis proliferans gehen stets Blutungen voraus und dieselben kommen durch Bindegewebsneubildung aus dem perivaskulären Gewebe der Papille zustande. Die unerlässliche Vorbedingung dazu ist der Kontakt der Glaskörperblutung mit der Papillenoberfläche. Gliawucherungen spielen bei der Entstehung der echten Retinitis proliferans eine nur untergeordnete Rolle. Bei rezidivierenden Blutungen und schon in der Entwicke-

lung begriffener Gliawucherung kann der Anteil der Glia ausnahmsweise ein stärkerer sein. Das ophthalmoskopische Bild der Retinitis proliferans kann durch Hineinzerrung der Papille und des Optikus in den Glaskörper, sowie durch Faltenbildung der Retina hervorgerufen werden, welche durch Schrumpfung von neugebildetem Bindegewebe, durch Gliawucherung und Glaskörperverdichtung bedingt werden. Bei der Retinitis proliferans durch Verletzungen spielt die von der Perforationsstelle ausgehende Bindegewebsentwickelung eine wesentliche Rolle (was in unserem Versuch der Einstichstelle entspricht). Die notwendige Vorbedingung für das Zustandekommen dieser Form von Retinitis proliferans ist wieder das Vorhandensein grösserer Blutungen im Glaskörper und direkter Kontakt derselben mit der Perforationsstelle.

Der erste Fall von Peter (806) erblindete plötzlich auf dem linken Auge, erlangte sein Sehen aber wieder unterhalb der Horizontalen bis auf periphere Einschränkung. Die untere Hälfte des Optikus war grau und die unteren Arterien und Venen atrophiert. Der untere Abschnitt der Retina war getrübt mit atrophischen Flecken und Pigmentation. Es handelte sich zweifelsohne um eine Embolie des unteren Astes der Retinalarterie. In dem zweiten Falle handelte es sich um den Ausfall beider oberer Gesichtsfelder infolge einer spezifischen Veränderung, möglicherweise in dem unteren Teile des Chiasma. Alling.

Schnaudigel (807) stellt einen 56jährigen Mann vor, welcher eine doppelseitige, nach einander aufgetretene zirkumskripte spezifische (Wassermann positiv) Abhebung der Netzhaut-Aderhaut von kugeliger Form mit rascher Resorption des Exsudates und vollkommener Rückkehr der Augenhäute in ihre normale Lage zeigte. Die Abhebung war völlig durchleuchtbar. Das eine Auge kehrte in 17 Tagen, das andere in 16 Tagen zur Norm zurück. Als Reste der Entzündung blieben langgestreckte Pigmentstreifen in der Retina zurück.

Trantas (808) hat bei genauer Untersuchung des Glaskörpers bei 2 Fällen von Gliom, besonders in der Gegend, wo der Tumor stark reflektiert, feine kaum sichtbare Punkte bis zarte Flocken gefunden, ohne dass es sich, wie aus der geringen Ortsveränderung der Trübungen zu schliessen war, um eine stärkere Glaskörperverflüssigung gehandelt haben könnte. Mikroskopisch wurde in einem der Fälle eine Infiltration des Glaskörpers mit Zellen gefunden, die sich von den Tumorzellen nicht differenzieren liessen. — Trantas hat unter 35000 Kranken 15 Gliome (11 Knaben, 4 Mädchen) gesehen. Um in allen Fällen den Glaskörper kontrollieren zu können, empfiehlt Trantas, während der Untersuchung der Papille, die das Licht zur Erkennung von feinen Einzelheiten gut reflektiert, im aufrechten Bild allmählich stärkere Gläser vorzusetzen, bis zu 20 Dioptrien.

Causé.

XXII. Sehnerv und Sehbahn.

Ref.: Meyer.

*809) **Dupuy-Dutemps: L'hématome des gaines optiques dans les hémorragies méningées.** Soc. française d'ophtalm. Mai 1913. Annal. d'oculist. T. CXLIX, S. 450—451.

*810) **Haenel, H.: Zur Pathologie der Hypophyse.** Ges. f. Natur- und Heilk. zu Dresden. Münch. med. Wochenschr. Nr. 21, S. 1172.

*811) **Hegler: Bemerkungen zur diabetischen Lipämie.** Berl. klin. Wochenschr. Nr. 14, S. 655.

*812) **Kraus: Demonstration in der Nürnberger med. Ges. 18. Febr. 1913.** Berl. klin. Wochenschr. Nr. 14, S. 657.

*813) **Masuda: Ein Fall von eigentümlichem Bindegewebsstrang um die Papille.** Klin. Monatsbl. f. Augenheilk. Jahrg. 51, S. 452.

*814) **Meyers, F. S.: Die Bedeutung der Untersuchung der Liquor cerebrospinalis und der Stauungspapille bei diffusen cerebralen Erscheinungen.** Nederlandsche Psychiatrische en Neurologische Bladen. 1912. Nr. 4.

*815) **Mylius: Ein Fall von Gumma der Optikuspapille.** Klin. Monatsbl. f. Augenheilk. Jahrg. 51, S. 648.

*816) **Le Roux: Atrophie optique unilatérale consécutive à la compression du thorax.** Arch. d'ophtalm. T. XXXIII, S. 231—236.

*817) **Schloffer: Behandlung der Sehstörungen beim Turmschädel (Kanaloperation).** Dtsch. med. Wochenschr. Bd. 15, S. 727.

*818) **Segi: Über einen Fall von Myxosarkom des Sehnerven.** Klin. Monatsbl. f. Augenheilk. Jahrg. 51, S. 630.

*819) **Tertsch, R.: Der Konus in atypischer Richtung.** Arch. f. Ophthalm. Bd. 84, S. 558.

Dupuy-Dutemps (809) konnte bei einer posttraumatischen und einer spontanen meningealen Blutung klinisch und anatomisch ein Hämatom der Sehnervenscheiden feststellen. Das aus dem subarachnoidealen Raum stammende Blut ergiesst sich in den intervaginalen Hohlraum, überschreitet aber nicht die Pialscheide und dringt auch nicht in den Sehnervenstamm selbst; von seiten des Auges bildet die Sklera eine unüberschreitbare Barrière, so dass das Blut Papille oder Netzhaut nicht erreichen kann. Es infiltriert vielmehr die innersten Bündel der Dura und das die Zentralgefässe umgebende Bindegewebe, indem es diese so bis in die Orbita wie ein Mantel umgibt. Die einzigen ophthalmoskopischen Zeichen dieses Vorganges sind: Ödem der Papille mit Dilatation der Venen und reichlichen Netzhauthämorrhagien, Veränderungen, die eine Folge der Kompression der Vena centralis durch das Hämatom im Zwischenscheidenraum sind. Diagnostisch können diese okularen Zeichen einer meningealen Hämorrhagie wichtig sein wegen der Indikationsstellung eines dekompressiven Eingriffes. Causé.

Haenel (810) beobachtete einen Fall von Tumor der Hypophysengegend mit Hydrocephalusbildung. Für das letztere sprach die schwere statische Ataxie, die einer zerebellaren entsprach ohne andere Kleinhirnsymptome, die linksseitigen Extremitätensymptome, die streng halbseitige Klopfempfindlichkeit des Schädels, die homonyme Hemianopsie, schliesslich die frontale Interesselosigkeit (Beyrthal) mit Euphorie. Diese auf eine grosse Ausdehnung des Tumors hindeutenden Symptome liessen eine Operation auf dem nasalen Wege nach dem Vorgang Schloffers aussichtslos erscheinen, auch das frontale Vorgehen nach F. Krause und v. Eiselsberg war bedenklich, und so wurden mehrere Punktionen des Vorderhorns gemacht, die reichliche Mengen Liquor entleerten, was merkwürdigerweise bei dem Balkenstiche nicht der Fall war. Es wird deshalb in solchen Fällen ein vorsichtiger bis auf die Schädelbasis gehender Balkenstich empfohlen.

Hegler (811) referiert über einen Mann mit diabetischer Lipämie. Der Gesamtfettgehalt betrug 33 %. In den letzten Tagen vor

dem Exitus wurden in 12—16 l Urin pro die je 780—870 gr Dextrose ausgeschieden. Patient zeigte bei Plumpwerden der Hände und Füsse einen lipämischen Augenhintergrund. Bei der Sektion fand sich ein Tumor der Hypophyse. Die Lipämie ist sehr selten. Unter 180 Fällen von Diabetes fanden sich nur zwei solche.

Kraus (812) demonstriert einen Fall von Ruptur des Optikus dicht am Eintritt in den Bulbus durch ein anspringendes Holzstück. Zuerst war, abgesehen von äusseren Verletzungen, Pupillenstarre, Amaurose wegen der starken Blutungen kein Einblick in das Augeninnere möglich. Nach Aufhellung fand sich ein liegendes weisses Oval an Stelle der Papille mit einzelnen eintretenden Gefässen. Ein flottierender Streif in dem Glaskörper war offenbar ein abgerissenes Retinagefäss.

Masudas (813) Fall ähnelt sehr stark dem von Dor veröffentlichten. Es fand sich ein grauweisser und dünner Bindegewebsstrang, welcher zirka 1 Papillendurchmesser entfernt die Papille umkreiste. Die Frage nach dem Ursprung derselben, welchen Dor in seinem Falle für eine Fältelung der Limitans interna erklärt, lässt der Autor offen. Er möchte es wenigstens für wahrscheinlicher halten, dass ein persistenter bindegewebiger Rest irgend eines groben Glaskörpergefässes abnormer Art vorgelegen haben mag.

Die von Meyers (814) mitgeteilten Krankengeschichten zeigen die geringe diagnostische Bedeutung von dem Grade der Stauungspapille.

Visser.

Im Falle von Mylius (815) handelte es sich um eine gummöse Neubildung auf der Optikuspapille. Positiver Wassermann und eklatanter Erfolg der Inunktionskur sicherten die Diagnose. Der Ausgang der Erkrankung in völlige Heilung mit normalem Sehvermögen ist ein ausnahmsweise günstiger. Nach dem ophthalmoskopischen Bilde musste eine schlechte Prognose gestellt werden, denn die Umwandlung der Geschwulst in Narbengewebe war zu erwarten. Der gutartige Verlauf spricht dafür, dass der Tumor seinen Verlaufsursprung von der Oberfläche nahm.

Le Roux (816) hatte Gelegenheit, bei einem 28jährigen Kohlenarbeiter nach einer schweren Brustquetschung durch einen Kohlenwagen eine einseitige Sehnervenatrophie zu beobachten. Sofort nach der Verletzung wurde der Verletzte in bewusstlosem Zustande mit diffuser ekchymotischer Infiltration des Gesichtes und Halses (ekchymotischer Maske) eingeliefert. Bei der Augenuntersuchung am 6. Tage wurden neben enormen Blutunterlaufungen unter die Bindehaut der Lider und des Auges links normale innere Verhältnisse gefunden, während rechts eine hochgradige Herabsetzung der Sehschärfe bestand, die dem ophthalmoskopischen Befund nach durch eine starke ödematöse Schwellung der Papille mit einer kleinen, in die Netzhaut reichenden Blutung hervorgerufen war. Die Sehschärfe besserte sich langsam, jedoch blieb eine atrophische Verfärbung der Papille mit starker Sehstörung zurück. Nach der heute allgemein angenommenen Theorie entsteht das Krankheitsbild der ekchymotischen Maske dadurch, dass durch die plötzliche intensive Kompression des Thorax und die Abwehranstrengungen das venöse Blut in die Vena cava superior zurückströmt, an den Klappen am Ursprung der oberen Extremitäten einen Widerstand findet und so in die offenen Jugulares eingetrieben wird. Die zur Häufigkeit der ekchmotischen Maske relative Seltenheit des Auftretens von Netzhautblutungen

nach Thoraxkompressionen erklärt sich daraus, dass der intraokulare Druck höher ist, wie der Blutdruck in den retinalen Gefässen. Die anfänglich besonders starke Sehstörung war nach le Roux durch eine Commotio retinae verursacht, die die Folge einer Schädigung der Netzhautelemente durch den plötzlich so stark erhöhten Druck des Blutes gewesen sein könnte.

Causé.

Schloffer (817) machte bei zwei Knaben mit Turmschädel an je einem Auge die Aufmeisselung des Canalis opticus, welcher bisher als unangreifbar gegolten hatte. Veranlassung zu diesem Eingriffe ergab die Erfolglosigkeit von Balkenstich und Dekompressivtrepanation in ähnlichen Fällen. Das Ergebnis der «Kanaloperation» war zunächst unveränderter Visus und Spiegelbefund. In einem der Fälle war bei dem bisher amaurotischen Auge Lichtschein zu konstatieren. Über Aussichten und Zeitpunkt der Operation muss die Zukunft entscheiden. Ob die neueren Theorien über Einklemmung des Optikus im Foramen opticum (Behr) zu Recht bestehen, wird sich noch zeigen.

Aus der Breslauer Universitätsklinik stammt Segis (818) Fall. Bei den Patienten war eine rhachitische Wirbelsäulenaffektion einerseits, andererseits eine Sehnervenatrophie auf dem einen Auge, auf dem anderen Tumorbildung festgestellt worden. Wie die mikroskopische Untersuchung ergab, handelte es sich bei dem Tumor um eine Geschwulst, bei welcher das Schleimgewebe vorherrschte, welchem andererseits aber durch kleinzellige Infiltration der Charakter des Sarkoms gegeben wurde. Das Schleimgewebe enthielt gleichzeitig den grössten Gefässreichtum des Gewebes. Dabei war aber eine Sklerosierung dieser Gefässe zu beobachten. Für die Optikusatrophie auf dem anderen Auge bestanden zwei Entstehungsmöglichkeiten. Erstens konnte sich weiter in der Tiefe ein zweiter Tumor entwickeln, von welchem die Atrophie ausging. Sodann war auch an eine Weiterwanderung des Tumors durch das Chiasma und die Folgeerscheinungen zu denken.

Tertsch (819) referiert über einen Fall von Konus in atypischer Richtung in folgender Form: am oberen Sehnervenrande erleidet die Retina in ihren Aussenschichten eine tiefe mit Nervenfasern ausgefüllte Ausbuchtung. Hier fehlt das Pigmentepithel; und die Chorioidea ist verdünnt und in Bindegewebe verwandelt. Der Fall dürfte nach T. so zu erklären sein, dass am oberen Rande des Augenblasenstieles eine Ausstülpung des inneren Blattes der sekundären Augenblase bestand. Durch diese Unregelmäfsigkeit konnte das Gewebe der sekundären Augenblase nicht bis an den Sehnerv heranrücken, und dementsprechend konnte sich das Pigmentepithel und in weiterer Folge die Lamina vitrea und Chorio capillaris nicht entwickeln, wodurch es zur Konusbildung kam. Die einschlägigen Literaturfälle werden aufgezählt.

XXIII. Unfallerkrankungen, Verletzungen, Fremdkörper, Parasiten.

Ref.: Meyer.

*820) **Allport, F.: A case of non magnetic steel in the vitreous.** (Ein Fall von nicht magnetischem Stahl im Glaskörper.) Ophthalm. Record. Juni 1913.

*821) **Alt: Remarks on Holes in the Macula lutea and Fovea centralis with the Report of a New Case.** The amer. journ. of Ophthalm. 1913. S. 97.

*822) **Böhm: Blendungsretinitis infolge der Beobachtung der Sonnenfinsternis am 17. April 1912.** Klin. Monatsbl. f. Augenheilk. Jahrg. 51, S. 471.

*823) **Claiborne, J. H.: A piece of glass in the crystalline lens with description of the eye three years and a half after the accident.** (Beschreibung eines Auges mit einem Glassplitter in der Linse, drei und ein halbes Jahr nach der Verletzung.) Annals of Ophthalm. April 1913.

*824) **Crigler, L. W.: A burn of eyeball due to caustic contents of golfball.** (Augenverbrennung durch ätzenden Inhalt eines Golfballens.) Journ. Amer. Med. Assoc. 26. April 1913.

*825) **Dalmer: Über das Versagen der Magnetextraktion bei positivem Sideroskopbefund.** Zeitschr. f. Augenheilk. S. 552.

826) **Danis, M.: La sidérose de l'oeil.** Le Progrès médical belge. 1. juin 1913.

*827) **Genet: Luxation sous-conjunctivale du cristallin. Rôle des muscles droits dans l'éclatement de la coque oculaire.** Annal. d'oculist. T. CXLIX. S. 273 bis 281.

*828) **van der Hoeve: Extraktion von Kupfersplittern aus dem Glaskörperraum.** Klin. Monatsbl. f. Augenheilk. Jahrg. 51, S. 643.

*829) **Knapp, Paul: Beidseitige Makulaerkrankung nach Kurzschluss.** Zeitschr. f. Augenheilk. Bd. 29, S. 440.

*830) **De Lapersonne et Velter: Traumatisme de l'orbite et du crane par balle de revolver. Hémianopsie en quadrant.** Arch. d'ophtalm. T. XXXIII, S. 193—199.

*831) **Meller: Über traumatische Hornhauttrübungen.** Arch. f. Ophthalm. Bd. 85, S. 172.

832) **Ollendorff: Die Kuhntsche Bindehautverwertung bei perforierenden Verletzungen.** Zeitschr. f. Augenheilk. Bd. 29, S. 557.

*833) **Reichmann: Zur Fremdkörperlokalisation im Auge.** Münch. med. Wochenschr. Nr. 15, S. 816.

*834) **Reis: Ein Beitrag zur Ophthalmomykosis.** Wien. klin. Wochenschr. Nr. 22, S. 889.

*835) **Rollet: De l'extraction des corps étrangers intra-oculaires non-magnétiques.** Soc. franç. d'ophtalm. Mai 1913. Annal. d'oculist. T. CXLIX. S. 396.

*836) **Sandmann: Beobachtungen über Sonnenblendung.** Fortschritte der Medizin. Nr. 7, S. 169.

*837) **Wolffberg: Ein bemerkenswerter Fall von Ophthalmia electrica.** Wochenschrift f. Therapie u. Hygiene d. Auges. 1913. Nr. 24.

Allport (820) fand einen Fremdkörper von Stahl im Glaskörper einige mm von der Wunde und unweit der Sklerokornealgrenze. Weder der grosse, noch der kleine Magnet zeigten irgend welchen Einfluss. Röntgenbild zeigte durch einen Fehler in der Technik keinen Fremdkörper. Da Panophthalmie einsetzte, wurde das Auge entfernt und das Stahlstück fand sich, wo es ursprünglich lokalisiert worden war. Es stellte sich heraus, dass der Stahl zwischen 16% und 19% Mangan enthielt, was seine nichtmagnetische Eigenschaft erklärt. Alling.

Alt (821) bringt den anatomischen Befund eines Falles von Lochbildung der Makula nach perforierender Verletzung infolge Dynamitpatronenexplosion. Die Untersuchung ergab, dass ein hoher Grad von Hyperämie der Chorioidea in Verbindung mit chemischen und mechanischen Einflüssen ein Ödem der Makula herbeiführen kann, dass bei längerer Per-

sistens zur Ruptur der inneren Schichten und somit zur Lochbildung Veranlassung geben kann.

Böhm (822) berichtet über die Resultate einer Sammelforschung betreffend Blendungsretinitis durch Sonnenfinsternisbeobachtung, welche 412 Fälle umfasst. Die ophthalmoskopischen Veränderungen waren kleine gelbe Herdchen in der Makulagegend von rötlichem Hof umfasst und wird von dem Autor als ein Exsudationsvorgang aufgefasst, der nach den Birch-Hirschfeldschen experimentellen Resultaten der Retinalblutung übereinstimmt. Es handelt sich um eine Trübung durch Zerfall im Sinnesepithel und Exsudation aus der Choriocapillaris. Relativ häufig fand sich Pigmentierung der Makula. Die Prognose ist relativ günstig. Manchmal wurden noch präretinale Blutungen und Schädigungen des vorderen Bulbusabschnittes beobachtet. Ringskotome nach Jess konnten nicht beobachtet werden. In einzelnen Fällen war Nyctalogie bei doppelseitigem zentralem Skotom vorhanden. Eines der charakteristischen Zeichen ist das kleine zentrale Skotom. Die Sehschärfe kehrte im allgemeinen bis auf vereinzelte Fälle zum früheren Status wieder zurück. In einigen Fällen ist das Auftreten von Metamorphipsien beobachtet worden.

Ein junger Mann kam zu Claiborne (823) mit einer Wunde im Auge, die er durch das Platzen einer Flasche erhalten hatte. Ein, etwa drei bis vier mm langer Glassplitter war in der Ciliargegend, gleich hinter der Zonula eingedrungen, und Röntgenstrahlen erwiesen ihn hinter dem Äquator der Linse liegend. Das Auge beruhigte sich und hatte ein Jahr später 20/40 Sehschärfe. Seitlich von dem Fremdkörper sieht man einige Linsentrübungen. Alling.

Die Gefahr des Platzens sogenannter Wasser-Golfbälle ist durch die Anzahl der Fälle von Verbrennung, die letzthin zur Beobachtung kamen, dargetan.

Crigler (824) fügt einen weiteren hinzu, in welchem die Analyse eines Balles desselben Fabrikates wie der, welcher den Unfall verursacht hatte, eine Mischung von schwefelsaurem Barium, Seife und freiem Alkali zeigte. (Natriumhydroxid 2,4%.) Das Auge ging beinahe verloren und behielt eine Sehschärfe von nur: Finger auf einen Fuss. Dichte Kornealtrübungen bildeten die Ursache. Alling.

Dalmer (825) geht auf die verschiedenen Ursachen ein, aus denen bei positivem Sideroskopbefund ein Versagen der Magnetextraktion eintreten kann. Ein eiserner Fremdkörper kann ausserhalb des Bulbus sitzen. Ein eiserner Fremdkörper haftet im Bulbus. Die magnetischen Eigenschaften des Fremdkörpers sind nicht ausreichend. Es werden drei Perforationsverletzungen beschrieben: 10 mg, 6 mg und 12 mg. Benecken.

Genet (827) berichtet über einen Fall von subkonjunktivaler Luxation der Linse und weist im Anschluss daran auf die Bedeutung hin, die die geraden Augenmuskeln bei der Zerreissung der Augenhüllen haben. Ein 56jähriger Schmied erhielt auf der Leiter von oben einen sehr heftigen Fusstritt gegen die rechte Gesichtshälfte; ausser der subkonjunktivalen Luxation der Linse nahe dem Ansatz des Rectus externus fand sich noch eine Vergrösserung der Pupille nach der temporalen Seite, indem hier ein breites Kolobom der Iris zu sehen war. Ausserdem war noch eine ausgedehnte Frakturierung der Nasenknochen vorhanden. Der

Rand der Linse, die gelblich durch die intakte Bindehaut durchschimmerte, berührte medial den Hornhautrand. Die Linse wurde extrahiert und es erfolgte glatte Heilung mit leidlichem Visus (+ 10,0 S. = $^1/_5$). In 33 von Briolat früher zusammengestellten Fällen erfolgte die subkonjunktivale Linsenluxation 10 mal vor die Sehne des Rectus superior, 10 mal vor die des Rectus internus, 9 mal vor die Externussehne, nur 4 mal zwischen die Sehnen des Superior und Internus und kein einzigesmal kam es zur Luxation nach unten. Stets war der verletzende Körper gross und die Angriffsfläche am Auge breit. Für das Verständnis des Mechanismus der Verletzung ist diese Tatsache wichtig. Von besonderer Bedeutung ist die Betrachtung des anatomischen Baus der Sklera zwischen Sehnenansätzen und Limbus: es ist hier die dünnste Stelle der sich aus zirkulär verlaufenden Fasern zusammensetzenden Sklera. Neben dem Druck des Augeninhaltes gegen die Augenhüllen bei dem plötzlichen heftigen Rückstoss spielt bei der Genese des Lederhautrisses der plötzliche Zug der sich rasch kontrahierenden geraden Augenmuskeln eine Hauptrolle. Das Iriskolobom entsteht durch eine sackförmige Umschlagung der Iris nach hinten infolge des andrängenden Kammerwassers. Bei dem Fehlen der Zonula durch Zerreissung kann sich die Iris bis in den Glaskörper umschlagen. Die Prognose ist im allgemeinen gut; in keinem der 33 Fälle kam es zum Verlust des Auges, 26 mal wurde eine leidliche Sehschärfe erreicht. Causé.

v. d. Hoeve (828) knüpft an v. Hippels Arbeit an, nach der es v. Hippel gelang, bei 10 einschlägigen Fällen achtmal die Splitter zu entfernen. Verfasser legt aber besonderen Wert auf eine voraufgehende exakte Lokalisation, welche mit einer Wesselyschen Prothese unschwer gelingt. Er verweist dabei auf einen Fall, bei dem nur eine kleine Einschlagstelle vorhanden war. Bei der Röntgendurchleuchtung fanden sich plötzlich 4 Splitter. Die Exsudate, welche nach v. Hippel ein Wegweiser für die Lokalisation sein können, können auch in sofern irreführen, als sich solche auch in grösserer Anzahl nach einer Verletzung finden können. Nach v. d. Hoeve sind gerade die Hippelschen Fälle ein schlagender Beweis dafür, dass der Fremdkörper nicht in der Gegend der Einschlagsstelle liegen zu bleiben braucht, und dass so häufig unnütze Operationen veranlasst werden.

Knapp (829) beschreibt einen Fall von Kurzschlussblendung, bei dem nach Art einer Momentphotographie das Flammenbild auf der Netzhaut in Gestalt eines chorioretinitischen Herdes gewissermafsen photographiert war. Die Lichtstärke muss in dem Moment 150 000 Kerzen betragen haben. Verf. schiebt die Ursache der Schädigung mehr auf die leuchtenden Strahlen als auf das ultraviolette Licht, weil nach Birch-Hirschfelds Arbeiten das ultraviolette Licht mehr die inneren Netzhautschichten schädigt, während leuchtende Strahlen in erster Linie Aderhaut, Pigmentepithel und äussere Netzhautschichten affizieren. Metamorphopsie trat auffälliger Weise erst 8 Tage später ein: Glücklicherweise waren nicht gerade die Foveae, sondern deren Nachbarschaft betroffen.

De Lapersonne und Velter (830) beobachteten bei einem 14jähr. Telegraphisten, der beim Spielen eine Revolverschussverletzung der Augenhöhlen und des Gehirns erhielt, einen eigenartigen, sogen. okzipitalen Symptomenkomplex. Der Verletzte wurde mit schwerer Bewusstseinstörung eingeliefert, es bestand ein starker Exophthalmus und grosser

retrobulbärer Bluterguss. Radiographisch wurde die Revolverkugel im oberen Teil des linken Okzipitallappens nahe der Medianlinie festgestellt. Eine rapide Besserung des Allgemeinbefindens trat erst auf zweimalige Lumbalpunktionen und Enukleation des Auges ein. Es blieb zunächst noch eine beträchtliche Desorientation bezüglich Raum und Zeit, eine vollkommene Amnesie und komplizierte aphasische Störungen, die in einer psychischen Wortblindheit, bzw. optischen, nicht motorischen Aphasie bestanden. Schliesslich war nur noch eine auf gewisse Buchstaben beschränkte Wortblindheit vorhanden. Am gesunden Auge bestand bei normalem Befund im temporalen oberen Segment eine Quadranten-Hemianopsie. Bezüglich der Vornahme eines operativen Eingriffes raten de Lapersonne und Velter auf Grund dieser Beobachtung zu einem solchen erst in einem späteren Stadium. Im allgemeinen spricht das gleichzeitige Vorhandensein des okzipitalen Syndroms (psychische und aphasische Störungen) mit Hemianopsie für eine Gehirnverletzung am hinteren Pol. Die Läsionsstelle der optischen Wege lässt sich nicht mit Sicherheit festlegen, wahrscheinlich jedoch erfolgte sie im hinteren oberen Teil des linken Hinterhauptlappens. Causé.

Mellers (831) beschreibt zwei Fälle von selbst beobachteter Hornhauttrübung durch Quetschung. Der eine ist durch Sturz auf einen Pflug, der zweite durch einen Fall auf eine Pfeife entstanden. Beide Male entstand eine Skleralruptur mit ihren Folgen. Die scheibenförmige Trübung im ersten Falle ist nach Ansicht des Verfassers nicht durch Zerrung der Descemetschen Membran entstanden, sondern dadurch, dass bei der Deformation der Hornhaut durch den Sturz eine Lockerung des Zusammenhanges zwischen der Descemet und den hinteren Hornhautlamellen entstand, ein Beweis, dass der Hornhautprozess nicht durch Imbibition von der Vorderkammer her entstand, ist die relative Intaktheit der Descemetschen Membran.

Ollendorff (832) berichtet über seine Erfahrungen mit der Kuhntschen Bindehautplastik bei acht einfachen perforierenden Verletzungen und zwanzig komplizierten. Nur bei zwei von den letzteren konnte das Auge nicht erhalten werden. Ein Fall wird dann näher beschrieben. Für Wunden mit Glaskörperprolaps wird Narkose empfohlen, sonst Kokainanästhesie. Ferner empfiehlt es sich, zuerst den Lappen zu präparieren. Verf. entscheidet sich für den doppelt gestielten Bindehautlappen. Wichtig ist die Lagerung des Lappens möglichst von oben nach unten. Ragt die Verletzung in die Sklera, so nimmt man den Bindehautlappen von der anderen Seite. Nach Erzielung des Effektes kann man den Bindehautlappen abtragen.

Reichmann (833) stellte mit Hilfe einer Modifikation der Methode von Fürstenau das Vorhandensein eines Eisensplitters hinter dem Bulbus exakt fest. Es wurde mit Tasterzirkel die Entfernung zwischen der Pupillenmitte und einem diametral am Okziput gegenüberliegenden Punkte gemessen. Die Röhre wurde so zentriert, dass die Distanz zwischen Pupillenmitte und Achskathode = 60 cm war und dann, wie üblich, die beiden stereometrischen Aufnahmen gemacht. Starkstrominduktor, Rapidwasserkühlrohr Bauer 9, sekundäre Stromstärke 12 M.-A., Expositionsdauer 30 Sekunden. Es fanden sich 2 Schatten, deren Distanz mit Tiefenmesser gemessen, 26,5 mm ergab (als Abstand des Korpus von dem Film). 2 mm ist als ungefährer Abstand des Films vom Bulbus anzunehmen; es blieben also 24,5 mm als Abstand des Fremdkörpers (der Film war ein Zahnfilm). Da nun der sagittale Durchmesser des normalen, völlig entwickelten Auges zwischen 24

und 24,5 schwankt, und wir es hier mit einem jugendlichen Individuum zu tun hatten, war die Annahme gerechtfertigt, dass sich der Fremdkörper hinter dem Bulbus befinden müsste. Die vorgenommene Enukleation bestätigte den Befund.

Reis (834) fand im Konjunktivalsack eines Patienten eine Schlammfliegenlarve, zu der Gattung Cyrphiden gehörig, welche durch Unreinlichkeit an das amaurotische und strabotische Auge gekommen war. Die Larve lebte 8 Stunden in gesättigter Sublimatlösung und 12 Stunden in reinem Formalin, indem sie die Atmungsröhrchen über der Oberfläche der Flüssigkeit haltend, schwamm. Jedenfalls ist durch eine Fliege im Herbst ein Ei in den Bindehautsack gelegt, aus dem sich dann die Larve entwickelte.

Rollet (835) bespricht die Methode der Extraktion nichtmagnetischer intraokularer Fremdkörper, deren Bestimmung vermittelst der Radiographie mit grosser Sicherheit gelingt. Rollet konnte drei derartige Fälle mit Erfolg operieren: im ersten lag das Bronzestückchen hinter dem Ciliarkörper und wurde auf kornealem Wege (Keratotomie, Iridektomie, Extraktion der klaren Linse, Extraktion des Fremdkörpers mit einer Curette) entfernt; in den beiden anderen Fällen wurde eine Trepanation der Sklera vorgenommen und auf diesem Wege je ein Stückchen Kupfer mit Erhaltung des Auges entfernt. Causé.

Wolffberg (837) berichtet von einem Fall von Ophthalmia electrica (Konjunktivitis, Miosis und rechtsseitige Gesichtsfeldeinschränkung), verursacht durch Lesen beim Lichte einer mit Reflektor versehenen 35 kerzigen Metallfadenlampe in einem zur Behandlung eines masernkranken Kindes abgedunkelten Zimmer.

Sandmann (836) berichtet über 10 selbstbeobachtete Fälle von Sonnenblendung, welche mit Birch-Hirschfeldschem Skotometer untersucht wurden. Drei hatten ein genau zentrales, sieben ein parazentrales Skotom. Dasselbe war bei allen positiv und absolut und wurde in 1 bis 4 Wochen negativ und relativ mit einer Ausnahme. Sehschärfe $^{3}/_{10}$—$^{8}/_{10}$. Bei 3 Augen völlige Heilung, bei einem blieb das positive Skotom. Bei den 7 übrigen liess sich stets noch ein relatives Skotom nachweisen. Therapeutisch kam nur Schutz vor Licht in Betracht.

Verantwortlicher Redakteur für den Referatenteil: Prof. Dr. K. Wessely in Würzburg.

Regelmäßiger Vierteljahresbericht

über die

Leistungen und Fortschritte der Augenheilkunde

erstattet von

H. Höhmann-Würzburg, **H. Köllner**-Würzburg, **W. Krauss**-Marburg, **R. Kümmell**-Erlangen, **W. Löhlein**-Greifswald, **H. Meyer**-Brandenburg, **W. Nicolai**-Berlin, **H. Pagenstecher**-Strassburg, **K. Wessely**-Würzburg, **M. Wolfrum**-Leipzig

unter Mitwirkung von

Alling-New-Haven, **Calderaro**-Rom, **Causé**-Mainz, **Danis**-Brüssel, **Gilbert**-München, **Grönholm**-Helsingfors, **Hummelsheim**-Bonn, **Mertens**-Wiesbaden, **Tertsch**-Wien, **Treutler**-Dresden, **Visser**-Amsterdam

redigiert von **K. Wessely.**

Drittes Quartal 1913.*)

I. Allgemeine ophthalmologische Literatur.

(Bücher, Monographien, Historisches.)

Ref.: Wessely.

*838) **Ask: Studien über die pathologische Anatomie der erworbenen Linsenluxationen.** Wiesbaden 1913.

*839) **Mc. Callan: Augenärztliche Fortschritte in Ägypten.** Intern. med. Kongr. London.

*840) **Credé-Hoerder: Die Augeneiterung der Neugeborenen.** Berlin 1913.

*841) **Curtil: Note sur l'écriture des aveugles.** Revue générale d'ophtalm. T. XXXII, S. 385—387.

*842) **Fischer, O.: Medizinische Physik.** Leipzig 1913. 1120 S. M. 36.—.

843) **Greeff: Eine Brille von vor 1500.** (Beschreibung eines Nasenreiters, der bei einem Antiquar im Einbande von Inkunabeln aus dem 15. Jahrh. gefunden wurde.) Zeitschr. f. ophthalm. Optik. Heft 2.

843a) **Greeff: Ein interessanter Anachronismus, das Jesuskind mit der Brille.** (Bild der italienischen Schule, 16. Jahrh.) Zeitschr. f. ophthalm. Optik. Heft 3.

*844) **Greeff** und **v. Haselberg: Bruchstücke einer unveröffentlichten deutschen Augenheilkunde vor Bartisch von Königsbrück.** Arch. f. Augenheilk. Bd. 75.

845) **Schleich: Kurzer Abriss der Geschichte der Tier-Augenheilkunde.** Zentralbl. f. pr. Aug. Aug.-Septb.

846) **v. Sicherer: Hygiene des Auges im gesunden und kranken Zustande.** (Bücherei der Gesundheitspflege). Zweite verbess. u. verm. Aufl. Stuttgart 1913.

*847) **Uhthoff: Die Augenveränderungen bei den Erkrankungen des Gehirns.** (Graefe-Saemisch Handbuch). Lief. 228/9.

*) Der Bericht enthält zugleich die Referate der Tagungen in Gent (Belgische ophthalm. Gesellsch.), London (Internat. med. Kongress) und Wien (Naturforscherversammlung).

Von Uhthoffs (847) ausgezeichnetem Werke «Die Augenveränderungen bei den Erkrankungen des Gehirns» aus Graefe-Saemischs Handbuch liegt eine neue Lieferung vor. Sie enthält die Augensymptome bei Grosshirn- und Kleinhirnabszess, bei der akuten hämorrhagischen Encephalitis, bei den tierischen Parasiten des Gehirns, ferner bei Turmschädel und endlich bei Schädelbrüchen. Gerade zu den selteneren der genannten Krankheitsbilder hat Uhthoff in den letzten Jahren wichtige eigene Beiträge gebracht, so dass seine Anschauungen z. T. schon an früherer Stelle referiert werden konnten. Daneben findet aber der Leser wie in den früheren Kapiteln so auch hier die gesamte einschlägige Literatur wieder ausserordentlich kritisch gesichtet und übersichtlich dargestellt.

In seinem Aufsatze über die Augeneiterung der Neugeborenen tritt Credé-Hoerder (840) sehr lebhaft für gesetzmäfsige Durchführung der Credéisierung und absolute Anzeigepflicht der Blennorrhoe ein. Eine Rundfrage bei Ophthalmologen und Gynäkologen bestätigte ihm, dass niemals eine Schädigung des Neugeborenenauges durch den Credéschen Tropfen bisher beobachtet worden ist. Klinische und experimentelle Prüfung erwies als bestes Prophylaktikum (mit relativ geringster Reizwirkung) das 1 %ige Argent. nitr., demnächst das Argentum aceticum und das Sophol.

In seiner Monographie über die pathologische Anatomie der erworbenen Linsenluxationen gibt Ask (838) die Resultate, die er aus mikroskopischen Untersuchungen an eigenem Material sowie dem der Freiburger und Jenenser Augenklinik gewonnen hat. Unter den Hauptergebnissen bezüglich der Mechanik der Linsenluxationen führt er auf, dass bei Luxationen innerhalb des Augapfels häufig eine Achsendrehung der Linse um 180° erfolgt, dass bei Luxation in den Glaskörper die Linse infolge der weicheren Beschaffenheit des Glaskörperzentrums hier liegen bleiben kann, ohne sogleich weiter herabzusinken, dass auch durch stumpfe Gewalt hervorgerufene Iridodialyse die Luxation der Linse in die Vorderkammer nicht zu hindern braucht, dass der Weg der Linse bei der Luxation unter die Bindehaut zwar in der Regel durch die Iriswurzel geht, dass aber die Ruptur dabei nicht durch Vorderkammer und Schlemmschen Kanal gehen muss u. a. m. Bemerkenswert ist, dass der Autor auf Grund der entzündlichen Veränderungen an Netzhaut und Uvea die Vorstellung vertritt, die zerfallenden Linsenmassen entfalteten eine chemische Reizwirkung im Inneren des Auges, was für die Erklärung mancher Fälle von Sekundärglaukom und auch für die Indikationsstellung des operativen Eingriffs zu berücksichtigen sei. Bei der subkonjunktivalen Luxation sei möglichst baldige Entfernung der Linse empfehlenswert.

In seinem «Medizinische Physik» betitelten Buche hat sich Fischer die (842) Aufgabe gestellt, Kapitel der Physik, welche ausserhalb des gewöhnlichen Elementarunterrichtes liegen, für die Medizin aber wichtig sind, so darzustellen, dass sie auch dem nicht besonders mathematisch ausgebildeten Mediziner verständlich werden. Die Elektrizitätslehre und die physikalische Chemie bleiben in dem Buche unberücksichtigt, es beschränkt sich auf bestimmte Kapitel der Mechanik, der Akustik und der Optik. Die Ausführungen aus der Kinetik und Kinematik sollen zum Verständnisse der Muskel- und Gelenkmechanik dienen, in dem Kapitel Optik werden die Abbildungsgesetze mit besonderer Berücksichtigung des Auges und der optischen

Untersuchungsinstrumente (einschliesslich Ultramikroskop und Polarisationsapparate) besprochen.

Zur Blindenschrift ist nach Curtil (841) in Frankreich zurzeit das Braillesche System üblich. Es ist ein orthographisches System, das das Alphabet durch 1—6 Punkte reproduziert und also den grammatikalischen Regeln unterworfen ist. Für viel gebräuchliche Worte hat man einige Abkürzungen festgesetzt. Doch ist Schrift und Lektüre sehr langsam und nur zwischen Eingeweihten, also fast durchweg Blinden möglich. Das Ideal wäre ein internationales System phonetischer Natur, das auch für den Verkehr zwischen Blinden und Sehenden zu gebrauchen wäre. Causé.

Mc. Callan (839) berichtet über die Fortschritte der Augenfürsorge in Ägypten. Seit 1904 sind (grossenteils mit Hilfe einer Stiftung von Sir Ernest Cassel) 14 neue Augenspitäler in ganz Ägypten gegründet worden. Jedes hat nur 14 klinische Betten, da die meisten Operationen (Trachom) ambulant vorgenommen werden können. Ausserdem gibt es noch fliegende mit Zelten versehene Hospitäler. Den ganzen Nutzen der modernen Maßnahmen wird erst das kommende Geschlecht haben. Zurzeit sind noch 16 % der den Arzt aufsuchenden Kranken bereits völlig Erblindete.

Die Bruchstücke einer vor Bartisch zu datierenden deutschen Augenheilkunde, die Greeff und v. Haselberg (844) in Abdruck wiedergeben, sind einzelne, wahrscheinlich von Caspar Strohmayr herrührende Blätter, die sich in der Stadtbibliothek zu Lindau zwischen seiner Handschrift über den Bruchschnitt fanden. Sie enthalten anatomische Notizen, einzelne farbige Krankheitsdarstellungen und vor allem interessante Ausführungen über Entstehen und Erkennen des Stars sowie den besten Zeitpunkt seiner Entfernung.

II. Beziehungen zu Allgemeinleiden (einschl. Vergiftungen).

Ref.: Höhmann.

*848) **Antonelli: Über eine Form von Leontiasis ossea, Periostosen der Gesichtsknochen, bei Lues congenita.** Klin. Monatsbl. f. Augenheilk. 1913. Sept. S. 411.

*849) **Auerbach** und **Brandt: Über eine wichtige Verlaufsform der multiplen Sklerose.** Mediz. Klinik. 1913. Nr. 30. S. 1201.

*850) **Cantonnet: Rétinite septique et panophtalmie métastatique.** Archives d'ophtalmologie. T. XXXIII. S. 425—428.

*851) **Chevallereau: Lésions oculaires dans un cas d'érythème polymorphe.** Société d'ophtalm. de Paris. Juillet 1913. Annal. d'oculist. T. CL. S. 209.

*852) **Ergellet: Metastatische Ophthalmie.** Dtsch. med. Wochenschr. 1913. Nr. 27. S. 1341.

*853) **Foster, Matth. Lankton: Toxic Amblyopia due to Tabacco Alone.** Archives of Ophthalm. Vol. XLII. Nr. 4.

*854) **Henkes, J. C.: Ein Fall von Neuritis optica bei einer Kranken mit Polyneuritis degenerativa.** Nederlandsche Tijdschrift voor Geneeskunde. 1913. II. Nr. 1.

*855) **Hill, Emory: Hypophysis Disease (from the Ophthalmological Standpoint).** With a Report of two Cases. Archives of Ophthalm. Vol. XLII. Nr. 4.

*856) **Hollaender, Hugo: Ein Blutschmarotzer als Erreger der skrofulösen Erkrankungen.** Wien. med. Wochenschr. 1913. Nr. 26 und 27. S. 1676.

*857) **Igersheimer u. Verzár, Fritz: Zur Pathogenese der Methylalkohol- und Atoxylamblyopie.** Archiv f. Augenheilk. Bd. 75. S. 27.

*858) **Kalaschnikow, W. P.: Skleritis und Podagra.** Zentralbl. f. prakt. Augenheilk. 1913. Juli. S. 193.

*859) **Meller, J.: Über Stauungspapille und Abduzenslähmung bei Chlorose.** Zentralbl. f. prakt. Augenheilk. 1913. Aug.-Sept. S. 271.

*860) **Rusche: Über die Beziehungen der Infektionskrankheiten zum Sehorgan.** Zeitschr. f. Augenheilk. 1913. Juli. S. 10.

861) **Schütz: Untersuchungen über den Augendruck im Coma diabeticum.** Inaug.-Diss. Strassburg.

*862) **Stock: Über Blutungen in der Retina bei Miliartuberkulose.** Klin. Monatsbl. f. Augenheilk. 1913. Sept. S. 411.

*863) **Stuelp: Zur Ätiologie des sog. „chronischen Gelenkrheumatismus" mit Augenkomplikationen.** 85. Versamml. deutsch. Naturforscher u. Ärzte in Wien. 21—28. Sept.

*864) **Toulant, Chevallier et de Jong: Deux cas d'épisclérite au cours de l'érythème polymorphe.** Société d'ophtalm. de Paris. Juillet 1913. Annal. d'oculist. T. CL. S. 209.

*865) **Tyson, H.: Amblyopia from inhalation of methyl alcohol.** (Amblyopie infolge von Methylalkoholinhalation.) Trans. Amer. Ophthalm. Soc. 1912.

*866) **Uhthoff, W.: Zur Frage der Heilung resp. Besserung intrakranieller tuberkulöser Prozesse mit Augensymptomen.** Klin. Monatsbl. f. Augenheilk. 1913. Sept. S. 411.

867) **Wissmann, R.: Die Stellung der Hysterie in der Augenheilkunde.** Klin. Monatsbl. f. Augenheilk. 1913. Aug. S. 249.

*868) **Wissmann, R.: Beurteilung von Augensymptomen bei Hysterie.** 85. Vers. deutscher Naturforscher und Ärzte. Wien. 21.—28. Sept. 1913.

*869) **Yamaguchi: Xanthopsie bei Santoninmissbrauch.** Klin. Monatsbl. f. Augenheilk. Juli. S. 46.

Bei tuberkulös Kranken, namentlich aber bei lymphatischen und skrophulösen Individuen konnte Holländer (856) einen Blutschmarotzer nachweisen, den er als Erreger der skrophulösen Erkrankungen anspricht. Er führt im einzelnen unter Beifügung von Mikrophotogrammen und Skizzen den Entwicklungsgang des Protozoon aus: dieser ist im menschlichen Blut ungeschlechtlich, nach dem Wirtswechsel — der durch den Stich von Pulex irritans erfolgt — im Darmkanal des Flohes geschlechtlich. Nach H.s Beobachtungen liegt die pathologische Bedeutung des Schmarotzers in der Zerstörung der Leukocyten, speziell der Makrophagen, und damit der Freimachung der von letzteren aufgenommenen Mikroorganismen, speziell der Tuberkelbazillen. Reaktiv erfolge die Mobilisierung von Lymphocyten mit Schwellung und Vermehrung der Lymphdrüsen und deren Folgezuständen, kurz das klinische Bild der Skrophulose.

Den eigenartigen Symptomenkomplex der Stauungspapille und Abduzenslähmung bei Chlorose erörtert Meller (859) an Hand eines von ihm beobachteten Falles und der in der Literatur beschriebenen Fälle. Ähnliche Symptome von seiten der Augen sind von anderen Autoren bei Otitis media, ferner nach schweren Blutverlusten, auch nach Zahnextrak-

tionen beschrieben worden. Alle diese Fälle lassen sich am besten durch Thrombenbildungen im Sinus cavernosus, den der N. abducens direkt durchsetzt, am leichtesten erklären. Und da bei Chlorose das Blut grosse Neigung zur Gerinnung und somit auch zur Thrombenbildung hat, so scheint dem Verf. die Annahme solcher thrombotischen Vorgänge die ansprechenste Erklärung für den eigenartigen Symptomenkomplex zu sein.

Toulant, Chevallier und de Jong (864) beobachteten in einem Falle von papulösem, blasigen Erythema polymorphum beiderseitige symmetrische episkleritische Herde in den von den Lidern bedeckten Teilen des Bulbus. Gegen Ende der Affektion, die in 2 Monaten ausheilte, erschienen in der Konjunktiva 2 feine, phlyktänenähnliche Bläschen. Im zweiten Falle, einem knötchenförmigen polymorphen Erythem, war nur ein episkleraler Buckel vorhanden, der in 2 Wochen abheilte. Causé.

Chevallereau (851) sah bei einem 15 Jährigen mit exsudativem polymorphen Erythem der Stirn eine Erkrankung des Unterlides und der Konjunktiva. An letzterer zeigte sich eine bandförmige Injektion vom nasalen Hornhautrand bis in den inneren Winkel. Causé.

Zwei seltene Fälle von Beziehungen der Infektionskrankheiten zum Sehorgan sah Rusche (860). Der erste Fall betraf ein 7jähriges Kind, das während einer Scharlacherkrankung eine Abnahme des Sehvermögens erlitt. 6 Wochen später bestand auf beiden Augen eine Neuritis optica: Verwaschenheit der Papillengrenzen, starke Füllung und Schlängelung der Venen und Prominenz der rechten Papille. In klinischer Behandlung trat vollständige Heilung mit normalem Sehvermögen ein, doch blieb eine temporale Abblassung beider Papillen bestehen. In dem anderen Fall handelte es sich um eine einseitige Entzündung des Uvealtraktus bei akutem Gelenkrheumatismus; der letztere war kompliziert durch eine typhusähnliche Erkrankung. Im Blut fanden sich typhusverdächtige Stäbchen der Koligruppe, das Blutserum agglutinierte Paratyphus A 1 : 50. Die Krankheit nahm einen rapiden Verlauf und endete innerhalb 3 Wochen mit dem Exitus. An dem erkrankten Auge war die schwere Beteiligung des Glaskörpers auffallend, das Auge ging sehr schnell durch Schrumpfung zu Verlust. Da die Sektion verweigert wurde, muss die Frage offen bleiben, ob die Erkrankung des Auges auf Streptokokken-, Paratyphus- oder Bact. coli-Infektion bzw. Mischinfektion beruhte. Die ausführliche Krankengeschichte ist beigefügt.

Nach den Erfahrungen von Kalaschnikow (858) stehen die meisten Fälle von Skleritis mit Podagra in engem Zusammenhang. Das Auge ist mit der Tenonschen Kapsel als eine Enarthrose, ähnlich dem Hüftgelenk aufzufassen und hieraus Ätiologie und Therapie der Erkrankungen der Sklera abzuleiten. Sowohl bei den akuten wie chronischen Skleritiden handele es sich zumeist um gichtige Erkrankungen, Lues und Tuberkulose sind demgegenüber viel seltener. In erster Linie hat man bei Skleritis die Arthritis urica zu behandeln, allgemein wie lokal, letzteres durch warme Umschläge und Verband, später Massage mit Salben. Zwecks Erleichterung der Zirkulation verwirft K. das Atropin, wendet vielmehr Eserin an. Er hat bei dieser Behandlungsart stets vollen Erfolg gehabt.

Stülp (863) erwähnt, dass »rheumatische« Augenleiden und chronischer Gelenkrheumatismus eigentlich nicht mehr existieren, sondern dass verschiedene Ursachen diesen Erkrankungen zugrunde liegen.

Die Ursachen für die vielgestaltigen chronischen Monarthritiden sind bekanntlich Trauma, neuropath. Einflüsse, akute und chron. Infektionskrankheiten, insbesondere Gonorrhoe, Lues und Tuberkulose (die letzten drei spielen auch am Auge eine Rolle). Dagegen suchte man statt der verschiedenartigen Ätiologie, die man bisher der «fieberhaften sekundären» und der fieberlosen primären progressiven Polyarthritis ankylosans et deformans zugrunde legte, entsprechend dem einheitlichen Krankheitsbilde nach einer einheitlichen Ursache und glaubte diese in der Tuberkulose gefunden zu haben, nachdem Poncet die «Lehre» vom «tuberkulösen Gelenkrheumatismus» geschaffen und komplizierende Augenleiden sich als tuberkulös herausgestellt hatten. Vortr. beweist aus der zahlreichen Literatur, dass die Poncetsche Lehre durchaus ungenügend fundiert ist, zumal in allen publizierten Fällen sicherer objektiver Aufschluss anderer Ursachen fehlt. Auf Grund eigener Beobachtungen, bei denen ausser tuberkulösen Augenerscheinungen gleichzeitig Erkrankungen des Gefässsystems, chronische Bleivergiftung (mit Indikanurie), Gonorrhoe und Lues nachzuweisen waren, warnt Vortr. davor, sich mit der Feststellung tuberkulöser Erscheinungen allein zu begnügen, und empfiehlt bezüglich Gonorrhoe und Lues Untersuchung auf Tripperfäden, bakteriolog. Untersuchung des Urethral- und Cervikalschleimes und Wassermannsche Blutuntersuchung vorzunehmen. Köllner.

Stock (862) sah bei einem 37jährigen Mann während einer dunklen fieberhaften Erkrankung Blutungen in der Retina auftreten. Kurz vor dem Exitus liessen sich auch Miliartuberkel der Aderhaut nachweisen. Die Sektion ergab Miliartuberkulose. Diese Blutungen sind analog den frühzeitigen Blutungen aus der Lunge bei Miliartuberkulose; Verwandtschaft besteht vielleicht auch mit der juvenilen Periphlebitis retinalis und den rezidivierenden Hämorrhagien.

Zur Frage der Heilung resp. Besserung intrakranieller tuberkulöser Prozesse mit Augensymptomen bringt Uhthoff (866) 3 eigene Beobachtungen: 1. eine chronisch-tuberkulöse Meningitis cerebrospinalis mit Iritis tuberculosa und tuberkulösen Herden im Fundus, die auf Tuberkulin innerhalb einiger Monate heilte. 2. Bei einem 3jährigen Kind eine schwere Kleinhirnaffektion mit doppelseitiger Neuritis optica und typischen Chorioidealtuberkeln. Übergang in Optikusatrophie und atrophische Herde der Chorioidea, im übrigen relative Heilung. 3. Einen Solitärtuberkel der Pons bei Phthisis pulmonum; der ophthalmoskopische Befund dauernd negativ. Nach 1 ½ Jahre langer Besserung traten Rezidive auf und führten zum Tod. Nach Erörterung der in der Literatur beschriebenen Fälle mit Heilung kommt er zu dem Ergebnis, dass wiederholte vorsichtige Lumbalpunktionen noch am meisten geleistet zu haben scheinen.

Antonelli (848) beschreibt 2 Fälle von kongenital-luetischer Leontiasis ossea. In dem einen Fall waren die Hyperostosen auf die Nasenknochen beschränkt, jedoch so hochgradig, dass sie die Nasenlöcher verschlossen, in dem anderen Fall waren auch die aufsteigenden Äste des Oberkiefers ergriffen.

Henkes (854) bringt die Krankengeschichte eines Falles von Neuritis optica als Anfangssymptom einer Polyneuritis. Daneben bestand ein Polyp in der linken und Schleimhautschwellung in der rechten Keilbeinhöhle. Die Behandlung derselben wurde gleich von einer wieder vorübergehenden Ver-

besserung der Sehschärfe gefolgt, obgleich die Neuritis optica nicht rhinogener Art war. Visser.

Über eine wichtige Verlaufsform der multiplen Sklerose sprechen Auerbach und Brandt (849) an Hand zahlreicher selbst beobachteter Fälle. Die Mehrzahl betraf die jugendliche oder mittlere Altersklasse und begann meist ohne oder mit nur geringfügigen Vorboten (Kopfschmerz, Schwindel) unter erheblichen Sehstörungen und zwar vorwiegend nur eines Auges. Die Gesichtsfeldprüfung ergibt normale Aussengrenzen, aber stets ein zentrales oder parazentrales Skotom, für Farben meist absolut, für Weiss relativ. Ausgiebige Bewegungen des Bulbus sowie passives Zurückdrängen sind schmerzhaft; direkte Lichtreaktion der Pupille ist herabgesetzt. In der überwiegenden Mehrzahl handelt es sich um Neuritis retrobulbaris mit normalem ophthalmoskopischen Befund; der Verlauf ist unter Anwendung von Inunktions- und Schwitzkuren zumeist günstig unter Ausbildung einer temporalen Abblassung der Papille. Neurologisch lässt sich auffallend oft, wenn auch nur andeutungsweise, ein oder mehrere Symptome der disseminierten Sklerose feststellen. Ähnliche Befunde hatten andere Autoren, in letzter Zeit Fleischer. Kurz besprochen wird die Differentialdiagnose gegenüber Hysterie, Lues cerebrospinalis, Tabes und Hirntumor. Die Optikusaffektion kann anderen Symptomen lange Zeit, bis zu 15 Jahren, vorangehen. Theoretisch scheint der geschilderte Verlaufstypus (akute retrobulbäre Neuritis), zumal im Vergleich mit dem anatomischen für entzündliche Vorgänge sprechenden Befunde, für entzündlichen Charakter der multiplen Sklerose zu sprechen. Verf. meinen, dass wenn die akute und chronische retrobulbäre Neuritis im übrigen nachgewiesenermafsen stets durch Gifte, organisierte oder nichtorganisierte, erzeugt wird, es gezwungen erscheine, lediglich die akute Neuritis der multiplen Sklerose auf eine kongenitale Anomalie der Nervenelemente zurückzuführen. Speziell nach vorangegangener Influenzaerkrankung sahen sie, wie ein paar Autoren vor ihnen, das Krankheitsbild auftreten. Andererseits nehmen Verf. eine angeborene oder erworbene Disposition an, da sonst die Krankheit häufiger beobachtet werden müsste. Kurz angeführt werden noch die Möglichkeit trypanosomenartiger Krankheitserreger (wegen des chronischen und remittierenden Krankheitsverlaufs) und des Einflusses von Rasseneigentümlichkeiten wegen der merkwürdigen Tatsache, dass die multiple Sklerose in Japan und an der Westküste von Nordamerika nicht vorkommt.

Hill (855) gibt eine Übersicht über die Anatomie, Physiologie und Pathologie der Hypophysis sowie über die Literatur, soweit sie die Augensymptome bei Hypophysen-Erkrankung betrifft, und berichtet über zwei derartige Fälle. Der erste Fall betrifft eine Cyste der Hypophyse mit den klinischen Symptomen des Hypopituitarismus, primärer Optikusatrophie und atypischer Gesichtsfeldstörung, wobei eine Operation wesentliche Besserung und Freibleiben von Rezidiven innerhalb zweier Jahre brachte. Vor der Operation war das Gesichtsfeld des L. A. auf der temporalen Seite stark eingeengt (aussen 30°); am R. A. war nur eine schmale parazentrale Zone (temporal) erhalten, während nasal nur bewegte Objekte undeutlich perzipiert wurden. Fünf Wochen nach der Operation hatte sich das Gesichtsfeld des L. A. aussen bis auf 60° erweitert, am R. A. besteht ein zentrales Skotom, umgeben von einer unregelmäfsig begrenzten perzipierenden Zone, die nach unten bis 50°, nach aussen bis 30°, oben 20°, nasal 50° reicht. Später wurde allerdings das Gesichtsfeld des R. A. wieder schlechter und reduzierte

sich auf eine nasale Partie mit sehr unregelmäfsigen Grenzen. Fall zwei: Dyspituitarismus (Cusking); früher Hyperfunktion der Hypophysis, gefolgt von einem Zustand der Insuffizienz, wahrscheinlich infolge eines Druckes, der von einer benachbarten Geschwulst herrührte. Abduzensparese rechts, primäre Optikusatrophie beiderseits; Blindheit rechts, temporale Hemianopsie ohne Makula-Aussparung links. Dieser Fall konnte nicht operiert werden, weil der Tumor wahrscheinlich schwer erreichbar gewesen wäre. Treutler.

Wissmann (868) konnte einen Fall beobachten, bei dem neurologisch zwei Krankheitsbilder bestanden: einerseits eine multiple Sklerose, andererseits eine ausgesprochene Hysterie; zwischen diesen beiden Symptomkomplexen fand sich seitens der Augen eine dreiwöchentliche linksseitige mydriatische Starre, eine leichte Verschleierung der Papillengrenzen, zuerst Amaurose, später hochgradige konzentrische Gesichtsfeldeinschränkung mit Achromatopsie. Nach eingehender Durchsicht der ganzen Literatur über Augenveränderungen bei Hysterie werden mit Ausnahme der konzentrischen Gesichtsfeldeinschränkung alle anderen Symptome zur multiplen Sklerose gerechnet. Köllner.

Ergellet (852) untersuchte die Bulbi einer an puerperaler Sepsis zugrunde gegangenen Patientin. Wenige Tage vor dem Tod war doppelseitige metastatische Ophthalmie aufgetreten. Die primäre Lokalisation fand sich in der Retina, von wo aus die sekundäre Infektion des übrigen Bulbus erfolgte, wie fast stets bei septischpyämischen Prozessen.

Cantonnet (850) beobachtete bei einer 53jährigen Frau im Verlaufe einer Septiko-Pyämie eine septische Retinitis (Roth) der einen und eine metastatische Panophthalmie der anderen Seite. Die Kranke ging 3 Tage nach Erscheinen der Augensymptome zugrunde. Ein ähnliches Zusammentreffen dieser beiden metastatischen Augenerkrankungen wurde bereits zweimal beschrieben (Herrnheiser, Axenfeld und Goh); Cantonnet ist der Ansicht, dass es sich dabei nicht um ein zufälliges Zusammentreffen zweier verschiedener Krankheitsäusserungen handelt, sondern nur um graduell verschiedene, ätiologisch aber gleiche Symptome der Pyämie. Die Rothsche Retinitis ist wahrscheinlich hervorgerufen durch das Erscheinen von Toxinen, während die Panophthalmie durch direkte Mikroben-Metastase entsteht. Die erstere ist häufig der Vorläufer der letzteren. Causé.

Igersheimer und Verzár (857) haben experimentelle Untersuchungen zur Pathogenese der Methylalkohol- und Atoxylamblyopie an Hühnern angestellt, indem sie mit geringen Konzentrationen dieser Gifte (20—33 % Methylalkohol und 5 % Atoxyl) chronische Vergiftungen hervorriefen und die Abnahme des Lichtsinnes festzustellen suchten; anschliessend wurde die Retina der Versuchstiere auf pathologische Veränderungen mikroskopisch untersucht. Die Versuchsanordnung zur Prüfung des Lichtsinnes hielt sich streng an die von Hess angegebene, es wurden nur Hühner verwendet, die bei mehrmaligen Vorversuchen gleichmäfsige Normalwerte angaben. Den chemisch reinen Methylalkohol von 20—25 % Konzentration vertrugen die Tiere in sehr grossen Mengen. Dabei fanden sich durchweg keine nennenswerten pathologischen Veränderungen der Retina, auch in den Stäbchen und Zapfen waren wenigstens keine gröberen Veränderungen zu konstatieren. Die Lichtsinnprüfung ergab vorübergehende oder allmählich zunehmende Herabsetzung des Lichtsinnes. Die normalen Pickwerte von 3 bis

6 Skalenteilen Blendenöffnung gingen auf etwa 13—20 herab, in einigen Fällen stand diese Herabsetzung mit den rauschartigen Allgemeinerscheinungen im Zusammenhang, in anderen dagegen nicht. Die Frage, ob es sich dabei um zerebrale Ermüdungssymptome und feinere Veränderungen der Netzhaut handelt, lassen die Verfasser vorläufig offen. Bei den Versuchen mit Atoxyl war der Lichtsinn bei allen 3 Tieren dauernd normal, dagegen zeigten sich in dem einen mikroskopisch untersuchten Fall typische Strukturveränderungen (Schrumpfungserscheinungen) in den Zellen der inneren Netzhautschichten. Es besteht also eine auffallende Verschiedenheit der Reaktion des Sehapparates auf die Vergiftung mit Methylalkohol und Atoxyl.

Nach Tyson (865) sind 13 Fälle von Amblyopie infolge Methylalkohol beschrieben. Seine drei Fälle zeigten typisches zentrales Skotom und waren durch Schellackeinatmung hervorgerufen. T. empfiehlt den Holzalkohol durch denaturisierten Alkohol zu ersetzen. Alling.

Yamaguchi (869) berichtet einen Fall von Xanthopsie bei Santoninmissbrauch, der sich durch die abnorm lange Dauer des Gelbsehens auszeichnete. Der Patient hatte schon früher häufig nach Gebrauch kleiner Dosen Santonin Gelbsehen von ungefähr 1 Tag Dauer. Im vorliegenden Fall hatte er innerhalb 4 Tagen ungefähr 0,5 g Santonin eingenommen. Das auftretende Gelbsehen verschwand links bald, blieb aber rechts, besonders in der Mitte des Gesichtsfeldes, hartnäckig bestehen und verlor sich erst vollständig im Verlauf von 37 Tagen.

In dem Fall von Forster (853), zentralem Skotom mit temporaler Abblassung der Papillen, war als ätiologischer Faktor Alkoholismus gänzlich auszuschliessen, ebenso Lues und multiple Sklerose, dagegen bestand chronischer Tabakmissbrauch. Abstinenz von Tabak in Verbindung mit Strychninbehandlung brachte Heilung in 6 Monaten. Treutler.

III. Allgemeine und experimentelle Pathologie und Therapie.

Ref.: Löhlein.

*870) **Bernheimer: Zur Tuberkulinbehandlung Augenkranker.** 85. Vers. deutsch. Naturf. u. Ärzte. Wien.

*871) **Darier: De l'influence du sérum antidiphtérique sur l'évolution des Infections oculaires.** La clinique ophtalm. T. XIX. S. 422—427.

*872) **Dold** und **Rados: Die Bedeutung des Anaphylatoxins und des art- und körpereigenen Gewebssaftes für die Pathologie, speziell die des Auges.** Dtsch. med. Woch. Nr. 31 u. Arch. f. Augenheilk. Bd. 74, S. 234.

*873) **Duverger: Action du sulfate de zinc sur le diplobacille de la conjonctivite subaigue.** Annales d'oculist. T. CL. S. 161—165.

*874) **Fischer (Galati): Weitere Beiträge zur experimentellen Sporotrichose des Auges.** 85. Versamml. dtsch. Naturf. u. Ärzte. Wien. 21.—28. Sept.

*875) **Friedberger: Diskussion zu Morax und v. Szily.**

*876) **Fuchs, A.: Zur Frage der anaphylaktischen Uveitis.** 85. Versamml. dtsch. Naturf. u. Ärzte. Wien. 21.—28. Sept.

*877) **Ginsberg** und **Kaufmann: Beeinflussung der kornealen Pneumokokkeninfektion beim Kaninchen durch Chinaalkaloide.** Klin. Monatsbl. f. Augenheilk. S. 804.

*878) **Grüter: Bedeutung** der Anaphylaxie in der Augenheilkunde. Mediz. Klinik. S. 1059.

*879) **Guillery: Über Fermentwirkungen am Auge und ihre Beziehungen zur sympathischen Ophthalmie.** Archiv f. Augenheilk. Bd. 74, S. 132.

*880) **v. d. Hoeve: Wirkung von Naphthol auf die Augen von Menschen, Tieren und auf fötale Augen.** v. Graefes Arch. f. Ophthalm. Bd. 85, S. 305.

*881) **Lauber-Henning: Über den künstlichen Ersatz der Augenlider und des Bulbus.** 85. Versamml. dtsch. Naturf. u. Ärzte. Wien. 21.—28. Sept.

*882) **Leber, A.: Experimentelle Augenhintergrundsveränderungen durch Aldehyde.** Dtsch. med. Woch. S. 1915.

*883) **Leber, A.: Einschlusskrankheiten der Konjunktiva.** Dtsch. med. Woch. S. 1915.

*884) **Leber A.** und **v. Provazek: Experimentelle Trachomstudien.** v. Graefes Arch. f. Ophthalm. Bd. 85, S. 204.

*885) **Löwenstein: Experimentelle Untersuchungen über die Regeneration des Hornhautepitheis** v. Graefes Arch. f. Ophthalm. Bd. 85, S. 221 und Münch. med. Wochenschr. S. 1523.

*886) **Morax: L'anaphylaxie dans ses raports avec l'ophtalmologie.** Referat auf d. internationalen medizin. Kongr. in London 1913. Klin. Monatsbl. f. Augenheilk. S. 408.

*887) **Rauch: Über die Wirkung der X-Strahlen gewisser Intensität auf das Auge.** 85. Vers. dtsch. Naturf. u. Ärzte. Wien. 21.—28. Sept.

888) **Rochat, G. F.** und **Wolff, L. K.: Augentuberkulose und ihre Behandlung.** Nederl. Tijdschr. voor Geneesk. 1913. II. Nr. 6.

*889) **Salus: Über die Infektion und natürliche Immunität des Glaskörpers.** 85. Vers. dtsch. Naturf. u. Ärzte. Wien. 21.—28. Sept.

*890) **Salzer: Vergleichende anatomische Untersuchungen über Wundheilung und Regeneration der Hornhaut.** Klin. Monatsbl. f. Augenheilk. S. 412.

*891) **Schanz: Lichttherapie bei Augenleiden.** Klin. Monatsbl. f. Augenheilk. S. 416.

*892) **v. Szily: Die Anaphylaxie in ihren Beziehungen zur Augenheilkunde.** Korreferat auf d. intern. med. Kongr. London. Klin. Monatsbl. f. Augenheilk. S. 408.

*893) **v. Szily: Untersuchungen über Regeneration und Wundheilung der Hornhaut in vitro.** Société belge d'Ophtalm. Gent. 2.—3. Aug. 1913.

*894) **Trubin: Beiträge zur Frage der Anaphylaxia intraocularis bei Anwendung des Rinder- und Hammel-Glaskörpers als Antigen.** 85. Vers. dtsch. Naturf. u. Ärzte. Wien. 21.—28. Sept.

*895) **Verrey-Westphal: Recherches sur l'action des sels de Zinc dans la conjonctivite diplobacillaire.** Annal. d'oculist. T. CL. S. 165—182.

*896) **Weekers: Recherches experimentales sur la thermothérapie des ulcères progressifs de la cornée.** Soc. belge d'Ophtalm. Gent. 2.—3. August.

*897) **Wessely: Zur Wirkungsweise des Eserins.** Zentralbl. f. prakt. Augenheilk. S. 303.

Salzer (890) fasst seine anatomischen Befunde bei der Regeneration zentraler Hornhautdefekte (200 Fälle von Meerschweinchen, Huhn, Taube, Forelle, Frosch und Salamander) dahin zusammen, dass stets zunächst das Epithel eine Decke über den Defekt bildet. An der Basis dieser Epitheldecke wird die Zellgrenze meist verwischt und liegen dicht gedrängte kleine Kerne. Hier treten von Epithelzellen abstammende grossspindelige Zellen auf, die zur Oberfläche parallele Schichten bilden und sich gegen das Epithel

absetzen. Die von ihnen ausgeschiedene Zwischensubstanz verhält sich anfangs lange Zeit färberisch wie Epithelprotoplasma.

v. Szily (893) berichtet über die Heilungsvorgänge an Trepanexzisionen ausgeschnittener Hornhäute. Die Epithelwucherung begann wie beim lebenden Tier alsbald am Defektrand. Die Epitheldecke ist bereits nach 36—40 Stunden vollständig; gelegentlich fanden sich auch langgestreckte epitheliale Zellen. In den obersten Parenchymschichten treten zahlreiche Bindegewebszellen mit reichlichen cosinophilen Granulationen auf.

Löwenstein (885) fand bei seinen Versuchen über die Regeneration des Hornhautepithels beim Kaninchen, dass dieselbe am Limbus rascher fortschreitet als in der Hornhautmitte und dass weder die Bindehautgefässe noch die in den Muskeln verlaufenden Äste einen Einfluss auf die Regeneration haben; dagegen verhindert die Durchschneidung aller Ciliargefässe die Deckung des Epitheldefektes solange, bis Ersatzgefässe aus der Bindehaut die Hornhauternährung übernehmen. Die Epithelregeneration wird nicht beeinflusst durch Durchschneidung des Trigeminus oder Ausschaltung des Halssympathikus. Sie wird beschleunigt durch geringe entzündliche Reize, sowie durch dauernde Druckherabsetzung des Bulbus.

Wessely (897) beobachtete einen der seltenen Fälle von Glaukom, bei denen Eserin eine rasche Verschlimmerung unter starker Drucksteigerung herbeiführt. Wessely konnte mit Hilfe der graphischen Registrierung des intraokularen Druckes beim kurarisierten Kaninchen feststellen, dass auf Eserineinträufelung nach etwa 15 Minuten eine nicht unerhebliche Drucksteigerung eintritt, die am Kontrollauge ausbleibt und die nach der 30. Minute wieder ziemlich steil abfällt, um nach etwa 1 Stunde zur Norm zurückzuführen. Wessely konnte zeigen, dass diese Drucksteigerung auf einer Hyperämie der Iris und des Ciliarkörpers beruht, da ein vermehrter Übertritt von Eiweiss und Fluoreszein in das Kammerwasser erfolgt. Für diese Annahme einer inneren Hyperämie durch Eserin spricht auch die Beobachtung, dass nach subkutaner Zuführung von 5 %iger Chlorkalziumlösung der Eiweissgehalt des Kammerwassers im eserinisierten Auge erheblich geringer gefunden wurde als ohne Zuführung der Kalksalze. Dass diese durch Hyperämie bedingte Drucksteigerung infolge des Eserins sich nicht häufiger bei dessen therapeutischer Anwendung beim Glaukom bemerkbar macht, erklärt sich Wessely daraus, dass sie im allgemeinen überkompensiert wird durch die Freilegung des Kammerwinkels infolge der Miosis.

Leber (882) beobachtete nach Einverleibung von Paraldehyd und Milchsäure an albinotischen Kaninchen Hintergrundsveränderungen, die als weisse Herde entlang den Aderhautgefässen erscheinen, anatomisch aber nur das Bild einer ödematösen Durchtränkung der Netzhaut und stellenweiser Auflockerung der Aderhaut darboten.

v. d. Hoeve (880) hat bei verschiedener Art der Zuführung mit Naphthol beim Kaninchen nicht nur Netzhautveränderungen, sondern auch Linsentrübungen erzeugen können, welche besonders ausgesprochen waren bei den Jungen der mit Naphthol behandelten Muttertiere.

Leber (883) ist der Ansicht, dass die bei verschiedenen Bindehauterkrankungen gefundenen Epitheleinschlüsse trotz ihrer morphologischen Ähnlichkeit aus klinischen und biologischen Gründen als verschieden anzusehen sind.

Leber und v. Prowazek (884) haben bei Übertragung von einschlusshaltigem Trachommaterial auf Affenaugen die Erfahrungen früherer Autoren bestätigen können, dass die Makaken sich nicht sehr empfänglich zeigen, dagegen haftete die Infektion bei 5 Orang-Utans. Inkubation: 5—9 Tage. Infektion der Hornhaut gelang nicht. Die Bindehautinfektion äusserte sich in einer gleichmäfsigen Schwellung und Hyperämie, der eine diffuse Infiltration des epithelialen Gewebes ohne Follikelbildung zugrunde lag. Regressive Veränderungen, Narbenbildungen usw. wurden nicht beobachtet, konnten aber wegen der Kürze der Beobachtungszeit nicht ausgeschlossen werden. Kulturversuche fielen nicht sicher positiv aus. Die therapeutischen Versuche mit Chinin bedürfen noch des weiteren Ausbaues.

Nach den Versuchen mit europäischen pathogenen Sporotrichumarten befasste Fischer (874) sich mit den aus Brasilien erhaltenen Kulturen und konnte entgegengesetzt den Anschauungen de Beurmans und Gougerots den Typus asteroides als selbständigen Stamm (Sporotrichum splendore asteroides) identifizieren. Die Anaphylaxieversuche sollen wiederholt werden. Die hervorragendsten Veränderungen am Auge waren tuberkuloseähnliche Irisknötchen und Chorioiditis. Köllner.

Salus (889) hat zunächst die Anteilnahme des Glaskörpers an der Serum- und Leukocytenimmunität untersucht, wobei sich ergab, dass sie eine ebenso ausreichende ist wie die des Kammerwassers; weiter hat er den Verlauf der Infektion im Auge in der Weise geprüft, dass er in den Glaskörper einer Reihe von Kaninchenaugen zu gleicher Zeit die bestimmte gleiche Menge des gleichen Keims einbrachte, wobei jedesmal die Keimzahl dieser Einsaat durch das Plattenzählverfahren ermittelt wurde. In verschiedenen Zeitabständen (etwa nach 2, 4, 6, 12 usw. Stunden) wurde je ein Auge der Versuchsreihe enukleiert, der Augeninhalt entleert, mit Agar durchmengt zur Platte gegossen und nun die jeweilige Keimzahl bestimmt. Es ergab sich so zunächst, dass die Einbringung von Keimen in den Glaskörper eine Abnahme der Keimzahl zur Folge hat, die nicht auf eine Abtötung, sondern auf ein Absterben der Keime infolge des Nährbodenwechsels zurückzuführen ist und bei sehr wenig widerstandsfähigen und kleinerer Keimzahl zum Absterben aller eingebrachten Keime führen kann. Ist diese Phase vorüber, so folgt für alle Keime ein Stadium der Vermehrung; hat dieses eine bestimmte, für die verschiedenen Keime verschiedene Höhen erreicht, so beginnt das Eingreifen der Serum- und Leukocytenschutzstoffe. Im allgemeinen sind nach ihrem Verhalten im Auge 3 Typen von Bakterien zu unterscheiden. Typus 1 (z. B. Sarzine, Luftstaphylokokken); charakterisiert durch sehr geringe Widerstandsfähigkeit, langsame Vermehrung, rasches Erscheinen und starke Wirksamkeit der Schutzkräfte; Abtötung der Keime in durchschnittlich 48 Stunden. Typus 2 (Subtilis, Pyocyaneus); enorme Widerstandsfähigkeit, exzessiv rasche Vermehrung, sehr starke positiv chemotaktische Wirkung; daher stürmische Leukocyteneinwanderung. Abtötung der Keime im Durchschnitt in etwa 6 Tagen. Typus 3, die pathogenen Keime zeigen ziemlich starke Widerstandsfähigkeit, rasche Vermehrung. Hier werden aber die Schutzstoffe von sehr vielen und gerade den hochpathogenen Stämmen abgehalten, so dass sich nur langsam allmählich die Eiterung entwickelt. Die Schutzstoffe sind hier gar nicht oder sehr wenig wirksam, so dass sich die Keimzahl durch mehrere Tage auf etwa konstanter Höhe erhält, bis es entweder doch noch zur Keimabtötung oder aber zur Perforation des Bulbus oder

allgemeiner Sepsis kommt. Die Ursache der Sonderstellung des Augeninnern liegt also nicht darin, dass hier die Schutzstoffe zu schwach wirken, sondern dass sie zu spät eingreifen; während im übrigen Körper die eindringenden Keime sofort oder in kürzester Zeit auf die Schutzstoffe stossen, ist im Glaskörper die Zeit, die zwischen Eindringen der Keime und Eintreffen der Immunstoffe verstreicht, eine beträchtlich lange (minima etwa 5—6 Stunden); von der Widerstandsfähigkeit, der Vermehrungsintensität, der Stärke der chemotaktischen Wirkung der Keime hängt vor allem die Wirkung im Auge ab.

Köllner.

Guillery (879) kommt im weiteren Verlauf seiner Arbeiten über Fermentwirkungen am Auge zu dem Schluss, dass es in der Tat gelingt, durch intraokulare Injektion von Fermenten verschiedener Herkunft ein der sympathisierenden Uveitis sehr ähnliches Bild hervorzurufen. Nunmehr konnte er zeigen, dass es auch bei intravenöser Injektion bestimmter Fermente (er wandte Proteus-, Subtilis-, Prodigiosusferment an) gelingt, sowohl in intraokular vorbehandelten als in normalen Augen eine speziell die Uvea treffende Entzündung auszulösen, die in den hochgradigen Fällen anatomisch weitgehende Übereinstimmungen mit dem Bild der sympathischen Ophthalmie darbietet. Nachdem somit gezeigt ist, dass durch Giftwirkung auf dem Blutwege lokale, auch ausgesprochen herdförmige Erkrankungen der Uvea erzielt werden können — eine Vermutung, die ja schon im Hinblick auf den negativen bakteriellen Befund bei vielen tuberkulösen Prozessen oft ausgesprochen worden ist — hält es Guillery für wenig wahrscheinlich, dass der sympathischen Ophthalmie eine Infektion am Auge mit einem noch nicht nachweisbaren Erreger zugrunde liegen müsse; näher liege eine Toxinwirkung, deren Ursprung nachgegangen werden muss. Die Erklärung der von ihm beobachteten experimentellen Uveitis durch Toxinwirkung auf dem Blutwege als Erscheinung der Anaphylaxie fällt nunmehr fort, nachdem er zeigen konnte, dass auch die einmalige intravenöse Zufuhr die Entzündungserscheinungen im nicht vorbehandelten Auge hervorrufen kann.

Morax (886) sagt in seinem Referat über die Beziehungen der Anaphylaxie zur Ophthalmologie: Die Sensibilisierung kann auch vom Bulbus aus erfolgen; ebenso wie Serumeiweiss kann auch das Eiweiss einzelner Augengewebe zur Sensibilisierung verwandt werden. Während die Anaphylaxie mit Serumeiweiss Artspezifität zeigt, tritt bei der Sensibilisierung mit Linseneiweiss eine hochgradige Organspezifität in die Erscheinung, so dass bei Vorbehandlung mit Linseneiweiss die Anaphylaxie ausgelöst werden kann auch durch Nachbehandlung mit Linseneiweiss einer anderen Spezies. Die Auffassung einzelner ätiologisch noch ungeklärter Augenerkrankungen wie der sympathischen Ophthalmie und der Keratitis parenchymatosa als Erscheinungen lokaler Autoanaphylaxie erscheint Morax noch durchaus hypothetisch.

v. Szily (892) demonstriert Abbildungen zur pathologischen Anatomie der experimentellen anaphylaktischen Entzündungen am Auge, die erkennen lassen, welche hochgradigen Zustände aseptischer Entzündung durch geringe Eiweissmassen am sensibilisierten Auge ausgelöst werden können.

Friedberger (875) bezeichnet in der Diskussion die Existenz einer Iso- und einer Auto-Anaphylaxie mit Linseneiweiss als durchaus fraglich.

Die Versuche Trubins (894) aus der Greifswalder Augenklinik über Anaphylaxie ergaben, dass man an dem Auge des Kaninchens, das mit

Glaskörper vom Rind und Hammel intravenös vorbehandelt ist, bei Reinjektion derselben Eiweissart schwerste Veränderungen und zwar in allen Abschnitten des Augapfels hervorrufen kann, die als anaphylaktische Symptome gedeutet werden müssen, da, wie Kontrollversuche ergaben, der Einstich als solcher oder die Wirkung des heterogenen Eiweisses nicht für die krankhaften Veränderungen verantwortlich gemacht werden können. Die klinisch sichtbaren Veränderungen wurden durch die pathologisch-anatomischen Untersuchungen bestätigt. Köllner.

Fuchs (876) berichtet über die gemeinsam mit Meller gemachten Versuche, die zur Klärung der Frage angestellt wurden, ob es eine lokale Anaphylaxie am Auge überhaupt gibt, ob diese anaphylaktische Entzündung einen ihr eigenen histologischen Charakter besitzt und ob die sympathische Entzündung vom Standpunkte der Histo- und Serologie als eine anaphylaktische anzusehen ist. Sie fanden, dass das Kaninchenauge selbst auf Injektion von arteigenem Serum mit Entzündungserscheinungen reagiert. Die Reaktion auf die primäre intraokuläre Injektion von artfremdem Serum ist sehr verschieden; sie kann schon am selben Tage und sehr stark auftreten, sie kann aber sehr gering sein. Injektion von Serum, welches von Kranken mit sympathischer Ophthalmie herstammte, verursachte im allgemeinen schwerere Erscheinungen. Eine Sensibilisierung vom Auge aus ist ziemlich regelmäfsig möglich und auch eine lokale Reaktion des sensibilisierten Auges durch intravenöse Injektion kommt vor. Bei den Affen verursachte die Injektion von Glaskörper, der mit Serum und Blut vermischt von der Enukleation frischer sympathischer Ophthalmie herstammte, schwere Erscheinungen, es gelang aber nicht, durch intravenöse Reinjektion von Serum ebensolcher Kranker oder Gesunder lokale oder allgemeine Anaphylaxieerscheinungen auszulösen. Die Verfasser halten eine anaphylaktische Ätiologie der sympathischen Ophthalmie vom Standpunkte der Serologie für sehr unwahrscheinlich, da es bisher nicht gelungen ist, einen freien, im Blut kreisenden anaphylaktischen Antikörper zu finden, und auch ihnen ist es weder durch die Komplementbindung noch mit der Präzipitinmethode gelungen, einen Antikörper nachzuweisen. Köllner.

Dold und Rados (872) gehen bei ihren Versuchen über die Bedeutung des Anaphylatoxins davon aus, dass dieses nicht identisch ist mit dem Anaphylaxiegift. Es ist vielmehr eine nur ihrer Wirkung nach bekannte Substanz, die entsteht, wenn artfremdes Eiweiss, vornehmlich Bakterien, mit komplementhaltigen Körpersäften in Berührung kommt. Auf Grund ihrer Versuche am Kaninchen- und Meerschweinchenauge kamen sie zu der Überzeugung, dass diesem Anaphylatoxin die Fähigkeit zukommt, aseptische Entzündungen auszulösen. Während nämlich die Impfung der Vorderkammer oder der Hornhaut mit arteigenem Serum gar keine Entzündungserscheinungen hervorruft und diejenige mit wässerigen Bakterienaufschwemmungen dies erst nach 4—8 Stunden tut, tritt bereits nach 15 Minuten schwere Entzündung auf, wenn man anaphylatoxinhaltiges, homologes Serum einspritzt, gewonnen durch Digestion von 1—2 Ösen abgetöteter Prodigiosusbazillen mit frischem Kaninchenserum. Auch im normalen Bindehautsack glauben die Verfasser durch gleichartige Versuche Anaphylatoxin nachgewiesen und durch vorherige Einspritzung von Bakterien dieses dort angereichert zu haben. Sie halten daher praktisch bei Verletzungen des Auges die Möglichkeit einer nichtinfektiösen Inflammatio anaphylatoxica für gegeben. Auch der art- und körper-

eigene Gewebssaft zeigte ähnliche entzündungserregende Eigenschaften bei Versuchen am Auge; hierin sehen die Verfasser die Erklärung für die Entstehung traumatischer, steriler Entzündungen.

Grüter (878) hat bei seinen Versuchen über Bakterienanaphylaxie feststellen können, dass sich durch Xerosebazillen ein typischer anaphylaktischer Anfall erzeugen lässt, wenn man zur Reinjektion denselben Stamm verwendet.

Verrey-Westphal (895) hat über die Wirkung der Zinksalze bei der Diplobazillen-Konjunktivitis in vitro und in vivo Versuche angestellt, die die bekannte Tatsache, dass das Zink keine bakterizide Kraft hat, bestätigen und den Erfolg der Einträufelung in der Weise erklären, dass das Zink lediglich adstringierend auf die Bindehaut wirkt, dass die oberflächlichen Epithelzellen mit den Bazillen abfallen und dann durch die Tränenflüssigkeit fortgespült werden. Als bester Nährboden erwies sich koaguliertes Serum, weniger geeignet war Gelatine-Ascites, gar nicht Kartoffel, Karotte und Milch. Bezüglich ihrer Wirkung wurden Zinc. sulfur., acetic., permanganat. und lactic. untersucht. Es ergab sich hierbei, dass die beste Wirkung dem Zinc. sulfur. zukommt und dass es auch am wenigsten Beschwerden macht. Das Zinc. sulfur. wurde meistens in $2^1/_2\,^0/_0$iger Lösung angewandt. In 21 Fällen wurde 9 mal Zinc. sulfur. gegeben, in den übrigen die anderen Zinksalze. Vor und zu verschiedenen Zeiten nach der Einträufelung wurde Sekret zur bakteriologischen und cytologischen Untersuchung entnommen. Die Zahl der Kolonien vor der Instillation mochte noch so hoch gewesen sein, stets war sie beträchtlich vermindert nach dieser; 24 Stunden nach derselben war die Zahl dann gewöhnlich wieder etwas vermehrt. Dagegen fanden sich bei der cytologischen Untersuchung nach der Instillation mehr Bazillen wie vorher, sie sind also freier in dem Sekret wie vor der Behandlung. Im Verein mit der Tatsache, dass trotzdem weniger Kulturen wachsen, ist daraus zu schliessen, dass sie, wenn auch nicht abgetötet, doch in ihrer Funktion geschwächt sind. Je seltener dann die Diplobazillen in der Absonderung gefunden werden, um so mehr erscheinen sie granuliert, deformiert und schlechter färbbar. Der Gehalt an polynukleären Leukocyten nimmt nach der Einträufelung ab, während die Zahl der gefundenen Epithelzellen zunimmt. In den gutartigen Fällen finden sich die Bazillen im Detritus und den oberflächlichen Lagen der Bindehaut, das Zink wirkt adstringierend, die oberflächlichen Epithelzellen samt Bazillen fallen in den Bindehautsack und werden durch reichliche Tränenabsonderung fortgeschafft. In den schwereren Fällen sind die Bazillen dagegen in tiefere Bindehautschichten eingedrungen, zu ihrer Entfernung bedarf es einer stärkeren Desepithelisation und Spülung. In beiden kann man auf diese Weise die Heilung erklären ohne Abtötung der Bazillen. In einem Falle genügte schon eine gründliche Spülung mit steriler physiologischer Kochsalzlösung, um eine bedeutende Verminderung der Kulturen zu erreichen. Bemerkenswert ist, dass nach der Waschung von der Karunkel 12 mal weniger Bazillen entnommen werden konnten, wie vom äusseren Winkel. Zweifellos kommt dem Flüssigkeitsstrom eine wichtige Rolle bei der Heilung der Diplobazillen-Konjunktivitis zu. Causé.

Duverger (873) hat die Wirkung des Zinc. sulfur. auf den Diplobazillus der subakuten Konjunktivitis auf drei verschiedene Methoden experimentell untersucht. Zunächst wurde eine Zinklösung ver-

schiedene Zeit lang (10 Sekunden bis zu 10 Minuten) mit dem Diplobazillus in Kontakt gelassen und darauf die Nährböden beschickt. Es zeigte sich aus dem guten Wachstum der Kulturen, dass das Zink in vitro die Bazillen nicht abtötet. Bei der zweiten Versuchsanordnung wurde dem Serum eine Zinklösung in verschiedener Stärke und Quantität zugefügt und dabei festgestellt, dass erst von einer bestimmten Konzentration ab die Zinklösung die Entwicklung des Bazillus hindert. Der Einfluss des Medikaments war verstärkt bei Einwirkung auf das koagulierte Serum, doch ergab sich aus einer dritten Versuchsreihe, dass eine Mischung von Zink mit Blutserum nicht anders wirkt, wie reine Zinklösung. Causé.

Ginsberg und Kaufmann (877) haben um die Beeinflussbarkeit der Pneumokokkeninfektion der Hornhaut durch Chinaalkaloide experimentell zu prüfen, pneumokokkenhaltiges Blut von Mäusen oder Kaninchen, welche der Pneumokokkensepsis erlegen waren, in die Kornea von Kaninchen eingespritzt. Ein Auge wurde dann mit 2 %iger Äthylhydrokupreinlösung in Form der Einträufelung oder meist der subkonjunktivalen Injektion behandelt, während das andere als Kontrolle diente. In verschiedenen Stadien des Prozesses wurden dann die Kaninchen getötet, die Hornhäute ausgeschnitten, im Mörser zerrieben und eine Aufschwemmung der Verreibung Mäusen in die Bauchhöhle gespritzt. Von 133 Mäusen, die so mit nicht behandelter Hornhaut geimpft wurden, erlagen 129 der Sepsis durch Pneumokokken. Das Ergebnis der Behandlung erwies sich abhängig von der Konzentration des Mittels und der Zeitdauer seiner Einwirkung. Bei Injektion von 2 %iger Äthylhydrokupreinlösung fanden sich 3—6 Stunden nach der Behandlung zwei Drittel der Hornhäute steril, während die Kontrollen sämtlich virulente Pneumokokken enthielten; nach 48stündiger Einwirkung wurde das gleiche Resultat auch schon mit $^1/_2$ %iger Lösung erzielt. Noch besser wurden die Ergebnisse, wenn die subkonjunktivale Injektion nach 24 Stunden nochmals wiederholt wurde; 9 so behandelte Hornhäute erwiesen sich sämtlich steril. Das Chinin zeigte sich bei Anwendung von 2 %iger Lösung nach 3—6stündiger Einwirkungsdauer mindestens gleichwertig im Gegensatz zu den Reagenzglasversuchen. Ob die $^1/_2$ %ige Äthylhydrokupreinlösung vom menschlichen Auge gerade so gut vertragen wird, wie vom Auge des Kaninchens, kann erst die Erfahrung in der Klinik lehren.

Schanz (891) hat bei geschwürigen Hornhautdefekten, tiefen Infiltraten, Keratitis parenchymatosa und Lidekzemen gute Erfolge gesehen mit einer Lichttherapie, bei der er ein Licht anwandte, das sehr reich an kurzwelligen Strahlen von 390 bis 290 $\mu\mu$ Wellenlängen ist und das er mit Hilfe einer grossen Quarzlinse auf das Auge konzentrierte. Die Wirkung am Auge lässt sich steigern, indem man das Gewebe mit Fluoreszein für Licht sensibilisiert.

Weekers (896) empfiehlt bei der Heissluftbehandlung progressiver Hornhautgeschwüre den Galvanokauter 1 Minute lang dicht über dem Geschwüre, besonders über dem Progressionswall hin und her zu bewegen, ohne die Hornhaut zu berühren; die mit Thermometer kontrollierte Temperatur soll nicht über 50° C betragen. Im Tierexperiment resultiert eine Nubecula, der anatomisch Abhebung des Epithels und leichtes Ödem der oberflächlichen Parenchymschichten entsprechen. W. sah gute Erfolge der Therapie.

Rauch (887) prüfte zunächst die bereits bekannten Versuche über Wirkung der X-Strahlen von Birch-Hirschfeld, Oram-Ring und anderen nach und studierte weiterhin die Einwirkung gewisser Lichtquanten, um schliesslich als Endergebnis seiner Versuchsreihe die Dosis tolerata zu konstruieren, und deren Wirkung zu beobachten. Abgesehen von den Kaninchenversuchen, hat er noch die X-Strahlen an malignen Tumoren von Patienten in Anwendung gebracht. R. kam zu folgenden Ergebnissen: Die Erythemdosis stellt als einmalige Gesamtdosis sowohl, wie auch als Summe von Teildosierungen ein schädigendes Bestrahlungsquantum für den lichtempfindlichen Apparat dar. 2. Ist die Inkubationszeit der Schädigung verschiedener Teile des Auges verschieden, der Ausbruch der Schädigung ein und desselben Teiles aber abhängig von der Applikationsart. 3. Ist die Wirkung ein und desselben Röntgenlichtquantums verschieden und abhängig von der Bestrahlungsart, in dem Sinne, dass die geteilte Applikationsweise einen höheren Effekt erzielt, als die einmalige Bestrahlung; dementsprechend kann von einer Kumulativwirkung gesprochen werden. 4 Erhöht die Anwesenheit fluoreszierender Körper aller Wahrscheinlichkeit nach die Wirkung der Dose.

Köllner.

Seit einer Reihe von Jahren hat Bernheimer (870) sein Hauptaugenmerk auf jene Augenerkrankungen gerichtet, welche sich auf tuberkulöser Grundlage bei Tuberkulösen oder auf Tuberkulose Verdächtigen entwickeln. Bei diesen wurde eine, nach entsprechenden Pausen wiederholte, Tuberkulinkur durchgeführt und damit nicht nur die Heilung des Augenübels erreicht, sondern auch eine Gesundung des kranken Menschen angebahnt. Im Verlaufe von 6 Jahren wurden 425 Patienten der wiederholten Tuberkulinkur unterzogen. Es handelte sich in erster Linie um Kranke mit ausgesprochen skrophulöser Diathese. Bemerkenswert war die dabei gewonnene Erfahrung, dass Fälle mit stark exsudativer Diathese, die mit vereiternden Lymphdrüsen kompliziert waren, bei welchen es sich um eine Mischinfektion von Strepto- und Staphylokokken handelte, erst dann durch Tuberkulin sichtlich günstig beeinflusst wurden, nachdem die Eiterquellen durch entsprechende medikamentöse oder operative Behandlung versiegt waren. Dies ist eine wichtige Tatsache, die bei Behandlung solcher Fälle wohl berücksichtigt werden muss. Sehr günstig wirkte z. B das Tuberkulin in jenen Fällen von Keratitis parenchymatosa, in welchen weder anamnestisch noch klinisch, noch durch Wassermann-Reaktion Erblues nachweisbar war (8—10 % der beobachteten 300 Fälle). Diese Fälle unterscheiden sich klinisch durch gar nichts von jenen bei Erbluetikern. Sichere Keratitis parenchymatosa bei erworbener Lues konnte niemals festgestellt werden. In manchen Fällen von Keratitis parenchymatosa bei Erbluetikern war auch die Tuberkulinreaktion positiv. Da war es sehr vorteilhaft, der antiluetischen Behandlung eine solche mit Tuberkulin folgen zu lassen und beide Behandlungen in entsprechenden Zwischenräumen zu wiederholen. Die übrigen Fälle betrafen chronische Iritis, Iridocyklitis und Chorioiditis disseminata mit Ausschluss von Lues und anderen nachweisbaren ätiologischen Momenten, und mit normalem Blut- und Harnbefund. Die Anamnese, der interne Befund, oder die Röntgenaufnahme, ergaben fast immer andere Anzeichen von tuberkulöser Konstitution. Bei positiver Tuberkulinreaktion führte die spezifische Behandlung zur Heilung. Abgesehen von zweifellos günstiger momentaner Beeinflussung aller dieser Kranken durch Tuberkulin konnte im

Verlaufe von 12 Jahren festgestellt werden, dass die Rückfälle nach durchgeführter, wiederholter Tuberkulinbehandlung von 50 % auf kaum 20 % abnahmen. Im Allgemeinen werden Injektionen mit Bazillenemulsion vorgenommen. In letzter Zeit kam das albumosefreie Tuberkulin mit Vorteil zur Anwendung. Dieses durch Züchtung der Tuberkelbazillen auf Asparagin-Nährboden gewonnene Präparat wirkt milder, da er nur Bazillen-Toxine enthält. An 70 Patienten (von den 425) wurde die perkutane Methode erprobt. Es kam das von Petruschky selbst bereitete albumosefreie Tuberkulin in Glyzerinverdünnung (1 : 5) zur Verwendung. Die Wirkung der perkutanen Tuberkulinisierung ist weniger kräftig, hat aber den Vorteil, vom Patienten selbst ambulatorisch durchgeführt werden zu können. Am zweckmäfsigsten erwies sich die Kombination beider Methoden. Die Behandlung wurde durchschnittlich bei Erwachsenen mit einer 3—6 wöchigen Injektionskur (B E oder T A F) begonnen und an dieselbe, je nach dem Falle, eine länger oder kürzer dauernde perkutane Behandlung (Petruschky, T A F 1 : 5 Glyzerin) angeschlossen. Bei Kindern, besonders bei schwächlichen, wird mit Einreibungen begonnen, und nur im Bedarfsfalle, wenn kräftigere Einwirkung erwünscht, resp. zulässig erscheint, mit Einspritzungen (B E oder T A F) fortgesetzt. Bei Wiederholungskuren nach 3—6 Monaten, oder mehr, die auch stets vorgenommen werden sollten, ohne dass Rückfälle am Auge auftreten, wird in derselben Weise vorgegangen. Köllner.

Darier (871) verteidigt seine paraspezifische Serumtherapie bei infektiösen Augenerkrankungen gegenüber der Arbeit von Jansen aus der Freiburger Klinik. Er betont, dass er bei Verwendung der bukkalen Serumtherapie keineswegs auf die sonstigen therapeutischen Mittel verzichtet. Die paraspezifische Serumtherapie wirkt nicht direkt auf die Toxine oder die infektiösen Elemente, sondern stimulierend auf die Hilfskräfte des Organismus. Er vergleicht die Serumwirkung mit der der Nukleine oder der metallischen Fermente. Jedenfalls sind die Erfolge bei der Iritis mit Hypopyon, auch bei der plastischen Iritis und den traumatischen und postoperativen Infektionen eklatant. Nach 12 Stunden ist bei der sehr schmerzhaften infektiösen Iridocyklitis nach einmaliger Serumgabe eine Besserung zu sehen, die allerdings am ersten Tage nur subjektiv ist. Darier stützt sich weiterhin auf die Solmsche Arbeit. Er schliesst, dass eine ausgesprochene Panophthalmie und andere in ihrer Entstehung durch perorale Serumtherapie geheilt wurde. Für prophylaktische Zwecke ist die Injektionsmethode vorzuziehen. Bei den ersten Zeichen einer Infektion ist täglich bis zur Heilung eine Dosis von 10 bis 25 ccm Serum per os zu geben. Causé.

Der kosmetische Ersatz des entfernten Auges ist nach Lauber-Henning (881) von dem Vorhandensein eines Bindehautsackes abhängig. Besonders schwierig ist es, wenn sowohl die Haut der Lider, als auch die Bindehaut zerstört ist, wie dies bei Karzinomen und Verätzungen der Fall ist. Da versagen oft auch wiederholte operative Eingriffe. Bei einem Patienten, bei dem schon eine erfolglose Operation ausgeführt worden war, bei dem der Bulbus geschrumpft, der Bindehautsack fast obliteriert und auch grössere Defekte in der Haut beider Lider des linken Auges vorhanden waren (Folge einer Schwefelsäureverätzung), kam nun Lauber der Gedanke, ähnlich den Nasenprothesen eine solche für die Lider herstellen zu lassen, welche eine Augenprothese einschliessen könnte. Das Ergebnis wird durch

den vorgestellten Fall und die projizierten Photogramme illustriert und übertrifft wohl alles, was die operative Therapie hätte leisten können, Freilich kann die volle Beweglichkeit der Lider nicht erreicht werden, die aber auch bei plastischem Ersatz derselben, besonders des Oberlides, oft eine höchst ungenügende ist. Doch kann man dem Patienten durch Anwendung der neuen Henningschen Prothesemasse wenigstens zum Verdecken seines Defektes verhelfen, indem man daraus Lider formt, die das Glasauge wie ein Rahmen einschliessen und die der Patient sich mittels flüssigen Klebstoffes an Ort und Stelle befestigt. Die neue Masse zeichnet sich durch vollständige Hautähnlichkeit aus und ist so geschmeidig, dass sie die mimische Beweglichkeit der Umgebung in keiner Weise beeinträchtigt. Da erfahrungsgemäfs aussen zu tragende Prothesen nach einiger Zeit unansehnlich werden, bekommt der Patient das Gipsmodell der Lider mit, aus welchem er sich nach Bedarf neue Lider selbst giessen kann. Stark entwickelte Wimpern bilden kaum eine Kontraindikation, wohl aber die Unwegsamkeit des Tränenkanals. Meller hat jüngst in einem Falle die Tränendrüse vor Anwendung der Liderprothese exstirpiert. Über die Technik des Verfahrens bereitet Henning eine ausführliche Publikation vor. Köllner.

IV. Untersuchungsmethoden, Heilmittel, Instrumente, allgem. operative Technik.

Ref.: Löhlein.

*897 a) **Bucky: Augenelektrode und Augenirrigator.** Med. Klinik. S. 1222. Nr. 30.

*898) **Carlo: Etude des propriétés photo-électriques du selenium pour des intensités lumineuses moyennes.** Application possible à la photométrie clinique. Annal. d'oculist. T. CL. S. 193—199.

*899) **Cuperus, N.: Mesothoriumbehandlung bei Augenkrankheiten.** Nederl. Tijdschr. voor Geneesk. 1913. II. Nr. 8.

*900) **Robert** und **Marcel Danis: Trois opérations sur la face et l'oeil pratiquées sous anesthésie régionale.** La Clinique 27 Juillet 1913.

*901) **Dutoit: Therapeutische Erfahrungen mit Lipojodin bei einigen Erkrankungen des Sehnerven und der Netzhaut.** Zeitschr. f. Augenheilk. Juli. S. 24.

*902) **Dutoit: Erfahrungen mit Physostol.** Zeitschr. f. Augenheilk. Juli. S. 132.

*903) **Dutoit: Therapeutische Erfahrungen mit Furunkulin „Zyma“ usw.** Arch. f. Augenheilk. Bd. 74, S. 154.

904) **Elschnig: Aseptik der Hände.** Klin. Monatsbl. f. Augenheilk. Juni. S. 793.

*905) **Freytag: Noviform in der Augenheilkunde.** Berlin. klin. Wochenschr. S. 1261.

*906) **Gullstrand: Bemerkung zu der Mitteilung des Herrn Dr. Thorner über mein Ophthalmoskop.** Arch. f. Augenheilk. Bd. 74, S. 226.

*907) **Hamburger: Über den Gebrauch Wassermannscher Histopinsalbe in der Augenheilkunde.** Klin. Monatsbl. f. Augenheilk. S. 813.

*908) **Koster: Behandlung von Augenkrankheiten mit Radium und Mesothorium.** Intern. med. Kongr. London. Ref.: Klin. Monatsbl. f. Augenheilk. S. 416.

*909) **Kümmel: Weitere Erfahrungen mit Skopolamin als Narkotikum.** Klin. Monatsbl. f. Augenheilk. S. 390.

*910) **Levis, H. J.: Eine Augenerkrankung nach intravenöser Salvarsaninjektion.** Journ. Amer. Med. Asso. May 3, 1913.

*911) **Lohmann: Beschreibung eines Exophthalmometers.** Arch. f. Augenheilk. Bd. 75, S. 85.

*912) **Mattice: Diskussion zu Koster;** siehe dort.

*913) **Oppenheimer: Einige Bemerkungen über den Sitz der Nahgläser.** Zeitschr. f. ophthalm. Optik u. I. H. 2, S. 42.

*914) **Possek: Über Sterilisation schneidender Augeninstrumente durch Alkohol.** 85. Vers. dtsch. Naturf. u. Ärzte. Wien. 21.—28. Sept.

*915) **Salzmann: Die Ophthalmoskopie der Kammerbucht.** 85. Vers. dtsch. Naturf. u. Ärzte. Wien. 21.—28. Sept.

*916) **Spanyol: Ein neuer Brillenabstandsmesser zur Messung des Abstandes des augennahen Brillenscheitels vom Hornhautscheitel.** Klin. Monatsbl. f. Augenheilk. S. 825.

*917) **Stock: Eine neue Form von Schutzbrillen.** Intern. med. Kongr. London. Ref.: Klin. Monatsbl. f. Augenheilk. S. 416.

*918) **Terson, A.: Sur la désinfection des mains de l'ophtalmologiste avant les opérations et dans la pratique quotidienne.** Annal. d'oculist. T. CL. S. 92—97.

*919) **Thorner: Das Gullstrandsche Ophthalmoskop.** Arch. f. Augenheilk. Bd. 74, S. 208.

*920) **Türk: Ein neues Zystitom.** Klin. Monatsbl. f. Augenheilk. S. 826. (Juni.)

*921) **Verhoeff, F. H.: Some simple attachments for electric handlamps.** (Einfache Vorrichtungen für elektrische Handlampen.) Ophthalm. Record. June 1913.

*922) **Wyler, J. S.: Enucleation under ciliary ganglion anaesthesia.** (Enukleation mit Anästhesie des Ciliar-Ganglions.) Ophthalm. Record. June 1913.

Spanyol (916) hat einen zweckmäfsigen kleinen Apparat angegeben, mit dem es leicht gelingt, den Abstand zwischen Hornhautscheitel und augennahem Brillenscheitel zu bestimmen. Er besteht aus einer kreisrunden Scheibe von der Grösse eines Probierglases, welche nach dessen Entfernung auf das unverrückte Probiergestell eingesetzt wird. Diese Scheibe ist in der Mitte durchbohrt und durch die Öffnung lässt sich ein mit Millimeterskala versehener Stift vor- und zurückschrauben. Er wird solange gegen die Hornhaut hin vorgeschraubt, bis seine Spitze die mit Holokain unempfindlich gemachte Hornhaut eben berührt. Der Abstand kann dann unmittelbar abgelesen werden. (Firma Tahy, Budapest, Preis 10 Mk.)

Lohmann (911) beschreibt ein Exophthalmometer, bei dessen Konstruktion es ihm besonders darauf ankam, zu erreichen, dass die Ablesung bei jeder Kopfhaltung des Patienten vorgenommen werden kann, und dass das lästige Anlegen und Festhalten des Apparates durch den Arzt während der Untersuchung vermieden werde. Vergleiche die erklärenden Skizzen.

Verhoeff (921) schneidet das geschlossene Ende des Gummis eines Augentropfers ab und zieht denselben über die Birne einer gewöhnlichen elektrischen Handlampe oder eines Ophthalmoskops. Auf diese Weise erhält er konzentriertes Licht für Durchleuchtung. Auch eine kleine Linse kann eingeschaltet werden. Alling.

Thorner (919) bespricht die Theorie und Geschichte der reflexlosen Ophthalmoskopie und vertritt den Standpunkt, dass das Gullstrandsche Ophthalmoskop nicht eine prinzipiell neue Methode der reflexlosen Ophthalmoskopie darstellt, sondern als eine Modifikation seines stabilen Augenspiegels anzusehen sei. «Die Vorteile bei Gullstrand bestehen in der Möglichkeit einer besseren Beobachtung bei ungünstigen optischen Verhältnissen, wie Astigmatismus und leichte Trübung der brechenden Medien, ferner in der Möglichkeit der Verwendung verschiedener Okulare. Die Nachteile sind eine leichte Verschleierung des Bildes durch die diffuse Reflexion an der Glasplatte, eine stärkere Blendung des Patienten, ferner die grössere Empfindlichkeit und die schwerere Einstellbarkeit.

Gullstrand (906) beschränkt sich in seiner Entgegnung auf den Hinweis darauf, dass es sich bei seiner Methode um zentrische Ophthalmoskopie handelt und diese bessere Bilder gibt als die Verfahren, bei denen seitlich von der Mittellinie gelegene Teile der Pupille zur Beobachtung dienen. Übrigens betont Thorner in seinem obigen Artikel, dass man bei Verwendung seines Augenspiegels gar nicht auf die Beobachtung durch die seitlichen Pupillenteile beschränkt sei.

Eine Methode, die Kammerbucht zu untersuchen, beschreibt Salzmann (915). Man betrachtet sie von der Seite im umgekehrten Bild, so dass die Hornhaut im Profil erscheint. Da die Vorderkammer eine gewisse Tiefe haben muss, kann man durch Ficksche Kontaktgläser nachhelfen. S. beschreibt weiterhin genau das normale Aussehen der Kammerbucht. Ein besonders dankbares Objekt sind für die Untersuchungsmethode die Fälle von Hydrophthalmus. Die Methode wird demnächst ausführlich publiziert.

Köllner.

Zum eventuellen klinischen Gebrauch bei der Photometrie hat Carlo (898) die photo-elektrischen Eigenschaften des Seleniums für mittlere Lichtintensitäten untersucht. Dieses Metalloid hat die Eigenschaft, seine elektrische Leitungsfähigkeit je nach der Beleuchtungsintensität zu ändern. Bei zweckdienlicher Versuchsanordnung blieben die Galvanometerausschläge bei mittlerer Beleuchtungsintensität während 2 Monaten ziemlich konstant; das zu messende Licht darf nur kurze Zeit auf das Se einwirken. Man kann so feste Kurven aufstellen, bei denen der Ausschlag des Galvanometers einer bestimmten Lichtintensität entspricht. Carlo erstreckte seine Versuche nur auf monochromatisches Licht, es ist aber auch mit Hilfe des Se die Messung weissen Lichts möglich. Carlo glaubt, dass auf dieser Grundlage sich ein exakter Apparat zur klinischen Photometrie wird herstellen lassen.

Causé.

Freytag (905) berichtet kurz über die in der Leipziger Augenklinik gemachten Erfahrungen mit Noviform, die im wesentlichen günstig lauten. Schädliche Wirkungen sind nie beobachtet worden. Das Noviform ist geruchlos, reizt nicht die Haut und die Schleimhäute und ruft keine Intoxikationserscheinungen hervor. Das Mittel ist dem Xeroform mindestens gleichwertig gefunden worden bei Behandlung von Hornhaut-Erosionen, Hornhautgeschwüren, Herpes corneae, Keratitis interstitialis, Episkleritis und bei chirurgischen Eingriffen an den Lidern und an dem Tränensack.

Levis (910) injizierte seinem Patienten zweimal Salvarsan. Zwei Monate später entwickelte sich eine Retinitis mit Sehschärfe $^3/_{100}$. Es

wurden trotzdem noch sieben weitere Injektionen gemacht, währenddem sich die Sehschärfe auf $^{15}/_{20}$ hob. Befund des Fundus fehlt. Alling.

Hamburger (907) hat mit dem von Wassermann zur Erzeugung lokaler passiver Immunität gegen Staphylokokken empfohlenen Staphylokokkenextrakt Histopin in Form der Histopinsalbe gute Erfahrungen gemacht bei rezidivierendem Hordeolum, Lidrandentzündungen und (nach Kokainisierung) Keratokonjunktivitis ekz.

Dutoits (901) Versuche über die therapeutischen Vorzüge des Lipojodins bei Erkrankungen des Sehnerven und der Netzhaut gehen von der durch Loeb und von den Velden festgestellten Tatsache aus, dass das Jod bei Verabreichung in Form von Jodkali im Fettgewebe, im Knochengewebe und besonders im Gehirn und Rückenmark im Gegensatz zu den übrigen Geweben des Körpers nicht gespeichert wird, dass dies dagegen geschieht, wenn man das Jod in Verbindung mit lipoidlöslichen Körpern zuführt. Eine solche neurotrope Jodverbindung ist das Lipojodin der Gesellschaft für chemische Industrie in Basel. Die Überlegung, mit Hilfe desselben eine starke lokale Jodwirkung auf den erkrankten Sehnerven und die Netzhaut auszuüben, lag nahe und scheint, soweit das noch geringe klinische Material des Verfassers allgemeine Schlüsse zulässt, berechtigt. Er sah günstige Erfolge in drei Fällen einseitiger Neuritis opt. luetica, drei Fällen von Neuritis opt. bei Influenza, bei einzelnen Fällen von Neuritis opt. urarthritica, diabetica und seniler Makuladegeneration.

Dutoit (902) empfiehlt ferner als Miotikum das Physostigmin in Gestalt des Physostol anzuwenden auf Grund seiner Reizlosigkeit, seiner kräftigen Wirkung, genauen Dosierung, chemischen Reinheit und zuverlässigen Sterilität.

Schliesslich bringt Dutoit (903) noch die ausführliche Krankengeschichte von 14 Fällen äusserer Augenerkrankungen, in denen er sich der Fermentwirkung der Hefe bediente.

Nach Koster (908) ist die Behandlung sehr vieler Augenkrankheiten mit Radium und Mesothorium ungefährlich, die Erfolge gut. Er wandte Radium- und Mesothorium-Bromid in Glasröhrchen eingeschlossen an und legte es direkt auf die zu behandelnden Teile auf. Behandelt wurden: Keratitis, Skleritis, Iritis, Chorioiditis, Retinitis pigmentosa, einige Starformen, Netzhautablösungen, Lupus, Angiome, Neuralgien und Spasmen und vieles andere. Nichts Näheres.

Mattice (912) berichtet in der Diskussion über Radiumheilung eines Bulbusepithelioms. (Klinik Fuchs.)

Auch Cuperus (899) berichtet über 4 erfolgreich mittelst Mesothorium (4 mgr)-Bestrahlungen behandelte Kranke (Keratitis diffusa scrophulosa, Ulcera c. hypopyo e logophthalmo verbunden mit Tränensackeiterung, Iritis tuberculosa nodosa und Glaskörpertrübungen bei Irido-Cyklitis tuberculosa). Dauer von jeder Bestrahlung $^1/_2$ Stunde, Zahl 2 bis 7. Visser.

Stock (917) empfiehlt für besondere Zwecke, die einen vollständigen Lichtabschluss oder einen besonders guten Schutz der Augen notwendig machen, die von Zeiss neuerdings hergestellten Schutzbrillen, die aus einem sehr stark durchgebogenen mit den Rändern der Orbita anliegenden Glase bestehen und entweder als Umbralgläser oder als punktuell abbildende Korrektionsgläser für jede Ametropie geliefert werden können.

Oppenheimer (913) empfiehlt bei der Verordnung von Nahgläsern, mehr auf den richtigen Sitz zu achten, als dies bisher besonders auch von seiten der Optiker geschieht. Höhenstellung und Gläserneigung müssen je nach der Art der beabsichtigten Naharbeit sorgfältig ausprobiert werden.

Bucky (897a) hat einen Augenirrigator konstruiert, der gleichzeitig als Augenelektrode benutzt werden kann. Es handelt sich um ein der eingefetteten Haut in der Umgebung des Auges aufzusetzendes Glasgefäss, das von einem Ansatz aus mit medikamentöser Flüssigkeit gefüllt werden kann, während ein anderer Ansatzteil dazu dient, die Temperatur der Flüssigkeit an einem kleinen eingesetzten Thermometer zu kontrollieren und ein dritter Ansatz zur Aufnahme der Elektrode dient. (Preis 7,50 Mk. bei Warmbrunn, Quielitz u. Co., Berlin N. W.)

Türk (920) empfiehlt an Stelle des meist gebräuchlichen Cystitoms, das mit seiner Spitze die Linsenkapsel nur aufzureissen nicht aufzuschneiden erlaubt, ein im übrigen gleich gebautes Instrument, das aber eine bauchige Schneide hat und so die Kapsel zu durchschneiden gestattet. Es wird dadurch die Gefahr verringert, bei starker Kapsel durch das Reissen des Cystitoms eine Verlagerung der Linse herbeizuführen.

Elschnig (904) glaubt, dass die Bindehaut vor Operationen durch prophylaktische Desinfektion sicher keimfrei gemacht werden kann, und dass also im wesentlichen die Hände des Operateurs als Infektionsquelle in Betracht kommen. Er empfiehlt daher, abgesehen von den intrabulbären Operationen, stets mit Kautschukhandschuhen zu operieren und schildert die von ihm neuerdings befolgte Methode der Händedesinfektion und der Verwendung der Handschuhe.

Terson (918) hält die Alkoholdesinfektion für die beste zur Vorbereitung der Hände vor Operationen. Er bedient sich eines 90proz. Alkohols mit etwa 1 pro mille Jod. Mit dieser Jod-Alkohollösung werden vor der Operation die Hände 5 Minuten frottiert; wichtig ist, dass sie vorher nicht gewaschen werden dürfen. Auch in der täglichen Praxis empfiehlt sich zwischen den einzelnen Patienten Eintauchen der Hände in Alkohol, der ebenso gut reinigt und besser desinfiziert wie Seifenwaschung. Der Gebrauch von Handschuhen ist für die Ophthalmologie nicht günstig. Causé.

Wie Untersuchungen, unter anderem Bayers, zeigen, kommt für die Sterilisation von Instrumenten dem 70proz. Alkohol die höchste bakterizide Eigenschaft zu, während sie dem absoluten nahezu vollständig fehlt. Possek (914) konnte die Ergebnisse Bayers durch seine Untersuchungen vollauf bestätigen. Auch infizierte Instrumente werden durch 70proz. Alkohol am ehesten sterilisiert, während absoluter Alkohol auch hier versagt. Zur Erreichung absoluter Keimfreiheit genügt nach den Untersuchungen eine Minute bei Einwirkung von 70proz. Alkohol. Für die Praxis erweist sich folgendes Verfahren am zweckmäfsigsten: Die Instrumente werden durch 1—2 Stunden in 70proz. Alkohol gelegt, hierauf dieser abgegossen und durch absoluten ersetzt. So können Instrumente beliebig lange Zeit vollkommen steril erhalten werden, ohne dass die Schneide angegriffen wird, wobei sich noch der Umstand als vorteilhaft erweist, dass der absolute Alkohol, welcher nach Herausnahme der Instrumente diesen noch anhaftet, rasch verdunstet, wodurch die Trockenheit der Instrumente gewährleistet wird.

Köllner.

Kümmell (909) berichtet über die weiteren Erfahrungen der Erlanger Augenklinik mit Skopolamin als Narkotikum. Er wendet Skopolamin an, wo Allgemeinnarkose nötig oder in Rücksicht auf das psychische Verhalten des Patienten wünschenswert ist. Anwendungsweise: Abends vor der Operation $^1/_2$ gr. Veronal. Zwei Stunden vor der Operation 0,6—0,8 ccm Skopolamin-Pantoponlösung (La Roche). Nach einer Stunde falls nötig zweite Injektion durch den Arzt. Ist genügend tiefer Schlaf erzielt, so folgt stets die lokale Einspritzung einer Novokain-Suprareninlösung. Vorzüge des Verfahrens sind: Ruhiges Verhalten des Patienten während der Operation. Freibleiben des Operationsfeldes von der Narkosenmaske; Nachteile: Verschieden starke Wirkung bei verschiedenen Personen, oft langdauernde Nachwirkung auf Atmung und Puls, wodurch die Verwendung nur im Krankenhause geraten erscheint.

Wyler (922) berichtet über drei Fälle von Anästhesie nach Elschnig, die zufriedenstellend verliefen. Die Nadel wird an der Spitze des Winkels des Kanthus externus 5 mm tief eingestochen und eine Lösung von 1% Kokain und $^1/_{10000}$ Adrenalin injiziert. Keiner der Patienten hatte bei der Durchschneidung des Nerven Lichterscheinung, welche Tatsache auf eine strittige Frage Licht wirft. Alling.

Die Lokalanästhesie bei Lidoperationen empfiehlt Danis (900) und teilt folgende 3 Fälle mit: 1. Ein Epitheliom des Gesichtes mit Entropion. Injektion von Novokain-Suprarenin in das Cavum Meckeli nach der Methode von Härtel. Die Anästhesie war vollkommen. 2. Eine Dakryocystitis, Injektion entsprechend dem Ramus nasalis des Nerven sowie in das Foramen infraorbitale. Vollkommene Anästhesie. 3. Entropium spasticum. Injektion entsprechend dem N. infraorbitalis. Ebenfalls vollkommene Anästhesie.

Danis.

V. Anatomie, Entwicklungsgeschichte, Missbildungen.

Ref.: Pagenstecher.

*923) **Augstein Carl: Operation einer Bulbuscyste mit gutem Erfolg.** Mit Abbild. Klin. Monatsbl. f. Augenheilk. 1913. Bd. 51. Sept. S. 347.

*924) **Bateson: Heredität.** Intern. med. Congr. London. 1913.

*925) **Bernheimer, St.: Zur Kenntnis der angeborenen Anomalien der Iris.** Mit Abbild. Arch. f. Augenheilk. 1913. Bd. 74, S. 229.

*926) **Blum: Über den Verlauf der sekretorischen Fasern zur Tränendrüse und der Geschmacksfasern.** 1 Fig. 1913. Dtsch. med. Wochenschr. Jg. 39. Nr. 33. S. 1588—1589.

*927) **Buchanan: Die Anatomie des Ligamentum pectinatum.** Intern. med. Congr. in London. (Sektion f. Ophthalm.) Sitzungsberichte. Klin. Monatsbl. f. Augenheilk. 1913. 51 Jahrg. Sept. S. 418.

928) **Busacca Archimede: Sull' Origine del pigmento coroideo.** Nota prev. Monit. Zool. Ital. Anno 27. Nr. 5. S. 112—115.

*929) **Felix, C. H.: Eine seltene angeborene Anomalie der Regenbogenhaut.** Nederl. Tijdschr. voor Geneeskunde. 1913. II. Nr. 2.

*930) **Grawitz: Wanderzellen in der Hornhaut.** Dtsch. med. Wochenschr. 1913. 39. Jahrg. Nr. 28, S. 1345.

*931) **Greeff: Neue Methode, makroskopische Augenpräparate in natürlicher Farbe zu konservieren.** Intern. med. Kongr. in London. (Sektion f. Ophthalm.) Sitzungsberichte. Klin. Monatsbl. f. Augenheilk. 1913. 51. Jahrg. Sept. S. 418.

*932) **Janda: Fühlerähnliche Heteromorphosen an Stelle von Augen bei Stylopyga orientalis und Tenebrio molitor.** 1 Tafel. Arch. f. Entwicklungsmechanik der Organismen. 36. Bd., S. 1.

*933) **Kleczkowski: Untersuchungen über die Entwicklung des Sehnerven.** Mit Tafeln. A. v. Graefes Arch. f. Ophthalm. 1913. Bd. 85, S. 538.

*934) **Kolmer, Walter: Über das Ligamentum anulare in der vorderen Kammer des Auges von Anabas scandens.** Anatom. Anzeiger. 1913. Bd. 44, S. 183—186.

*935) **Krüger, Ad.: Angeborene Anomalie der topographischen Verhältnisse am hinteren Augenpole: Die Papillen liegen in der Pupillarachse.** Zeitschr. f. Augenheilk. Bd. XXX. 1913. S. 21.

*936) **Leboucq: Les voies lymphatiques de l'oeil.** (Demonstration von Präparaten, die zu der Veröffentlichung des Autors anlässlich der Sitzung der belgischen ophthalmologischen Gesellschaft vom 27. April 1913 in Beziehung stehen.) (Danis). Société belge d'Ophtalm. Gent 2.—3. Aug. 1913.

*937) **Leplat: Description et interpretation d'un foetus humain cyclope.** Arch. d'ophthalm. T. XXXIII. S. 469—477.

*938) **Loewenthal, N.: Schlusswort.** Anatomischer Anzeiger. 1913. Bd. 44.

939) **Luna, E.: Sul' apparato mitocondriale nelle cellule dell' epitelio pigmentato della retina.** 1 Tafel. Arch. f. Zellforsch. Bd. 9, H. 1, S. 41—46.

*940) **Mobilio, C.: Risposta alle osservazione di N. Loewenthal sul miei lavori „sullo sviluppo della glandola lacrimale e della glandola della terza palpebra nel bue."** Anatom. Anzeiger. 1913. Bd. 44, Nr. 10, S. 218—224. (Polemik).

*941) **Peters, A.: Zur Kasuistik der angeborenen Veränderungen der Sklera.** Zentralbl. f. prakt. Augenheilk. 1913. 37. Jahrg. Aug.-Sept.

*942) **Pollack, Eugen: Über einen Fall von angeborener einseitiger Halssympathikuslähmung** (angeborene Sympathikuslähmung, vielleicht durch luetische Drüsen bedingt). Wien. klin. Wochenschr. 1913. 26. Jahrg. S. 1210.

*943) **Rados, A.: Die Ausscheidung von intravenös injiziertem Carmin und Trypanblau im Auge.** A. v. Graefes Arch. f. Ophthalm. 1913. Bd. 85, S. 381.

*944) **Rübel, E.: Angeborene Hypoplasie bezw. Aplasie des Irisvorderblattes.** Klin. Monatsbl. f. Augenheilk. 1913. 51. Jahrg. August. S. 174.

*945) **v. Szily, A.: Erwiderung auf die Bemerkung von E. Melrowsky zu meiner Arbeit „Über die Entstehung des melanotischen Pigments im Auge usw."** Arch. f. mikroskop. Anat. Bd. 82, Abt. 1, S. 333—337.

*946) **Studnicka, T. K.: Die primäre Augenblase und der Augenbecher bei der Entwicklung des Seitenauges der Wirbeltiere.** Anatom. Anzeiger. 1913. Bd. 44, Nr. 13, S. 273.

*947) **Uhlenhuth, E.: Die synchrone Metamorphose transplantierter Salamanderaugen.** (Zugleich: Die Transplantation des Amphibienauges.) II. Mitteilung. 1 Taf. Arch. f. Entwicklungsmech. d. Organ. Bd. 36, S. 211—261.

*948) **Waardenburg, P. J.: Untersuchung beim Menschen über die Erblichkeit von physiologischen und pathologischen Merkmalen des Auges.** Inaug.-Dissert. Utrecht 1913.

*949) **Wirths, M.: Über angeborene Hornhautstaphylome.** Beiträge zur Augenheilk. (Deutschmann.) 1913. Heft 86.

Nach Blum (926) verlaufen die sekretorischen Fasern zur Tränendrüse mit dem N. facialis gemeinsam bis zum Ganglion geniculi, ziehen von da durch den N. petrosus superficialis major zum Ganglion sphenopalatinum und dann als selbständiger Nerv zur Tränendrüse.

Nach Buchanan (927) bildet die Descemetsche Membran nicht das Ligamentum pectinatum, sondern endigt bereits eine kurze Strecke vor der Hornhautperipherie plötzlich. Das Ligamentum pectinatum stammt nach Buchanan teilweise von Fasern, die mit dem Ciliarmuskel zusammenhängen und die Sehne dieses Muskels bilden. Die vordersten Sehnenfasern treten in den Skleralfortsatz, der grösste Teil der Fasern gelangt hinter den Skleralfortsatz, kreuzt den Raum hinter dem Schlemmschen Kanal und mischt sich mit Fasern kornealer Herkunft. So entstehen die Fontanaschen Räume. Ein kleiner Teil des Ligamentes stammt ferner von der Iris.

Greeffs (931) Methode zur Konservierung makroskopischer Augenpräparate in natürlichen Farben ist folgendes: 1. Einlegen der Bulbi für 11—24 Stunden in künstliches Karlsbader Salz 50 zu Aq. dest. 1000 und Formalin 50; 2. je 10 Minuten 70 und 80% Alkohol, dann $^1/_2$ Stunde in 96%; zuletzt in Picksche Aufbewahrungsflüssigkeit (Aq. dest. 600, Cal. acet. 120 Glyzerin 200).

Kolmer (934) fand bei Anabas scandens, einem Labyrinthfisch, die Kammerbucht durch einen eigenartigen Gewebsring von besonderem histologischen Bau aufgehoben. Das Gewebe des Ringes bestand aus grossen, blasigen Zellen von epitheloidem Typus. K. fasst das Gewebe als Wucherung des Korneaendothels auf.

Bateson (924) bespricht in einem Vortrage über Heredität das wesentliche der Mendelschen Theorie. Unter den erblichen Krankheiten, die sich in das eine oder andere ihrer Systeme einreihen lassen, befindet sich, wie die publizierten Stammbäume mehr oder weniger deutlich erkennen lassen, auch die kongenitale Katarakt. Die befallenen Familienglieder sind fast immer heterozygotisch, unbefallene übertragen das Leiden nicht. Die Kinder aus solchen Ehen, deren eines Mitglied Träger der Missbildung ist, während das andere normal ist, sind zur Hälfte befallen. Für diese Befunde gibt Vortr. Erklärungen. Was die Vererbung normaler Merkmale anbelangt, so wissen wir nur erst wenig darüber, ausgenommen die Farbe der Iris und des Haares. Die Begriffe der dominanten und rezessiven Erblichkeit, der Segregation etc. werden erörtert und an Beispielen aus dem Tier- und Pflanzenreiche erläutert. Die maßgebende Entscheidung für die Gesetze der Genetik beruht jedenfalls auf den Keimzellen. Der Schutz, den die moderne Wissenschaft und Gesetzgebung den Unvollkommenen der Rasse angedeihen lässt, spielt demnach bei der Zunahme der Geisteskranken eine grosse Rolle. Jedoch soll man in den Konsequenzen aus einer solchen Erkenntnis nicht so weit gehen, wie es z. Bsp. in Amerika geschieht; denn nichts, was die genetische Wissenschaft bis jetzt lehrt, könnte ein solches Verfahren rechtfertigen.

Grawitz (930) nimmt den Kampf von neuem auf für die Lehre der Entstehung leukocytärer Zellen aus dem Gewebe, und wendet sich seit langer Zeit zum ersten Male wieder gegen die Immigrationstheorie, die Lehre von der Einwanderung der Leukocyten aus dem Blute bei Entzündungen. Gr. hat den Beweis für die Richtigkeit seiner Lehre an Hornhautstückchen führen können, die er nach Carrel in Serum zum Wachsen brachte. Hier ist eine Einwanderung von Leukocyten aus dem Blute natürlich ausgeschlossen. Nach Gr. bildet das Hornhautgewebe

aus seinem Bestande die Wanderzellen und bei dem Carrelschen Verfahren sind alle bei frischen Hornhautwunden und bei Keratitis vorkommende Zellformen nachweisbar.

Janda (932) hat bei Stylopyga orientalis (Küchenschabe) und Tenebrio molitor an Larven das eine Auge operativ entfernt. Nur wenige Exemplare überlebten den Eingriff und konnte J. an einigen ausgewachsenen Tieren heteromorphe Regenerate des zerstörten Auges beobachten, in Form von Höckern, die an der Spitze Bürstenbüschel trugen.

Kleczkowskis (933) Untersuchungen über die Entwicklung des Sehnerven beziehen sich auf Material von Föten des Schweines, zum Teil auch auf menschliche Föten. Kl. beschränkt sich dabei auf die Schilderung der Entwicklung der Neuroglia. Kl. kann sich bei frühen Entwicklungsstadien von dem Bestehen kontinuierlicher Grenzmembranen, einer Grenzschicht gliöser Natur im Sinne Helds, nicht überzeugen, die nach Held ein Hindernis für das Eindringen von Mesodermzellen in den Bereich des Nerven bilden sollen. Kl. konnte im Gegenteil bei 5 cm langen Schweineembryonen das Eindringen von Mesodermzellen in den Bereich des Sehnerven und die Umwandlung dieser Zellen in Neurogliazellen nachweisen.

Löwenthal (938) erwidert auf die Arbeit von Mobilio: «Über die Entwicklung der Tränendrüse beim Rinde», die an dieser Stelle früher schon referiert wurde. Es handelt sich um die Beziehungen der Nickhautdrüse zur Harderschen Drüse, um die erste Entstehung der Tränendrüse und um andere sehr spezielle entwicklungsgeschichtliche Fragen.

Rados (943) hat die Methode der intravitalen Färbung der Zellen durch Injektion von Karmin und anderen Farbstoffen angewandt um das Verhalten der Hornhaut gegenüber diesen Farbstoffen, speziell gegenüber dem Karmin zu prüfen. R. konnte die vital gefärbten Zellen in verschiedenen Teilen des Auges normalerweise nachweisen, in der Bindehaut, der Sklera, dem Uvealtraktus. Bei Entzündungen sind die vital gefärbten Zellen überall sehr vermehrt und kommen dann entgegen den normalen Verhältnissen auch in der Hornhaut und in der Netzhaut vor. In die Kornea wandern sie bei akuten Entzündungen aus dem Randbindegewebe ein.

Die Erwiderung von Szilys (945) enthält polemische Auseinandersetzungen mit Meirowsky über die Entstehung des melanotischen Pigmentes im Auge.

Die Arbeit von Studnicka (946) behandelt die Frage, ob das «Richtungsauge» junger Ammozöten, das in einem an die primäre Augenblase erinnernden Stadium schon im Gegensatze zu anderen Wirbeltieraugen lichtempfindliche Elemente, Zapfen besitzt, als ein in phylogenetischer Hinsicht primäres Organ gegenüber der entsprechenden Augenanlage der anderen Wirbeltiere zu betrachten ist. Bei den anderen Wirbeltieren werden nämlich die photorezeptorischen Elemente erst gebildet nach Vollendung der Becherform des Auges. Mozejko hat bekanntlich im Gegensatz zu St. den Zustand der Netzhaut beim Ammozötes im besprochenen Stadium als regressive Veränderung, nicht als phylogenetisch früheres Stadium gedeutet. St. versucht durch vergleichende Untersuchungen der Augenentwicklung bei Amphibien, Selachiern etc. den Nachweis zu führen, dass

bei der Entwicklung der Seitenaugen aller Wirbeltiere ein Stadium des bläschenförmigen Richtungsauges zu finden ist.

Waardenburgs (948) Untersuchungen beziehen sich auf die Frage der Gültigkeit der Mendelschen Regeln bei Vererbung der Pigmentierung der Augen, von Brechungsfehlern, der familiären Optikusatrophie. W. behandelt auch den Einfluss der Konsanguinität. Er kommt in seiner inhaltreichen Arbeit zu dem Schlusse, dass totaler Albinismus eine seltene hereditäre rezessive Eigenschaft darstellt, welche nicht in Zusammenhang mit Brechungsfehlern steht; dass Konsanguinität der Vorläufer desselben sein kann, und dass beide Geschlechter gleich beteiligt sind. In bezug auf die Irispigmentierung gilt, dass die ektodermale Pigmentierung rezessiv ist gegenüber der ektodermalen + mesodermalen; dass die dunklen Irides meistens dominant sind und dass es viele selbstsändige Typen von mesodermaler Irispigmentierung gibt. Bezüglich der Brechungsfehler kommt er zu dem Resultate, dass Hypermetropia alta eine rezessive hereditäre Eigenschaft ist, über welche die Emmetropie dominiert, gleich wie die normale Hornhautkrümmung dominant ist über den rezessiv hereditären Astigmatismus. Letzterer und Hypermetropie lassen sich unabhängig voneinander vererben. Die Anisometropie ist keine sog. mosaikartige Bastardform. Die Konsanguinität erwies sich öfters als schadhaft, weil Einfluss der Geschlechter sich nur in einem Stammbaum von Farbenblinden nachweisen liess. Visser.

Augstein (923) hat eine linksseitige Bulbuscyste bei einem Kinde operativ entfernt, die dem Bulbus aufsass und Glaskörper zum Inhalt hatte. Die Cyste war so gross wie der Bulbus und kommunizierte mit dem Bulbus durch ein Loch von ca. 6—7 mm im Durchmesser. An der Kommunikationsstelle waren in die Cyste eintretende Netzhautfalten erkennbar. Die Cyste wurde abgetragen, die Kommunikationsstelle vernäht. Es erfolgte glatte Heilung, das Auge wurde bei gutem kosmetischem Erfolg erhalten. Ausser der Bulbuscyste fand sich ein grosser Nävus im Bereich der linken Trigeminusäste.

Bernheimer (925) gibt die Abbildung und Beschreibung einer angeborenen Anomalie der Iris. Der Pupillarrand zeigt 6 grössere Einkerbungen, daneben sind noch feinere Einkerbungen zu sehen. B. fasst die Einkerbungen als rudimentäre Kolobome auf.

Felix (929) fand bei einem taubstummen Knaben 2 atypische, kleine Randkolobome und 9 unregelmäfsige, radiär verlaufende Stromadefekte der linken Regenbogenhaut (Polykorie). Daneben besteht auf beiden Augen eine braune Verfärbung und Verdünnung des Stromas in der ganzen Irisperipherie. Der pupillare Teil der Irides ist normal. Andere derartige Kolobome fand er in der Literatur nicht erwähnt. Visser.

Von Krueger (935) liegt eine Mitteilung vor über angeborene Verlagerung der Papillen in die Pupillarachse. Die einzeln untersuchten Augen standen divergent zum fixierten Punkte, der Winkel zwischen Pupillarachse und Gesichtslinie betrug rechts 20—22, links 18—20°. Die Makula ist um dieselbe Entfernung weiter temporal verlagert wie die Papille.

Leplat (937) bringt die anatomische Beschreibung eines 6 Monate alten, cyklopischen menschlichen Fötus, bei dem als einziges Zeichen einer doppelten Anlage 2 Linsen vorhanden waren. Das cyklopische

Auge war ausserdem mikrophthalmisch, hatte keine Kornea, es bestand komplette Aniridie und ein Kolobom des Ciliarkörpers und der Aderhaut. Beide Linsen, von denen die eine bedeutend grösser, waren von einer vollständigen Kapsel umgeben, die Tunica vascularis beider war unabhängig voneinander. Die grössere Linse wies noch eine sekundäre Missbildung auf, indem das dem Äquator charakteristische Bild der zu Fasern auswachsenden Epithelzellen sich an anderen Stellen noch sechsmal wiederholte. Auf Grund der bisher bekannt gewordenen Befunde unterscheidet L. 3 verschiedene Grade von Cyklopie; erfolgt die Vereinigung der beiden Augenblasen in einem extrem frühen Stadium, so hat man ein cyklopisches Auge ohne Kolobom (Fälle von Bock, van Duyse, Gabrielidès). Bei einer Fusion in etwas späterem Stadium formt das Ektoderm 2 Linsen, jedoch ohne Kolobom; bei einer noch späteren Verschmelzung entstehen neben den beiden Linsen in einem einzigen Bulbus auch noch kolobomatöse Veränderungen. Natürlich sind zwischen den einzelnen Formen Übergänge möglich. Causé.

Peters (941) beschreibt eine seltene Missbildung, eine Pseudokornea neben der staphylomatös veränderten Kornea (Heterotopie der Kornea).

Rübel (944) veröffentlicht einen Fall von doppelseitiger, angeborener Aplasie des Irisvorderblattes. Die braune Iris erwies sich bei Durchleuchtung mit der Sachsschen Lampe als stark transparent. R. verwendet die Tatsache der starken Durchleuchtbarkeit einer braunen Iris, also eines normalen Pigmentblattes bei Aplasie des Irisvorderblattes, um seine Anschauung zu verteidigen, dass die Durchleuchtbarkeit der Iris im wesentlichen von der Beschaffenheit des Irisvorderblattes und nicht des Pigmentblattes abhängig ist. Das ausserordentlich rege Pupillenspiel bei dem Patienten spricht nach R. gegen die Theorie von Münch, der die Dilatatorwirkung in die pigmenthaltigen Stromazellen der Iris verlegen will.

Uhlenhuth (947) hat seine früheren, in dieser Zeitschrift bereits referierten Versuche über den Einfluss des Wirtstieres auf transplantierte Augen bei Amphibienlarven fortgesetzt. Seine Fragestellungen sind: 1. Kann der Prozess der Irispigmentierung im transplantierten Auge durch geeignete Wahl des Wirtstieres beschleunigt oder verzögert werden? 2. Fällt die Irispigmentierung im transplantierten Auge mit dem gleichen Prozess im normalen Auge des Wirtes zeitlich zusammen? 3. Gibt es Stadien, die als Komponenten der Transplantation verwendet ein zeitliches Zusammenfallen der Irispigmentation im transplantierten Auge mit dem gleichen Prozess im körpereigenen Auge ausschliessen? Alle drei Fragestellungen wurden durch die Versuche im bejahenden Sinne beantwortet. Diese 2. Versuchsreihe ist eine Ergänzung der früher bereits referierten Versuche.

Wirths (949) bespricht die Zusammenhänge zwischen angeborenen Hornhauttrübungen, angeborenen vorderen Synechien und angeborenen Hornhautstaphylomen. Er gibt die sehr eingehende und interessante histologische Beschreibung eines angeborenen Hornhautstaphylomes mit gleichzeitig beobachteter vorderer Synechie, Defekt des Schlemmschen Kanals und anderen angeborenen Anomalien des Auges. Bezüglich der Genese dieser Missbildung hält W. eine Entwicklungsstörung für wahrscheinlich. W. vermutet, dass Störungen in der Linsenabschnürung (Peters) die Ursache für die Entstehung angeborener Hornhauttrübungen bilden können.

VI. Ernährungsphysiologie und Augendruck.

Ref.: Wessely.

*950) **Augstein: Über einige an der Marburger Augenklinik mit dem Tonometer von Schiötz gemachte Erfahrungen.** Inaug.-Dissert. Marburg.

951) **Ballantyne: Beobachtungen mit dem Schiötzschen Tonometer.** Intern. med. Kongr. London. (Bestätigung der auch sonst gemachten Erfahrungen.)

*952) **Hamburger: Ist die Hornhaut an der Resorption des Kammerwassers unbeteiligt?** Klin. Monatsbl. Sept. S. 393.

*953) **Hertel: Über Veränderungen des Augendrucks durch osmotische Vorgänge.** Klin. Monatsbl. September. S. 351.

*954) **Klein, S. (Bäringer): Klinische Beiträge zur Lehre von der Strömungsrichtung und Resorption des Vorderkammerinhaltes.** 85. Versammlung deutscher Naturforscher u. Ärzte, Wien. 21.—28. Sept.

955) **Magitot** und **Mawas: Über die Beteiligung der Glaskörperzellen bei der Vorderkammerwasserbildung.** Intern. med. Kongr. London. (Entwicklungsgeschichtliche Analogie der Entstehung beider Flüssigkeiten.)

*956) **Römer: Experimentelles über Hypotonie.** 85. Versammlung deutscher Naturforscher u. Ärzte, Wien. 21.—28. Sept.

957) **Terrien** und **Dantrelle: Ergänzende Untersuchungen über Gerinnung des Kammerwassers.** Intern. med. Kongr. London. (Klin. Bemerkungen, dass die Fibrinausscheidung in die Kammer an Reizung und Entzündung geknüpft ist.)

*958) **Wessely: Die Kurve des Augendrucks.** 85. Versammlung deutscher Naturforscher u. Ärzte, Wien. 21.—28. Sept.

In einem Falle von Staroperation beobachtete Klein (954) ein Blutkoagulum, das die Pupille ausfüllte, 36 Stunden später war das Koagulum losgelöst, verkleinert und vor die Iris gelagert. Nach weiteren 12 Stunden war es noch weiter temporalwärts vor die Iris gewandert, nach ferneren 12 Stunden lag es ganz in der Kammerbucht und 96 Stunden nach der Operation war es verschwunden. In ähnlicher Weise sah Vortragender in mehreren Fällen von Linsendiszission kleinere, sehr leichte Startrümmerchen seitlich von der Pupille vor der Iris allmählich zur Kammerbucht sich verschieben und daselbst verschwinden. In einem Falle von Iristuberkulose lagen vis-à-vis der Pupille auf der Descemetschen Membran graue Knötchen, welche nach einiger Zeit von da geschwunden waren, dagegen sah man welche peripheriewärts ringsherum um den früheren Standort angehäuft und endlich, nachdem auch diese geschwunden waren, sah man Knötchen nahe der Kammerbucht kreisförmig angeordnet, offenbar dieselben, die früher im Zentrum sassen. Vortragender schliesst aus diesen Beobachtungen, dass alle diese Objekte von ihrem ursprünglichen Standort zur Kammerbucht durch den Kammerwasserstrom hingeschwemmt wurden und dass also die Strömung des Humor aqueus eine zentrifugale Richtung hat, was eine Bestätigung der Leberschen Lehre von dem normalen Abflusse des Humor aqueus im Kammerwinkel wäre. Über die Abstammung des Kammerwassers — ob aus den Ciliarkörper- oder Irisgefässen, ob aus der vorderen oder hinteren Irisfläche — sagen diese Beobachtungen nichts aus, wohl aber, dass es in jedem Falle zum Kammerwinkel fliesst, hier den Binnenraum des Auges verlassend. Der Begriff der Resorption von pathologischen Produkten der Vorderkammer ist das Fortgeschwemmtwerden dieser Objekte durch den Kammerwasserstrom zum Kammerwinkel und das Passieren dieses Winkels, um nach aussen zu

gelangen. Welche Kräfte diese Passage fördern, das zu erörtern wird einem späteren Zeitpunkte vorbehalten. Köllner.

Hamburger (952) betont nochmals die Bedeutung der intravitalen Färbung der Descemetschen Membran bei intravenöser Injektion von indigschwefelsaurem Natron für die Frage, ob die Hornhaut an der Resorption des Kammerwassers beteiligt ist, und gibt genaue Angaben über die Versuchstechnik.

In seinem in Gent gehaltenen Vortrage über Veränderung des Augendrucks durch osmotische Vorgänge gibt Hertel (953) weitere ergänzende Mitteilungen zu seiner früheren in der Münch. med. Wochenschr. erfolgten Publikation (cf. Nr. 506 dieses Berichts). Sowohl intravenöse Injektionen von Traubenzucker, Kochsalz und anderen Natriumsalzen als von Harnstoff und Gelatine erzeugten beim Kaninchen durch Wasserentziehung ausserordentlich starken Druckabfall im Auge. Der Wasserverlust des Auges wurde durch Wägung festgestellt, gleichzeitig ergab die chemische Analyse ein Eindringen der infundierten Stoffe ins Augeninnere. Der Blutdruck zeigte sich meist unverändert, auch ging der Tensionsabfall der Augen unter denjenigen bei völligem Sistieren der Zirkulation herab. Es kann sich also nur um osmotischen Wasserverlust in den Versuchen handeln. Dementsprechend ist die Tensionsabnahme auch nur eine vorübergehende. Aber auch an Augen mit künstlichem Glaukom tritt sie auf und durch intravenöse Injektion von 250 ccm einer 10proz. NaCl-Lösung gelang es Hertel, selbst beim Menschen in Glaukomaugen eine Tensionsabnahme bis zu unternormalem Druck vorübergehend hervorzurufen. Im Selbstversuch zeigte sich nach Einnahme etwa der gleichen Menge Kochsalz per os ebenfalls eine starke Tensionsverminderung. Wie weit der beschrittene Weg in praxi gangbar sein wird, lässt Hertel noch offen.

Römer (956) hat gefunden, dass die beim Koma diabeticum von Heine und Kraus aufgefundene Hypotonie mittels des Serums auf gesunde Tiere übertragen werden kann. Römer und Kochmann haben sodann diese Frage genauer untersucht. Bei kurarisierten Kaninchen im Kymographionversuch mit gleichzeitiger Registrierung des Augendruckes mittels des Wesselyschen Manometers und eines eignen Ophthalmomanometers fand sich: Das Koma-Serum in geringen Mengen beeinflusst nicht den Blutdruck, setzt selbst bei gesteigertem Blutdruck den Augendruck herab, bringt den durch künstliche oder spontane Reizung des Auges von vornherein erhöhten Augendruck zum Sinken, verhindert die durch den subkonjunktivalen Kochsalzreiz bewirkte Steigerung des intraokularen Druckes. Alle diese Wirkungen kommen weder dem normalen Serum noch dem diabetischen Serum als solche zu. Erst im Koma entsteht ein Stoffwechselprodukt, welches diese hypotonierende Wirkung auf das Auge ausübt. Beim experimentellen Pankreas-Diabetes ist das Serum nur wirksam, wenn die Tiere ein Koma bekommen. Azeton, Oxybuttersäure sind nicht die Ursachen der Hypotonie; auch eine Reihe von Amidosäuren kommt nicht in Betracht. Köllner.

Nach Wessely (958) stellen, wenn man mit dem Registriermanometer die Kurve des Augendrucks im Tierexperiment aufnimmt, die einzelnen Pulse für gewöhnlich einfache wellenförmige Erhebungen dar und lassen von den sog. sekundären oder katakroten Elevationen, die wir im Arterienpuls zu sehen gewohnt sind, nichts erkennen. Wie Vortr. an einer Reihe von Ver-

grösserungen von Augendruckkurven nebst zugehörigen Blutdruckkurven demonstriert, tritt nun aber in diesem Verhalten eine Änderung ein, sobald künstlich pathologische Pulse im Tierexperiment erzeugt werden. Wenn man z. B. durch intravenöse Adrenalininjektion sog. Pulsus bigeminus oder trigeminus hervorruft, so weisen die Augenpulse eine ganz entsprechende Anordnung auf, und wenn es gelingt, besonders hohe arterielle Pulse zu erzeugen, so treten auch an der Kurve des einzelnen Augenpulses die sekundären Elevationen hervor. Ganz das gleiche ergab die Untersuchung am Auge eines Patienten, bei dem vor der Enukleation wegen Melanosarkoms der Aderhaut der graphische Versuch vorgenommen werden konnte: bei völliger Ruhe gleichmäfsige Wellenform, bei leichter Erregung deutliche Dikrotie der Augenpulse. Die Abhängigkeit des Augenpulses von der Form der arteriellen Pulswelle erstreckt sich also bis in die feinsten Details und wohl nur der Umstand, dass das Auge gewissermafsen als Onkometer eine plethysmographische Kurve schreibt, lässt sie unter gewöhnlichen Bedingungen nicht so leicht in Erscheinung treten. Im Anschluss daran werden einige kleine technische Verbesserungen am Registriermanometer vorgeführt.

Augstein (950) kommt auf Grund seiner mit dem Schiötzschen Tonometer an der Marburger Klinik angestellten Untersuchungen zu folgenden Schlüssen: Der normale Augendruck liegt zwischen 12 und 27 mm Hg, die Tension bei Cataracta incipiens ist höher als bei Cataracta matura, bei Ablatio retinae ist der Druck keineswegs regelmäfsig oder auch nur häufig herabgesetzt, bei Morbus Basedowii ist er normal. Iridektomie setzt bei Glaukom den Druck nicht dauernd herab (1 Fall). Unter 7 Fällen von Glaukom wurde der Blutdruck nur 2 mal erhöht gefunden. Erhöhter Blutdruck hat keinen Einfluss auf die Tension normaler Augen (6 Patienten mit Blutdruck zwischen 152 und 180 wiesen Tonometerwerte zwischen 17 und 25 auf).

VII. Physiologie und Pathologie des Gesichtssinnes.

Ref.: Köllner.

*959) **Augstein: Beobachtungen nach erfolgreicher Operation eines 15 jährigen Blindgeborenen über sein Sehenlernen.** Vereinigung d. Augenärzte Schlesiens u. Posens in Breslau. Juni.

*960) **Brossa** und **Kohlrausch: Über die Netzhautströme bei Belichtung mit homogenen Spektralfarben.** Physiologische Gesellsch. zu Berlin. 30. Juni 1913. Berl. klin. Wochenschr. S. 1457.

*961) **Cords: Der Einfluss der parallaktischen Verschiebung auf die monokulare Tiefenwahrnehmung.** Intern. med. Kongr. London. August.

*962) **Cords** und **Bardenheuer: Bemerkungen zur Untersuchung des Tiefenschätzungsvermögens.** Zeitschr. f. Augenheilk. XXX, S. 1.

*963) **Dressler: Über das Verhalten der Lichtempfindlichkeit und der Pupillarreaktion bei Dunkelaufenthalt von Pferden und Hunden.** Pflügers Archiv f. d. ges. Physiol. Bd. 153, S. 137.

*964) **van Eysden, J.: Die Bedeutung der Akkommodation für das monokulare Tiefensehen.** Inaug.-Dissert. Utrecht 1913.

*965) **Fröhlich: Vergleichende Untersuchungen über den Licht- und Farbensinn.** Dtsch. med. Wochenschr. Nr. 30, S. 1453 u. Zeitschr. f. Sinnesphysiologie. Bd. 48, S. 1.

*966) **Green: Die praktische Feststellung der Farbenblindheit.** Intern. med. Kongr. in London. Sept.

*967) **Grossmann: Sehprüfung für Seeleute.** Intern. med. Kongr. in London. September.

*968) **Hegner: Über einen einfachen Apparat zur Prüfung des Farbensinns.** 85. Vers. deutscher Naturforscher u. Ärzte, Wien, 21.—28. Sept.

*969) **Hess: Demonstration von Methoden zur Untersuchung des Licht- und Farbensinnes bei Tieren.** Gesellsch. f. Morphologie und Physiologie zu München. 15. Juli 1913.

*969 a) **Hess: Über Entwickelung von Lichtsinn und Farbensinn im Tierreich.** 85. Vers. deutscher Naturforscher u. Ärzte, Wien, 21.—28. Sept.

*970) **Hoppeler: Über den Stellungsfaktor der Sehrichtungen.** Zeitschr. f. Psychologie. Bd. 66, S. 249.

*971) **Horniker: Bemerkungen zur Farbensinnprüfung.** Zeitschr. f. Augenheilk. Bd. XXX, S. 122.

*972) **v. Hug-Hellmuth: Über Farbenhören, ein Versuch, das Phänomen auf Grund der psychoanalytischen Methode zu erklären.** Imago. Bd. I, S. 228.

*973) **Kammerer: Nachweis normaler Funktion beim heranwachsenden Lichtauge des Proteus.** Pflügers Archiv f. d. ges. Physiologie. Bd. 153, S. 430.

*974) **Köllner: Untersuchungen über die Tiefenwahrnehmungen bei einseitiger Myopie.** Archiv f. Augenheilk. (s. Bericht über das 1. Quartal, S. 51).

*975) **Loeb: Ein Beitrag zur Lehre der Licht- und Farbenwahrnehmung.** Dtsch. med. Wochenschr. Nr. 37, S. 1793.

*976) **Pauli: Untersuchungen über die Helligkeit und den Beleuchtungswert farbiger und farbloser Lichter.** Zeitschr. f. Biologie. Bd. 60, S. 311.

*977) **Pfister: Die Ursache der Farbenbegleitung bei akustischen Wahrnehmungen und das Wesen anderer Synästhesien.** Imago. Bd. I, S. 265.

*978) **Rauschburg: Über die Wechselwirkungen gleichzeitiger Reize im Nervensystem und in der Seele.** Zeitschr. f. Psychologie. Bd. 66, S. 161.

*979) **Rönne: Nervenfaserdefekte im Gesichtsfeld.** Archiv f. Augenheilk. Bd. 74, S. 180.

*980) **Takei: Über die Dauer des negativen farbigen Bewegungsnachbildes.** Zeitschr. f. Sinnesphysiologie. Bd. 47, S. 377.

*981) **Wehofer: Farbenhören (chromatische Phonopsien) bei Musik.** Zeitschr. f. angewandte Psychologie. Bd. VII, S. 1.

*982) **Werner, H.: Ein Phänomen optischer Verschmelzung.** Zeitschr. für Psychologie. Bd. 66, S. 263.

*983) **Werner: Untersuchungen über den blinden Fleck.** Pflügers Archiv f. d. ges. Physiologie. Bd. 153, S. 475.

*984) **Wessely: Zur Unterscheidung rechts- und linksäugiger Eindrücke.** 85. Vers. deutscher Naturforscher u. Ärzte, Wien.

Pauli (976) stellt die Frage auf, wie sich die Sehschärfe zur Helligkeit verhält. Ist sie unter sonst gleichen Bedingungen nur von der Helligkeit der Lichter abhängig oder ändert sie sich auch mit der Farbe. Bei kritischer Übersicht über die einschlägige Literatur kommt P. zu der Ansicht, dass diese nicht befriedigen kann und dass neue Prüfungen geboten erscheinen. Er konstruierte eine Anordnung, die einen genaueren Vergleich zwischen den Resultaten einer direkten Helligkeitsvergleichung und der Sehschärfenmethode ermöglicht. Von den Hauptresultaten sei hervorgehoben: Mit der Methode der direkten Vergleichung kann man auch bei

heterochromer Photometrie Messungen von ausreichender Genauigkeit machen, wenn man die Übereinstimmungen zwischen berechneten und beobachteten Werten als Maßstab nimmt. Die Helmholtzsche Hypothese, dass wir bei gleicher Helligkeit heterochromer Lichter gleich viel sehen, kann nicht aufrecht erhalten werden. Die gesetzmäßigen Beziehungen zwischen Helligkeit und Sehschärfe werden am vollständigsten und exaktesten durch die Koeffizienten für gleiche Helligkeit und gleiche Sehschärfe ausgedrückt. Das Hauptergebnis der Arbeit ist die Lösung der Frage nach der heterochromen Photometrie dem Prinzip nach, sowohl was die Helligkeits- als auch was die Sehschärfengleichungen angeht.

Die Dauer des negativen farbigen Bewegungsnachbildes hat Takei (980) bei recht sorgfältiger Versuchsanordnung ausgeführt Er fand sie nicht der Wellenlänge proportional, vielmehr war sie für die Mitte des Spektrums, für Gelb und Grün, besonders für Gelb am längsten. Von diesem Maximum an nimmt die Dauer des Nachbildes einerseits nach dem Rot, anderseits nach dem Violett zu allmählich ab und zwar im allgemeinen gegen das violette Ende zu stärker. Vielleicht besteht ein Zusammenhang zwischen der photischen Energie (der Helligkeit der verschiedenen Spektralfarben), welche bekanntlich ebenfalls für Gelb am grössten ist, und der Dauer des Bewegungsnachbildes. Die gefundenen Werte sind Mittel aus 10 Versuchsreihen.

Bezüglich der Netzhautströme, welche bei Belichtung mit verschiedenen Spektralfarben auftreten, fanden Brossa und Kohlrausch (960) bei ihren Untersuchungen niemals das rasche Abrücken des Ruhestromes, das von allen Autoren, die an enukleierten Augen gearbeitet haben, beobachtet wurde. Im Gegenteil, es war ein gewisser Parallelismus zwischen Ruhe- und Aktionsstrom bezüglich der Zu- und Abnahme unverkennbar. Zunächst stieg die EMK des Ruhestromes gleichzeitig mit der des Aktionsstromes bis zu einem Maximum an, solange die Dunkeladaptation des Versuchstieres noch zunahm, dann blieben beide durchschnittlich ganz konstant und begannen darauf gleichzeitig langsam abzusinken. Doch sanken auch nach 12 Stunden niemals Ruhe- und Aktionsstrom unter $^1/_4$ des Maximalwertes. Weiter fehlte bei den angewendeten Intensitäten der Spektrallichter stets der negative Vorschlag in den Aktionsstromkurven (weil diese Intensitäten unter der dafür erforderlichen Reizschwelle lagen); bei grösserer Intensität der Lichtreize war er ebenfalls nachweisbar. Besonders interessant ist die Verteilung der Reizwerte über das Spektrum (Dispersionsspektrum des Nernstlichtes kam zur Anwendung). Es wurde hierbei von früheren Autoren das Maximum der Reizwerte der sekundären Erhebungen über 535 bis 546 $\mu\mu$ liegend bei Dunkelfröschen gefunden. Über denselben Wellenlängen liegt das Maximum der positiven Eintrittsschwankungen und das Minimum der Latenzen. — Ferner untersuchten die Verff., ob nur quantitative Unterschiede in der Wirkung der einzelnen Spektrallichter vorhanden waren, oder ob spezifische, qualitative Wirkungsunterschiede nachweisbar waren (dabei wurde die Intensität der Lichter verschiedener Wellenlängen so verändert, bis die EMK der positiven Eintrittsschwankungen stets die gleiche war). Es ergab sich, dass bei den Aktionsstromkurven stets die gleichen typischen Formunterschiede vorhanden waren, welche die Verff. als auf qualitativen Unterschieden beruhend auffassen. Es änderte sich die Wirkungsweise der Spektrallichter dabei kon-

tinuierlich mit den Wellenlängen der Lichter. Daraus geht hervor, dass die oben angeführte maximale Wirkung der Lichter 535 bis 546 $\mu\mu$ Wellenlänge lediglich auf quantitative Unterschiede gegenüber den anderen Lichtern zurückzuführen ist. (Zur Versuchsanordnung: Als Versuchstiere dienten keine enukleierten Augen, sondern lebende, kuraresierte, dunkeladaptatierte Frösche, deren Augen atropinisiert waren. Die Reizlichter wurden dem Nernstlicht-Dispersionsspektrum entnommen, die Aktionsströme wurden zum grossen Einthovenschen Saitengalvanometer abgeleitet und photographisch registriert.)

Über die elektrischen Ströme, die unter Belichtung in der Netzhaut entstehen, hat auch Fröhlich (965) Untersuchungen angestellt. Er bediente sich im Gegensatz zu Brossa und Kohlrausch der Kephalopodenaugen und führte damit die Untersuchungen Pipers und Becks fort. Die Hauptergebnisse sind folgende: die Belichtung des Auges mit einer konstanten Lichtquelle ruft keinen konstanten Netzhautstrom hervor, vielmehr führt das registrierende Saitengalvanometer während der Belichtung Oszillationen aus, die sogar die Belichtungszeit überdauern können (Nachrhythmen). F. meint, «es kann kein Zweifel sein», dass diese Nachrhythmen der Ausdruck derjenigen physiologischen Prozesse sind, die den Erscheinungen der Nachbilder zugrunde liegen. — Des weiteren wurden die Netzhautströme während der Belichtung mit farbigem Licht untersucht (farbige Filter und spektrale Lichter wurden benutzt). Weiss, Rot und Blau riefen an der Netzhaut Erregungen verschiedener Frequenz hervor. Ähnlich verhielten sich die spektralen Lichter. Rote Strahlen waren wenig wirksam. Besonders in Grün steigt die Wirksamkeit stark an und nimmt nach dem Violett hin wieder langsam ab. Man kann also, meint F., die Farben einteilen in solche, die Erregungen niedriger, und in solche, welche Erregungen höherer Frequenz hervorrufen. Zu den ersteren gehören Rot und Gelb, zu den letzteren Grün und Blau. Soweit die Ergebnisse. Und nun kommt der Verf. gleich zu einer neuen Theorie der Licht- und Farbenwahrnehmung, «der ersten, die auf der Erforschung der Erregungsvorgänge in der Netzhaut und ihren Beziehungen zum Zentralnervensystem beruht». F. nimmt an, dass die beiden warmen Farben Erregungen, die beiden kalten Hemmungen im Zentralorgan hervorrufen. Auch das Purkinjesche Phänomen wird erklärt auf Grund einer Verschiedenheit der Ergebnisse bei Hell- und Dunkeladaptation der Augen. Für die Farbenblindheit brauche man keinen «Ausfall der Funktion gewisser farbenempfindlicher Elemente anzunehmen», sie würde einfach auf der veränderten Wirksamkeit spektraler Lichter beruhen. F. schliesst weiter aus den Versuchen, dass die Kephalopoden Farben unterscheiden können. Den Widerspruch mit den bekannten Untersuchungsergebnissen v. Hess' sucht F. dadurch zu überbrücken, dass er annimmt, die Intensität der Erregungen würde die Helligkeit, die Frequenz der Erregungen die Qualität der Farben bedingen. Dann würde die Pupillenreaktion nur durch die Intensität der Erregungen bestimmt werden. Die Theorie gipfelt also im wesentlichen darin, dass die Lichtstrahlen im Auge verschieden frequente Erregungen veranlassen, welche im Zentralorgan antagonistische Prozesse, Erregungen und Hemmungen auslösen. (Es erscheint etwas weitgehend, aus den Netzhautströmen von Kephalopodenaugen so viel Theoretisches zu schliessen.)

Diese Ergebnisse Fröhlichs vergleicht Loeb (975) mit den früheren Untersuchungen E. und R. Paulis, welche gefunden hatten, dass zwei gleichgrosse Flächen, die eine mit grünem Licht (546 $\mu\mu$), die andere mit rotem

(660 $\mu\mu$) bestrahlt, gleich hell gesehen werden, wenn auf die rote Fläche der 960fache Energiebetrag fällt (gilt nur für Lichter von mittlerer Intensität). Es stimmt also der mit dieser subjektiven Methode gewonnene Helligkeitswert annähernd überein mit dem Ergebnis der objektiven Methode Fr.s, der den Aktionsstrom am Kephalopodenauge misst.

Zur Farbensinnprüfung bemerkt Horniker (971) auf Grund seiner Erfahrung, in Übereinstimmung mit den meisten anderen Autoren, dass keine Tafelprobe, für sich allein angewendet, die Garantie geben kann, alle Farbenuntüchtigen auszuschalten. Er wünscht daher, dass in der Praxis von derartigen Tafelproben, die nun doch einmal nicht entbehrt werden können, mindestens 2 benutzt werden, nämlich die Nagel- und Stillingschen Tafeln, event. auch noch die Cohnsche. (Mit diesen 3 Proben wird neben anderen bei Obergutachten im Bereich der preussisch-hessischen Staatseisenbahnen auch untersucht. Ref.) H berichtet unter anderm über Versuche mit Signallichtern auf See, bei denen sich ergab, dass die Farbenschwachen nicht im Stande waren, die Farben zu erkennen.

Hegner (968) demonstrierte einen Apparat, der ermöglicht, zur Farbensinnprüfung zwischen einer variablen Farbenmischung (Rot-Grün) und einer gegebenen Vergleichsfarbe (Gelb) eine Gleichung aufzustellen. Eine einfache optische Vorrichtung zeigt dem Beobachter zwei kleine symmetrische Vergleichsfelder. Das qualitativ variable additive Farbengemisch wird durch ein zweiteiliges Rot-Grünfilter, das in seiner Helligkeit ebenfalls variable Gelb durch ein Gelbfilter erzeugt. Dieses bei der Firma Zeiss in Jena hergestellte Absorptions-Anomaloskop, dessen Anwendungsweise mit dem Nagelschen Anomaloskop übereinstimmt, hat den Vorzug der Einfachheit und Billigkeit.

Die Untersuchung auf Farbenblindheit soll merkwürdigerweise nach Edridge-Greens (966) Ansicht immer noch in der Weise stattfinden, dass der zu Prüfende die Farben (Laternenlichter) benennen soll, da er ja auch in der Praxis auf Schiffen seine Wahrnehmung zu melden hat. Die bisher übliche Vorzeigung zweier Lichter bei der Prüfung sei nicht richtig. Damit setzt sich G. in direkten Gegensatz zu den bei uns im allgemeinen geltenden Anschauungen.

Über die Sehprüfung bei Seeleuten sind in der englischen Handelsmarine neue Vorschriften erlassen worden. Grossmann (967) weicht in seiner Ansicht mehrfach von den Vorschlägen der betreffenden Kommission ab. Er wünscht schärfere Bestimmungen mit Rücksicht auf die gesteigerte Schiffsgeschwindigkeit von 25 Knoten. Er schlägt eine internationale Kommission für den Kongress in Petersburg vor. Seine eigenen Vorschläge für die Anforderungen sind folgende: es wird eine Sehschärfe von $^{20}/_{2}$ verlangt. Ältere Seeleute, welche die Anforderungen nicht erfüllen, werden pensioniert. Ausdehnung der Augenuntersuchung auf alle Seeleute und Wiederholung in bestimmten Zwischenräumen. Untersuchung auch der peripheren Sehschärfe, des Farben- und Lichtsinnes.

Bezüglich des Farbensinnes der Tiere betont v. Hess (969), dass unter den luftlebenden Tieren die Wirbeltiere Farbensinn zeigen, dagegen nicht die Wirbellosen, also auch nicht die Bienen. Die bekanntlich anders lautenden Ergebnisse v. Frischs über das Farbenunterscheidungsvermögen der Bienen auf Grund von Dressurversuchen sind z. T. darauf zurückzuführen, dass der Geruchsfaktor nicht genügend ausgeschaltet wurde.

Über die Entwickelung des Lichtsinnes und Farbensinnes in der Tierreihe spricht v. Hess (969a) in zusammenfassender Weise auf Grund seiner jahrelangen grundlegenden Versuche. Der Affe sieht das Spektrum am langwelligen und am kurzwelligen Ende ebenso weit wie wir, auch die adaptativen Änderungen bei längerem Dunkelaufenthalt und Herabsetzung der Lichtstärke der Reizlichter sind die gleichen wie beim Menschen. Tagvögel und Reptilien sehen das Spektrum am langwelligen Ende wie wir, am kurzwelligen hochgradig verkürzt. Bei Fischen sind die Sehqualitäten durchaus die gleichen wie beim total farbenblinden Menschen. Dasselbe gilt auch für alle im Wasser und in der Luft lebenden Wirbellosen. Auch bei Tieren, welche keine nachweisbaren Sehorgane besitzen, wurde deutliche Reaktion auf Lichtreize beobachtet und zwar verschieden nach Farbe des Lichtes. Dagegen, dass die Organismen als chemische Maschinen aufzufassen sind, spricht der Umstand, dass hiernach die Übereinstimmung der relativen Reizwerte verschiedenfarbiger Lichter für die Sehorgane jener niederen Lebewesen mit den Helligkeitswerten, welche diese Lichter für das total farbenblinde Menschenauge zeigen, unerklärt bliebe. Bei den Wirbeltieren haben die spezifischen Energien der nervösen Substanz des Sehorgans mit dem Übergang zum Luftleben unter dem Einfluss der viel grösseren Mannigfaltigkeit der nunmehr zum Sehorgan gelangenden Strahlungen eine Umbildung erfahren, vermöge derer sie jetzt neben den farblosen Helligkeiten auch die bunten Farben zum Bewusstsein bringen. Aber selbst im normalen farbentüchtigen Menschenauge lassen sich noch jene Eigentümlichkeiten nachweisen, welchen wir weit herab in der Tierreihe begegnen, selbst dort, wo die Wahrnehmung von Licht noch nicht durch besondere Sehorgane vermittelt wird.

Das Auge des unterirdisch lebenden Proteus (das beim neugeborenen Tier im Stadium der sekundären Augenblase steht) kann nach Kammerer (973) durch geeignete Lichtwirkungen (rotes Licht, das keine Pigmentierung der Tiere hervorruft) am Stationärbleiben und Involutionsprozess verhindert werden. An seine Stelle tritt eine deutliche Weiterdifferenzierung des Auges durch den Lichtreiz bis zum Ausbildungsgrad eines normalen Larvenauges oberirdisch lebender, sehender Amphibien. Dieses ausdifferenzierte Lichtauge übt nun auch tatsächlich die Funktion des Sehens aus, wie durch das Vorzeigen von Futterobjekten erwiesen wird. Die sehenden, wie die nichtsehenden Olme sollen Ansätze eines assoziativen Gedächtnisses besitzen, sie lernen z. B. ihre negative Phototaxis in positive um, wenn mit dem jedesmaligen Lichteinfall eine Fütterung verknüpft ist.

Der Verlauf einer Dunkeladaptation bei Pferden und Hunden erfolgt nach den ausführlichen Beobachtungen Dresslers (963), wie aus ihrem Verhalten gegenüber Hindernissen zu schliessen ist, im allgemeinen träger, als beim Menschen, und zwar beim Pferd im allgemeinen noch träger als beim Hund. Bei Versuchen an Hunden ist es höchst wichtig, den den Gesichtssinn wesentlich unterstützenden Geruchssinn auszuschalten. Die Dunkeladaptation führt beim Pferde nach etwa 1 Stunde zu einer durchschnittlich geringeren Empfindlichkeit als beim Menschen. Auch nach 2 bis 6stündiger Adaptationsdauer steigt die Empfindlichkeit nicht mehr wesentlich. Beim Hund liegen die Verhältnisse ähnlich. Er glaubt übrigens, dass bei den Pferden zwei unscharf abgegrenzte Typen des Adaptationsverlaufs existieren, ähnlich wie Tschermak beim Menschen annimmt. Die Geschwindigkeit der Dunkeladaptation erweist sich auch beim Pferd ebenso wie beim Menschen

abhängig von dem Grad der vorausgegangenen Helladaptation. Der Anstieg der Adaptationskurve verläuft ähnlich wie beim Menschen in einem flachen Bogen (wenn entsprechend den Potenzwerten nach Best konstruiert). — Im Anschluss daran beschäftigt sich D. noch mit der Pupillarreaktion bei Pferden, wie hier gleich mit erwähnt werden soll. Die Werte des vertikalen scheinbaren Pupillendurchmessers nehmen (bei 14 Pferden im Alter von 5—10 Jahren) für Lichtintensitäten zwischen 16 und 600 Hefnerkerzen anfangs schnell, später langsamer ab. Die Geschwindigkeit und das Ausmafs der Pupillarreaktion nimmt bei Pferden mit der Länge der Zeit, während welcher das Auge dauernd nur schwachen Lichtintensitäten ausgesetzt ist, beständig ab. Die Pupillenweite und die Trägheit der Pupillarreaktion scheinen mit der Empfindlichkeitszunahme des Auges bei Dunkeladaptation in keinem nachweisbaren Zusammenhang zu stehen.

Wessely (984) will nicht die ganze Streitfrage der Unterscheidbarkeit rechts- und linksäugiger Eindrücke erörtern, die in den letzten Jahren von verschiedenen Seiten (Bourdon, Heine, Brückner und v. Brücke) eingehend diskutiert worden ist, sondern die Aufmerksamkeit nur auf einen bestimmten Punkt lenken. Als eine Simulationsprobe zur Entlarvung einseitig vorgetäuschter Blindheit ist empfohlen worden, das Licht einer Lampe mit dem Spiegel in regellosem Wechsel auf die geschlossenen Augen des Untersuchten zu werfen und diesen dabei angeben zu lassen, sobald er das Licht sieht. Nun sind wir aber, wie jeder leicht an sich selbst feststellen kann, bei diesem Vorgehen sofort imstande zu unterscheiden, welches Auge in jedem Augenblicke das belichtete ist. Dabei macht sich die merkwürdige und bisher augenscheinlich nicht beachtete Erscheinung geltend, dass fast ausnahmslos von allen Menschen der Lichtschein durch die Lider ganz falsch lokalisiert wird, nämlich wesentlich zu weit temporalwärts. W. ist dieser Erscheinung weiter nachgegangen und hat mit Hilfe stereoskopähnlicher Vorrichtungen, die einen Wechsel der Lichtstärke der beiden Einzelbilder gestatten, nachweisen können, dass auch bei den feiner abzustufenden Versuchsanordnungen die Mehrzahl der Untersuchten imstande ist, die Zunahme der Lichtstärke eines der Bilder in Form einer temporalen Erhellung des Gesichtsfeldes des zugehörigen Auges richtig zu erkennen. Es genügen hierzu bei schneller Änderung der Lichtstärke geringe Differenzen, während bei ganz langsamer (einschleichender) Änderung wesentlich stärkere Unterschiede erforderlich sind, um dann in Form des sog. «Abblendungsgefühls» (Brückner und v. Brücke) die Unterscheidung zu ermöglichen. Andrerseits ruft bei von vornherein eingestellter stärkerer, noch nicht wahrgenommener Differenz eine schnelle Erhöhung der Lichtstärke des lichtschwächeren Bildes im zugehörigen Auge die Empfindung grösserer Helligkeit hervor, auch wenn dabei noch längst nicht der Grad der Lichtstärke der anderen Seite erreicht wird. W. meint deshalb, dass mehr als der Unterschied die Änderung der Helligkeit eines von zwei zu einem einheitlichen Bilde verschmolzenen Gesichtseindrücken rechts- und linksäugig wahrgenommen wird. So schwindet auch die falsche Lokalisation des Lichtscheins bei geschlossenen Lidern, sobald man ihn länger einwirken lässt. Die falsche (temporale) Lokalisierung lässt sich durch den monokularen Anteil des diffus belichteten Auges im Gesichtsfeld erklären. Wie weit das gleiche für die Unterscheidbarkeit der rechts- und linksäugigen Gesichtseindrücke auch bei den anderen Versuchsanordnungen gilt, steht noch dahin.

Einen stereoskopischen Eindruck bei der optischen Verschmelzung beobachtete Werner (982) an einem Muster mit geometrisch-identischen, aber nicht physiologisch-identischen Figuren. Eine unvollständige Verschmelzung derartiger Figuren, so schliesst W., erzeugt bei individueller Ungleichartigkeit der zu verschmelzenden Figuren eine «malerische» Stereoskopie. Diese — von den Malern bewusst angewendete — Stereoskopie beruht nur auf dem Reinheits- und Beständigkeitseffekt der vollkommen verschmolzenen Linien. Das Verschmelzungsbild erscheint um so ferner, je mehr sich die Augenachsen der Parallelstellung nähern. Das Verschmelzungsbild erscheint gleichzeitig auch grösser, aber nur deshalb, weil es verbunden ist mit der Empfindung der grösseren Distanz.

Über die Tiefenschätzung Einäugiger haben Cords und Bardenheuer (962) neue Untersuchungen mit dem Pfalzschen Stereoskoptometer vorgenommen, deren Ergebnisse in Tabellen beigegeben sind. Sie bestätigen die Ausführungen, die Zeemann vor kurzem machte. Es handelt sich bei der monokularen Tiefenschätzung an dem Pfalzschen Apparat um einen komplizierten psychischen Vorgang, bei dem eine schnelle Auffassung und Ausnutzung der einzelnen Hilfen möglich ist (wie auch schon Pfalz betonte). So kommt es, dass viele Beobachter den Apparat schon nach kurzer Zeit kennen lernen und nach wenigen Tagen bessere Resultate aufweisen können, wie bei manchen Einäugigen nach einem Jahr. Die Verfasser warnen dementsprechend davor, aus dem Untersuchungsergebnis an einem derartigen Apparat einen Rückschluss zu machen auf die Dauer einer bestehenden Einäugigkeit und auf den Grad der erfolgten Anpassung.

van Eysden (964) stellte mittelst eines Fadenschlittenapparats mehrere Versuchsreihen an, wobei er mit Ausschliessung aller anderen Faktoren, vor und nach Einträufelung mit Homatropin, den Einfluss der Akkommodation auf das monokulare Tiefensehen bestimmte. In einer zweiten Versuchsreihe wurden auch Kopfbewegungen erlaubt (aktive Parallaxe). Die Resultate sind aus beigefügten Tabellen ersichtlich Er kommt zu den Schlussfolgerungen, dass beim binokularen Sehen in kurzer Entfernung die Akkommodation einen doch nur geringen Wert hat; beim monokularen Sehen jedoch einen sehr grossen, besonders in kürzerer Entfernung und beim Fortfall anderer Faktoren. Hieraus erklärt sich der Einfluss des Alters auf die Angewöhnung beim Verlust eines Auges. In grösserer Entfernung als 1 m ist der Einfluss weniger wahrnehmbar. Mit dem Einfluss der aktiven Parallaxe verhält es sich umgekehrt. Visser.

Cords (961) bestätigt die Versuche von Hillebrand und Bourdon über den geringen Einfluss des isolierten Akkommodations- und Konvergenzgefühls auf die monokulare Tiefenwahrnehmung. Der Hauptfaktor dieser sei die monokulare Parallaxe, d. h. die durch Kopfbewegungen erzeugte Scheinbewegung der Objekte zueinander. C. untersuchte den Einfluss der Grösse der Kopfbewegung auf die Tiefenwahrnehmung mittels des folgenden Apparates: In der Vorderwand eines 30 cm tiefen Kastens befindet sich ein Ausschnitt für quadratische oder rechteckige Blenden, vor dem die in bestimmter Entfernung sitzende Versuchsperson beobachtet. Inmitten des Kastens ist an der Decke ein aus geschwärztem Bleche hergestelltes rechteckiges Dreieck angebracht, dem gegenüber sich auf dem Boden ein ähnliches, durch eine Schraube von vorne nach hinten befindliches Dreieck befindet. Die Spitzen der beiden

Dreiecke haben, wenn sie genau einander gegenüberstehen, eine Entfernung von $1^1/_2$ mm. Die Versuchspersonen wurden angewiesen, Kopfbewegungen soweit auszunutzen, als die Blende es ermöglichte. Mittels der Grenzmethode und der Konstanzmethode gelang es so, für jede Blendenweite den Abstand der beiden Objekte zu bestimmen, der eben noch stets richtig erkannt wurde. Die so gefundenen Grenzwerte wurden in einer Kurve angeordnet, aus welcher hervorgeht, dass bei Kopfbewegungen von 9.5 bis 3 cm die Tiefenwahrnehmung eine fast gleichmäfsig gute ist, dass sie bei solchen von 3 bis 1 cm schnell schlechter wird und bei Kopfbewegungen unter 1 cm fast ganz aufhört. Vorausgesetzt natürlich stets die gleichen Versuchsbedingungen. C. weist hin auf die nahen Beziehungen dieser Untersuchungen zu denen nach der Schwelle der Bewegungsempfindungen und der Feinheit des optischen Auflösungsvermögens. Der Einfluss der Kopfbewegungen sinkt mit dem Grösserwerden der absoluten Entfernung der Objekte und steigt mit dem Grösserwerden der relativen Entfernung; er ist am grössten bei der Betrachtung eines nahen Objektes gegen den fernen Horizont.

Der blinde Fleck erzeugt, wie alle Untersuchungen Werners (983) übereinstimmend ergaben, als psychologisches Nichts innerhalb der visiblen Kontinuität einerseits eine Deformation, anderseits eine Verringerung der Ausdehnung. Ebenso seien Farbenschwankungen eine Folge der Zusammenschrumpfung solcher Extensitäten. Auf die Sichtbarkeit der blinden Flecke und ihre physiologische Vertretung geht der Verfasser in dieser Arbeit nicht ein.

Die Aufgabe, bei Ausschluss aller Vergleichsgegenstände vermittels des Auges zu entscheiden, ob ein Lichtstrahl wagerecht in dasselbe einfalle, wird von den meisten Menschen nach den Untersuchungen Hoppelers (970) nur in unvollkommener Weise gelöst. Der Winkel, innerhalb dessen alle Abweichungen liegen, betrug 7 Grad, von denen 2 über, 5 unter die richtige Höhe entfallen. Es zeigt sich also eine deutliche Tendenz, die Horizontale zu tief zu nehmen. Eine einzige Versuchsperson lieferte Werte, die persönlich nicht mehr wie 1 Grad nach oben und unten abwichen. Die Ursache dieser Erscheinung dürfte darin liegen, dass die fragliche Fähigkeit nur geringen praktischen Wert besitzt und für die optische Lokalisation bedeutungslos ist.

Zum Farbenhören gibt Wehofer (981) eine Anzahl von eigenen Beobachtungen, nachdem er die einschlägige Literatur besprochen hat. Zu den eigenen Erlebnissen gehörten u. a., dass ihm bedeutende Orchesterwerke als geometrisch-optische Figuren, Gebilde und Gestalten erscheinen.

Ein Versuch, dieses Phänomen des Farbenhörens auf Grund der psychoanalytischen Methode zu erklären, von v. Hug-Hellmuth (972), soll hier mehr der Originalität halber, als wegen seiner wissenschaftlichen Bedeutung mitgeteilt werden. Verf. ist Anhängerin der Freudschen Lehren und sieht in den Synopsien den Beweis dafür, dass der normale Mensch von Kindheit an nur für obsköne Dinge Sinn hat. In ganz ähnlicher Weise äussert sich Pfister (977) über das Farbenhören. So soll die Empfindung a = blau dadurch zustande gekommen sein, dass das kleine geschriebene a aussehe wie ein Hodenpaar des Vaters, das die Person einmal beim Baden in einem blauen See «vielleicht» erblickt hat (!). 3 = gelb wird folgendermafsen psychoanalytisch gedeutet: Die 3 sieht aus wie ein umgekehrtes E. Dieses erinnerte die Versuchsperson an ihre Schwester, Edith mit Namen,

die als Kind in einem gelben Kleid gemalt war. Darum wurde sie von der Versuchsperson beneidet; nun ist aber Gelb die Farbe des Neides usw. — Diese Erklärung ist ja freilich sehr naheliegend!

Über die Wechselwirkungen gleichzeitiger Reize in der Seele hat Rauschburg (978) eine teils experimentelle, teils kritische Studie verfasst. Er kommt zu der Auffassung, dass gleichzeitige gleiche Reizwirkungen einander in ihrer Entwicklung hemmen. Diese gegenseitige Hemmung tritt psychologisch als Folge der Verschmelzungstendenz der gleichzeitigen Bewusstseinsinhalte in Erscheinung. Ferner halten sich die Wirksamkeit der Gleichheit einer Reizqualität (z. B. Farbe) und die Wirksamkeit der Verschiedenheit einer anderen Qualität (z. B. räumliche Eindrücke) ungefähr die Wage, so kann es gleichzeitig zu einem Mischzustand von Vereinigungs- und Sonderungstendenz kommen. Die Verschmelzungstendenz kann sich dann als Zusammengehörigkeits- bzw. Einheitstendenz zeigen, während ihre Gesondertheit auf dem Gebiete der anderen Qualität in Erscheinung kommt. Sie heben sich alsdann gegenseitig hervor und unterstützen scheinbar einander gegenseitig, erscheinen als getrennte Teile einer Einheit und machen uns ihre Zusammengehörigkeit fühlbar.

Augsteins (959) Beobachtungen über das Sehenlernen eines 15jährigen Blindgeborenen nach erfolgreicher Operation gibt Anlass zu der Annahme, dass neben dem bisher immer angenommenen cerebalen Vorgange auch das Verhalten der Netzhaut für die Anfangszeit von Bedeutung ist, in dem Sinne, dass sie zunächst nicht fähig ist, Bilder der Aussenwelt in einer für die Leitungsbahnen verwertbaren Form aufzunehmen. (Der Vortrag erscheint noch ausführlich, so dass gegebenenfalls nochmals darüber genauer berichtet werden kann.)

Auf die Häufigkeit des Vorkommens von sogen. Nervenfasern-defekten im Gesichtsfeld bei verschiedenen Erkrankungen der Sehbahn weist Rönne (979) hin. Es handelt sich besonders um den durch die Raphe der Fasern bedingten nasalen Sprung der Gesichtsfelddefekte. R. bespricht nacheinander diesen Ausfalltypus beim Glaukom, der tabischen Atrophie, der Neuritis und Stauungspapille, verschiedener Retinitiden und auch bei der Hemianopsie (auch der homonymen). Bei der Erklärung letzteren Vorkommens geht er von der Voraussetzung aus, dass die ungekreuzten Nervenfasern im wesentlichen ihre gegenseitige Lagerung auch im Occipitallappen behalten und dass die gekreuzten Fasern die korrespondierenden ungekreuzten aufsuchen.

VIII. Physiologie und Pathologie der Akkommodation und Refraktion.

Ref.: Köllner.

*985) **Clarke: Der Einfluss des Alters auf die Akkommodation.** Intern. med. Kongr. London. Sept.

*986) **Erggelet: Zur Korrektion der einseitigen Aphakie.** Zeitschr. f. ophthalm. Optik. S. 33 u. 65.

*987) **Farnarier: Deux cas de paralysie de l'accommodation: l'un avec mydriase paralytique, l'autre avec paralysie de la convergence, à la suite de diphtéries latentes.** La clinique ophtalm. T. XIX, S. 489—496.

*988) **Marquez: Über Diagnose des Biastigmatismus und dessen Behandlung durch bizylindrische Gläser mit schrägen Axen.** Intern. med. Kongr. zu London. September.

*989) **Mawas: Note sur l'anatomie et la physiologie de l'appareil accommodateur de l'oeil.** Annal. d'oculist. T. CL. S. 182—193.

*990) **Müller, L.: Über die Entstehung der Myopie.** 85. Vers. deutscher Naturforscher u. Ärzte, Wien, 21.—28. Sept.

Mawas (989) hat an einer Reihe menschlicher Augen, die wegen orbitaler Eingriffe enukleiert werden mussten, Anatomie und Physiologie des Akkommodationsapparates studiert und gibt darüber kurze Notizen. Der Ciliarmuskel gibt dem Ciliarkörper sein dreieckiges Aussehen, seine Fasern verlaufen im wesentlichen longitudinal, parallel zur Innenfläche der Sklera; einzelne Fasern gehen bis zur Ora serrata und noch weiter. In manchen Augen sieht man neben den prädominierenden longitudinalen schräg verlaufende Fasern; wirklich zirkulär verlaufende Fasern wurden beim Menschen niemals gesehen. Da es sich nicht um einen Muskel mit einheitlicher Wirkung handelt, existiert eine Sehne im eigentlichen Sinne nicht. In seiner Wirkung verkleinert der Muskel die Oberfläche des Ciliarkörpers, nähert Ligament. pectinat. und Ora serrata einander, bzw. entspannt die hintere und strafft die vordere Portion der Zonulafasern. Diese entspringen von der Ora serrata bis zum Iriswinkel aus der pigmentfreien Lage des Ciliarepithels, sind also rein epithelial und neurogliöser Natur. Ciliarmuskel und Zonula sind nicht nur durch die doppelte Epithellage der ciliaren Retina, sondern auch durch ein beträchtliches Bindegewebskissen voneinander getrennt, das sich, durchsetzt mit zahlreichen elastischen Fasern, innerhalb des Muskels verteilt. Der Ciliarmuskel wirkt also nur indirekt vermittelst dieser Bindegewebslage auf Epithel und Zonula. — Auf Grund von Messungen bei verschiedenen Säugetieren stellte M. eine anatomische und physiologische Assymmetrie des Ciliarkörpers fest, die bei einer, wie es anzunehmen ist, überall gleichen Kontraktion des Ciliarmuskels eine ungleichmäfsige Krümmung der Linse, eine beträchtliche Korrektion von Hornhautastigmatismus, eine Verschiebung und Drehung der Linse zur Folge haben wird. Die Verkürzung der ciliaren Region durch die Kontraktion des Muskels hat vor allem eine Straffung der mächtigeren vorderen Zonulafasern nach hinten und aussen zur Folge, wodurch vor allem die Veränderung der Linsenform bei der Akkommodation bedingt ist. Nicht allein beim Hydrophthalmus, auch beim chronischen Glaukom, intraokularen Tumoren und gewissen Formen von Iridocyklitis konnte M. eine Vergrösserung, «manchmal beträchtliche», des Bulbus und damit Vergrösserung der Entfernung zwischen Linse und ciliarem Kreis beobachten. Die hierdurch bedingte Straffung der vorderen Zonulafasern hat durch Zug eine Abplattung der peripheren und stärkere Wölbung der zentralen vorderen Linsenfläche zur Folge. Ausnahmsweise kann sich durch Zonulazug die ganze vordere Linsenfläche abplatten. Die Kernregion kann sich während der Akkommodation ändern. Die hintere Linsenfläche verändert sich wie die vordere, in manchen Fällen ist ihre Krümmungszunahme ebenso gross wie die der vorderen. Causé.

Um den Einfluss des Alters auf die Akkommodation festzustellen, hat Clarke (985) an über 3000 Individuen Bestimmungen vorgenommen, nachdem er die Brechungsfehler aufs genaueste, bei Leuten unter 45 Jahren unter Gebrauch von Atropin auskorrigiert hatte. Er fand

durchschnittlich eine höhere Akkommodationskraft als Donders angegeben hat, weil dieser nicht Atropin benutzt hatte. Die Nahepunktsbestimmung hält Cl. für sehr wichtig. Geringe Akkommodationskraft beruht auf Präsenilität, deren gewöhnlichste Ursachen «Eingeweidestauung» und Asthenopie darstellt. In derartigen Fällen müssen Refraktionsfehler am besten mit Bifokalgläsern ausgeglichen werden.

Farnarier (987) berichtet über 2 ungewöhnliche Fälle von diphtherischer Akkommodationslähmung: ein 25jähriges Mädchen hatte neben der Akkommodationsparese eine Parese des Sphinkter pupillae, also eine komplette Ophthalmoplegia interna. Im anderen Falle, einem 29jährigen Offizier, kam es im Verlaufe der akkommodativen Lähmung zu einer Paralyse der Konvergenz. Der Patient wurde invalide, da eine Besserung des Zustandes nicht eintrat. Bemerkenswert ist, dass in beiden Fällen die Diphtherie latent verlaufen war bis zur Erscheinung der Augensymptome. Causé.

Müller (990) hat 342 Schüler eines Gymnasiums untersucht. Die Untersuchung war eine sehr vollständige, es wurde auch auf Störung der Orthophorie genau geachtet. Als er das Material statistisch verwertete, zeigte es sich, dass die Zahl der Kurzsichtigen in der allgemein bekannten Weise anstieg, dass dagegen die Zahl der Exophoren durch alle Jahrgänge prozentual konstant blieb. M. verweist auf die Wichtigkeit dieser statistischen Erfahrung zur Erklärung der Häufigkeit des Auswärtsschielens bei Myopie. In den folgenden Jahren konnte M. weiter konstatieren, dass neu entstehende Fälle von Myopen des betreffenden Gymnasiums sich hauptsächlich aus den Exophoren rekrutierten. Verhältnis zu den myopisch werdenden Orthophoren 70 % : 17 %. M. denkt nun an einen kausalen Zusammenhang zwischen Exophorie und Arbeitsmyopie und zwar an einen indirekten. Weitere Aufklärung der Ursachen der Kurzsichtigkeit suchte er in der genauen Beobachtung der Anisometropen mit einseitiger Arbeitsmyopie, die ihm auch sonst interessant erscheinen, da sie gewissermafsen ein sehr genaues Experiment darstellen, das die Natur selbst durchführt. Er kommt bezüglich der Anisometropen zu dem Schlusse, dass die Kurzsichtigkeit in der kleineren Gesichtshälfte entsteht. Auf dieser kurzsichtigen Seite ist besonders die Flucht der Schläfengegend auffallend, die die Richtung von vorne nach hinten einhält, während sie auf der anderen Seite von vorne nach aussen und hinten gerichtet ist. Wenn man noch dazu nimmt, dass die Untersuchung der Kurzsichtigkeit nach M.s Beobachtungen meist in die Zeit des stärksten Wachstums und nicht in die Zeit der angestrengtesten Nahearbeit fällt, endlich den Umstand berücksichtigt, dass mit vollendetem Körperwachstum das Fortschreiten der Arbeitsmyopie vollständig aufhört, so kommt man zu dem Schlusse, dass die Arbeitsmyopie eine Funktion des wachsenden Augenhöhlenskelets ist. Ob die Form, die Grösse oder die Orientierung der Augenhöhle oder noch ein anderer Umstand dabei die wichtige Rolle spielt, lässt sich nicht sagen. Mit Sicherheit zwingen uns die angeführten Tatsachen, die «Disposition der Sklera zur Kurzsichtigkeit» (Schnabel) fallen zu lassen. Ohne direkten Zusammenhang mit dem Thema bespricht M. noch die fakultative Einführung der Schreibmaschine in den Mittelschulen für die häuslichen Arbeiten.

Bei dem gewöhnlichen Kornealastigmatismus gibt es auch Fälle, bei denen Linsen- und Fundusastigmatismus besteht. Beide Formen bezeichnet Marquez (988) als Restastigmatismus. Nach seiner Ansicht

kann es vorkommen, dass die Hauptmeridiane des Hornhautastigmatismus und des Restastigmatismus so orientiert sind, dass sie einen spitzen bzw. stumpfen Winkel einschliessen. M nennt das Biastigmatismus (theoretisch gebe es auch einen Triastigmatismus). Zur Feststellung korrigiert M. zuerst den Hornhautastigmatismus nach dem Javal-Befund aus. Daran schliesst er die subjektive Prüfung mit der Strahlenfigur an. Das zur Korrektion eines hierbei sich zeigenden Astigmatismus notwendige Glas gibt den «Restastigmatismus» an. Zur Korrektion eines Biastigmatismus wären 2 Zylindergläser notwendig, deren Axen gegeneinander geneigt sind. Kommt noch sphärische Refraktion hinzu, so wäre es naheliegend, ein Glas mit einer toxischen und einer zylindrischen Fläche anzuwenden. Doch lässt sich der Bizylinder in ein sphärisch-zylindrisches Glas umrechnen. Hierfür hat M. Tabellen ausgerechnet, nach denen man den Umrechnungswert ablesen kann.

Das Sehen bei einseitiger Aphakie und die Wirkung der Korrektion hat Erggelet (986) an sich selbst ausprobiert, indem er ein Fickssches Kontaktglas vor das eine seiner Augen setzte und sich auf diese Weise eine künstliche Hypermetropie von 13,0 D experimentell erzeugte. E. beschreibt zunächst die subjektiven Verzeichnungen der Gegenstände sowie die störenden Lage- und Grössentäuschungen und geht ausführlich auf den Einfluss der verschiedenen Korrektionsarten ein. Die v. Rohrsche Anisometrop-Brille, welche einseitig Aphakischen zum binokularen Sehakt verhelfen soll (aus der Praxis liegen von Hegner und Wolff bereits Urteile darüber vor), bewährte sich ausserordentlich. Die unbehaglichen Eindrücke und Verzeichnungen verschwanden und machten der gewohnten Sicherheit des stereoskopischen Sehens Platz. E. hebt noch hervor, dass es bei Verordnungen derartiger v. Rohrscher Brillen wichtig ist, dass eine ganz genaue Anpassung erfolgt, weil sonst sofort die günstige optische Wirkung in Frage gestellt wird.

IX. Physiologie und Pathologie des Bewegungsapparates.

Ref.: Köllner.

*991) **Abelsdorff: Torticollis oculaire.** Berl. orthopädische Gesellschaft. Juli 1913.

*992) **Aubineau et Lenoble: Le nystagmo-myoclonie.** Archives d'ophtalm. T. XXXIII. S. 503—507.

*993) **Bielschowsky: Über die Ruhelage des Auges in ihren Beziehungen zur Ätiologie des Schielens.** Ärztlicher Verein Marburg. 4. Juni.

*994) **Budek: Über Lesen bei vertikaler Stellung der Zeilen.** Med. Klinik. Nr. 36. S. 1454.

*995) **Buys: Beiträge zum Studium des Drehnystagmus.** Monatsschr. für Ohrenheilk. u. Laryngologie. 47. Jahrg. Heft. 5. S. 675.

*996) **Campos: Remarques sur la détermination du champ visuel binoculaire à l'aide des couleurs chez les strabiques.** Annal. d'oculist. , T. CL. S. 199—207.

*997) **Coppez: Le nystagmus.** Arch. d'ophtalm. T. XXXIII. S. 545—553.

*998) **Cords: Seltene Nystagmusfälle.** Niederrh. Gesellsch. f. Natur- und Heilkunde, Bonn. 19. Mai 1913 (Med. Klinik Nr. 29. S. 1182).

*999) **Dransart: Notes sur le nystagmus des mineurs dans le nord de la France.** La clinique ophtalm. T. XIX. S. 383—395, 445—453, 509—518.

*1000) **Eppenstein: Störungen im Synergismus von Augenbewegungen.** Klin. Monatsbl. f. Augenheilk. Bd. 51. August. S. 217.

*1001) **Freund: Zur Klinik und Anatomie der vertikalen Blicklähmung.** Neurolog. Zentralbl. Nr. 19, S. 1215.

*1002) **v. Grosz: Traitement du strabisme.** Société belge d'Ophtalm. Réunion extraord. et intern. Gand 2/3. août 1913.

*1003) **Hoffmann: Über die Aktionsströme der Augenmuskeln bei Ruhe des Tieres und beim Nystagmus.** Archiv f. Anatomie u. Physiologie, Physiol. Abteilung. S. 23.

*1004) **Igersheimer: Nystagmus bei hereditärer Lues.** Verein der Ärzte in Halle. 2. Juli.

*1005) **Lataillade: Paralysie des deux droits externes et de l'accommodation d'origine diphtérique. Guérison rapide sans traitement.** Annales d'oculist. T. CL, S. 117—123.

*1006) **Levinsohn: Der optische Blinzelreflex.** Intern. med. Kongr. in London. September.

*1007) **Mangold** und **Löwenstein: Über experimentell hervorgerufenen einseitigen Nystagmus.** Klin. Monatsbl. f. Augenheilk. Bd. 51. August. S. 207.

*1008) **Tertsch: Angeborene Ophthalmoplegia externa ohne Ptosis.** 85. Vers. deutscher Naturforscher u. Ärzte, Wien, 21.—28. Sept.

Die Ruhelage der Augen spielt, wie Bielschowsky (993) ausführt, für das Zustandekommen des Schielens eine grosse Rolle. Die Untersuchungen hierüber werden im wesentlichen dadurch erschwert, dass sich die einzelnen Faktoren nicht gut voneinander trennen lassen. Hierzu gehören mechanische Momente — anatomische Verhältnisse der Orbita, Grösse und Lage der Bulbi —, ferner nervöse Komponenten: Wille, Akkommodation und Konvergenz, Einfluss des Vestibularapparates, Muskeltonus und vor allem der Fusionszwang. Um letzteren wenigstens ausschalten zu können, machte B. seine Untersuchungen an Menschen, deren eines Auge amblyopisch war, die also keinen Fusionszwang mehr besassen. Die Neigung zur Konvergenz nahm mit dem Alter schnell ab (s. auch Bericht über das I. Quartal 1913, S. 54).

Das Zustandekommen des optischen Blinzelreflexes spielt sich nach Levinsohn (1006) folgendermafsen ab: Der erste Grad einer Lidschlussbewegung ist eine leichte Zuckung im Unterlide, meistens in der medialen Hälfte desselben und nur auf der Haut sichtbar. Diese Zuckung tritt bei schwachen Reizen nicht immer in Erscheinung; sie ist bei Annäherung leichter als bei diffuser Blendung auszulösen. Der Reflex ist in der Regel sehr leicht erschöpfbar. Stärkere optische Reize, die mit einem Unlustgefühl einhergehen, rufen entweder eine Blinzelbewegung des Oberlides oder eine mehr oder weniger ausgesprochene Lidschlussbewegung hervor. Der Annäherungsreflex kommt immer auf dem Wege über den Cortex zustande, während der Lidschluss eflex bei diffuser Beleuchtung mitunter auch nach Ausschaltung der zentralen Sehsphäre beim Menschen auslösbar ist. Auf keinen Fall ist der Blinzelreflex bei diffuser Belichtung für das Vorhandensein des Sehens diagnostisch verwertbar. Die Ausführungen L.s beziehen sich im wesentlichen auf die im vorigen Jahre mit Liepmann zusammen demonstrierten beiden Fälle mit totaler Rindenblindheit.

Über die Aktionsströme der Augenmuskeln beim Kaninchen führte Hoffmann (1003) eine Reihe von Untersuchungen aus. Er fand zunächst, dass während der tonischen Geltung der Augenmuskeln oszillatorische

Aktionsströme in ihnen entstehen, ein Beweis dafür, dass ihr Tonus in der Tat ein Tetanus ist. Die entstehenden Ströme sind allerdings sehr schwach; die Ausschläge des Galvanometers betragen nur Bruchteile von Millivolt. Bei den nystagmischen Bewegungen finden ebenfalls immer Tetanie, niemals Einzelzuckungen statt; diese Regel gilt auch für äusserst frequente Nystagmusformen.

Aubineau und Lenoble (992) besprechen die Pathogenese und Klinik des von ihnen zuerst essentiellen, jetzt aber myoklonischen genannten Nystagmus, der sich als angeborene und familiäre Anomalie findet und sich von anderen Nystagmusarten sehr wohl unterscheidet. Es handelt sich um Zuckungen undulatorischen Charakters; sie sind nicht auf die Augenmuskulatur beschränkt, können vielmehr auch die Lid-, Gesichts-, Hals- und Arm-Muskulatur befallen. Die Reflexe sind dabei oft erhöht, häufig finden sich vasomotorische Störungen, während die Sensibilität gewöhnlich normal ist. Meistens finden sich irgendwelche Degenerationszeichen. Pathogenetisch ist die Myoklonie vermutlich eine Folge kortikaler Veränderungen. Der Nystagmus kann übrigens das einzige manifeste Zeichen der Myoklonie sein. Causé.

Coppez (997) bringt in seiner Studie Betrachtungen zur Pathogenese des Nystagmus. Bei der Erklärung des Nystagmus in Zuckungen, bei dem man eine rasche und eine langsame Phase unterscheidet, spielen neben dem N. vestibularis und seinem Kerngebiet das tonische Assoziationszentrum und das rhythmische Zentrum die wichtigste Rolle. Der Vestibularis ist der tonische Nerv für die gesamte Körpermuskulatur. Nach seiner Durchschneidung ist der Tonus der gegenüberliegenden Körperhälfte gestört, der Kopf dreht sich nach der Seite des geschädigten Nerven und das Tier dreht sich um seine eigene Achse. Überlebt das Tier die Zerstörung des Nerven, so ist 14 Tage später der Kopf nach der lädierten Seite gedreht. Ähnlich wie der ganze Körper würden sich auch die Augen drehen, wenn es die anatomischen Verhältnisse erlaubten. Die Bulbi werden im Verlaufe ihrer Rotation bald aufgehalten und kehren zu ihrer Anfangsstellung zurück, um die Rotation von neuem zu beginnen. Der vestibulare Nystagmus ist also nur eine konjugierte Deviation in ständiger Bewegung, eine «kinetische» Deviation. Die langsame Phase des vestibularen N. ist die initiale, sie zeigt graphisch (Buys) Hemmungen, selbst retrograde Bewegungen; die rasche Phase hat keine Unterbrechungen. Die langsame Phase entsteht aus der Kontraktion zweier lateraler Muskeln und der Entspannung ihrer Antagonisten. Die vestibulare Stimulation geht zu dem tonischen Koordinationszentrum und dieses verteilt sie auf die Augenmuskulatur. Es befindet sich wahrscheinlich im Niveau des von Monakowschen Zellhaufens in der Nähe des Abduzenskernes. Die rasche Phase hat ihren Ursprung wahrscheinlich im Muskel selbst durch Vermittlung des rhythmischen Koordinationszentrums. Beide Zentren stehen in Wechselwirkung zueinander: stärkere Funktion des einen bedingt zunächst vorübergehende Erlahmung des anderen, dem dann eine ebenso intensive Funktion folgt, um länger anzuhalten, wie die des ersteren. So erklären sich die verschiedenen Modalitäten des N. Auf die Zentren wirkt jedoch nicht nur die vestibulare Stimulation, sie erhalten ferner kortikale, Willens-, automatische Netzhaut- und Gehörs-Eindrücke, die sich alle koordinieren und subordinieren. Das Gleichgewicht der Augenmuskulatur hängt davon ab. Versagt einer der

Faktoren, so ist die Harmonie zwischen den Assoziationszentren beider Seiten gestört, es entsteht konjugierte Deviation und eventuell Nystagmus. Eine wichtige Rolle hat schliesslich das Kleinhirn; es wirkt nicht direkt auf die Assoziationszentren, sondern durch die vestibularen Kerne, deren Tätigkeit es quantitativ regelt. Die vestibularen Kerne stellen gewissermafsen kleine akzessorische Kleinhirne vor. Der ondulatorische Nystagmus entsteht von den rhythmischen Assoziationszentren aus, die unter anderen Umständen in Tätigkeit treten wie die tonischen Zentren: die Augen zittern dann regelmäfsig. Der Typus dieser Art ist der N. der Bergleute. Die rhythmischen Zentren treten hier in Funktion, weil der motorische Apparat des Auges ermüdet ist. Der nervöse Reiz bringt keine permanente Muskelkontraktion mehr zustande; die muskuläre Überreizung, die mit der Ermüdung einhergeht, teilt sich den rhythmischen Zentren mit. Wir erhalten einen inkompletten Tetanus. Causé.

Über den Drehnystagmus hat Buys (995) eine Reihe neuer Untersuchungen bei 30 normalen Individuen angestellt mit Hilfe des Nystagmographen. Er fand zunächst, dass der Drehnystagmus bei der gewöhnlichen Geschwindigkeit (10 Umdrehungen in 21 Sekunden) konstant länger dauert als 20 Sekunden, d. h. er ist nach der 10maligen Umdrehung noch nicht zu Ende. Merkwürdig erschien dabei, dass der Nachnystagmus nach 20 Umdrehungen kürzer dauerte, als nach 11. Theoretisch sollte der Nachnystagmus doch nach derjenigen Zahl von Umdrehungen am längsten dauern, bei der der Nystagmus gerade zu Ende ist. Hier musste noch ein unbekannter Einfluss vorliegen. B. fand denn auch eine weitere neue Tatsache: nämlich während der gleichmäfsigen Rotation tritt nach Beendigung des Drehnystagmus öfters ein inverser Nystagmus auf. Er weist grosse Analogie mit Baranys «Nachnystagmus» auf. Dieser inverse Nystagmus ist nicht auf Verlangsamung der Drehung zurückzuführen; er ist nahezu konstant und wurde in 24 Fällen unter 30 mit Sicherheit beobachtet, in den anderen 6 Fällen war sein Vorhandensein zweifelhaft. Er ist schwächer als der Dreh- und Nachnystagmus. Bei einzelnen Individuen war er in der 220. Sekunde noch nicht vollkommen geschwunden, während er bei anderen wieder viel früher nachlässt.

Dass Personen mit horizontalem Nystagmus eine vertikale Zeilenstellung beim Lesen vorziehen, dazu hatte Dimmer 1905 einen Beitrag geliefert. Jetzt bringt Budek (994) zwei gleiche Fälle. Das Phänomen erklärt er nicht wie Dimmer dadurch, dass ursprünglich Scheinbewegungen der Objekte vorhanden sind, welche die Patienten zur senkrechten Zeilenstellung nötigen, um so dem Ineinandergehen der Buchstaben zu entgehen. Vielmehr meint er in viel ungezwungenerer Form, dass das nystaktische Auge ruhelos über die Zeilen hin- und herpendelt und die einzelnen Buchstaben schlecht fassen bzw. perzipieren kann. Steht die Zeile aber vertikal, so pendelt das Auge nur über einem einzelnen Buchstaben und kann ihn daher leichter erkennen. Dabei spielt auch die Gewöhnung eine grosse Rolle, wenigstens lernte der eine Patient B.s auch bei horizontaler Zeilenstellung lesen.

Einige Fälle von sogen. latenten Nystagmus stellt Cords (998) vor, bei denen der Nystagmus nur beim Verdecken eines Auges auftritt. Eine ausreichende Erklärung lasse sich für diese auffallende Erscheinung vorläufig nicht geben.

Einen einseitigen Nystagmus konnten Mangold und Löwenstein (1007) bei Kaninchen hervorrufen. Die Beobachtung wurde zuerst gelegentlich von intrakraniellen Trigeminusdurchschneidungen gemacht, wobei der Nystagmus auf der gegenüberliegenden Seite auftrat. Darauf hinzielende Versuche stellten fest, dass die einseitige Durchschneidung am Pes-Pedunculi cerebri einen in der Frequenz wechselnden Nystagmus des kontralateralen Auges hervorruft, der bis zum Tode anhält. Die Einseitigkeit hängt wahrscheinlich nicht mit einer direkten Verletzung von Wurzeln oder Kernen des Okulomotorius zusammen. Die Verff. stützen sich bei der Erklärung der Erscheinung auf eine Angabe Schwalbes, nach der in den Pedunculi Fasern aus den Brückenkernen enthalten sind, die mittelbar mit dem Kleinhirn und zwar wahrscheinlich unter Kreuzung in Verbindung stehen. Diese Fasern sind nach Meynert durch das ganze Querschnittsfeld der Pedunculi zerstreut; ihre Durchtrennung dürfte die Ursache des experimentellen einseitigen Nystagmus darstellen.

Nystagmus bei hereditärer Lues fand Igersheimer (1004) bis jetzt bei 9 Patienten. 6 mal war der Augenhintergrund normal, in 3 Fällen war zwar eine spezifische Chorioiditis vorhanden, doch waren ihre Beziehungen zu dem Nystagmus noch zweifelhaft. Der Nystagmus bestand meist von Geburt an und ging öfters einher mit schiefer Kopfhaltung und Nicken des Kopfes. Grobe Sehstörungen waren nie vorhanden Bei den grösseren Kindern, bei welchen das Sehvermögen geprüft werden konnte, schwankte es zwischen $^5/_{20}$ und $^5/_5$. Auch der Lichtsinn war anscheinend nicht beeinträchtigt. Der Zusammenhang mit der Lues schien dadurch bewiesen, dass eine antiluetische Behandlung prompten Erfolg hatte. Über den wahrscheinlichen Sitz der Affektion will I. später berichten. Den 9 Fällen mit Lues stehen 7 Fälle von Nystagmus ohne Lues bei normalem Hintergrundsbefund gegenüber. Es handelte sich aber jedesmal um kongenitale Anomalien der Augen, hochgradigen Astigmatismus, Strabismus, familiäre Anomalien, totale Farbenblindheit, Rotgrünblindheit.

Der Nystagmus der Bergleute im Norden Frankreichs betraf nach Dransarts (999) Untersuchungen 12—20 %, wobei alle Bergleute beim Verlassen ihrer Arbeit untersucht wurden. Überarbeit und Trinkexzesse lassen den N. in vermehrtem Mafse auftreten. Am meisten befallen zeigten sich die Bergarbeiter in den kleineren Schächten, wo eine grössere Aufmerksamkeit bei der Arbeit und längere Richtung des Blicks nach oben erforderlich war. Die Affektion wurde am häufigsten bei Männern zwischen 30 und 40 Jahren gesehen, gegen das 55. Lebensjahr verschwindet sie. Nach Aufgabe der Bergarbeit ist der N. in der Regel nach 6 Monaten nicht mehr vorhanden. Leicht trat der N. bei Personen im jugendlichen Alter auf; auch Einäugige wurden davon befallen gefunden. Der wichtigste Punkt bei der Ätiologie des N. ist die Ermüdung der Augenmuskulatur durch die ständige Blickrichtung nach oben, neben den Hebern werden besonders die Recti interni stark überlastet. Daneben spielen eine Rolle: mangelhafte Beleuchtung, die Schwärze der Kohle, Akkommodationsparese, Labyrinthhyperästhesie, Verletzungen, Allgemeinkrankheiten und alle Störungen, die das Nerven- und Muskelsystem schwächen. D sieht auch in dem Gebrauch der Sicherheitslampe einen Faktor, der die Entstehung des N. begünstigt. Nur in den ganz schweren Fällen lässt sich ein nervöser Ursprung (bulbär oder cerebral) des N. annehmen. Im übrigen lassen sich alle Phänomene

des N. durch die myopathische Theorie erklären (Parese der Recti interni, seltener externi), alle sonstigen nervösen Symptome sind nur sekundär und rühren von der Ermüdung der Augenmuskeln her. Im allgemeinen ist der N. im Norden Frankreichs keine schwere Erkrankung, meist bleibt nur eine Parese der Interni oder auch Externi zurück. Die Prognose ist gut, ausserdem weiss in 99 % der davon Befallene von der Störung nichts. Der schwere N. dagegen kann sehr leicht die Ursache von Unfällen abgeben. Prophylaktisch ist vor allem auf eine bessere Beleuchtung zu sehen, zur Heilung ist ein Aussetzen der Arbeit auf etwa 20 Tage und allgemein roborierende Behandlung notwendig neben einer entsprechenden Wohnungs- und Arbeitshygiene. Causé.

Unter Torticollis oculaire ist nach Abelsdorff (991) im eigentlichen Sinne nur der durch Trochleariuslähmung bedingte zu verstehen, den ursächlichen Zusammenhang der Symptome hat besonders Bielschowsky analysiert. Der M. trochlearis führt die Innenrollung des Auges zusammen mit dem M. rectus superior aus. Die Rollung der Augen wird reflektorisch vom Labyrinth durch Neigung des Kopfes auf die Schulter ausgelöst, so dass bei Rechtsneigung des Kopfes Linksrollung der Augen erfolgt usw. Wird nun bei Lähmung des rechten Obliquus superior der Kopf nach rechts geneigt, so wird die reflektorische Linksrollung nur durch den M. rectus superior ausgeführt, der gleichsinnig rollende Obliquus super. ist untätig. Dadurch wird die hebende Wirkung des Rectus super. nicht mehr neutralisiert, und das Auge schielt nach oben. Wird aber der Kopf nach links geneigt, so werden die Rechtsroller innerviert und der gelähmte M. Obliquus super. dext. vollkommen entlastet. Das Schielen und die Doppelbilder fallen fort. Der Schiefhals entspricht dementsprechend, wie A. auch an Projektionsbildern zeigt, stets der Seite des gesunden Auges. Die Behandlung kann nur darin bestehen, dass entweder der Rectus inferior als zweiter Senker vorgelagert wird, oder aber, dass der Rectus superior tenotomiert wird. In der Diskussion bringt Bibergeil einen Fall von Nystagmus bei einem Knaben, infolge Traumas in frühester Jugend entstanden. Der Nystagmus verschwindet bei einer Rechtswendung der Augen bei Linksneigung des Kopfes, daher hält der Knabe den Kopf im Sinne eines linksseitigen Tontikollis. Wenn er diese Stellung aufgibt tritt lebhafter Nystagmus ein.

Für die Behandlung des Strabismus empfiehlt v. Grosz (1002) eine im frühen Kindesalter beginnende Einträufelung von Atropin, abwechselnd in jedes Auge. Möglichst bald, sowie es die Intelligenz erlaubt, sollen stereoskopische Übungen stattfinden mit gleichzeitiger Korrektion der Refraktion. Erst wenn diese Behandlung erfolglos ist, soll zur Operation geschritten werden. Danis.

Campos (996) gibt einige Betrachtungen zur Bestimmung des binokularen Gesichtsfeldes mit Hilfe von Farben bei Schielenden. Bedeckt man bei der Gesichtsfelduntersuchung das die Perimetermitte fixierende gute Auge mit einem bunten Glase, so wird bei Untersuchungen mit weisser Marke in einem beschränkten Bezirk (20—40°) die Marke weiss gesehen, es überwiegt also hier das schielende Auge im gemeinsamen Sehfeld. Es werden in diesem Falle Netzhautteile benutzt, die von der Makula nicht allzuweit entfernt sind, ausserdem fällt der Bezirk teilweise in den Bereich des Mariotteschen blinden Flecks. Im übrigen ist Campos der Ansicht, dass bei Fixation des guten Auges die Makula

des Schielauges nicht gleichzeitig ein in ihrer Gesichtslinie liegendes Objekt erkennen kann. Causé.

Lataillade (1005) beobachtete bei einem 10jährigen Mädchen das ganz plötzliche Auftreten einer postdiphtherischen Lähmung der Akkommodation und der beiden Recti externi 5 Wochen nach Auftreten der Angina. Ohne jede Behandlung verschwand die Abduzenslähmung nach 14 Tagen wieder ebenso plötzlich, während die Akkommodationsparese sich langsamer zurückbildete. Das Kind hatte während der Diphtherie übrigens nur 15 ccm Rouxschen Serums erhalten. Die Pupillenreaktion war jederzeit vollkommen intakt. Causé.

Tertsch (1008) demonstriert einen 7jährigen Patienten mit einer angeborenen Ophthalmoplegia externa ohne Ptosis. Das rechte Auge war normal und hatte 10 D Myopie. Das linke Auge war von normaler Grösse und vollständig unbeweglich. Hier bestanden 5 D Myopie, Akkommodation und Pupilarreaktion waren normal. Die rechte Lidspalte war 9 mm, die linke 6 mm breit. Ausserdem bestand links ein Enophthalmus von 3 mm. T. bespricht die verschiedenen Arten der kongenitalen Ophthalmoplegie und betont, dass das merkwürdige des Falles das Fehlen des Ptosis sei. Die linke engere Lidspalte erklärt sich durch den Enophtalmus. Die Ursache der Ophthalmoplegie dieses Falles dürfte in einer angeborenen Aplasie der inneren Augenmuskeln liegen.

Über einen Fall von wenige Tage vor dem Tode erworbener streng assozierter kompletter Blicklähmung nach oben bei vollkommen erhaltener Funktion der Pupillen und der Lidheber berichtet Freund (1001). Es handelt, sich um eine 84jährige Frau. Anatomisch fand sich der wichtigste Heerd in der linken Thalamus-Vierhügelgegend; er erstreckte sich von der vordersten Grenze des Nucleus medialis thalami bis in das zentrale Höhlengrau unter dem hinteren Vierhügel. Er passierte den Darkschewitschschen Kern vollständig, verschonte aber den Okulomotoriuskern und verursachte eine Degeneration in den lateralen Partien des hinteren Längsbündels bis hinab in die Mitte zwischen Trochlearis- und Abduzenskern. F. kommt zu der Überzeugung, dass das laterale Drittel des hinteren Längsbündels für die Funktion der konjugierten Augenbewegungen in vertikaler Richtung in Betracht kommt. Möglicherweise ist der Darkschewitschsche Kern die Schaltstelle, an welcher die kortikalen Impulse für Aufwärts- und Abwärtsbewegung der Augen angreifen.

Die ziemlich zahlreichen bisher veröffentlichten Fälle von pseudo-Graefeschem Symptom (Zurückbleiben des Oberlides) betrafen stets Okulomotoriuslähmungen, die sich auf dem Wege der Heilung befanden. Es trat nur einseitig auf und zeigte die weitere Eigentümlichkeit, dass bei der Adduktion des gelähmten Auges eine deutliche Retraktion des Oberlides auftrat. Als Ursache für die Lähmung kamen sehr verschiedene Krankheiten in Betracht, so dass die Erklärung für das Symptom nicht im Grundleiden liegen kann. Eppenstein (1000) bringt zunächst noch zwei weitere Fälle und erklärt das Phänomen dann folgendermafsen. Die normalerweise mit der Bulbussenkung einhergehende Senkung des Oberlides ist keine rein mechanische, sondern eine nervöse. Wahrscheinlich gelangen nach Kontinuitätsunterbrechungen des N. oculomotorius eine Anzahl von den aus dem zentralen Stumpf neu auswachsenden Nervenfasern in «falsche Bahnen» (Bielschowsky), so dass in

den M. levator palpebrae auch aus dem Medialis-Kern kommende Nervenfasern hineingelangen. Das ist umso eher möglich, als Levator und Medialis entwickelungsgeschichtlich als benachbarte Muskeln bezeichnet werden können und nach Gegenbaur schon normalerweise nicht selten Medialis-Nervenfasern im M. levator palpebrae enden.

X. Lider.

Ref.: Krauss.

*1009) **Bondi: Ein klinisch wenig beachtetes Symptom beim Hordeolum externum.** Med. Klinik. Bd. 27. S. 1079.

*1010) **Espinouze: Contribution clinique au procédé en vanne dans l'ectropion de la paupière inférieure.** Revue générale d'ophtalm. T. XXXII. S. 289—298.

*1011) **Fehr: Ein Beitrag zu den Augen-Veränderungen bei der sog. multiplen Neurofibromatose.** Zentralbl. f. prakt. Augenheilk. Aug.—Sept. S. 233.

*1012) **Löwenstein: Über das Chalazion und den entzündlichen Lidtumor.** 85. Vers. deutscher Naturforscher u. Ärzte, Wien, 21.—28. Sept.

*1013) **Ménétier** et **Monthus: Epithélioma palpébral d'origine radiologique.** Société d'ophtalm. de Paris. Juillet 1913. Annal. d'oculist. T. CL. S. 209—210.

*1014) **Schnaudigel: Ein Rezidiv des Orbikularismyoms.** Arch. f. Ophthalm. Bd. LXXXV, Heft 2, S. 252.

*1015) **Struychen, H. J. L.: Plastik des oberen Augenlides nach Exstirpation eines grossen Angioma cavernosum.** Nederlandsche Tijdschr. voor Geneeskunde. II. Nr. 6.

*1016) **Vollert: Zur Therapie des Hordeolum und der Blepharitis ciliaris mit Histopin.** Münch. med. Wochenschr. Bd. 30, S. 1658.

*1017) **Wicherkiewicz: Eine neue Ptosisoperation.** Intern. med. Kongress London. Klin. Monatsbl. f. Augenheilk. Sept. S. 414.

*1018) **Zieler: Inoperables Karzinom des Lidwinkels und konservative Therapie.** Würzburger Ärzteabend. Münch. med. Wochenschr. Bd. 31. S. 1748.

Bondi (1009) lenkt die Aufmerksamkeit der Praktiker auf ein bisher öfter übersehenes Symptom beim Hordeolum externum, nämlich die Schwellung der Präaurikulardrüse. Er hat diese Mitbeteiligung der Drüse bei 124 Fällen kein einzigesmal vermisst.

Löwenstein (1012) fand bei der anatomischen Untersuchung von Chalazien innerhalb dichter Plasmazellhaufen eine regelmäfsige konzentrische Anordnung bestimmter Zellarten; nämlich zentral polymorphkernige Leukocyten, umgeben von einem Kreisring von Epitheloidzellen, die gegen die äussere Grenze des Ringes schlank und spindelförmig werden. Im Zentrum findet sich des öftern eine Lochbildung, die immer innerhalb des Leukocytenhaufens ihren Sitz hat und vom Vortragenden als das Produkt der proteolytischen Fermente der polymorphkernigen Leukocyten aufgefasst wird. Bindegewebsreiche Hagelkörner stellen den Übergang zum «entzündlichen Lidtumor» dar, der sich in dem untersuchten Fall nach Exstirpation eines Chalazions entwickelte und histologisch dem Chalazion mit Bindegewebshyperplasie ausserordentlich nahe steht. Tierversuche hatten folgenlose Resorption von Chalaziongewebe (sowohl beim Meerschweinchen, wie von der Kaninchenvorderkammer aus) ergeben. Desgleichen waren die Antiforminversuche wie Dunkelfelduntersuchungen von Chalazionaufschwemmungen negativ.

Auch die Giemsafärbung hatte kein positives Resultat in ätiologischer Beziehung. Blande Körper (Tusche) in den Kaninchentarsus steril injiziert führten kaum zu einer wesentlichen Vermehrung der zelligen Elemente, während ein menschlicher Tuberkelbazillenstamm hochgradige Infiltrationen mit Verkäsung setzte. Ein ähnliches Resultat wurde mit einem säurefesten avirulenten Stamm (Möllersche Thimote) erhalten. Pferdeserum, intratarsal injiziert, hatte minimale Zellvermehrung zur Folge, ebenso Tuberkulininjektion. Bei lokaler oder allgemeiner Vorbehandlung jedoch kam es bei der Reinjektion zu sehr starker entzündlicher Reaktion, Anhäufung von Lymphocyten und polymorphkernigen Leukocyten. L. erwähnt die Möglichkeit einer anaphylaktischen Genese des Chalazions auf Grund von Resorption von Drüsengewebe und fasst den entzündlichen Lidtumor als keloidartige Bindegewebshyperplasie auf. Köllner.

Fehr (1010) gibt einen Beitrag zu den Veränderungen am Sehorgan bei der sog. multiplen Neurofibromatose. Er erörtert kurz die historische Entwickelung unserer Auffassungen von dieser eigenartigen Krankheit, die auf kongenitaler Basis beruht und daher als Missbildung zu betrachten ist. Dann werden die neueren Anschauungen von der Genese der Neurofibromatose erwähnt, die Veränderungen am Sehorgan geschildert und die bisher publizierten Fälle, meist die Lider betreffend, registriert. Dann lenkt F. noch die Aufmerksamkeit auf einen von Hirschberg früher veröffentlichten Fall hin, bei dem es sich um einen präkornealen Tumor handelte bei typischer multipler Fibromatose, und die Struktur der Hornhautneubildung überraschende Übereinstimmung mit der der Hautgeschwülste zeigte. F. selbst hat unter 6 beobachteten Fällen von multipler Neurofibromatose zwei gefunden, die ausgesprochene Sehnervenveränderungen im Sinne einer neuritischen Atrophie resp. regressiven Papillitis aufwiesen, im letzteren Falle eventuell als Folge einer Hypophysengeschwulst aufzufassen. Eingehend beschreibt dann F. einen Fall von schweren elephantiastischen Veränderungen des Gesichts und der Lider bei multipler Neurofibromatose, der eine Reihe operativer Eingriffe zum Zwecke der Entfernung der Lidtumoren nötig machte, die geschildert werden. Photographische Abbildungen erläutern den klinischen Zustand vor- und nachher. Die histologische Untersuchung der Tumormassen bestätigte die klinische Diagnose, Nervenfasern fanden sich dabei nicht mehr. Oft beobachtete Rezidive trüben die Prognose. Schliesslich wird noch ein besonders bemerkenswerter Fall von Augenerkrankung bei dieser Affektion eingehend in bezug auf Befund und Krankheitsverlauf beschrieben, den F. beobachtete. Der Kranke bot das ophthalmoskopische Bild einer scheinbaren Stauungspapille, die sich allmählich als Neuroretinitis haemorrhagica entwickelte, um schliesslich in das Bild der Venenthrombose der Netzhaut überzugehen. Danach schien die Diagnose auf das Vorhandensein eines Neurofibroms am Optikus am wahrscheinlichsten, an der auch der negative Verlauf der auf Wunsch des Kranken vorgenommenen explorativen Eröffnung des orbitalen Raumes vermittelst Krönleinscher Orbitalreaktion nichts änderte. Das Auge musste später wegen schmerzhaften hämorrhagischen Glaukoms entfernt werden. Ein Neurofibrom in der Orbita, vielleicht im gefässhaltigen Sehnervenstamm oder in seiner Scheide an der Austrittsstelle der Vene, ist mit grösster Wahrscheinlichkeit als Ursache anzunehmen.

Die Demonstration von Zieler (1018) betrifft unter mehreren Fällen von Hautkarzinom auch den einer 83jährigen Frau mit markstückgrossem, tief geschwürig zerfallenem nicht operabelem Karzinom des inneren Lidwinkels. 6 intravenöse Injektionen von Elektroselen haben neben feuchten Verbänden nur zur Reinigung und Abflachung des Geschwürsbodens, nicht aber zum Rückgange der Geschwulst geführt. Da diese im Gegenteil fortschritt, sollen Röntgen- und Mesothoriumbestrahlungen angewandt werden, deren Wirkung allerdings häufig ausbleibt; so wird nicht selten der richtige Zeitpunkt für die Operation versäumt.

Schnaudigel (1014) hat vor 5 Jahren ein Rhabdomyom des unteren Lides einer 38jährigen Frau beschrieben und nun ein lokales Rezidiv beobachtet und operiert. Die pathologisch-anatomische Untersuchung des Tumors ergab keine Differenzen gegenüber dem früher konstatierten Befunde. Gewisse keulen- und meniskusartige Endbildungen der Muskelfasern, die er fand, sollen sich nicht selten auch in der Nachbarschaft oft sondierter Tränensäcke und -kanäle sowie in unvollkommen operierten Chalazien finden lassen.

Ménétier und Monthus (1013) sahen bei einem 34jährigen Manne, der sich seit 17 Jahren, zuerst ohne jede Schutzmafsregel, professionell mit Röntgenstrahlen beschäftigte, am freien Rand im äusseren Winkel der Lider ein Epitheliom auftreten, das durch Abtragung mit folgender Blepharorhaphie entfernt wurde. Histologisch liess sich die Entstehung des Tumors von der initialen Hyperplasie bis zur Epitheliombildung verfolgen.
Causé.

Vollert (1016) hat mit dem v. Wassermannschen Histopin Versuche angestellt und berichtet nach einem Überblick über die bisherigen Erfahrungen bei Hauterkrankungen — Ledermann, Beck, Joseph — über solche bei Hordeolum und Blepharitis ciliaris, die sich im allgemeinen mit denen von v. Marenholtz decken. Auf Grund von klinischen Beobachtungen an ca. 80 Fällen hält er die Histopinbehandlung für eine Bereicherung der Therapie gegen Staphylokokkenerkrankungen der Haut, spez. der Lidränder, und empfiehlt sie.

Struychen (1015) deckte den grossen Defekt nach der Operation, wobei die Augenbraue und $^9/_{10}$ des Hautrandes entfernt wurden, durch zwei gestielte Hautlappen aus der Schläfe und der Stirne, einen Teil des unteren Cilienrandes und ein Stückchen Lippenschleimhaut. Visser.

Espinouze (1010) bringt einen klinischen Beitrag zur operativen Behandlung des Ectropium ex vacuo, d. h. des Ektropium nach Enukleation des Auges. Das Verfahren besteht darin, dass bei tadelloser Spannung das Lid in 2 Blätter geteilt wird, von denen das vordere Haut und Orbikularis, das hintere Tarsus und Konjunktiva umfasst. Das vordere Blatt wird nun über das hintere gezogen und durch Nähte entsprechend fixiert. Gegen die Neigung zum Entstehen eines Entropiums wird noch autoplastisch aus der Lidhaut ein Lappen gebildet, der gestielt auf der Rückfläche des vorderen Blattes fixiert wird. Das Verfahren ist auch zur Behandlung des Ectropium juvenile und senile, narbiger, muskulärer oder muköser Natur, geeignet. Die Krankengeschichten von 4 nach dieser Methode operierten Fällen bilden den Schluss. Causé.

Das Operationsverfahren von Wicherkiewiecz (1017) gegen Ptosis besteht in der Hauptsache darin, dass der Musculas tarsalis und der Tarsus an dem Frontalis befestigt werden, nachdem vorher von einem oder zwei Schnitten durch Augenbrauengegend und Lidhaut aus die Haut unterminiert und der obere Rand des Tarsus freigelegt wurde.

XI. Tränenorgane.

Ref.: Krauss.

*1019) **Arnst: Über zwei Fälle von Mikuliczscher Erkrankung.** Inaug.-Dissertation. Marburg.

*1020) **Blum: Über den Verlauf der sekretorischen Fasern zur Tränendrüse und der Geschmacksfasern.** Dtsch. med. Wochenschr. Bd. 33, S. 1588.

*1021) **Fage: Un cas de tuberculose du sac lacrymal.** Société d'ophtalm. de Paris. Juillet 1913. Annal. d'oculist. T. CL. S. 207—208.

*1022) **Igersheimer: Erkrankungen der tränenabführenden Wege und Lues.** Münch. med. Wochenschr. Bd. 36, S. 2025.

*1023) **Krailsheimer: Ein Beitrag zum Dermoid des Auges.** Klin. Monatsbl. f. Augenheilk. Juni. S. 796.

*1024) **Kuhnt: Über die Behandlung der Tränenschlauchleiden mit besonderer Berücksichtigung der inveterierten Formen.** 85. Vers. deutscher Naturforscher und Ärzte in Wien, 21.—28. Sept.

*1025) **Lange: Pilzkonkremente in den Tränenröhrchen.** Klin. Monatsbl. f. Augenheilk. Juni. S. 821.

*1026) **Löwenstein: Zur Frage der Pilzkonkremente im Tränenröhrchen.** Ibid. Juli. S. 96.

*1027) **Zimmer: Traitement simple de la dacryocystite.** La clinique ophtalm. T. XIX. S. 382—383.

Blum (1020) erweist an einem klinisch beobachteten Fall in einwandfreier Weise die anatomische Tatsache, dass die sekretorischen Fasern für die Tränendrüse nicht aus dem N. trigeminus stammen, sondern aus dem Fazialis, von dessen Ggl. geniculi sie durch den N. petrosus superficialis major zum Ggl. sphenopalatinum und mit dem N. zygomaticus, gemeinsam mit dem sensiblen N. lacrimalis, zur Drüse verlaufen. Ausserdem beweist der Fall, dass die Geschmacksfasern sich im Ggl. geniculi ebenfalls vom Fazialis trennen, um dann via N. petrosus superficialis major oder minor zum II. resp. III. Trigeminus zurückzukehren.

Arnst (1019) gibt eine kurze Übersicht über die Literatur der Mikuliczschen Krankheit. Er selbst hat 2 Fälle beobachtet, bei denen aber eine Mitaffektion der Tränendrüsen nicht nachweisbar war. Bezüglich der Ätiologie kommt Verf. zu dem Ergebnis, dass es sich im ersten Falle wahrscheinlich um einen infektiösen Prozess im Sinne v. Mikulicz handelt — Blutveränderungen bestanden nicht —, während im zweiten Falle Leukämie zugrunde lag. Im übrigen werden unter Berücksichtigung auch einiger ophthalmologischer Arbeiten das Krankheitsbild, die pathologische Anatomie — im ersten Falle wurden die Submaxillardrüsen und ein durch Probeexzision aus der Parotis entnommenes Stück dieser Drüse histologisch untersucht — sowie die Therapie in kurzen Zügen besprochen.

Krailsheimer (1023) gibt einen Beitrag zum Dermoid des Auges. Die Geschwulst fand sich auf dem rechten Auge eines 8 Monate alten Kindes und nahm die Skleralkonjunktiva und den äusseren oberen Teil der Kornea ein; es wurde entfernt, wobei sich die Sklera als normal erwies. Bei der histologischen Untersuchung fanden sich die entsprechenden Bestandteile der teratoiden Neubildungen dermoiden Charakters vor. K. geht dann näher auf die vorhandene Literatur ein und betont besonders die Fälle, die wie der vorliegende eine vielgestaltige Zusammensetzung aufweisen. In bezug auf die formale Genese schliesst sich K. der Ansicht Gallengas an, der ihre Entstehung in Zusammenhang mit der Entwicklung der Tränendrüsen bringt. Mehrere Abbildungen verdeutlichen den klinischen und anatomischen Befund.

Igersheimer (1022) bespricht die Ätiologie der Erkrankungen der tränenabführenden Wege besonders im Kindesalter. Unter 23 Fällen waren nur 7 ohne hereditär-luetische Symptome; 9 Beobachtungen wiesen einen rhinologischen Befund auf, diese Veränderungen waren 5 mal spezifischer Natur. In 3 Fällen zeigte der exstirpierte Sack keine spezifischen Veränderungen. Die Therapie beeinflusste die einfache Blennorrhoe nicht, die anderen Erkrankungsformen des Tränensackes günstig. Im Kindesalter beruht also die Tränensackblennorrhoe häufig auf Lues, bei Erwachsenen ist dies nur selten der Fall.

Lange (1025) nimmt Bezug auf eine Arbeit von Wissmann über Pilzkonkremente in den Tränenröhrchen (Nr. 209 dieses Berichtes), worin dieser zu dem Schlusse gekommen war, dass die «Bezeichnung Aktinomykose der Tränenröhrchen jeder Berechtigung entbehre», da es sich meist nicht darum handele. L. zeigt nun, dass es sich in einem früher von ihm beschriebenen Falle, auf den Wissmann gleichfalls Bezug genommen hatte und den er nochmals kurz anführt, doch zweifellos um echte Aktinomykose der Tränenröhrchen gehandelt habe, wovon in der Zwischenzeit auch Wissmann sich überzeugt habe. Er hält daher an der Berechtigung der obigen Bezeichnung für seinen Fall fest.

Zu derselben Arbeit ergreift Löwenstein (1026) noch kurz das Wort und betont, dass er den von Wissmann in bezug auf die Stellung der Fadenpilze im System gezogenen Schlüssen nicht zustimmen könne. Dann erwähnt er noch 2 Fälle von Elschnig, da sie in der Literaturzusammenstellung von Wissmann gefehlt hätten. Bezüglich der Therapie verwirft er das bei Aktinomykose der Tränenröhrchen geübte Schlitzen derselben als meist überflüssig und für die Tränenabfuhr schädlich.

Fage (1021) beobachtete bei einer 37jährigen Frau mit Lungentuberkulose eine sekundäre Tuberkulose des Tränensacks. Adenopathie der Umgebung, Fungus- und Fistelbildung, wie bei eitrigen Erkrankungen anderen bakteriellen Ursprungs, fehlten. Die Diagnose bei primärer Tränensacktuberkulose wird meist nur durch Kaninchenimpfung gestellt werden können.

Causé.

Die Erkrankungen des Tränenschlauches sind, wie Kuhnt (1024) ausführt, nicht als primäre, sondern ausnahmslos als sekundäre aufzufassen, abhängig von Allgemeinleiden, Infektionskrankheiten, Krankheiten der umgebenden Knochen, der Bindehaut und vor allen Dingen der Nase und ihrer Nebenhöhlen (Siebbein, Antrum). Der Erfolg der Sondierung schwindet deshalb relativ

schnell bei Fortbestehen der Endursache. Nur eine ätiologische Therapie kann befriedigende Dauererfolge geben, wofern nicht die pathologisch-anatomischen Veränderungen infolge langen Bestandes überhaupt jede Heilung ausschliessen. Für die allen Behandlungsarten trotzenden Fälle kam bisher die Ausschaltung des Tränensackes in Betracht und zwar, wenn es sich um phlegmonöse Prozesse oder alte Fisteln handelte, die Spaltung des Sackes und die chemische Verödung der Schleimhaut, sonst die Exstirpation. Die nach der Ausschaltung des Tränensackes verbleibende Epiphora machte des öfteren die Entfernung der palpebralen Tränendrüsen nötig. In neuester Zeit sind nun für diese insanablen Fälle eine Reihe rhino-chirurgischer Eingriffe empfohlen worden, die eine neue Dauerverbindung zwischen Tränenschlauch und Nase herbeiführen sollen. Toti schlug (1904) vor, diese Kommunikation von aussen, extranasal, anzulegen und zwar von dem Tränensacke, West, Polyák (1910) endonasal vom Ductus nasolacrymalis nach dem mittleren Nasengange und van Eicken (1911) vom Duktus nach der Highmore-Höhle nach breiter Eröffnung der fazialen Wand, West verwandelte seine Fensterresektion aber bald in eine endonasale Eröffnung des Tränensackes. Mit Ausnahme von den alten Totischen Fällen kann natürlich von Dauererfolgen noch nicht gesprochen werden. Es lässt sich also auch nicht sagen, ob die Erfolge der verschiedenen Vorschläge gleichwertig sind. Hinsichtlich der technischen Ausführung empfiehlt sich jedenfalls für Nicht-Rhinologen von den beiden Dakryocytorhinostomien am meisten die extranasale Totis, weil sie einen einfachen chirurgischen Eingriff ohne alle spezialistischen Beigaben darstellt, in allen Phasen einen guten Überblick gestattet und deshalb Nebenverletzungen der Nasenschleimhaut so gut wie ausschliesst — Eigenschaften, die dem Westschen Verfahren nicht zuzuerkennen sind. Die Operation nach van Eicken dürfte nur bei gleichzeitiger Erkrankung der Kieferhöhle angezeigt sein, die von Polyák bei narbigem Verschluss allein der nasalen Oeffnung des Kanals. Die eigenen Erfahrungen K.s mit der Totischen Operation haben in mehr als 20 Fällen befriedigende Erfolge gegeben. Köllner.

Zimmer (1027) empfiehlt zur Behandlung der Dakryocystitis nach Kokainisierung die Einführung einer Weckerschen Hohlsonde und darauf unter langsamem Zurückziehen die Einspritzung einer 10%igen Protargolsalbe bis in das obere Tränenröhrchen. Zwei- bis dreimalige Behandlung im Monat genügt zur dauernden Heilung. Causé.

XII. Orbita (nebst Exophthalmus). Nebenhöhlen.

Ref.: Krauss.

*1028) **Axenfeld: Rétinite externe à la suite d'exophtalmie pulsatile.** Soc. belge d'ophtalm. Gand. August. Demonstration der Augenhintergrundsbilder des von Rübel beschriebenen Falles. Nr. 1041 ds. Refer.

*1029) **Bugmann: Abgekapseltes Angiom der Orbita (Operation nach Krönlein).** Inaug.-Diss. Freiburg i. B.

*1030) **Brückner: Pathologische Beziehungen zwischen Nase und Auge.** Med. Klinik. Bd. 36, S. 1441.

*1031) **Cords: Carcinoma orbitae, ausgehend von der Karunkel.** Zeitschr. f. Augenheilk. Bd. XXX. 2/3. S. 116.

*1032) **van Duyse: Myxochondrome sarcomatode de l'orbite.** Archives d'ophtalm. T. XXXIII. S. 529—538 u. Soc. belge d'ophtalm. Gand. Août.

*1033) **Fischer (Galati): Neue Beziehungen zwischen Nase und Auge.** 85. Vers. deutscher Naturforscher u. Ärzte, Wien. 21.—28. Sept.

*1034) **Jantzen: Über Exophthalmus bei Orbitaltumoren und bei Möller-Barlowscher Krankheit.** Inaug.-Diss. Kiel.

*1035) **de Lapersonne: Fronto-orbitale Dermoidcysten.** Intern. med. Kongr. in London. Ibid. S. 410.

*1036) **van Lint: Deux cas de tumeurs de l'orbite opérés par la méthode de Krönlein. Fibrosarkom und Endotheliom.** La Policlinique. 1. août 1913.

1037) **Moret et van Duyse: Un cas d'éléphantiasis lobulé de la face avec ptose du contenu de l'orbite.** La Belgique médicale. 3. août.

*1038) **Paunz: Neue Beiträge zur rhinogenen Sehnervenentzündung.** Arch. f. Augenheilk. Bd. 75, S. 76.

*1039) **Pincus: Ein Fall von doppelseitiger Tenonitis serosa acuta.** Ibid. Seite 93.

*1039a) **Remmets: Zur Stumpfbildung nach Exenteratio und Enucleatio bulbi.** Inaug.-Dissert. Bonn.

*1040) **Rochon-Duvigneaud: Prolifération fibreuse simulant une tumeur à la suite d'un hématome orbitaire traumatique.** Annal. d'oculist. T. CL, S. 207. Soc. d'ophtalm. de Paris. Juillet.

*1041) **Rübel: Ophthalmoskopischer Befund bei pulsierendem Exophthalmus.** Klin. Monatsbl. f. Augenheilk. Juli. S. 62.

*1042) **Struychen, H. J. L.: Nebenhöhleneiterung mit Augenstörungen.** Nederl. Tijdschrift voor Geneeskunde. II, Nr. 6.

*1043) **Takashima: Ein Fall von doppelseitiger Orbitalphlegmone nach Empyem der Stirnhöhle und der Siebbeinzellen, unter besonderer Berücksichtigung des pathologisch-anatomischen Befundes.** Klin. Monatsbl f. Augenheilk. Juli. Seite 35.

*1044) **Terrien: Le sarcome encapsulé de l'orbite et son exstirpation avec conservation du globe au moyen des incisions curvilignes du rebord orbitaire.** Arch. d'ophtalm. T. XXXIII, S. 553—566. Soc. belge d'ophtalm. Gand. Août.

*1045) **Weeks: Wiederherstellung des Bindehautsackes bei Schwund der Orbita.** Ibid. September. S. 369.

*1046) **Weill: Ein Fall von pulsierendem Exophthalmus; zugleich Demonstration eines Apparates für die Karotiskompression.** Berl. klin. Wochenschr. 36, S. 1685.

*1047) **Wicherkiewicz: Sur l'implantation de la peau dans la capsule de Ténon après l'énucléation.** Soc. belge d'ophtalm. Gand. August.

Pincus (1039) beschreibt den klinischen Befund eines Falles von doppelseitiger Tenonitis serosa acuta bei einem jungen Manne und illustriert ihn durch mehrere Abbildungen. Mäfsiger Exophthalmus. Chemosis und Beeinträchtigung sowie Schmerzhaftigkeit der Bulbusbewegungen liessen die Diagnose unzweifelhaft. Bemerkenswert war die Komplikation mit einer Entzündung der Tränendrüse und der Speicheldrüsen. Eine «Kopferkältung» lag im vorliegenden Falle bestimmt vor; eine Angina deutet auf die Eintrittspforte der Erreger hin, die sowohl die Tenonitis als auch die Drüsenerkrankungen veranlasst haben dürften. Der gutartige Verlauf führte schon nach 5 Tagen zur Genesung.

Rochon-Duvigneaud (1040) beobachtete im Anschluss an ein traumatisches Hämatom der Orbita eine fibröse Proliferation, die einen retrobulbären Tumor vortäuschte. Die Verletzung geschah

durch ein gegen den Bulbus fliegendes 3 gr schweres Eisenstück. Es kam zu einer Commotio retinae und einer retrobulbären Blutung, die einen starken Exophthalmus verursachte. Um dieses Hämatom bildete sich eine Proliferation fibrösen Charakters, wie sich bei der histologischen Untersuchung herausstellte. Causé.

Cords (1031) gibt eine detaillierte Beschreibung des klinischen und anatomischen Befundes eines Orbitaltumors, der sich bei einem 55jährigen Manne sehr langsam entwickelt hatte und sich als echte Epithelgeschwulst erwies. Besonders eingehend werden die Beziehungen des Tumors zu den ihn umgebenden Geweben geschildert und die Differentialdiagnose erörtert. Als Ausgangspunkt sind am wahrscheinlichsten drüsige Elemente der Karunkel anzusehen. Ein Trauma soll der Entstehung des Tumors vorausgegangen sein. Die Topographie ist auf einem Durchschnitt durch den mittelst Exenteration gewonnenen Orbitalinhalt zu erkennen.

Van Duyse (1032) exstirpierte bei einem 11jährigen Kinde ein sarkomatöses Myxochondrom der Orbita. Der Tumor war gut eingekapselt und liess sich leicht entfernen. 2 Monate später musste ein erbsengrosses Knötchen aus der Tränendrüsengegend entfernt werden und nach weiteren 3 Monaten war bereits ein beträchtlicher Exophthalmus durch ein Rezidiv vorhanden. Nunmehr wurde die Orbita subperiostal exenteriert. Nach 7 Monaten war noch kein Rezidiv vorhanden. Im ersten Tumor war der Chondromcharakter am deutlichsten, im zweiten und noch mehr im dritten überwogen die sarkomatösen Typen, runde, ovale und spindelförmige Zellen neben Chondroblasten. Seinen Ursprung hatte der Tumor von einem Knorpelkeim oder auf Kosten des Bindegewebes genommen. Causé.

Im Anschlusse an 7 Fälle von Exophthalmus bei Orbitaltumoren, die nach Krönlein operiert wurden, bespricht Jantzen (1034) unter eingehender Berücksichtigung des kasuistischen Materials das klinische Bild, die Symptomatologie, Diagnostik und Ätiologie des Exophthalmus bei den verschiedenen Orbitalaffektionen. Es liessen sich als Ursache bei seinen Fällen, deren Krankengeschichten er mitteilt, feststellen: zweimal Fibrosarkome, je einmal Spindelzellensarkom, Neurofibrosarkom, Fibrom und Angiom; einmal war die Untersuchung des Tumors aus äussern Gründen nicht möglich. Schliesslich werden noch 2 Fälle mitgeteilt, bei denen die Ursache des Exophthalmus eine syphilitische Neubildung war, und einer, bei dem es sich um subperiostale Blutungen bei Möller-Barlowscher Krankheit handelte.

Rübel (1041) konstatierte bei einem jungen Manne, der das typische Bild des posttraumatischen Exophthalmus pulsans aufwies, eine eigenartige Fundusanomalie, die deshalb von besonderer Bedeutung ist, weil sie sich vor jeglichem operativen Eingriff fand und nach Unterbindung der Carotis comm. völlig wieder schwand. Sie bestand — das nähere geht aus dem ophthalmoskopischen Bilde hervor — aus zahllosen hellgelblichen Fleckchen, die den ganzen Fundus übersäeten, in der Netzhaut lagen und besondere Beziehungen zu den hochgradig gestauten Venen aufwiesen.

Der von Weill (1046) demonstrierte 17jährige Bursche war vom Rade gestürzt und hatte sich eine Schädelbasisfraktur zugezogen, wobei die Carotis interna im Sinus cavernosus rupturiert worden war, und sich dann das typische Bild des pulsierenden Exophthalmus entwickelt hatte. Verf. demonstriert

nun einen Apparat, mittelst dessen eine Kompression der Karotis am Halse in einfacher Weise bewerkstelligt wird.

Wicherkiewicz (1047) implantiert nach der Enukleation ein Stück Haut mit Fettgewebe vom Arme des Kranken in die Tenonsche Kapsel. (Refer. — Jahreskurse für ärztliche Fortbildung 1912, Novemberheft — hat in mehreren Fällen Bauchhaut mit Panniculus adipos. implantiert, jedoch fehlen ihm noch Dauerresultate.)

Remmets (1039a) berichtet in seiner Dissertation über die Erfahrungen, die an der Bonner Augenklinik mit der künstlichen Stumpfbildung nach Enucleatio und Exenteratio bulbi gemacht worden sind. Nach einem kurzen historischen Überblick über den Gang dieser Bestrebungen, die in Deutschland auf Kuhnt zurückzuführen sind, beschreibt R. eingehend das z. Z. in Bonn geübte Verfahren der von Schmidt angegebenen Kugeleinheilung; es handelt sich dabei um Knochenkugeln, die aus dem Femur von Rindern stammen und durch Ausglühen von jeglicher organischen Substanz befreit und sicher sterilisiert wurden. Er zeigt dann an der Hand der Krankengeschichten von 27 in den letzten zwei Jahren nach dieser Methode operierten Fällen, von denen nur bei einem sich eine Wiederentfernung der Kugel notwendig machte, dass das Verfahren in vorzüglicher Weise zum Ziele führt und verdient zum besten der Patienten Allgemeingut zu werden.

Für solche Fälle, bei denen nach der Entfernung des Auges die Bindehaut stark geschrumpft oder der Bindehautsack ganz oder teilweise geschwunden ist, so dass ein künstliches Auge nicht getragen werden kann, empfiehlt Weeks (1045) ein Verfahren der Bindehautplastik, das ihm deshalb gute Dienste geleistet hat, weil er den zur Bildung des Sackes bestimmten Lappen fest an das Periost und das epiperiostale Gewebe des Orbitalrandes angeheftet hat und so der Schrumpfung des Lappens mit Erfolg begegnete. Er beschreibt das Operationsverfahren eingehend und empfiehlt, besonderen Wert darauf zu legen, dass die Asepsis tadellos ist und bis zum Schlusse der Heilung bleibt, dass die Operation rasch ausgeführt wird, damit der Lappen möglichst kurze Zeit der Ernährung entbehrt, und endlich, dass die nach der Einpflanzung eingelegte Platte liegen bleibt, bis die Schrumpfung aufgehört hat. Er hat so seit 1898 an 19 Patienten 29 Bindehautsäcke wieder hergestellt und hatte nur einen Misserfolg zu verzeichnen.

In den beiden Fällen von, wie er sie bezeichnet, «frontoorbitalen» Dermoidcysten musste de Lapersonne (1035) die Resektion vom Orbitalrande aus vornehmen, da sich die Geschwülste, die im oberen Teile der Augenhöhle lagen, durch eine Knochenlücke cerebralwärts fortsetzten.

Die Dissertation von Bergmann (1029) aus der Freiburger Klinik behandelt im Anschlusse an einen vermittelst Krönleinscher Orbitalresektion mit Erfolg operierten Fall von abgekapseltem Angiom der Orbita die Kasuistik dieser Tumoren unter eingehender Berücksichtigung der gesamten Literatur. Er bespricht das klinische Bild, sowie die Pathologie und Therapie und zwar letztere besonders mit Bezug auf die Operation nach Krönlein. Schliesslich finden auch die dafür angegebenen Ersatzoperationen und ihre verschiedenen Modifikationen eine kurze Besprechung.

Terrien (1044) hat in 4 Fällen von eingekapseltem Sarkom der Orbita die von Rollet empfohlene Orbitotomie mit bogenförmiger Inzision des Augenhöhlenrandes angewandt. In allen

4 Fällen gelang die Exstirpation des Tumors, teilweise mit Erhaltung des Bulbus tadellos, und T. erklärt die Operation für den vollkommensten Ersatz der Krönleinschen Operation, die einen bedeutend schwereren Eingriff bedeutet und kosmetisch nicht so schöne Erfolge aufzuweisen hat. In einem fünften Falle handelte es sich um ein diffuses Sarkom der Orbita; hier gelang die Exstirpation nicht vollständig, auch die spätere Exenteration der Orbita konnte den Patienten nicht mehr retten. Im Falle IV lag der Beginn der Geschwulst 7 Jahre zurück, es handelte sich um ein ganz eingekapseltes Sarkom der Orbita, das sich auf Kosten der Sehnervenscheiden entwickelt hatte und nur ganz hinten an schmaler Stelle adhärent war. Der Visus war merkwürdigerweise 6 Jahre lang gut gewesen und hatte sich erst wenige Monate vor der Operation verschlechtert. Der transpalpebro-konjunktivale Weg mit bogenförmiger Inzision der äusseren 2 Drittel des oberen Orbitalrandes und eventuell Inzision des äusseren Winkels gestattete jedenfalls in allen Fällen eine genügend freie Übersicht der Orbita zur Operation.

Causé.

Die Arbeit von Brückner (1030), nach einem klinischen Vortrage, bespricht in gedrängter aber erschöpfender Weise die pathologischen Beziehungen des Sehorgans zur Nase und den Nebenhöhlen und gibt eine Übersicht über die modernen Anschauungen auf diesem den Rhinologen wie den Ophthalmologen in gleicher Weise interessierenden Gebiete.

Takashima (1043) veröffentlicht die Krankengeschichte eines Falles von doppelseitiger Orbitalphlegmone nach Empyem der Stirnhöhle und der Siebbeinzellen. Da der Kranke starb, wurde es möglich, beide Orbitae histologisch zu untersuchen, und so berichtet T. auch über den pathologisch-anatomischen Befund des Orbitalinhaltes jeder Seite; das Knochenmaterial stand ihm (leider! Ref.) nicht zur Verfügung. Zuerst bestand links eine entzündliche Affektion der Orbita mit Lidschwellung, Chemosis, Protrusio bulbi, Beschränkung der Abduktion. Darauf Radikaloperation der linken Stirnhöhle; die orbitalen Erscheinungen schwinden nicht, nehmen vielmehr allmählich noch zu. 2 Monate nach der Operation der linken Stirnhöhle treten rechts Protrusio, Schmerzen etc. auf, die sich im Verlauf von 17 Tagen steigern. Bei der Eröffnung der rechten Stirnhöhle quellen Eiter und Granulationsmassen hervor, Siebbeinzellen und Keilbeinhöhle sind mitaffiziert; alle Höhlen werden mit dem scharfen Löffel ausgeräumt. Meningitis, Exitus. Die histologische Untersuchung des Inhaltes der beiden Orbitae ergab diffuse entzündliche Infiltration der Orbitalgewebe, Phlebitis, Periphlebitis und vereinzelt Thrombophlebitis, isolierte phlegmonöse Herde usw., alles rechts weniger ausgeprägt als links. Verf. erörtert genauer die Entstehung und den Verlauf der Krankheit, die Verbreitungsweise von den Stirnhöhlen in die Orbitae hinein — hier der Venenweg —, die Todesursache u. a. m. Er bespricht die Erscheinungen am Optikus und den Zentralgefässen, die nur geringfügig waren, zieht die entsprechenden Fälle aus der Literatur heran und vergleicht sie mit dem vorliegenden. Eine histologische Abbildung illustriert den pathologisch-anatomischen Befund im orbitalen Zellgewebe.

Struycken (1042) erwähnt zwei Kranke mit Asthenopie und schweren intermittierenden Kopfschmerzen, verursacht durch chronische Eiterung der Maxillar- und Frontalhöhle, und einen anderen mit unheilbarer Tränensackeiterung, entstanden und unterhalten durch Perforation einer Pan-

sinusitis. In 2 Fällen bei sehr alten Leuten erfolgte unter sehr starker Protrusion Durchbruch an der Schläfenseite des Auges. Sehschärfe und Augenbewegungen wurden dann wieder normal. Visser.

Die Arbeit von Paunz (1038) gibt eine kurze Übersicht über die modernen Auffassungen von der Entstehung, dem klinischen Verlauf, besonders dem Ausfalle der Funktionsprüfungen, und der Therapie der rhinogenen Sehnervenentzündung. Ihre Wichtigkeit hebt Verf. wieder erneut hervor und ergänzt unsere bisherigen Erfahrungen durch Wiedergabe der Krankengeschichten einiger neuer typischer Fälle, denen epikritische Betrachtungen beigefügt sind. In zweifelhaften Fällen hält P. die explorative Eröffnung der hinteren Nebenhöhlen für durchaus gerechtfertigt.

Fischer (1033) konnte in 3 Fällen nach Abtragung von adenoiden Wucherungen eine Besserung des Sehvermögens um mehr als das Doppelte beobachten, sowie das Verschwinden einer retrobulbären Neuritis in einem dieser Fälle. (Erscheint ausführlich im Archivio di ottalmologia.)

Köllner.

XIII. Bindehaut.

Ref.: Wolfrum.

*1048) **Angelucci: Der Einfluss der Jahreszeit auf die Konjunktivitiden.** Sitzungsbericht des internationalen medizinischen Kongresses in London 1913. Ref.: Klin. Monatsbl. f. Augenheilk. September 1913. S. 412.

*1049) **Auerbach: Zur Epidemiologie und Bekämpfung des Trachoms in Palästina (mit besonderer Berücksichtigung der jüdischen Bevölkerung).** Dtsch. med. Wochenschr. 1913. Nr. 37, S. 1796.

*1050) **Boer: Über seltene Formen von Tuberkulose des Auges und der Lider.** (Aus der Königl. Universitäts-Augenklinik zu Halle a. S. [Dir.: Professor Dr. E. v. Hippel]). A. von Graefes Archiv f. Ophthalm. 1913. Bd. 85. Heft 2, S. 273.

*1051) **Brinton: Behandlung des bulbären Frühjahrkatarrhs.** Bericht des internationalen medizinischen Kongresses in London 1913. Ref.: Klin. Monatsbl. f. Augenheilk. September 1913. S. 417.

*1052) **Cuenod et Penel: Sept cas de conjonctivite à gonocoques traités par un vaccin de l'institut Pasteur de Tunis.** La clin. ophtalm. T. XIX, S. 435—440.

*1053) **Ishihara: Ein Beitrag zur Entwicklung der Amyloiddegeneration der Konjunktiva.** Aus der Universitäts-Augenklinik Jena (Direktor: Professor Dr. W. Stock). Klin. Monatsbl. f. Augenheilk. Juli 1913. S. 65.

*1054) **Kuhnt: Die chirurgische Behandlung des Trachoms.** Soc. belge d'ophtalm. Gent. 2.—3. August.

*1055) **Leber, A.: Einschlusskrankheiten der Konjunktiva.** (Mediz. Gesellsch. Göttingen. 24. Juli 1913.) Dtsch. med. Wochenschr. 1913. Nr. 39, S. 1915.

*1055a) **Lindner: Zur Trachomfrage.** 85. Vers. deutscher Naturforscher u. Ärzte. Wien 21.—28. Sept.

*1056) **v. Mende: Über die Verwendbarkeit der Lippenschleimhaut zur tektonischen Plastik.** Klin. Monatsbl. f. Augenheilk. August 1913. S. 238.

*1057) **Poppen: Dégénérescence amyloide de la conjonctive et du cartilage tarsien.** Annal. d'oculist. T. CL, S. 108—117.

*1058) **Rosenhauch: Zwei Fälle von Aktinomykose des Sehorgans.** Klin. Monatsbl. f. Augenheilk. Juni 1913. S. 818.

1059) **de Schweinitz, G. E.** and **Shumway, E. A.: Epibulbar Carcinoma; Histologic Examination of the Specimen.** (Kasuistische Mitteilung ohne besonderes Interesse.) Arch. of Ophthalm. Vol. XLII, Nr. 4.

*1060) **Slauck: Über diphtherische und diphtheroide Erkrankungen des Auges.** Inaug.-Dissert. Heidelberg 1913.

*1061) **Stiel: Über Blastomyzeten bei Trachom.** Arch. f. Augenheilk. 1912. Bd. 85, Heft 1, S. 87.

*1062) **Sussmann: Ein Beitrag zur Kenntnis der Einschlussblennorrhoe der Neugeborenen.** Dtsch. med. Wochenschr. 1913. Nr. 32, S. 1545.

*1063) **Takashima: Über Aalblutkonjunktivitis (Conj. ichthyotoxica).** Aus der Kgl. Universitäts-Augenklinik zu Kiel (Direktor: Prof. Dr. L. Heine). Klin. Monatsbl. f. Augenheilk. Juni 1913. S. 776.

*1064) **Truc et Fleig: Des lésions oculaires par poussières et vapeurs de bitume.** Arch. d'ophtalm. T. XXXIII, S. 538—545.

*1065) **Verhoeff: Parinauds Konjunktivitis und sein Erreger.** Bericht des internationalen medizinischen Kongresses in London 1913. Ref.: Klin. Monatsbl. f. Augenheilk. September 1913. S. 417.

*1066) **Verhoeff, F. H.: Parinauds Conjunctivitis; a Mycotic Disease Due to a Hitherto Undescribed Filamentous Organism.** Arch. of Ophthalm. Vol. XLII. Nr. 4.

Angelucci (1048) weist statistisch nach, dass in Neapel eine einmalige jährliche Steigerung der Konjunktivitiden, ausschliesslich der Hitze folgend, eintritt.

Brinton (1051) bringt Rhinitis und Tonsillitis in ursächliche Beziehungen zum Frühjahrskatarrh. Er hat bei letzterem gute Erfolge durch nasale Behandlung und Entfernung der Tonsillen.

Ishihara (1053) gibt eine histologische Beschreibung von 2 Fällen von Amyloiddegeneration der Konjunktiva, von denen der erste auch klinisch betrachtet wird. Der zweite Fall ist schon klinisch beschrieben worden von Erggelet (Klin. Monatsbl. f. Augenheilkunde XLIX, 1911, S. 739). Beim ersten Fall entwickelte sich offenbar das Amyloid aus den Plasmazellen, beim zweiten aus den Bindegewebsfasern. Verfasser meint daher, dass man beim Amyloid der Konjunktiva wenigstens zwei verschiedene Entstehungsweisen annehmen müsse, und zwar hält er das hauptsächlich aus Plasmazellen sich entwickelnde Amyloid für nur den lokal auftretenden Tumoren eigentümlich. Das aus dem Gewebsretikulum sich ableitende Amyloid soll nach ihm sowohl lokal auftreten, als auch eine allgemeine Amyloidose bilden können.

Leber (1055) gibt eine Übersicht über die bisherigen Beobachtungen und Erfahrungen betreffs des Vorkommens und die Bedeutungen der bei den verschiedenen Bindehautkrankheiten beobachteten Einschlussgebilde.

Poppen (1057) berichtet über 4 Fälle von amyloider Degeneration der Konjunktiva und des Tarsus, von denen drei auch an Trachom erkrankt waren. Im 4. Falle mit besonders schweren Trachomerscheinungen war es auf der Conjunctiva tarsi zu völliger Tumorbildung gekommen, so dass die Geschwulst entfernt werden musste. Die chemische und mikroskopische Untersuchung ergab die für die Diagnose amyloider Degeneration typischen Reaktionen und Bilder. Der degenerative Prozess war übrigens an den entzündungsfreien Stellen im gleichen Maße ausgeprägt wie

an den entzündlich veränderten Teilen. Die degenerativen Veränderungen betrafen alle Gewebselemente, wenn auch in verschiedenem Grade. Das Verschwinden der Knorpelfasern ist neben der Degeneration auch durch Druck der wachsenden Tumormassen bedingt. Causé.

Sussmann (1062) hat an 72 Fällen von Blennorrhoe und Blennorrhoekatarrhen bei Neugeborenen Untersuchungen angestellt auf Epitheleinschlüsse. Hiervon wurden 24 Fälle als Einschlusserkrankung erkannt, wovon in 2 Fällen noch Mischinfektionen mit Gonokokken vorhanden waren. Die Inkubationszeit der Einschlusserkrankung ist eine längere, ihr Verlauf ein milderer, als bei der Gonoblennorrhoe. Beziehungen zwischen den beobachteten Einschlusserkrankungen der Kinder und Augenerkrankungen der Eltern (besonders Trachom) wurden nicht gefunden.

Ausgehend von der Tatsache, dass beim Schlachten der Aale in die Augen gespritztes Blut eine lokale Entzündung hervorrufe, hat Takashima (1063) dies experimentell nachgeprüft. Aalblut sowohl aus dem Herzen, wie aus dem Gefässtamme in der Bauchhöhle entnommen, bewirken, in den Bindehautsack der Versuchstiere gebracht, Chemosis und Hyperämie verschiedenen Grades je nach Art der Versuchstiere. Stärker traten die Erscheinungen sowie Lidschwellung und Sekretion auf, wenn vor dem Einträufeln das Bindehautepithel abgekratzt war, oder Serum subkonjunktival injiziert wurde, während subkonjunktivale Injektionen von Ochsen-, Ziegen-, Hammelblutserum keine Reaktion bewirkte. Histologisch fand sich zwischen den Bindegewebsfasern der Submukosa ein Exsudat mit polynukleären Zellen, wodurch eine Auflockerung der Submukosa bedingt wurde. Stellenweise waren die oberflächlichen Epithelzellen abgestossen. Die Gefässe der Bindehaut waren erweitert.

Über 12 Fälle von Parinauds Konjunktivitis berichtet Verhoeff (1065). Er hält sie für eine eigene einheitliche Erkrankung mit eigenem Erreger, der vielleicht zu Leptothrix zu rechnen ist.

Verhoeff (1066) hat im ganzen 12 Fälle von Parinaudscher Konjunktivitis histologisch untersucht. Sie boten alle sehr ähnliche Bilder. Das charakteristischste besteht in dem Vorkommen von herdartigen Feldern, die infiltriert sind mit endothelialen Phagocyten in verschiedenen Stadien der Nekrose. Im Gegensatz zur Tuberkulose sind diese endothelialen Zellen nicht dicht zusammengehäuft, sondern voneinander getrennt. Geringe Mengen von lymphoiden und Plasma-Zellen fanden sich in den Herden, jedoch keine Eiterzellen; auch geringe Fibrinmengen lassen sich durch besondere Färbung daselbst nachweisen. Gewöhnlich liegen die Herde dicht unter dem Epithel, manchmal auch tiefer; ihre Grösse beträgt 3—5 mm, gelegentlich auch viel mehr. Die benachbarten Lymphräume sind erweitert und enthalten Zellen und Phagocyten mit Zelltrümmern. Das begrenzende Gewebe enthält zumeist Plasmazellen. Neuerdings konnten in den nekrotischen Herden in 11 Fällen bestimmt Mikroorganismen festgestellt werden. Nach Fixierung in 10% Formalin in Färbung mit Karbol-Thionin zeigten sich zahlreiche bläuliche Massen im Gewebe, die sich bei Untersuchung mit Ölimmersion und bei hellem Tageslicht als Konglomerate von Fäden mit Punkten erwiesen. Am deutlichsten sah man dieselben, wenn eine Färbung mit Hämatoxylin und Eosin vorausgegangen war. In dem einen der 12 Fälle, wo sich die Mikroorganismen nicht fanden, war das Material ungenügend.

Auch eine etwas modifizierte Gramsche Methode gibt gute Resultate. Zuerst müssen die Schnitte in Xylolbalsam bis 5 Min. gebracht werden, dann Nachbehandlung mit Xylol, Chloroform, 95% Alkohol und Wasser, danach Anilingentianaviolett, Wasser, Lugolsche Lösung, Wasser, 95% Alkohol, Chloroform (10 Sek.), Xylol, Xylol-Balsam; Entfernung des Balsams wie oben und Wiederholung des Färbungsprozesses. Auf diese Weise wird vermieden, dass Verwechselungen mit dem ebenfalls sich färbenden Fibrin vorkommen. Die Mikroorganismen messen 10—60 μ in der Länge und bis 0,33 μ in der Breite und haben die Form von äusserst feinen mit Pünktchen besetzten Fädchen, die gestreckt oder leicht gekrümmt sind (Leptothrix).
Treutler.

Von 6 Fällen von Augentuberkulose von Boer (1050) erwiesen sich einer als Tuberkulose des Tarsus, zwei als Tuberkulose der Konjunktiva, einer als Tuberkulose der Sklera, einer als Tuberkulose des Ciliarkörpers, einer als Tuberkulose der Chorioidea mit sekundärer Beteiligung der Retina. Tuberkelbazillen wurden in keinem Falle gefunden. In 4 Fällen fanden sich jedoch knötchenförmige Herde, die aus Rundzellen, epitheloiden Zellen und Riesenzellen zusammengesetzt waren, in einem Falle fand sich in einem solchen Knoten ein verkäster Herd. Von 3 Fällen wurden Teile des erkrankten Gewebes in die Vorderkammer von Kaninchen gebracht, von denen in einem Falle eine schwach positive Reaktion eintrat, während bei dem einen keine tuberkulöse Veränderungen auftraten, bei dem anderen Panophthalmitis durch Mischinfektion entstand. Bei 4 Fällen, wo es sich um Affektionen der Lider und der Bulbusoberfläche handelte, bewährte sich die operative Behandlung gut. Bei den beiden Fällen von Erkrankung des Augeninnern wurde die Enukleation ausgeführt.

Cuenod und Penel (1052) berichten über gute Erfolge mit einer Vakzine aus dem Institut Pasteur zu Tunis bei der Behandlung der Gonokokken-Infektion des Auges. Das Serum wurde bei Erwachsenen intravenös in der Ellenbeuge injiziert, bei Kindern subkutan. Jede Einspritzung war schon nach einer Stunde von einem Schüttelfrost gefolgt und Temperaturen bis zu 40°; am anderen Morgen waren stets alle Erscheinungen geschwunden, andere üble Folgen wurden nicht beobachtet. Nur in 2 Fällen handelte es sich um Neugeborene, die übrigen 6 betrafen Erwachsene. Einer der Patienten war bereits nach einer Einspritzung geheilt, bei den übrigen wurden 4—8 Injektionen in Intervallen von 2—3 Tagen gemacht; in 2 Fällen bestanden schwere Hornhautherde, die ebenfalls mit relativ günstigem Resultat ausheilten. In allen Fällen war die Gonokokkendiagnose vorher im Institut Pasteur gestellt worden. Causé.

Truc und Fleig (1064) beschreiben die klinischen und experimentellen Einwirkungen des Harzes und Teeröls auf das Auge. Es wurden zwei Fälle beobachtet, in denen durch den Harzstaub bei der Schiffsverladung schwere Augenveränderungen entstanden. Im ersten Falle fand sich auf beiden Augen eine Konjunktivitis und geschwürige Keratitis mit Hypopyon, im zweiten eine Keratoiritis. Bei beiden Patienten kam es zu Leukomen mit bedeutender Sehstörung. Die Entstehung der Augenveränderungen durch Harz wird durch Wärme und starke Sonnenbestrahlung begünstigt. Causé.

Slauk (1060) gibt einen klinischen Bericht und kritische Beleuchtung von 17 Fällen von Diphtherie und diphtherieähnlichen Er-

krankungen des Auges, die von Ende 1910 bis Anfang 1912 an der Heidelberger Universitätsaugenklinik beobachtet wurden. Unter den 17 Fällen, bei denen öfters Mischinfektionen festgestellt wurden, fanden sich als Erreger 6 mal der Staphylococcus, 4 mal wurde der Streptococcus gefunden, 3 mal der Löfflersche Diphtheriebazillus, 2 mal dem Diphtheriebazillus nahestehende Bazillen, 1 mal der Diplobazillus Morax-Axenfeld, und 1 mal der Pneumococcus. Am ungünstigsten waren die Fälle mit Staphylococcus und die mit Staphylococcus und Streptococcus gemischten Fälle. Relativ wenig gefahrdrohend waren die Fälle mit dem Löfflerschen Diphtheriebazillus, wohl infolge der Injektion mit dem Diphtherieheilserum. Die Therapie bestand in warmen Umschlägen mit $KMnO_4$, Abtupfen mit Sublimatlösung 1 : 5000, Einträufeln von Arg. nitr. $1^1/_2$ bis $3\,^0/_0$ Arg. nitr. Lösung Sublimatvaseline. Bei Diphtherie und Diphtherieverdacht wurde das Diphtherieheilserum injiziert.

Rosenhauch (1058) fand auf der Tarsalbindehaut des rechten Oberlides gelbliche sandkorngrosse Körnchen von Traubenform, die nach ihrer Entfernung kleine Vertiefungen in der Bindehaut mit hyperämischem Grunde hinterliessen. Bakteriologisch wurde Actinomyces albus festgestellt. Der andere Fall betraf ein 11 Monate altes Kind mit Ulcus corneae oc. d. Die vom Geschwürsgrunde entfernte Masse erwies sich bakteriologisch als Actinomyces albus acidus.

Für das Krankheitsvirus der Einschlussblennorrhoe muss nach Lindner (1055a) als wichtigstes Merkmal die Überimpfbarkeit auf die Bindehaut des Affen gelten. Dasselbe genügt, um die Erkrankung, wenn man von Trachom absieht, von allen übrigen Konjunktivitiden abzusondern. Eine Abgrenzung der Einschlussblennorrhoe gegenüber Trachom auf Grund des Tierexperimentes ist aber nicht möglich, da Übertragungen von der einen wie anderen Erkrankung auf die Bindehaut des Affen gelegentlich vollständig gleiche Impfeffekte ergeben. Das spricht für die Auffassung, dass beide Erkrankungen ätiologisch identisch sind. Entschieden konnte diese Frage aber nur durch Vergleich der Impferfolge auf gleichaltrigen Bindehäuten des Menschen werden, z. B. auf der Bindehaut des Neugeborenen oder der des Erwachsenen. Ein Vergleich auf der Bindehaut des Neugeborenen ist nicht möglich, da Trachominfektionen vom Erwachsenen aus auf den Säugling nicht vorzukommen scheinen, und absichtliche Übertragungen bisher nicht ausgeführt worden sind. Der Verlauf des Trachoms beim Kinde lässt jedoch einen gewissen Rückschluss auf das eventuelle Trachom des Neugeborenen zu. Beim Kind kommt es nur selten zu markanten Trachommerkmalen, die Erkrankung sieht vielmehr meist aus wie ein Katarrh. Pannus bei Kindern unter 5 Jahren hat L. nie beobachten können. Somit passt die Einschlussblennorrhoe vollständig in den Rahmen dessen, was wir über Trachom der verschiedenen Lebensalter wissen. Es ist eine zwar meist akut beginnende Konjunktivitis, die aber weiterhin sehr chronisch verläuft, und bei der es später gelegentlich zur Körnerbildung und zur Ausheilung mit Hinterlassung von Narben kommt. L. konnte auch einen Fall von Einschlussblennorrhoe beobachten, der nach $2^1/_2$ Jahren nach und nach in das typische Bild des Trachoms übergegangen war. Es kommt mitunter vor, dass man zufällig bei älteren Kindern in einer sonst trachomunverdächtigen Bindehaut eine oder mehrere feine Narben in der oberen Tarsalkonjunktiva beobachtet. L. glaubt, dass fast alle diese Fälle auf leichte und unbehandelte Einschluss-

blennorrhöen der Säuglingszeit zurückzuführen sind. Der Vergleich der Impfeffekte beider Erkrankungen auf der Bindehaut des Erwachsenen ergibt folgendes: Infektionen mit Einschlussblennorrhoe führen gelegentlich zu sehr starker Körnerbildung, papillärer Hypertrophie und Ausheilung mit Narben. Sie mussten daher als Trachome diagnostiziert werden. Pannus trat in keinem Falle auf, da sie alle von Beginn an behandelt worden waren, so dass dies nicht als Argument gegen die Identität beider Erkrankungen verwendet werden kann. Wohl aber heilen die Einschlussblennorrhoeinfektionen des Erwachsenen rascher und besser ab, als die durchschnittlichen Fälle frischen Trachoms aus Trachomgegenden. Dieser nicht prinzipielle Unterschied berechtigt nach L. aber nicht zur Teilung des bisherigen Trachoms in ein schwereres und ein leichteres und kann wohl eher durch andere Momente genügend erklärt werden. Es ist wahrscheinlich, dass die Erkrankung da, wo sie gleichsam ständig in chronischer Weise von einem Auge auf das andere übertragen wird, wie dies für Trachom zutrifft, einen chronischeren und hartnäckigeren Charakter annimmt. Ebenso dürften die geänderten Bedingungen (Bindehaut des Erwachsenen gegenüber den Genitalwegen) leicht nach mehreren Passagen eine Änderung und Anpassung an die neuen Verhältnisse zur Folge haben. Der beim Versuchstier teilweise eintretende Schutz nach Infektion mit der einen Erkrankung gegen eine spätere der anderen Erkrankung spricht in letzter Linie ebenfalls für ihre Identität.

Köllner.

Über Blastomyceten bei Trachom berichtet Stiel (1061). Er benutzte zur Darstellung der Hefezellen neben der Giemsafärbung noch eine Färbung mit Karbolfuchsin, Ebner-Lösung und Methylenblau. Auch gelang es ihm, Hefekolonien aus Trachommaterial auf Lackmusplatten zu erhalten, noch besser auf Drigalskiplatten und Kartoffelscheiben. Obwohl die Hefekolonien sich alle sehr ähnlich waren, so waren doch die Hefezellen, die von Trachomfällen aus verschiedenen Gegenden stammten, nicht miteinander identisch. Verfasser gibt dann eine Beschreibung der mit den verschiedenen Methoden gefärbten Hefen.

Auerbach (1049) hat unter der jüdischen Bevölkerung von Haifa Untersuchungen über das Trachom angestellt und gefunden, dass 2 Drittel aller dortigen Trachomkranken ihr Leiden im Kindesalter erwerben, und dass es eine Familienkrankheit ist. Als Initialstadium beschreibt er starke Schwellung der Bindehaut, seröswässerige Sekretion, also eine der Gonoblennorrhoe ähnliche Erscheinung, dem nach einigen Monaten das Bild der frischen trachomatösen Granulationen folgt. Da die Gefahr der Ansteckung proportional der Sekretion ist, so ist für die Bekämpfung des Trachoms als Volkskrankheit das wichtigste die Überführung des sekretorischen Stadiums in ein nicht sekretorisches durch die Frühbehandlung. Die Hauptschwierigkeit der Trachombekämpfung liegt in der Gleichgültigkeit der orientalischen Bevölkerung. Das Zentrum der Bekämpfung muss in die Schule gelegt werden: Aufnahmeverbot ansteckender trachomkranker Kinder, Zwangsbehandlung der noch in den Schulen befindlichen Trachomkranken. A. hat zwecks Bekämpfung des Trachoms eine Trachomkonferenz einberufen.

v. Mende (1056) empfiehlt bei geeigneten Fällen von schweren Hornhautrandulzerationen bei Trachom die Transplantation von Lippenschleimhaut. Die Technik der Operation: Freipräparieren der Conjunctiva bulbi am Limbusrand entsprechend der Lage des Ulkus. Reinigung

des Geschwürsgrundes, Präparieren eines den zu deckenden Defekt um einige Millimeter überragenden Lappen aus Lippenschleimhaut und Einpflanzen desselben in das gereinigte Geschwür. Verband. In 3 Fällen, deren Krankengeschichte v. M. mitteilt, hat er guten Erfolg der Operation gesehen.

In dem trachomatösen Granulationsstadium ist nach Kuhnt (1054) die medikamentöse Behandlung eventuell mit isolierter Zerstörung der Granula mit dem Galvanokauter und Lichtbehandlung indiziert. In dem sulzigen Stadium ist das Ausdrücken das Verfahren der Wahl; Ausdrücken mit der Druckpinzette und nicht mit den Rollpinzetten, die Risse in der Konjunktiva verursachen. Sind die Übergangsfalten der Konjunktiva befallen, wo das Leiden stark auftritt, so ist die einzige Behandlung die kombinierte Exzision; diese Exzision indes ist im Narbenstadium kontraindiziert. Diskussion. Danis.

XIV. Hornhaut und Lederhaut.

Ref.: Wolfrum.

*1067) **Bailiart et Blutel: Lésions cornéennes dans l'acné rosacé de la face.** Arch. d'ophtalm. T. XXXIII, S. 507—514.

*1068) **Behr: Beitrag zur Ätiologie des Keratokonus.** Aus der Universitäts-Augenklinik in Kiel (Direktor: Prof. Dr. L. Heine). Klin. Monatsbl. f. Augenheilk. September 1913. S. 281.

*1069) **Dimmer, F.: Ein Fall von Schimmelpilzerkrankung des Auges.** Klin. Monatsbl. f. Augenheilk. August 1913. S. 194.

*1070) **Dimmer, F.: Eine Operationsmethode zur Abflachung partieller Hornhaut-Staphylome.** (Festnummer für Geh. Med.-Rat Prof. Dr. Hirschberg.) Centralbl. f. prakt. Augenheilk. Aug.-Sept. 1913. S. 226.

*1071) **Fage: Les récidives de la kératite parenchymateuse.** La clin. ophtalm. T. XIX, S. 375—378.

*1072) **Fischer: Beiträge zur Abderhaldenschen Reaktion in der Augenheilkunde.** 85. Vers. deutscher Naturforscher u. Ärzte. Wien. 21.—28. September.

*1073) **Fleischer: Beitrag zur Klinik des Keratokonus (insbesondere über den braunen Ring in der Hornhaut und über das Verhalten des Blutes).** Arch. f. Augenheilk. Bd. 74, Heft 3 u. 4, S. 110.

*1074) **Fuchs: Dystrophie der Hornhaut bei Tabes.** (Festnummer für Geh. Med.-Rat Professor Dr. Hirschberg.) Centralbl. f. prakt. Augenheilk. Aug.-Sept. 1913. S. 260.

*1075) **Helmbold: Beitrag zur Sehverbesserung bei Keratokonus.** Zeitschr. f. ophthalm. Optik mit Einschluss der Instrumentenkunde. 1913. 1. Jahrg., Heft 3. Seite 77.

*1076) **v. Hippel: Zur Ätiologie des Keratokonus (Untersuchungen mit dem Abderhaldenschen Dialysierverfahren).** Klin. Monatsbl. f. Augenheilk. September 1913. S. 273.

*1077) **Ichikawa: Ein Beitrag zur Pathologie des Ulcus rodens corneae.** Aus der deutschen Universitäts-Augenklinik in Prag (Prof. Dr. A. Elschnig.) Klin. Monatsbl. f. Augenheilk. Juli 1913. S. 84.

*1078) **Ichikawa: Ein Beitrag zur Therapie der Keratitis neuroparalytica.** Arch. f. Augenheilk. 1913. Bd. 75, S. 112.

*1079) **Igersheimer, J.: Zur Entstehung der luetischen Keratitis parenchymatosa.** (Syphilis und Auge. IX. Mitteilung.) Aus der Universitäts-Augen-

klinik zu Halle a. S. (Dir.: Prof. Dr. E. v. Hippel). Graefes Archiv f. Ophthalm. 1913. Bd. 85, Heft 2, S. 361.

*1080) **de Lapersonne: Kystes de la sclérotique par inclusion epithéliale traumatique.** (Festnummer für Geh. Med.-Rat Prof. Dr. Hirschberg.) Centralbl. f. prakt. Augenheilk. Aug.-Sept. 1913. S. 265.

*1081) **Liégard: Quelques cas de kératites interstitielles soignés par l'arsénobenzol.** La clin. ophtalm. T. XIX, S. 496—503.

*1082) **Löwenstein: Über histologische Befunde beim Diplobazillengeschwür der Hornhaut.** Ein Beitrag zur Kenntnis der Abszessbildung an der Hornhauthinterfläche. Klin. Monatshefte f. Augenheilk. September 1913. S. 286.

*1083) **Müller L.: Beiträge zur operativen Augenheilkunde.** 85. Vers. deutscher Naturforscher u. Ärzte. Wien. 21.—28. September.

*1083a) **Müller, L.: Zur Therapie des Ulcus serpens.** 85. Vers. deutscher Naturforscher u. Ärzte. Wien. 21.—28. September.

*1084) **zur Nedden: Multiple Pneumokokkengeschwüre der Hornhaut.** Sitzungsbericht des internationalen medizinischen Kongresses in London 1913. Ref.: Klin. Monatsbl. f. Augenheilk. September 1913. S. 410.

*1085) **Piccaluga: Über das Papilloma der Kornea.** Aus der Kgl. Universitäts-Augenklinik zu Turin (Leiter: Prof. Dr. P. Bajardi). Klin. Monatsbl. f. Augenheilk. Juli 1913. S. 73.

*1086) **Rochon-Duvigneaud et Ducamp: Sclérose marginale unilatérale de la cornée.** Soc. d'ophtalm. de Paris. Juillet 1913. Annal. d'oculist. T. CL, S. 208—209.

*1087) **Sachs, B.** und **Berg, A. A.: Operative Heilung einer Geschwulst des Ganglion Gasseri.** (Aus dem Mount Sinai-Hospital New York.) Berl. klin. Wochenschr. 1913. Nr. 30, S. 1395.

*1088) **Stölting: Nachtrag zu meiner Arbeit „Über innere Skleralruptur nebst Bemerkungen über den Ringabszess".** Klin. Monatsbl. September 1913. Seite 304.

*1089) **Streiff: Über wechselnde feinpunktierte Epitheltrübungen der Hornhaut.** Klin. Monatshefte f. Augenheilk. September 1913. S. 307.

*1090) **Wibo: Une modification au traitement de la Kératite parenchymateuse hérédo-spécifique et des ulcères spécifiques tertiaires de la cornée.** La Revue clin. 1. août 1913.

Igersheimer (1079) bringt eine zusammenfassende Darstellung der klinischen und experimentellen Tatsachen über Keratitis parenchymatosa und einen Erklärungsversuch über ihre Entstehung. Nach I. beruht die Keratitis parenchymatosa beim Fötus und Neugeborenen auf einer reinen Spirochäten-Wirkung. In späterer Zeit tritt als ein weiteres Moment eine spezifisch veränderte Reaktionsfähigkeit des Hornhautgewebes hinzu. Daher der verschiedene Verlauf und die verschiedene Wirkung der Heilmittel. Nach allem hält I. die Anwesenheit von Spirochäten in der Hornhaut als Vorbedingung zum Zustandekommen der Keratitis parenchymatosa.

Fage (1071) beobachtete unter 70 Fällen von Keratitis parenchymatosa 12 Rezidive (17 %), die achtmal beide Augen und viermal 1 Auge betrafen; in einem Falle wurde an einem Auge zweimaliges Rezidiv gesehen. Das Intervall zwischen der ersten und zweiten Erkrankung betrug 6 Monate bis 8 Jahre. Bei allen handelte es sich um hereditäre Lues.

Zur Behandlung hält F. die Kombination von Quecksilber mit Arsenik für besonders günstig. Eventuell kann man durch die kombinierte Behandlung von Hg mit Salvarsan, das eine stärkere Wirkung auf den ganzen Organismus hat, einem Rezidiv vorbeugen. Causé.

Die Modifikation bei der Behandlung der Keratitis parenchymatosa besteht nach Wibo (1090) in dem Installieren einer 3%igen Salvarsanlösung in den Bindehautsack des kranken Auges in Verbindung mit der allgemeinen Salvarsanbehandlung. Anfangs ruft diese Instillation eine Reizung für einige Stunden hervor; nach ein oder zwei Tagen tritt eine Neubildung von Gefässen von frischroter Farbe an der Hornhautperipherie auf, die nach dem Zentrum ziehen; die Hornhaut wurde nach und nach wieder durchsichtig. Bei syphilitischen Hornhautgeschwüren tritt die Vernarbung in acht Tagen ein. Danis.

Liégard (1081) berichtet über 15 Fälle von Keratitis parenchymatosa, die mit intravenösen Salvarsan-Injektionen behandelt wurden. Die Einspritzungen wurden je nach Lage des Falles alle 4—6 Tage wiederholt. In einem Falle, einer 24jährigen Frau mit akquirierter Lues, wurde vollkommene Heilung in 2 Monaten nach 5 Injektionen von 0,3 erreicht. In der zweiten Kategorie handelte es sich um 9 Fälle mit sicherer hereditärer Lues und positiver Wassermannscher Reaktion. Die dritte Gruppe umfasst 5 Fälle, bei denen weder allgemein klinisch, noch anamnestisch sich eine akquirierte oder hereditäre Lues feststellen liess; 3 davon hatten positive W. R., im zweiten war vor Beginn der Behandlung die Serum-Reaktion nicht vorgenommen worden. In 4 von diesen 15 Fällen konnte die W. R. nach Jahresfrist wiederholt werden: sie war ganz oder teilweise positiv. L. fasst seine Erfahrungen in dieser Frage dahin zusammen, dass zwar die Salvarsan-Injektionen die Behandlung nicht durchweg wesentlich abkürzen oder gar den Ausbruch der Affektion am zweiten Auge verhindern, dass aber in einem Drittel der Fälle mit schwer infiltrierter Hornhaut eine vollkommene Durchsichtigkeit der Kornea innerhalb 5—7 Wochen erreicht. In den anderen Fällen war ein bemerkenswerter Erfolg dieser Behandlungsmethode nicht zu verzeichnen, besonders in den alten Fällen war das Resultat gleich null. Bemerkenswert ist, dass die konjunktivale Hyperämie, Lichtscheu und Tränen stets in 8—10 Tagen verschwanden. Causé.

Bailiart und Blutel (1067) beobachteten in 5 Fällen von Akne rosacea charakteristische Hornhauterkrankungen, die Hand in Hand gingen mit den Akneanfällen. Es handelte sich um weibliche Personen im Alter von 22 bis 60 Jahren, die alle auch Magenerscheinungen hatten. In allen Fällen waren beide Augen ergriffen, wenn auch nicht zu gleicher Zeit. Es ist dieser Punkt besonders differentialdiagnostisch gegenüber dem einfachen Hornhautgeschwür wichtig. Meistens findet man mehrere papelähnliche Eruptionen auf der gleichen Hornhaut. Gewöhnlich verläuft der Prozess in der Weise, dass eine Papel das Epithel unter Infiltration der Umgebung emporhebt und rasch zu einem dichten Leukom vernarbt. Häufig bildet sich in der Mitte der Eruption eine kleine Vertiefung. Das Charakteristische ist, dass die Erkrankung sehr zu Rezidiven neigt, entweder im alten Herd oder in Form neuer Papeln. Die Behandlung besteht in der üblichen, sie hat wegen der Rezidive wenig erfreuliche Erfolge zu verzeichnen. In einem Falle konnten die heftigen Schmerzen erst durch eine beiderseitige Iridektomie beseitigt werden. Causé.

Bei einer 19jährigen Patientin de Lapersonnes (1080) hatte sich im Anschluss an eine im 7. Lebensjahr erfolgte Messerstichwunde am rechten Auge ein Tumor in der Gegend des inneren unteren Quadranten entwickelt, der sich nur wenig auf die Kornea, hauptsächlich aber auf die Sklera erstreckte. Infolge häufiger Schmerzanfälle wurde das rechte Auge, das amaurotisch war, enukleiert. Die anatomische Untersuchung ergab, dass der Tumor eine multilokuläre Cyste war, die sich in der Sklera im Anschluss an eine perforierende Wunde entwickelt hatte. Die Cyste war mit Konjunktivalepithel ausgekleidet und kommunizierte mit gleichen Verlängerungen im Augeninnern. Ausserdem war eine Exkavation der Papille (absolutes Glaukom) sowie regressive Veränderungen der Chorioidea und der Retina vorhanden. L. erklärt das Auftreten der Cyste so, dass bei der Verletzung Konjunktivalgewebe in das Augeninnere gelangt ist, sich hier cystisch weiter entwickelt hat und zwar sowohl cystisch in das Augeninnere, als auch in der Gegend der schlecht verheilten Skleralwunde cystisch nach aussen hin. Es besteht nach L. die Frage, ob nicht bestimmte, von glaukomatösen Zuständen begleitete Staphylome und ektasische Narben mit dem Einschluss von Korneal- oder Konjunktivalgewebe in das Auge im Zusammenhang stehen.

Stölting (1088) erwähnt einen Fall, bei dem sich im Anschluss an Trauma ein Ringabszess gebildet hatte. Bei der Frage nach der Entstehung desselben ergab die anatomische Untersuchung das Resultat, dass wahrscheinlich Zellen aus der vorderen Kammer zum Schlemmschen Kanal ausgewandert sind, die Bahnen verstopft haben und durch ihre Masse sekundär zum Zerfall der Membrana Descemetii beigetragen haben.

Fischer (1072) suchte festzustellen, ob bei Hornhauterkrankungen im Blute Abwehrfermente anzutreffen sind, die auf Hornhautsubstanz eingestellt sind. Das würde im Sinne der Abderhaldenschen Anschauung bedeuten, dass von der Hornhaut aus Substanzen in das Blut gelangt sind, die noch eine der Hornhaut eigene Struktur besitzen. Die Untersuchung verschiedener Hornhauterkrankungen hat ergeben, dass nicht regelmäfsig, sondern nur in einzelnen Fällen (58 %) Abwehrfermente im Blute anzutreffen sind, die Hornhaut abzubauen vermögen. Es ist somit nicht möglich, mittelst der Abderhaldenschen Reaktion eine Hornhauterkrankung zu diagnostizieren. Immerhin beweist der Befund von Abwehrfermenten, dass in einzelnen Fällen von der Hornhaut blutfremde Stoffe ins Blut gelangen. Was die unterschiedlichen Befunde anbetrifft, so ist in erster Linie die besondere Stellung der Hornhaut unter den einzelnen Geweben hervorzuheben. Stoffe, die die Hornhautzellen verlassen und noch ungenügend abgebaut sind, gelangen zunächst in die Lymphe und werden in dieser weiter transportiert. Es ist nun wohl denkbar, dass die Lymphzellen mit ihren Fermenten diese Produkte abbauen, und so verhindert wird, dass blutfremde Stoffe in das Blut einströmen. Die Reaktion bleibt infolgedessen aus. Versagt die Lymphe aus irgendeinem Grunde oder ist der Zustrom der betreffenden Stoffe zu lebhaft, dann wird das Blut mit ihnen überschwemmt. Würde man in die Lage kommen, die Lymphe der Hornhaut auf Fermente zu prüfen, so würde man wahrscheinlich stets bei Hornhauterkrankungen Abwehrfermente antreffen. Bei vorbehandelten Tieren versagte die Reaktion. Wurde 0,4 Nynhydrin genommen, so war sie stets positiv, aber nicht mehr spezifisch. Es ist demnach mit 0,4 nicht zu arbeiten. Verwendet wurde als Substrat Rinder-, Hammel- und Schweinekornea. Köllner.

Behr (1068) fand bei einer 38 Jahre alten Frau eine primäre Verdünnung der Sklera, primäre habituelle Luxationen in verschiedenen Gelenken und Keratokonus beiderseits. Er führt das Auftreten dieser seltenen Veränderungen bei einem und demselben Menschen auf eine gemeinsame innere Ursache zurück, nämlich auf eine abnorme Keimanlage, die die Bildung des fibrös-elastischen Gewebes verhindert. Zeichen von Hypothyreoidismus fehlten. Bei einem zweiten Fall von Keratokonus fehlten ebenfalls die Zeichen von Hypothyreoidismus. B. vermutet zwei Arten von Keratokonus: eine kongenital bedingt als Entwicklungsstörung, die andere erworben als Symptom eines dyskrasischen Zustandes. Die Sensibilität der Kornea zeigten beim 1. Fall keine Differenzen zwischen Hornhautzentrum und Hornhautperipherie. Im 2. Falle war auf dem linken Auge die Sensibilität im Zentrum der Hornhaut schwächer als in der Peripherie.

Ausgehend von einer früheren anatomischen Untersuchung zweier keratokonischen Augen, in deren Hornhaut ein brauner Ring sich fand, hat Fleischer (1073) 11 Fälle mit Keratokonus (teilweise mit Keratokonus beider Augen) auf das Vorhandensein des braunen Ringes untersucht und fast bei allen denselben gefunden. Wahrscheinlich handelt es sich um eine ringförmige Diffusion von Hämosiderin in die Hornhaut. Ausserdem wurden in allen Fällen feine weisslichgraue, gefässähnliche Reiserchen radiär von der Hornhautperipherie in die Kornea einstrahlend gefunden. Zu gleicher Zeit wurden bei den Fällen von Keratokonus Blutuntersuchungen ausgeführt. Es wurde jedoch keine Vermehrung der Lymphocyten und keine Beschleunigung der Blutgerinnung festgestellt.

Bei einem Fall von doppelseitigem Keratokonus, der mehreremals schon operiert war und dessen Sehvermögen sich verschlechterte, fand Helmbold (1075), dass die Korrektion (links — 3,5 Diptr. cyl. Achse 60° oben nasal ⊃ + 3 Diptr. cyl., Achse 30° oben temporal = $^5/_{25}$ — $^5/_{20}$) nur in einer ganz bestimmten Blickrichtung den genannten Seheffekt erzielten, bei Blickänderung aber starke Verzerrung der Bilder eintrat. Um den stark störenden Astigmatismus schiefer Bündel auszuschalten und bei beliebigen Blickrichtungen ein brauchbares Sehvermögen zu erzielen, legte er in den Bindehautsack eine Glasschale ein, deren durchsichtige zentrale Partie er dem Brechungszustande (+ 8 Diptr.) entsprechend schleifen liess. Da sich der Raum zwischen Schale und Kornea mit Tränenflüssigkeit füllt, so folgt die Schale den Bewegungen des Auges, ohne sich zu verschieben. Das linke Auge hat jetzt eine Sehschärfe von $^5/_{15}$. Patient klagt seit 5 Monaten in keiner Weise und trägt ebenfalls jetzt auf dem rechten Auge eine gleiche Glasschale (Visus: = $^5/_{15}$).

Ausgehend von der Ansicht Siegrists, der Keratokonus beruhe auf einer Störung der Drüsen mit innerer Sekretion, speziell auf Hypothyreoidismus, untersuchte v. Hippel (1076) das Serum von 2 Fällen von Keratokonus und einem Fall von einer dem Hornhautkegel nahestehenden Erkrankung vermittelst des Abderhaldenschen Dialysierverfahrens und fand eine Störung im Stoffwechsel der Drüsen mit innerer Sekretion. Jedesmal war der Thymus beteiligt, in 2 Fällen die Nebennieren, die Schilddrüse in einem Falle schwach. Nachträglich bringt er noch 5 weitere Fälle, in denen bei 3 Fällen der Thymus stark, bei einem nur schwach beteiligt war, und in denen bei 4 Fällen auch die Schilddrüse ein positives Resultat gab. Obwohl er eine Beziehung zwischen Keratokonus und Störung der inneren Sekretion

annimmt, so zieht er wegen der geringen Zahl der untersuchten Fälle keinen bindenden Schluss.

Rochon-Duvigneaud und Ducamp (1086) beobachteten bei einem 17jährigen Manne nur auf dem einen Auge eine Randsklerose (periphere Rinnenbildung) der Kornea. Die Veränderung bestand in einer randständigen, grauen, nicht-ulzerierten, 1—3 mm breiten Zone, die die oberen inneren zwei Drittel der Hornhaut umfasste. Die Trübung ist am stärksten nahe der nach dem Zentrum hin abgrenzenden, leicht aufgeworfenen Linie, während marginal die Iris zu sehen ist. Das ganze pathologische Gewebe ist vaskularisiert, am zahlreichsten sind die Gefässe nach dem Limbus hin. Die Sehschärfe war durch unregelmäfsigen Astigmatismus auf $^1/_3$ herabgesetzt, mit stenopäischem Loch auf $^2/_3$. Causé.

Bei einer 20jährigen Patientin Streiffs (1089) war auf der rechten Hornhaut eine äusserst feine, aus sehr kleinen Pünktchen bestehende Trübung ohne wirkliche Verletzung des Epithels vorhanden, die während der nächsten Tage ihre Stelle änderte und die durch eine an der hinteren Lidkante entspringende, mit ihrer Spitze die Hornhaut berührende Pseudocilie (Lemugohärchen) bedingt war. Nach Epilierung Heilung. St. hält die Hornhautaffektion nicht durch direkte Zerkratzung des Epithels entstanden, sondern infolge Funktionsstörung der Trigeminusfasern der Hornhaut bedingt, da eine Sensibilitätsverminderung der Hornhaut bestand. In einem anderen Falle fand St. ähnliche feinpunktierte Epitheltrübungen anfangs auf der linken, später auf der rechten Hornhaut, die er als eine funktionelle Störung der Hornhaut infolge Schwächung des Organismus durch profuse Menstruationsblutungen erklärt.

Fuchs (1074) berichtet über einen Fall von Tabes, dessen luetische Infektion 1893 stattgefunden hatte und der viele Kuren durchgemacht hatte. Es war neben einer Anisokorie, beiderseitigen Sehnervenatrophie, Herabsetzung des Visus besonders rechts und einer temporalen Hemiopie des linken Auges ein eigentümlicher Befund an beiden Corneae vorhanden. Am unteren Quadranten der Hornhaut besteht eine Trübung, die aus feinsten, nicht ganz scharf begrenzten, schmutziggrauen ins bräunliche spielenden, in den tiefsten Hornhautschichten liegenden, nach unten zu zu kleineren Plaques konfluierenden Pünktchen besteht. Wahrscheinlich handelt es sich um einen Degenerationsprozess im Anschluss an die Tabes analog den degenerativen Veränderungen der Hornhaut bei Pseudosklerose, wie sie Fleischer beschrieben hat.

Bei einem Fall Ichikawas (1078) von kompletter Lähmung des rechten Trigeminus, rechten Okulomotorius, wahrscheinlich auch des linken Trochlearis, sowie der beiden Acustici infolge einer gummösen Basilarmeningitis, die mit Hg und Jk behandelt worden war, hatte sich an der rechten Hornhaut eine Keratitis neuroparalytica entwickelt. Trotz Behandlung mit 2%iger gelben Salbe und Verband traten öftere Rezidive auf. Ich. kauterisierte die Tränenkanälchen des rechten Auges, welches Verfahren er bei einem weiteren Rezidiv nochmals ausführte, da das obere Tränenkanälchen noch permeabel war. Seitdem (6 Monate) dauernde Heilung.

Dimmer (1070) hat für gewisse Fälle von partiellen Kornealstaphylomen eine Operationsmethode, die er als «Verdoppelungsoperation» bezeichnet, angegeben. Bei der gegen den Hornhautrand

gelegenen Hälfte der Narbe wird mit einem scharfen Löffel das Epithel abgekratzt, hierauf wird in der Narbe ein mit seinem Konvexrand gegen den Hornhautrand zeigender, schwach gekrümmter Lappen mit dem Graefe-Messer angelegt. Durch Nähte wird dann der zentrale Wundrand der Narbe über den peripheren, dessen Epithel entfernt ist, gezogen und zur Verheilung gebracht. Nach 6—7 Tagen Entfernung der Nähte. Am besten eignen sich Fälle, die nicht verdickte, aber auch nicht verdünnte Wandungen haben. Ist Drucksteigerung vorhanden, so muss natürlich eine druckvermindernde Operation (Iridektomie) vorausgeschickt werden. Die Operation bewirkt eine Verdickung der Narbe und verhindert somit das Entstehen einer neuen Ektasie.

Piccaluga (1085) gibt eine klinische und pathologisch-anatomische Beschreibung eines vom Limbus auf die Kornea übergegangenen Papilloma corneae, das trotz mehrmaliger operativer Entfernung rezidivierte. Später nahm ein Epitheliom die linke Augenhöhle ein. Trotz Exenteratio orbitae später Exitus. Auf der linken Wange bestand eine präkankröse senile Keratose, auf der rechten Wange ein Hautepitheliom. Die präaurikularen Drüsen linkerseits deutlich fühlbar. Histologisch handelte es sich an der Hornhaut um eine fibroepitheliale Neubildung, bestehend aus Papillen, die in ihrer Mitte aus Bindegewebe nebst Gefässen bestanden, nach aussen von Epithellagen bedeckt waren. Die Neubildung geht von dem Bindegewebe aus. Da einerseits das Papillom im allgemeinen eine gutartige Geschwulst ist, P. keine Umwandlung in ein Epitheliom gesehen hat und das Papillom viel früher vorhanden war als das Epitheliom der Augenhöhle, so nimmt P. eine Art Mischgeschwulst, bestehend aus dem Papillom und dem Epitheliom der Augenhöhle an, zumal krebsige Veränderungen an der Gesichthaut vorhanden waren.

Dimmer (1069) bespricht einen Fall von Schimmelpilzerkrankung des Auges, der zur Enukleation kam, und gibt eine genaue histologische Beschreibung des Befundes. Die Ursache für die Erkrankung konnte nicht festgestellt werden. Obgleich ein Trauma für die Entstehung nicht ausgeschlossen werden kann, so sprechen doch einige Momente für eine endogene Infektion.

Müller (1083) bespricht eine Methode der operativen Behandlung von Hornhautfisteln und demonstriert eine Kranke, die an einer Fistel und, so oft sich diese schloss, an Drucksteigerung litt, und die durch diese Operationsmethode vollständig geheilt wurde. Die Methode besteht in folgendem: Denkt man sich zwischen Fistel und Hornhautrand eine Linie gezogen, so macht man aussen oder innen davon einen Schnitt mit dem Graefe-Messer, beginnend in einer gewissen Entfernung vom Hornhautpol und endigend in oder vor dem Limbus; sodann wird mit einer Schere ein zweiter Schnitt parallel dem Limbus angeschlossen, der über die erstgenannte Linie ebensoweit nach der anderen Seite geht, als er auf der ersten Seite begonnen worden ist. Endlich wird vom Ende dieses Schnittes ein dritter Schnitt ebenfalls mit der Schere, zum ersten Schnitt symmetrisch, angelegt. Sodann wird mit einem Häkchen der so umschnittene Lappen abgezogen, die Iris aus der Fistel herausgezogen, hierauf längs der drei Schnitte so abgetragen, dass sie sich überall zurückzieht und der Lappen hierauf mit 2 Nähten in den beiden Ecken in seiner normalen Lage befestigt. M. hat die Operation in zwei weiteren Fällen von Fistelbildung und in einem Fall von Hornhautnarbe mit vorderer Synechie und Sekundärglaukom, der keine Fistel hatte, mit ebenso gutem Erfolge ausgeführt. Köllner.

B. Sachs und A. A. Berg (1087) berichten über ein Endotheliom, das wahrscheinlich von der Dura ausging und das linke Ganglion Gasseri vollständig einschloss; es verursachte starke Schmerzen im Gebiete des II. Astes des Trigeminus, weniger im Gebiete des I. und III. Astes, dabei bestand leichte Anästhesie im Bereich des II. Astes. Empfindung der Hornhaut indes, sowie Kornealreflex, Augenhintergrund beiderseits normal. Nach operativer Entfernung des Ganglion Gasseri Lähmung sämtlicher äusseren Augenmuskeln, Ptosis und Anästhesie der Kornea und Konjunktiva linkerseits. Die Augenmuskellähmungen und die Ptosis verschwanden nach einiger Zeit.

Aus der Klinik Elschnig berichtet Ichikawa (1077) über einen Fall von Ulcus rodens corneae bei einem 24jährigen Patienten. Da trotz Exzision, Kauterisation und Bindehautplastik keine Heilung eingetreten war, wurde das Auge enukleiert und dann mikroskopisch untersucht. Als besonders wichtig ist hervorzuheben, dass ein mit sehr vielen eosinophilen Leukocyten versehenes eigenartiges Granulationsgewebe unter das herübergezogene Konjunktivalgewebe eingelagert war, das sich vom Geschwürsrand in die Tiefe des Hornhautparenchyms schob. Daneben waren degenerative Epithelveränderungen und pannöse Gewebswucherungen an der übrigen Hornhaut vorhanden. Ich. bespricht dann noch die Pathogenese des Ulcus rodens und nimmt eine infektiöse Ursache an.

Über 2 Fälle von Diplobazillengeschwür der Hornhaut, die er sowohl klinisch wie histologisch untersucht hat, berichtet A. Löwenstein (1082). In beiden Fällen fanden sich im mikroskopischen Schnittpräparat Diplobazillen. L. gibt die anatomischen Unterschiede des Diplobazillengeschwürs gegenüber dem Pneumokokkengeschwür an Hand der genauen histologischen Untersuchungen an und bespricht besonders das Zustandekommen der Leukocyteninfiltration.

Bei der Behandlung des Ulcus corneae serpens leistet nach Müller (1083a) ein Mittel ausgezeichnete Dienste, das er seit 4 Jahren verwendet, nämlich Perubalsam bezw. Peruöl nach der Formel: Bals. Per. 1,0, Ol. Ricini 1,0 sehr gut verreiben, dazu Ol. Oliv. 8,0 umgeschüttelt zu gebrauchen. Angewendet wird es so, dass das Auge sehr gut durch Eintropfen von Kokain mit Adrenalin unempfindlich gemacht wird und das Öl mittels eines gestielten Wattetupfers etwa 1—2 Minuten mit der Hornhaut in Berührung gebracht wird. Bewährt hat es sich bei Ulcus corneae serpens (Zahl der behandelten Fälle 18, davon 16 geheilt), bei der Keratitis dendritica, beim ekzematösen Hornhautgeschwür, wo es kaum mehr zu einer Perforation kam. In letzter Zeit wurde es auch bei Neugeborenen-Blennorrhoe unmittelbar nach dem Tuschieren mit 4%iger Lapislösung eingegossen. Endlich wurde es auch in verdünnterer Form bei sehr chronischen, jeder anderen Behandlung trotzenden Katarrhen angewendet. M. berichtet weiter über Tierversuche, die ebenfalls für den Wert des Peruöles sprechen. Köllner.

zur Nedden (1084) berichtet über 2 Fälle, bei denen im Anschluss an Dakryocystitis, multiple Pneumokokkengeschwüre auftraten.

XV. Iris (Pupille).

Ref.: Nicolai.

*1091) **Axenfeld: Aplasie du feuillet antérieur de l'iris.** Soc. belge d'ophtalm. Gent. August 1913.

*1092) **Bellwinkel: Beitrag zur Kenntnis des Herpes iridis.** Inaug.-Diss. München 1913.

*1093) **Boer: Über seltenere Formen von Tuberkulose des Auges und der Lider.** v. Graefes Arch. f. Ophthalm. Bd. LXXXV, Heft 2, S. 271.

*1094) **Bukolt: Das Auftreten einer Pupillendifferenz bei einseitigen Lungenerkrankungen.** Inaug.-Diss. Breslau 1913.

*1095) **Bumke: Ein objektives Symptom der nervösen Erschöpfung.** Freiburger med. Gesellsch. 24. Juni 1913.

1096) **Felix: Seltene Anomalie der Iris.** Nederl. Tijdschr. voor Geneesk. 1913. Nr. 2.

1097) **Felix: Een zeldzaam aangeboren Irisafwijking.** Nederl. Tijdschr. voor Geneesk. 1913. Bd. II, S. 114.

*1098) **Fleischer: Zwei Fälle von einseitiger Melanosis der Sklera, der Iris und des Augenhintergrundes mit warzenförmigen kleinen Erhebungen an der Irisvorderfläche.** Klin. Monatsbl. f. Augenheilk. Bd. LI. August. S. 170.

*1099) **Fuchs** und **v. Schweinitz: Die Pathogenese der chronischen Uveitis mit Ausnahme der syphilitischen, tuberkulösen und sympathischen Formen.** Intern. med. Kongr. London. August 1913.

*1100) **Gilbert: Über juvenile Gefässerkrankungen des Auges (nach Beobachtungen an Regenbogenhaut, Netzhaut und Sehnerv).** Arch. f. Augenheilk. Bd. LXXV, Heft 1, S. 1.

1101) **Guglianetti: Über die Wirkung des Pilokarpin und des Atropin auf die Pars ciliaris und Pars iridica retinae.** Arch. di Ottalm. 1913. Bd. XX. S. 614.

*1102) **Krüger: Angeborene Anomalie der topographischen Verhältnisse am hinteren Augenpole: Die Papillen liegen in der Pupillarachse.** Zeitschr. f. Augenheilkunde. Bd. XXX, Heft 1, S. 21.

*1103) **Maas, O.: Zur Bewertung der reflektorischen Pupillenstarre.** Neurolog. Zentralbl. 1913. Nr. 15, S. 958.

1104) **Maenab: Über Ionenbehandlung des Herpes zoster.** The Lancet. März 1913.

*1105) **Meller: Spontane Iridocyklitis mit einem der sympathisierenden Entzündung äusserst nahestehenden histologischen Verlauf.** Wien. ophthalm. Gesellsch. Juni 1913.

*1106) **Meller, J.: Über eine epitheliale Geschwulst des Ciliarkörpers.** v. Graefes Arch. f. Ophthalm. Bd. LXXXV, Heft 2, S. 191.

1107) **Raubitschek: Tumoren der Iris.** (Demonstration von Abbildungen und histologischen Präparaten). Ophthalm. Gesellsch. Wien. 7. Juli 1913.

*1108) **Rübel: Angeborene Hypoplasie bezw. Aplasie des Irisvorderblattes.** Klin. Monatsbl. f. Augenheilk. Bd. LI. August. S. 174.

*1109) **Schieck: Die Differenzierung des Typus humanus und bovinus des Tuberkelbazillus durch Erzeugung experimenteller Hornhaut- und Iristuberkulose am Kaninchenauge nebst Untersuchungen über das Auftreten und die Bedeutung des komplementbindenden tuberkulösen Antikörpers.** Veröff. d. Robert Koch-Stiftung zur Bekämpfung der Tuberkulose. 1913. Heft 5/7.

*1110) **Somogyi: Vagotonisches Pupillenphänomen.** Wien. klin. Wochenschr. 1913. Nr. 33.

*1111) **Stiefler: Isolierte reflektorische Pupillenstarre.** Wien. klin. Wochenschr. 1913. Nr. 28, S. 1185.

*1112) **Trapesonzewa, Frl.: Augentuberkulose.** Moskauer augenärztl. Gesellsch. 9. April 1913.

*1113) **Uhthoff: Über einen Fall von periodischen und kontinuierlichen Schwankungen im Durchmesser der Pupille bei angeborener oder wenigstens frühzeitig erworbener beiderseitiger Okulomotoriuslähmung bei einem 9 jährigen sonst gesunden Mädchen.** Vereinigung der Augenärzte Schlesiens und Posens, Breslau. 28. Juni 1913. Klin. Monatsbl. f. Augenheilk. Sept. LI, S. 344.

1114) **Velter: Einseitiges Argyll-Robertsonsches Zeichen nach Orbitalverletzung.** Arch. d'Ophtalm. 1913.

*1115) **Vossius: Iritis tuberculosa am linken Auge.** Med. Gesellsch. in Giessen. 3. Juni 1913.

Rübel (1108) beschreibt eine von den bekannten Anomalien der Iris abweichende Art, da nicht partielle Defekte beider Irisblätter bestanden, sondern nur das Irisstroma allein in ausgedehnter Weise betroffen war. Eine entzündliche Ursache ist auszuschliessen, es bleibt nur eine Art von Hemmungsbildung zur Erklärung übrig. Dafür sprechen auch der Hornhautastigmatismus, der Konus unten am Sehnerveneintritt und die Amblyopie. Verf. knüpft an diesen Fall noch Betrachtungen über die Durchlässigkeit der Iris für Licht, in diesem Falle war die Transparenz eine enorme, fast war dieselbe völlig. Es ist interessant, dass in diesem Falle das Pigmentblatt intakt war, dass also wohl die Bedeutung des Irisvorderblattes für die Durchlässigkeit des Lichtes keine geringe zu sein scheint. Ferner zeigte sich die Pupillenbewegung sehr lebhaft, bei Einträufeln von Kokain trat maximale Mydriasis ein. Es zeigt die Mydriasis, dass für ihr Zustandekommen die tiefen Schichten der Iris in Betracht kommen, dass also die Muskelfasern des Dilatator pupillae in diesen zu suchen seien, es sei denn, dass hier bei der anomalen Iris auch für die Muskelelemente abnorme Verhältnisse vorliegen. Die Münchsche Theorie von der Mechanik der Pupillenbewegung findet also durch diese Beobachtung keine Stütze, da sonst eine solche Erweiterung bei der Aplasie des Vorderblattes kaum denkbar wäre.

Fleischers (1098) 1. Fall betraf ein Mädchen, von blutsverwandten Eltern stammend, mit einer einseitigen Pigmentierung der tiefen Skleraschichten, mit einer abnormen Pigmentierung der Iris, deren Oberfläche verdickt und warzenförmig erschien, ferner mit Pigmentierung der Aderhaut. Der 2. Fall zeigte einseitig bei blauviolettem Skleralring eine dunkle Pigmentierung der Iris mit warzenförmigen Erhebungen an der Vorderfläche und dunklem Fundus. Die Eltern waren nicht blutsverwandt, der Vater blauäugig, die Mutter mit braunen Augen. Es handelte sich in beiden Fällen um eine angeborene, in den ersten Lebensjahren fortschreitende Pigmentierung, wie sie ähnlich auf der äusseren Haut beobachtet wird in Form von hypertrophischen Pigmentmälern. Eine maligne Neubildung ist auszuschliessen.

Gilbert (1100) beschreibt zuerst eingehend 3 Fälle, bei denen die kranken Augen an schwerer Iridocyklitis bzw. an Reizerscheinungen nach Glaukom litten und zur Enukleation führten. Es fanden sich bei allen Erkrankungen des uvealen bzw. optikoretinalen Gefässystems und besonders an den Venen. Die Veränderungen an den Irisgefässen dieser Augen jugendlicher Patienten sind hyaline Entartung bis zur Obliteration des Gefässlumens, eine Erscheinung, wie sie überhaupt in diesem Alter selten vorkommt. Ähnliche Befunde, nicht so hochgradig, konnten am Ciliarkörper

gefunden werden. An den Netzhautgefässen wurde das Bild der Mesophlebitis gefunden, besonders an den grösseren Ästen in der Umgebung der Papille. Am Sehnerven zeigte sich hinter der Lamina eine hochgradige Erkrankung der Zentralvene mit völligem Verschluss durch eine umfangreiche Infiltration; eine eigentliche reaktive Intimawucherung nach dieser lymphoiden Umwandlung der Gefässwand lag nicht vor. Ein Fall lässt Tuberkulose als Ursache erkennen. Die klinischen Verhältnisse werden ebenfalls eingehend erörtert und dann wird ein kritischer Überblick gegeben über die Rolle, welche die Veränderungen an den Gefässen im Sehnerven und in der Uvea bei Jugendlichen spielen.

Der Fall von Meller (1106) stellt den 2. Typus der von Fuchs eingeteilten bösartigen Ciliarkörpergeschwülste dar, d. h. bestehend aus Zellschläuchen. Der vorliegende Fall unterscheidet sich dadurch, dass auch Zellmembranen und Zellstränge zu finden waren. Das Auge des 27jährigen Patienten war schon jahrelang blind infolge einer Entzündung, wahrscheinlich lag ektogene Infektion bei Hornhautgeschwür vor. Der Entzündungsprozess war längst abgelaufen, in der Vorderkammer lag eine dicke organisierte Schwarte von Bindegewebe. Die epitheliale Geschwulst kann ihrem Zeitpunkt der Entstehung nach nicht genau erklärt werden; es lässt sich nicht sagen, wann die Entzündung in eine solche Geschwulstbildung übergegangen ist. Die Grösse der Geschwulst entspricht ihrer Neigung zu wachsen, sie hatte sogar die dicke Schwarte in der Vorderkammer angegriffen und aufgelöst. Das Histologische des Tumors ist zweckmäfsig im Original nachzulesen, eine Anzahl vorzüglicher Abbildungen ist dem Text zur Erläuterung beigefügt.

Meller (1105) beschreibt 2 Fälle von unvorbereitet auftretender Iridocyklitis, welche zur Enukleation führten. Die Untersuchung ergab das Bild der sogen. sympathisierenden Uveitis, der IV. Form nach der von Fuchs gegebenen Einteilung. In beiden Fällen war die Ätiologie unklar, einmal hatte vor 25 Jahren ein Ulcus bestanden, welches unter Jodoform ausheilte. Auf Tuberkulose war allerdings durch Untersuchung des Auswurfs nicht gefahndet worden.

Fuchs und v. Schweinitz (1099) haben sich das Referat geteilt, mikroskopisch und klinisch. Fuchs unterscheidet bei der chronischen Uveitis 5 Typen vom mikroskopischen Standpunkte aus; 4 und 5 sind die proliferierenden Entzündungen und zeigen eine Infiltration im Gewebe, wahrscheinlich sitzt der Krankheitsstoff zuerst im Blute. Die drei ersten Gruppen haben, auf toxische Reize hin, nur oberflächliche Veränderungen, deren Umfang und Grösse nach der Reaktion der Gewebe sehr wechselnd sein kann. v. Schweinitz behandelt die gastrointestinale Autointoxikation. Die rheumatische Ätiologie ist sehr zweifelhaft; auch Gicht und Diabetes können Iritis hervorrufen, positiv sichere Beobachtungen fehlen auch hier noch. Der Gonokokkus spielt bei der chronischen Form eine nur geringere Rolle. Es wird noch des Staphylokokkus gedacht, welcher bei chronisch-septischen Prozessen zu einer Uveitis Veranlassung geben kann. — Es ist schwer, in allen Fällen von Iritis die tuberkulöse Ätiologie auszuschliessen, denn sie ist fast am verbreitetsten.

Axenfeld (1091) demonstriert einen Fall von durchscheinender, abgeflachter Iris; der Sphinkter war normal.

Vossius (1115) erläutert an der Hand eines Falles von Tuberkulose der Iris seine Ansicht über das Vorkommen dieser Krankheit; er hält die

Erkrankung der Iris für sekundär. Es lag in diesem Falle eine Affektion der linken Lungenspitze vor. Mit Tuberkulin lässt sich in diesen Fällen guter Verlauf des Leidens erzielen.

Trapesonzewa (1112) demonstrierte 4 Fälle von Augentuberkulose, von denen der letzte die Iris eines 7jährigen Mädchens ergriffen hatte; die Eltern waren gesund. Die inneren Organe fand man gesund, Pirquetsche Reaktion negativ. Eine Infektion von aussen war möglich durch die tuberkulöse Grossmutter und eine andere tuberkulös erkrankte Frau, welche dem Kinde nahestand. Die Iritis war also wohl primär; die Enukleation des Auges war wegen starken Wachstums der Tuberkulosemassen nötig. Danach glatte Heilung. Ein mit dem Material gespritztes Meerschweinchen starb in einem Monat.

Während die meisten Fälle Boers (1093) die Tuberkulose der Bindehaut und Lider betreffen, ist im Fall 5 der Ciliarkörper betroffen. Das Auge des 14jährigen Mädchens wurde enukleiert; bei 5,0 mg Alttuberkulin war lokale und allgemeine Reaktion eingetreten. Tuberkelbazillen wurden niemals festgestellt. Das histologische Bild — einfache Infiltration mit Lymphzellen und epitheloiden Zellen — ist gerade typisch für Tuberkulose in der Uvea des Menschen. Im Fall 6 war neben dem Herd in Netzhaut und Aderhaut noch eine Anzahl kleiner, Riesenzellen und epitheloide Zellen aufweisender Herde vorhanden, welche in der Aderhaut entfernt lagen, und ausserdem fanden sich typische Knötchen mit Riesenzellen in dem Ciliarkörper.

Schieck (1109) hat zahlreiche Experimente gemacht und fand, dass bei Eindringen von verdünnter Tuberkelbazillen-Emulsion in die Vorderkammer des Kaninchenauges die beiden Typen, Bovinus und Humanus, sich trennen lassen; der letztere gibt eine leichte, ausheilende Iris- oder Hornhaut-Tuberkulose, der bovine Typus führt zur Verkäsung und zum Verlust des Auges. Bei Einbringen der Massen in die Ohrvene ist der Verlauf für beide Arten fast der gleiche; bei Impfung in die Carotis communis ist der Unterschied wieder deutlich. Die Randphlyktänen, welche sich durch Impfung nach bestimmter Zeit bilden und charakteristisch verlaufen, sind echte lokale Herde der übertragenen Tuberkulose.

Bumke (1095) prüfte das Verhältnis der ersten Lichtempfindung zur ersten eintretenden Pupillenreaktion bei steigender galvanischer Reizung der Netzhaut. Die Lichtempfindung trat früher ein, dieselbe stellte sich bei nervösen Erscheinungen als eine gesteigerte Lichtempfindlichkeit dar bei später eintretendem Reflex. Da diese Beobachtung sich bei neurasthenischen Zuständen zeigt, bei psychopathischen Zuständen, bei degenerativen Psychosen aber fehlt, so ist hiermit vielleicht ein wichtiges differentialdiagnostisches Mittel gefunden worden.

Krüger (1102) beobachtete bei einem 19jährigen Manne, welcher wegen schlechten Sehens und Schielens den Arzt aufsuchte, den seltenen Fall, dass die Papille direkt in der Pupillenaxe des Auges lag. Es fanden sich sonst keine Abweichungen vor. Die Augen standen beim Fixieren divergent, die Sehschärfe betrug nach Korrektur eines hypermetropischen Astigmatismus $S = {}^{5}/_{20}—{}^{5}/_{30}$.

Bukolt (1094) bespricht zuerst die Literatur und berichtet dann über Fälle von einer Pupillendifferenz bei einseitiger Lungen-

erkrankung. Es waren bei 35 Fällen von Pneumonie 23 mal die Pupillen different (= 65,7 %), 14 mal Erweiterung, 9 mal Verengerung auf der kranken Seite. Bei einseitiger Pleuritis war diese Beobachtung viel seltener, 1 : 4 bei der trockenen, 5 : 10 bei der exsudativen Erkrankung des Brustfells. Bei der Lungentuberkulose fand sich in 58,3 % eine Anisokorie, 7 mal Mydriasis, 4 mal Miosis auf der kranken Seite; am häufigsten zeigte sich das Symptom im II. Stadium der Krankheit. Fasst man alle Beobachtungsreihen zusammen, so entfallen auf 94 Fälle 65 mal Pupillendifferenz, d. h. 69,1 %, 39 mal Mydriasis, 26 mal Miosis.

Stiefler (1111) demonstriert im Anschluss an einen Vortrag über Pupillenstörungen bei nervösen, syphilogenen Erkrankungen einen Fall von beiderseitiger reflektorischer Pupillenstarre, isolierten Charakters mit gleichzeitiger Akkommodationsparese links nach Lues. Wassermann +. Es handelte sich wohl um eine früh auftretende zerebrospinale Lues, zumal nach spezifischer Kur Besserung auftrat. Neben der Pupillenstarre als einzigem objektiven Zeichen fand sich noch Blendungsgefühl für Tageslicht und ausstrahlender Schmerz im Kopf, Nacken und Gliedmafsen. Infektion lag $3^1/_2$ Jahre zurück.

Somogyi (1110). Mit der respiratorischen Tätigkeit geht eine Pupillenveränderung einher, Erweiterung bei tiefer Einatmung und Verengerung bei ergiebiger Ausatmung. Am häufigsten findet sich dies Phänomen bei jugendlichen Individuen, besonders bei Phthisikern. Es handelt sich hier um eine gesteigerte Labilität des Vaguszentrums.

Maas (1103) folgert aus den allgemeinen Erfahrungen, dass reflektorische Pupillenstarre meist bei Tabes und Paralyse vorkommt. Es gibt aber auch Fälle, in denen beides auszuschliessen ist, dann bestand meist eine Infektion mit Syphilis. Der von M. mitgeteilte Fall ist ein solcher; es war Lues nicht festzustellen; aber die Frau hatte 2 Totgeburten überstanden. Die histologischen Veränderungen in Gehirn und Rückenmark bezogen sich auf eine bestehende Arteriosklerose. Nun sind weiter Fälle bekannt geworden, welche auf einen chronischen schweren Alkoholismus als Ursache hindeuten (Nonne, Pflüger, Mees); M. ist der Ansicht, dass ein exakter Beweis, dass Lues ausgeschlossen werden kann, schwer zu erbringen ist; so ist z. B. bei der Beobachtung von Nonne der Patient schon 6 Wochen nach Beginn derselben gestorben und es hätte sich doch sehr wohl nach dieser Zeit noch eine Tabes entwickeln können. Die Pupillenstarre geht ja bisweilen dem Auftreten der übrigen charakteristischen Zeichen von Tabes weit voraus. Ausserdem lässt die chronische Alkoholvergiftung überhaupt schon träge Reaktion zu, oft auch Starre, aber dass dieselbe dauernd auf alkoholischer Basis sich halte, bedarf des einwandfreien Nachweises. Ähnlich wie bei Alkoholismus liegt es bei der multiplen Sklerose, bei welcher die Reaktion meist erhalten ist; reflektorische Starre ohne luetische Basis ist selten beobachtet. Auch hier trifft die Bemerkung zu, dass man diese Beobachtung erst ganz einwandfrei bezeichnen kann, wenn die Diagnose Lues durch Untersuchung mit aller Bestimmtheit ausgeschlossen werden kann. So ist denn die Bewertung der reflektorischen Pupillenstarre bei Krankheitszuständen ausser Tabes und Paralyse eine sehr schwierige und bedarf sorgfältigster Prüfung mit Hilfe aller zu Gebote stehenden diagnostischen Mittel.

Die Beobachtung von Uhthoff (1113) schliesst sich an die bisher berichteten gleichartigen Fälle von sogen. «cyklischer Lähmung» an; der

Fall hat aber einige Besonderheiten. Über die Ursache der Pupillenstörungen in der Beweglichkeit derselben im Bereiche des gelähmten Okulomotorius lässt sich schwer etwas sagen; wahrscheinlich ist der Sitz in die Kernregion zu verlegen. In dem vorliegenden Fall waren die periodischen Schwankungen im Gebiete des Hirnnerven nur auf die Pupille zu beziehen, nicht auf andere Äste des Nerven.

Bellwinkel (1092) stellt die Krankengeschichten von Herpes iridis zusammen, im ganzen 9 Fälle, 1 Machek, 4 Gilbert, 4 Bellwinkel. Das Krankheitsbild gleicht sehr dem Herpes zoster und Herpes corneae; vor allem das einseitige schubweise Auftreten der Bläschen, die Begleiterscheinungen, Kopfschmerzen, Neuralgien. Beim Herpes iridis kommen noch hinzu die Schwellungen im Pupillarteil der Iris und die Blutungen in die Vorderkammer. Letztere treten rezidivierend auf und können die Dauer der Krankheit sehr hinziehen. Meist geht eine Keratitis herpetiformis einher, deren Tendenz, zu heilen, bekanntlich sehr gering ist. So ist die angegebene Zeit von 3—5 Wochen sehr oft überschritten und es können besonders die neuralgischen Schmerzen noch lange fortdauern. Komplikationen gehören zu den häufigeren Beobachtungen, Drucksteigerung, hintere Synechie, Occlusio pupillae, Neuritis optica. Dementsprechend sind die Ausgänge; zu nennen wäre noch Applanatio corneae, Maculae corneae, Anästhesie derselben, Leukom, Sehschwäche. Was die Ätiologie betrifft, so kommen Infektionskrankheiten, besonders Influenza, in Frage, ferner Gelenkrheumatismus. Die Diagnose kann nach Art des Krankheitsbildes kaum Schwierigkeiten machen, höchstens kann die Roseola luetica an der Iris ähnliches vortäuschen. Die Prognose ist ungünstig, da die Rückfälle sehr häufig sind und Komplikationen nicht ausbleiben; die Therapie ist zunächst mit derjenigen bei Iritis gemein; ob Atropin oder Eserin zu geben ist, entscheidet der Druck des Auges, bisweilen kommt man ohne eine Punktion der Vorderkammer nicht aus. — Die Arbeit gibt eine erschöpfende, klare, sachgemäfse Schilderung des zu den seltenen aber sehr komplizierten Erkrankungen der Iris gehörenden Leidens.

XVI. Linse.

Ref.: Nicolai.

*1116) **Ask: Studien über die pathologische Anatomie der erworbenen Linsenluxationen, nebst Beiträgen zur Kenntnis der pathologischen Anatomie der Spontanresorption der Linse in geschlossener Kapsel und der traumatischen Irisablösung.** J. F. Bergmann, Wiesbaden. 1913.

*1117) **Ask: Zur Behandlung der Linsenluxationen.** Klin. Monatsbl. f. Augenheilk. September. LI, S. 331.

*1118) **Bär: Katarakt nach Wespenstich.** Klin. Monatsbl. f. Augenheilk. Sept. 1913. LI, S. 314.

*1119) **Bernheimer: Fortschritte in der operativen Behandlung des grauen Stars.** Wissensch. Ärztegesellsch. in Innsbruck. 6. Juni 1913.

1120) **Bijlsura: Die Kataraktoperation bei Greisen.** Geneesk. Cour. LXVI, Nr. 51.

1121) **Burdon-Cooper: Die physiologisch-chemischen Veränderungen in der Linse bei seniler Katarakt.** Internat. med. Kongress London. August 1913.

*1122) **Chalupecky: Der Einfluss der ultravioletten Strahlung auf die Augenlinse.** Wien. med. Wochenschr. 1913. Nr. 31 u. 32.

*1123) **Chevallereau: Hornhautnaht bei Staroperation.** Société d'Ophtalm. Gent. August 1913.

*1124) **Drake-Brockmann: Eröffnung der Kapsel bei Kataraktoperation vor dem Schnitt.** Ophthalm. 1913. S. 351.

*1125) **Elschnig: Zur Statistik der Eisensplitterverletzungen des Auges.** Centralbl. f. prakt. Augenheilk. 1913. XXXVII, S. 230.

*1126) **Falchi: Über die Operationen bei Sekundärkatarakt.** Internat. med. Kongress London. August 1913.

*1127) **Friedberg: Ein klinischer und pathologisch-anatomischer Beitrag zur Kenntnis des Kapselstars.** Inaug.-Dissert. 1913. Freiburg i. B.

*1128) **Fuchs: De l'opacification du cristallin à la suite de suppuration cornéenne.** Annal. d'oculist. T. CL, S. 81—88.

*1129) **Fuchs: Trübungen der Linse nach Hornhauteiterungen.** Société Belge d'Ophtalm. Gent. August 1913.

*1130) **Hess: Schädigungen des Auges durch Licht.** Internat. med. Kongress London. August 1913.

*1131) **van der Hoeve: Wirkung von Naphthol auf die Augen von Menschen und Tieren und auf fötale Augen.** v. Graefes Arch. f. Ophthalm. LXXXV, 2, S. 305.

*1132) **Hundt, J.: Über die Verflüssigung des Glaskörpers und ihre Bedeutung für die Kataraktoperation.** Inaug.-Dissert. Rostock. 1913.

*1133) **Hüttemann: Über die während der letzten 8 Jahre in der Strassburger Universitäts-Augenklinik beobachteten Eisensplitterverletzungen des Auges.** Klin. Monatsbl. f. Augenheilk. September u. Oktober 1913. LI, S. 315.

*1134) **Jess: Zur Chemie der normalen und krankhaft veränderten Linse.** Med. Gesellsch. Giessen. 3. Juni 1913.

*1135) **Killick: Jahresbericht über Staroperation.** The Ophthalm. 1913.

*1136) **Kraupa: Die bakteriologische Prophylaxe der operativen Infektion.** 85. Vers. d. deutschen Naturforscher u. Ärzte, Wien. September 1913.

*1137) **Krückmann: Über die prophylaktische Bindehautdeckung von Hornhautwunden bei schwierigen Linsenextraktionen.** Centralbl. f. prakt. Augenheilk. 1913. XXXVII, S. 262.

1138) **van Lint: Starextraktion mit Bindehautlappenplastik.** Société Belge d'Ophtalm. Gent. August 1913. (Demonstration.)

*1139) **Meissner: Linsentrübungen von grüner Farbe.** Ophthalm. Gesellsch. Wien. 7. Juli 1913.

*1140) **Opin: Fistule cornéenne par enclavement capsulaire.** Annal. d'oculist. Juni 1913.

*1141) **Pagenstecher: Der Stand der modernen Starforschung. (Genese und Therapie.)** Therapeut. Monatshefte. September 1913. S. 617.

*1142) **Parsons: Augenleiden durch ungewohnte Lichtreize.** XVII. internat. med. Kongress London. August 1913.

*1143) **Purtscher: Zur Kenntnis der Vossiusschen ringförmigen Trübung der vorderen Linsenfläche.** Centralbl. f. prakt. Augenheilk. 1913. XXXVII, S. 282.

*1144) **Rübel: Über traumatische Linsenluxation.** Zugleich ein Beitrag zur Entstehung der Sphinkterrisse und der Aderhautablösung. Sammlung zwangl. Abhandlungen a. d. Gebiete d. Augenheilk. IX, 3.

1145) **Shoemaker: Keratokonus und Linsenverlagerung.** The Americ. Journal of Ophthalm. 1913.

*1146) **Stoelzner: Über Tetaniekatarakt.** Zeitschr f. Kinderheilk. 1913. Bd. VII, S. 5.

*1147) **Tischner: Über interne Therapie des grauen Stares.** 85. Vers. deutscher Naturforscher u. Ärzte, Wien. September 1913.

*1148) **Verrey: Résorption spontanée de cataracte sénile.** Arch. d'ophtalm. T. XXXIII, S. 566—573.

Fuchs (1128) bespricht die Klinik und pathologische Anatomie der im Anschluss an eitrige Hornhauterkrankungen, besonders nach Perforationen, zu beobachtenden Linsentrübungen. Auf Grund der nach dem Erscheinen der Tertschschen Arbeit untersuchten Fälle beschäftigt sich Fuchs besonders mit der Histologie der ersten Stadien des vorderen Polstars. Als eine der frühesten Veränderungen ist Rarefikation und Vakuolenbildung der Epithelzellen zu nennen. Der Zerstörung der Zellen geht eine Verlängerung, leichte Quellung und Abblassung mit deutlicher Formveränderung der Zellkerne vorher. Es folgt dann eine Epithelproliferation an einer oder zugleich mehreren Stellen; sie verdankt ihre Entstehung der Defektbildung im Epithel, denn dieses hat stets das Bestreben, von Epithel entblösste Stellen möglichst rasch wieder zu bedecken. Es wirkt also die Zerstörung von Zellelementen durch die im Kammerwasser bei eitrigen Hornhautprozessen vorhandenen Toxine gewissermafsen stimulierend auf die den Defekten benachbarten Epithelzellen. Die Verlängerung und Proliferation der Zellen ist bei Kindern wie bei Erwachsenen schon sehr frühzeitig zu beobachten. Fuchs sah bei einem 71jährigen Manne schon knapp 14 Tage nach der Perforation eine ziemlich dichte Kapselkatarakt. Die Anfänge der Epithelüberkleidung der Rückfläche des Stars sind 3 Wochen nach der Perforation, die vollkommene und regelmäfsige Überkleidung erst in älteren Fällen zu sehen. Ausnahmsweise kann es auch durch den direkten Reiz der Toxine ohne Zellzerstörung zur Proliferation der Epithelzellen kommen. Die in einzelnen Fällen gefundenen Veränderungen der Linsenfasern betrachtet F. als Kunstprodukt. Der Kapselstar kann in dieser Weise auch ohne vorhergegangene Perforation entstehen. Weiter kann es zur Katarakt durch Adhärenz der Linsenkapsel mit der Hornhautnarbe kommen oder, in seltenen Fällen, durch Kontinuitätstrennung der Kapsel. Causé.

Fuchs (1129) berichtet über Linsentrübung bei Hornhauteiterung. Bei einer grösseren Hornhautnarbe kann die sich bildende Polarkatarakt leicht übersehen werden; durch Proliferation der übrig gebliebenen Epithelzellen entsteht dann die vordere Kapselkatarakt. Auch kann bei manchen Fällen die Linsenkapsel an die Hornhautfläche anwachsen und zur Wucherung des Epithels führen. Schliesslich bei perforiertem Hornhautgeschwür kann es vorkommen, dass die Kapsel eine Läsion erleidet und auf diese Weise Katarakt entsteht.

Friedberg (1127) hat 2 Fälle von Kapselstar untersucht und gibt nach einem historischen Überblick die Krankengeschichten und den histologischen Befund wieder. Die Fälle zeigen, dass eine Kortikalkatarakt nach einem Trauma sich bildete, später trat dann nach vorausgegangener Aufhellung eine totale Trübung ein. Der Kapselstar zeigte den typischen Charakter mit den fortgeschrittenen Degenerationszeichen, ausserdem waren Reste von Irisgewebe hineingewuchert, und zwar einmal Granulationsgewebe, das sich zu Bindegewebe umwandelte, und anderenfalls waren es eingewanderte Pigmentzellen der Iris.

Jess (1134) hat über Chemie der Linse gearbeitet; es gehört ja noch zu den bisher nicht klargestellten Problemen die Art der Entstehung des Altersstars. Mörners interessante Untersuchungen stellten die normalen Verhältnisse bei der Linse fest, dagegen blieben die Veränderungen der Eiweissstoffe bei der pathologisch veränderten Linse bisher nicht aufgeklärt. Die bekannte Cysteinreaktion — Rotfärbung der Eiweisstoffe durch Nitroprussidnatrium und Ammoniak — fand sich bei der normalen Linse, bei der Starlinse nur in den peripheren Schichten (Reis, Heffter, Arnold). Traumatische Stare sollten sich zur Reaktion wie normale Linsen verhalten. Nun hat J. aber gezeigt, dass auch traumatische Katarakt im älteren Stadium keine Cysteinreaktion gibt; gleiches fand J. bei experimentellen Naphthalinstaren. Die Experimente wurden an intakten Rinderlinsen ausgeführt; nähere Beschreibung der Versuche muss im Original nachgelesen werden. Es ergab sich, dass im Alter die Kristalline und Albumine sich verringern, die Albumoide zunehmen; Fette und Lipoide waren nicht sonderlich vermehrt, auch nicht bei den Starformen. Der Ausfall der Cysteinreaktion beruht also nicht auf Verfettung der Linsensubstanz, sondern auf der veränderten Menge von Eiweisskörpern, welche nicht sämtlich die erwähnte Reaktion geben. So gibt das Albumoid keine Reaktion, das β-Kristallin dagegen deutlich, das α-Kristallin in geringerem Mafse.

In dem Auge der Patientin sah Meissner (1139) neben grauen auch graugrüne und grüne Trübungen der Linse; letztere lagen in einer bestimmten Schicht der Linse, so dass diese Eigenart vielleicht eine Erklärung zulässt.

Stoelzner (1146) hat sich bemüht, seine Theorie von der Tetaniekatarakt, dass dieselbe auf einer Stauung von Ca in den Gewebsflüssigkeiten beruhe, durch Experimente zu stützen. Er brachte Linsen in Ca-freie und Ca-haltige isotonische Lösungen, um festzustellen, ob Linsentrübungen auftreten. Es zeigte sich hierbei, dass in den letzteren sich Linsentrübungen fanden, hervorgerufen durch Quellung der Fasern mit folgendem Zerfall. Diese Resultate stimmen nicht zu der Theorie vieler Autoren, dass gerade der Mangel an Ca in den Gewebsflüssigkeiten zur Tetanie bei Kindern führe.

v. d. Hoeve (1131) hat zahlreiche Tiere mit Naphtholen und Epikarin (als Salbe und subkutan) behandelt, es fanden sich neben den typischen Netzhautveränderungen nicht konstant, aber häufig Linsentrübungen, oft ist nur das Brechungsvermögen unregelmäfsig geworden. Die Art der Linsentrübungen ist in Abbildungen wiedergegeben. Das Naphthol ist ohne weiteres als schädlich zu erachten für die Netzhaut, in geringerem Mafse für die Linse. Es gelang ferner, durch Intoxikation des Muttertieres angeborene Starformen bei den jungen Tieren zu erzielen, bei 4 Würfen waren jedesmal Startiere zu finden. Es ist daher die grosse Vorsicht berechtigt, in Arzneien die Naphthole fortzulassen.

Pagenstecher (1141) spricht zuerst von den experimentellen Arbeiten über Starbildung, über kongenitale und erworbene Stare; er geht alsdann auf die Genese, Entwicklung und Reifung des Altersstars ein. Alte Theorien haben nur noch historisches Interesse. Peters hat sich vor etwa 10 Jahren zu deiser Frage geäussert und sah als Ursache Anomalien der Ernährung an, indem er das Gleichgewicht zwischen den Druckverhältnissen in Linse und vorderer Kammer verändert annahm. Römer fand, dass Schwankungen des osmotischen Druckes im Auge von dem Druck im Blutserum abhängig seien.

Die Lichtwirkung auf das Auge, insbesondere die ultravioletten Strahlen, wurde für die Starbildung verantwortlich gemacht, aber auch diese Theorie hat nicht ihre feste Stütze gefunden. Hess hat von einer einheitlichen Deutung des Altersstars Abstand genommen, er hat die einzelnen Formen, subkapsulären Rindenstar, supranuklearen und intranuklearen Star, einzeln betrachtet. Römer suchte schliesslich nach einer schädigenden Substanz im Organismus. Auch heute noch sucht man nach toxischen Stoffen im Blute, welche die Starbildung bewirken; andere halten an einer Ernährungsstörung im Linsengewebe fest; schliesslich sucht man die Erscheinung der senilen Linsentrübung mit lokalen Alterserscheinungen zu erklären. — Zuckerstar ist noch wenig erklärt in seinen Ursachen, operative Behandlung scheut man wenig. — Ergotinstar ist selten beobachtet; man schuldigt für die Entstehung Krämpfe an. — Glasbläserstar wird durch Strahlenwirkung erklärt. — Star bei Krampfzuständen wird erwähnt; Blitzstar; Massagestar (Hess und Wessely). Es werden dann die kongenitalen Stare näher besprochen; die Versuche, bei Säugetieren angeborene Katarakte zu erzeugen, sind sehr interessant (v. Hippel). Schliesslich sei noch die Ansicht erwähnt, welche Hess, v. Szily vertreten, dass Missbildungen der Linse eine Rolle spielen; anatomische Befunde sprechen dafür. Die Therapie ist zunächst medikamentös; aber gerade diese verlockende Art der Behandlung hat wenig Anhang gefunden; auch die Organtherapie von Königshofer, zuletzt von Römer, hat zu keinem befriedigenden Resultat geführt. Die operative Therapie steht voran; man richtet heute den Zeitpunkt der Staroperation nach der Sehschärfe und wartet nicht mehr ängstlich auf die völlige Reife. Die Operation selbst bedarf der Vorbereitungen, z. B. Durchspülung der Tränenwege, die Technik der Operation hat sich im allgemeinen wenig geändert; man fragt vor allem nach den Erfolgen der Methoden mit und ohne Iridektomie, die Entfernung der Linse in der Kapsel hat viel Aufsehen gemacht. Die Nachstaroperation wird mit den verschiedensten Instrumenten ausgeführt. Die Nachbehandlung wird kurz besprochen; besonders auch die Brillenverwendung, der Vorteil der neuen Gullstrandschen Starbrille (Zeiss-Jena) wird hervorgehoben, mit vollem Rechte, da so das aphakische Auge seine bestmögliche Leistung wiedererlangt.

Bei einem Kinde drang der Stachel einer stechenden Wespe, wie Bär (1118) mitteilt, durch die Sklera, Kammer, Iris bis in die Linse und erzeugte eine Katarakt, die zur Linearextraktion führte. Ob nun allein die traumatische Veranlassung anzunehmen ist oder auch eine toxische, durch das Gift beim Wespenstich bedingt, ist schwer zu sagen. Einige Beobachtungen gleicher Art sind bereits in der Literatur beschrieben worden (v. Graefe-Saemisch, Handbuch 2. Aufl.).

Verrey (1148) berichtet über einen Fall von spontaner Resorption einer Katarakt bei einem 66jährigen Manne. Derselbe war auf dem einen Auge 20 Jahre vorher extrahiert worden, das andere Auge musste dann zweimal im Stadium der reifen Katarakt wegen Glaukoms mit Mioticis behandelt werden. Später fand sich in diesem Auge eine völlige Resorption der Katarakt mit $^1/_6$ Visus mit + 1,5 D. Beide Augen waren früher stark kurzsichtig. V. weist darauf hin, dass bei der Mehrzahl der bisher beobachteten Fälle pathologische Zustände bestanden und dass offenbar diese die Resorption der Katarakt, vielleicht durch Bildung von Lücken im Kapselepithel, begünstigten. Am häufigsten wurde Glaukom beobachtet, das vielleicht durch die quellende Katarakt entsteht und auf der anderen Seite wiederum die Resorption erleichtert. Causé.

Hundt (1132) berichtet über einen Fall, welcher trotz des ausfliessenden Glaskörpers bei der Kataraktoperation noch einen günstigen Verlauf nahm. Das Auge, welches nach der Extraktion der Linse mit Schlinge kollabierte, wurde mit Kochsalzlösung aufgefüllt; am folgenden Tage war die Form gut geblieben, die Kammer geschlossen. Der Ausgang war trotz Iritis, Hypopyon günstig. S = $^5/_{24}$, Entlassung aus der Klinik nach 17 Tagen.

Killick (1135) berichtet über 69 Fälle von Staroperation, die mit Iridektomie ausgeführt wurden; darunter waren zwei Verluste, durch Glaskörperverlust und durch Iridocyklitis.

Opins (1140) Fall betraf eine Fistel nach Einklemmung der Linsenkapsel, einen Vorgang, der leicht zu Iritis und sekundärem Glaukom führen kann. Die Untersuchung des Auges stellte den pathologisch-anatomischen Befund fest.

Chevallereau (1123) ist Anhänger der Naht bei Starextraktion und lobt deren Vorteile, welche die längere Dauer der Operation wieder ausgleichen; vor allem ist der exakte Wundschluss, besseres optisches Resultat, Vermeidung von Irisvorfall zu erwähnen. Der postoperative Astigmatismus ist nur gering zu veranschlagen.

Es ist das Verfahren schon früher empfohlen worden, dass man vor der Anlegung des Schnittes mit einer Bowmanschen Nadel die Kapsel eröffnet. Drake-Brockmann (1124) hebt die Vorteile dieser Methode hervor, dass die Kapselöffnung eine weitere ist und, dass man schon vorher sich nach dem Befund die Grösse des Schnittes berechnen kann.

Bernheimer (1119) gibt die Erfahrungen eigener Tätigkeit; er hat etwa 1735 Staroperationen zugrunde gelegt. Es wird vorher bakteriologisch untersucht; Ausspülung mit sterilem Wasser. Unter 800 Fällen war zweimal Infektion eingetreten = 0,25 %; während vor der kulturellen Prüfung 0,75 %—1 % angegeben war. In $^2/_3$ aller Fälle fand Extraktion ohne Iridektomie statt. bei 5—6 % Irisvorfall, der ohne Nachteil beseitigt wurde; bei basaler Irisausschneidung (150 Fälle) kein Fall von Irisprolaps. Diese Exzision wurde ohne Glaskörperverletzung nach der Extraktion der Linse ausgeführt. Die Extraktion wurde mit Graefes Messer gemacht. Die Kapsel wurde mit Cystotom zerrissen. Für 2—3 Tage Binokulus, dann einseitiger Verband, nach 4 Tagen Fuchssches Gitter. Die Entlassung geschieht nicht frühzeitig, da die Wunde erst nach 2—3 Wochen fest vernarbt ist und eine Wundsprengung immer noch in dieser Zeit eintreten kann. An den Vortrag schlossen sich einige Demonstrationen operierter Staraugen, besonders auch mit basaler Irisausschneidung.

Falchi (1126) trennt die Operationen des Nachstars bei kongenitaler Katarakt von den häufigeren Extraktionen des Nachstars; letztere lassen sich mit der Pinzette ausführen, wenn die Verwachsungen mit der Iris nicht zu umfangreich sind und nur den Pupillarteil betreffen. Eine Zerrung dürfte sehr leicht zu schweren Entzündungen des Uvealtraktus führen. Einige Bemerkungen über die optische Iridektomie bilden den Schluss; diese Operation, vorzugsweise unten innen auszuführen, ist bei Verwachsungen oft schwierig und kann zu Glaskörperabfluss führen; oft ist dieselbe von mäfsigem Erfolg, da auch häutige Nachstarmassen im Gebiete des Koloboms sich ausbreiten.

Tischner (1147) stützt sich bei seinen Ausführungen über die interne Behandlung des grauen Stars auf die Untersuchungen von Schulz

über den Einfluss von Antisepticis auf Kleinlebewesen. Diese werden bekanntlich z. B. von Sublimat in konzentrierter Lösung in kurzer Zeit getötet, ganz schwache Lösungen wirken indifferent. Schulz fand nun, dass jenseits des Indifferenzpunktes, der für Sublimat und Hefe etwa bei 1:200000 liegt, umgekehrt eine Begünstigung des Wachstums der Hefe eintritt. Arndt stellte, von analogen Beobachtungen ausgehend, schon vor Schulz das sogenannte biologische Grundgesetz auf: kleine Reize fachen die Lebenstätigkeit an, mittelstarke fördern sie, starke hemmen sie und stärkste heben sie auf. Dieses Gesetz diente als heuristisches Prinzip bei den vorliegenden Untersuchungen. Beim grauen Star boten sich von diesem Standpunkte aus als Medikamente Naphthalin und Secale dar. Beide wurden in einer Verdünnung 1:1000 (Tinct. Secal. cornut. 0,1 Spirit. (0,1 ad 10,0), später 1:100000 gegeben, und zwar 3 mal täglich 5—10 Tropfen per os. Da sich nach einem Jahre herausstellte, dass die mit Naphthalin behandelten Fälle schlechter geworden waren, wurde Naphthalin ausgeschaltet. Neben der «Organtherapie» mit Secale wurde je nach Lage des Falles noch anderweitig medikamentös-diätetisch vorgegangen. — Im ganzen wurden 24 Patienten derartig mit Secale behandelt, die 3—24 Monate in Beobachtung standen (intermittierend 3—4 Monate Kur, dann ebenso lange Pause). 11 von den 24 zeigten eine deutliche Besserung der Sehschärfe um mindestens $^1/_5$ bis zum 3fachen. Die anderen 13 blieben stationär, abgesehen von ganz kleinen Schwankungen nach unten und einigen z. T. etwas grösseren nach oben. Einige Patienten waren mit der Angabe gekommen, dass das Sehen schlechter werde, bei anderen bestand auf dem einen Auge eine reife Katarakt oder der Star war schon operiert. Ein Fall, der zufällig ein Jahr vorher untersucht war, hatte danach volle Sehschärfe gehabt und die Linse war intakt gewesen. Alle diese Fälle dürften also kaum besonders dazu geneigt haben, stationär zu bleiben. Auf die Theorie der Wirkung einzugehen, wäre verfrüht.

Die Untersuchungen Elschnigs und Ulbrichs über die bakteriologische Prophylaxe der Staroperation wurden von Kraupa (1136) fortgesetzt; mit der alten Methode wurden unter 635 Katarakten in 23 % Streptokokken, in 40 % Staphylokokken, in 33 % keine Keime gefunden; der Rest verteilt sich auf Xerose- und andere Bakterien. Die Zahl der Streptokokken variiert. Unter 135 Fällen des laufenden Jahres wurden Streptokokken in 28 % der Fälle nachgewiesen. Es lassen sich der Form nach 4 Typen von Streptokokken feststellen, dagegen ist eine Unterscheidung zwischen Pneumokokken und Streptokokken weder auf flüssigen noch auf festen Nährböden möglich. Die Streptokokkenfälle sind unbedingt von der Operation auszuschliessen, ehe nicht durch Bindehautspülungen der Bindehautsack von Streptokokken frei ist. Bei der letzten Untersuchungsreihe hat sich ergeben, dass auch die kleinen Staphylokokken infektionsgefährlich sind; Diplobazillen und andere Bakterien dagegen spielen bei exakter Operationstechnik keine Rolle. Um den verunreinigten Bindehautsack durch desinfizierende Maßnahmen von pathogenen Keimen frei zu erhalten, sind im Durchschnitt 41—42 Tage nötig. Unter 635 Katarakten waren 22 Iritiden, davon 10 (1,5 %) bakteriellen Ursprungs (siebenmal Staphylokokken, zweimal Streptokokken, einmal gramnegative Stäbchen), davon Verluste 0,4 %, schlechte, jedoch besserungsfähige Resultate 0,6 %, zusammen 1 %. Nach Beachtung der neuen Erfahrungen wurde im Jahre 1912/13 unter 184 Katarakten nur eine Infektion beobachtet und diese zufolge eines bakteriologischen Irrtums,

sowie eine nach Entlassung des Patienten aufgetretene Spätinfektion mit Staphylokokken, die mit guter Sehschärfe ausheilte. Köllner.

Purtscher (1143) hat zur Frage der nach Kontusion auftretenden Vossiusschen Ringtrübung weiteren Beitrag durch 6 Fälle geliefert, von denen einer sich dem besonders für die Deutung wichtigen Falle von Steiner anschliesst. Es tritt nämlich dies Symptom der ringförmigen Trübung auch auf, wenn der Druck durch die Kontusion von seitlich oder rückwärts kommt. Auch die Beobachtung, dass der Ring oft unvollständig sich darstellt, ist bei P. vorgekommen. Die Fälle treffen meist nur jugendliche Leute; ob dies Zufall ist, fragt sich, aber es lässt sich doch annehmen, dass die weiche Linse für diesen Abdruck des Irisringes geeigneter erscheint. Ausserdem wird noch hervorgehoben, dass bei operativen Eingriffen die Erscheinung sehr schnell spurlos verschwindet; 3 Fälle sind hierfür charakteristisch.

Hüttemann (1133) hat tabellarisch 55 Eisensplitterverletzungen des Auges zusammengestellt, 49 bei Männern, 2 bei Frauen, 4 bei Kindern. (Fortsetzung später.)

Elschnig (1125), welcher diese kleine Arbeit dem erfahrenen Meister der Magnet-Extraktionen, Hirschberg, widmet, berichtet über 68 Fälle während eines Zeitraumes von 6 Jahren: a) tief in der Hornhaut sitzend 7 Fälle; b) in der Vorderkammer oder Iris haftend 14 Fälle; c) in der Linse 20 Fälle; d) im Glaskörper oder Netzhaut 21 Fälle; e) in der Sklera steckend 3 Fälle; mit doppelt perforiertem Augapfel 3 Fälle. Es waren infiziert 8 Fälle, 5 infizierten sich später; die übrigen 54 Verletzungen führten 22 mal zum Aufopfern des Augapfels; die anderen endeten mit entsprechend gutem Sehvermögen. E. hat sich schon öfter zu dem Verfahren bei Eisensplittern in der Linse dahin geäussert, möglichst bald den Fremdkörper zu entfernen; jedoch macht er an der Hand eines beobachteten Falles die Einschränkung, bei schon vorhandener Netzhautablösung, abzuwarten, da die Aussichten später für die Extraktion günstiger liegen. Die Wahl, ob man Hand- oder Riesenmagnet nehmen soll, entscheidet sich von Fall zu Fall.

Ask (1116) bespricht noch einmal, anschliessend an seine Arbeit über die pathologische Anatomie der Linsenluxationen die Behandlung dieser Fälle. Im allgemeinen sind die Aussichten auf eine erfolgreiche Behandlung nicht sehr günstige. Was zunächst die intrabulbären Luxationen betrifft und zwar die unvollständigen, sog. Subluxationen, so ist stets zu beachten, dass die Linse, sei es wie ein Fremdkörper als Reiz wirkend, oder durch chemische Umwandlung leicht zu Entzündungen führt, besonders der Uvea und der Netzhaut. Diese Entzündung kann schnell und heftig auftreten, auch schleichender Natur sein. Die Gefahr des Sekundärglaukoms ist somit gegeben. Soll man mit der Operation zuwarten? Das ist hier die grosse und schwierige Frage. Bei reizlosem Auge ist das Abwarten noch gerechtfertigt, man gibt vielleicht nur gegen lästige Doppelbilder ein mattes Glas auf der kranken Seite. Die Subluxation geht sehr leicht in eine Totalluxation über. Wenn die Linse sich trübt, das Innere des Auges sich der Kontrolle entzieht, ist es ratsam, den Patienten zur Operation zu veranlassen, da man nach der Erfahrung annehmen muss, dass im Auge schleichend sich Veränderungen entzündlicher Art langsam entwickeln. Die Art der Operation, Primärextraktion oder vorausgeschickte Diszission, die oft recht schwierig sein kann, bleibt der Wahl überlassen und entscheidet sich von Fall zu Fall. Ist

die Linse technisch nicht zu entfernen, kommen noch die optischen Zwecken dienenden Eingriffe in Frage, z. B. Iridektomie. Man muss versuchen, das Corpus delicti zu entfernen, wenn es irgendwie möglich erscheint. Bei Sekundärglaukom sind dann auch die anderen Operationen zu erwägen, welche bei nicht erreichbarer Linse das Glaukom beseitigen, z. B. Heines Cyklodialyse, Elliots Trepanation. Die Lage der Linse im Glaskörper ist der traurigste Zustand und leider sind die folgenden Komplikationen oft derart, dass die Enukleation die letzte Hilfe darstellt. Wenn die luxierte Linse in der Vorderkammer liegt, so ist reaktionsloses Verbleiben möglich, auch Spontanresorption ist beobachtet, aber meist kommt doch wohl die Entfernung in Frage, welche bisweilen bei Verwachsungen und Verlötungen schwer ausführbar sein kann. Bei den extrabulbären Luxationen ist die subkonjunktivale am häufigsten beobachtet, für welche der Grundsatz gilt, mit der Operation wegen der sympathischen Ophthalmie zu warten, bis die Skleralwunde verheilt ist. Es kommt hier schliesslich die Enukleation in Frage. Die vorgebuchtete gespannte Bindehaut lässt bei minimaler Erosion schon Keime in die Skleralwunde eindringen; ja selbst bei intakter Bindehaut kommen Infektionen mit folgender sympathischer Ophthalmie vor. Es muss also die Extraktion der Linse so früh vorgenommen werden, als es irgend unter Vermeidung der sympathischen Ophthalmie möglich erscheint. Die Arbeit baut sich auf einer umfangreichen Kenntnis der einschlägigen Literatur und auf zahlreichen eigenen Beobachtungen auf.

Ask (1117) hat in dieser ausführlichen Arbeit das Kapitel der Linsenluxation eingehend behandelt und der Lehre von diesen Erkrankungen einen sehr wertvollen, umfassenden Beitrag geliefert. Es kommen Linsenverlagerungen 0.04 bis 0,08 % auf alle Augenleiden; also sehr wenig; 14 Bulbi sind auf Grund sorgfältiger pathologisch-anatomischer Untersuchungen näher beschrieben. Es werden die intrabulbären Luxationen zuerst besprochen; der Mechanismus, bei welchem die Rotation der Linse eine Rolle spielt, wird erörtert. Es folgen die extrabulbären Luxationen, darunter ein Fall mit Luxation in den Tenonschen Raum. Die sympathische Ophthalmie bildet eine Gefahr für das erkrankte Auge, abgesehen von der Reizwirkung der Linse am falschen Orte. Als Ergebnis der Betrachtungen folgert A., dass im Bulbus die Linse oft um 180° gedreht und in die vordere Kammer oder in den Glaskörper verlagert wird; in letzterem kann sie im weichen Zentrum liegen bleiben, ohne zu Boden zu sinken; die Reizung auf Uvea und Retina kann bisweilen einen sehr bedrohlichen Charakter annehmen. Es werden auch die Veränderungen an der Iris beschrieben, Iridodialyse, mit und ohne Einrisse in das Gewebe der Iris selbst, Einrisse der Iris partieller Natur; welche sogar durch Versprengung von Teilen in der Kammerbucht zu posttraumatischem Glaukom führen können. Bei spontaner Resorption der Linse kann der Kapselsack von Epithel ausgekleidet gefunden werden. Bei der Luxation unter die Bindehaut geht der Weg meist durch die Iriswurzel; die Behandlung ist baldige Operation, Entfernung der luxierten Linse, zur Vermeidung einer etwa eintretenden sympathischen Ophthalmie. Unter Umständen kommt sogar die Enukleation in Frage. Die pathologische Anatomie muss im Original nachgelesen werden, welches zur Klarheit der Darstellung zahlreiche Figuren aufweist.

Rübel (1144) spricht nach einleitenden Bemerkungen über Häufigkeit (0,065 % aller Augenerkrankungen, 0,7 % aller Augenverletzungen), über

den Mechanismus, welcher für die Linsenluxation sehr verschieden erklärt worden ist. R. erwähnt die mannigfachen Theorien über den Mechanismus von Arlt, Stoewer, Förster und anderen, gibt alsdann selbst eine schlichte einfache Erklärung, die sich zwanglos den physikalischen Gesetzen anpasst und die Folgen zu erklären vermag. Einige Skizzen illustrieren seine Ausführungen. Die Zonularisse, Iridodialyse lassen sich in ihrer Ausdehnung anpassen dem Umstande, wie der Stoss das Auge trifft, von vorn oder seitwärts; durch Dehnung des Irisgewebes über seine Elastizität hinaus entstehen dann die Sphinkterrisse. Die Luxation in die Vorderkammer, deren Bild bekannt ist, führt durch Reizung der Iris und des Corpus ciliare zur Drucksteigerung. Die Linse kann sich trüben, bei zerrissener Kapsel kann sogar völlige Resorption eintreten. Die Rettung des Auges liegt in baldiger Operation, denn eine spontane Heilung ist fast ausgeschlossen (Fall Hoering). Auch nach Operation ist der gutartige Verlauf noch nicht ganz sicher, sympathische Ophthalmie kann hinzutreten. Eine Subluxation in die vordere Kammer ist ebenfalls beobachtet, sogar völlige Umdrehung wurde gesehen. Auch in diesen Fällen der unvollständigen Luxation ist nach dem Versuch, die Linse in die Vorderkammer zu bringen, Operation am Platze. Häufiger ist die Luxation in den Glaskörper, wo die Linse meist am Boden liegt; bald tritt Trübung und Schrumpfung der Linse ein, sie kann auch durchsichtig bleiben. Ob die Linse reizlos vertragen wird, hängt von Umständen ab; oft tritt aber Drucksteigerung ein, ferner kann es zur Verflüssigung des Glaskörpers und Netzhautablösung kommen. Das Wandern der Linse in den vorderen Bulbusteil ist beobachtet, führt dann zu plötzlichen Komplikationen. Die Prognose ist im allgemeinen nicht gerade günstig zu stellen. Die Therapie ist bei reizlosem Verhalten eine abwartende, bei Drucksteigerung, Entzündung der Uvea usw. eine sehr schwierige. Die Operation ist ein ernster Eingriff, verschiedene Verfahren sind vorgeschlagen worden. Nicht selten kam es schliesslich doch zur Enukleation; einigemale trat Netzhautablösung, Iridocyklitis, sympathische Entzündung ein. Ein vom Verf. operierter Fall, bei dem sofort nach Entbindung der Linse eine angelegte Sutur die Wunde schloss, vermied den Glaskörperausfluss, die Heilung führte zu einer leidlichen Sehschärfe mit + 9,0 = + 3,0 cyl. A. horizontal. Die Subluxation ist fast noch ungünstiger, da hier das Glaukom fast die Regel ist, infolge der steten Reizung und Sekretionssteigerung des Ciliarkörpers. Meist gehen die unvollständigen Luxationen in völlige über. Die Therapie besteht in Diszision, welche schwer auszuführen ist, oder in Extraktion. Am Schlusse werden die Fälle erwähnt, wo durch Ruptur der Sklera die Linse heraustritt, total heraustritt oder subkonjunktival liegen bleibt. Schwere Verletzungen mit begleitenden Komplikationen sind es, die oft zur Phthisis bulbi führen; sympathische Entzündung ist auch bei intakter Bindehaut beobachtet worden. Einige gutartige Fälle sind in der Literatur beschrieben, welche trotz der Schwere des Traumas noch mit guter Funktion endeten. Die Skleralruptur liegt meist innen oben. Therapeutisch ist bei subkonjunktivaler Luxation der Rat der beste, abzuwarten, bis nach verheilter Lederhautwunde die Entfernung der Linse keine Gefahr mehr bedeutet. Die Arbeit ist reich an kasuistischen Mitteilungen und gibt auch, wenn auch nicht erschöpfend, die einschlägige Literatur (59 Nummern) an.

Krückmann (1137) hat nach Kuhnts Vorgang bei Patienten mit hohem Blutdruck, Sklerose der Uveagefässe, bei Linsenluxationen usw. die

Bindehaut nahe dem Fornix eingeschnitten, am Hornhautrande dann gelöst und vor der Extraktion die Nähte eingelegt. Der zur Deckung herabgezogene Lappen der Konjunktiva dient als schützende Hülle. Komplikationen haben sich bei 50 Fällen kaum gezeigt, ein direkter Nichterfolg kam überhaupt nicht vor. Die Methode ist mit 4 Abbildungen erläutert.

Chalupecky (1122) geht bei der Besprechung des Einflusses ultravioletten Lichtes auf die Linse von den Beobachtungen bei den elektrischen Unfällen und den Schädigungen durch Blitzschlag aus; in beiden Fällen findet man oft eine Trübung der Linse, bis zur reifen Katarakt, welche meist erst nach Monaten erkennbar wird. Zur Erklärung zieht Verf. die übrigen Augensymptome heran. So erinnert das Bild des Augenhintergrundes bei elektrischen Schlägen an die Veränderungen der Netzhaut durch starke Blendung (z. B. bei ungeschützter Betrachtung der Sonnenfinsternis). Die äusseren Zeichen der Erkrankung gleichen denen bei der elektrischen Ophthalmie oder bei der Schneeophthalmie, also Leiden, bei denen, ohne dass der Strahl den Körper trifft, der Einfluss der starken elektrischen Strahlung in Frage kommt. Diese äusseren Zeichen sind Bindehautreizung, Hornhautentzündung und Hyperämie der Iris. Es ergibt sich aus den Beobachtungen der Autoren, dass für die intraokularen Veränderungen als Hauptfaktoren die Strahlen grösserer oder mittlerer Wellenlänge, für die Entzündungen im vorderen Augenabschnitt aber die kurzwelligen, also chemisch wirksamen, besonders in Betracht kommen. Über die Art der Einwirkung sich ein Bild zu schaffen, wurde die Durchgängigkeit der Medien für die Strahlen geprüft, es ergab sich, dass die Linse für ultraviolette Strahlen undurchgängig ist. Experimentell liess sich ebenfalls feststellen, dass die Trübungen der Linse durch die ultravioletten Strahlen hervorgerufen werden. Diese Versuche Widmarks wurden im allgemeinen von anderen Seiten bestätigt, nur bezüglich der Linse konnten mehrere Autoren nicht das gleiche Resultat erzielen. Hess hat mit der Uviollampe gezeigt, dass die Linsenfasern intakt bleiben, dass aber im Pupillargebiet ein Zerfall der Kapselzellen stattfindet; die bei Blitzkatarakt gefundenen Störungen in der Linse seien daher wohl auf mechanische Einflüsse und auf Elektrolyse zu beziehen. Später hat noch einmal Birch-Hirschfeld dieses Gebiet näher bearbeitet. Es bleibt doch schliesslich die Ansicht Widmarks im wesentlichen bestehen; das späte Auftreten der Katarakt erklärt sich daraus, dass zuerst die Veränderungen ophthalmoskopisch nicht sichtbar sind, erst später nach den wirksamen Ernährungsstörungen treten dieselben in Erscheinung. Also es bleiben die ultravioletten, kurzwelligen Strahlen für die äusserlichen Veränderungen und auch für die Linsentrübungen in erster Linie verantwortlich. Im 2. Teil wird über die Art der Entstehung dieser Linsentrübungen gesprochen und zuerst die Chemie der Linse erklärt, der Gehalt an Wasser, an Cholestearin, an Eiweisstoffen, die Veränderungen der Bestandteile im Alter. Die Alterskatarakt entsteht etwa dadurch, dass die unlöslichen Bestandteile auf Kosten der löslichen zunehmen, also die Durchstrahlung abnehmen muss. Ch. hat nun durch Experimente mit einer Quarzlampe an frischen Tierlinsen gezeigt, dass weniger lösliche Eiweisstoffe — Globuline — und unlösliche (koagulierte) entstehen. Es fragt sich, welche Schlüsse für die Ätiologie der Linsentrübungen durch Blitz und elektrische Ströme zulässig sind. Man kann wohl, trotz des Einwandes, dass man die Resultate an Tierlinsen nicht denen an menschlichen Linsen gleich-

stellen darf, behaupten, dass im allgemeinen die ultravioletten Strahlen chemische Veränderungen hervorrufen wie sie analog bei seniler Katarakt zu finden sind. Auch spricht dafür, dass frische Linsen, die 3 Stunden der Quarzlampe ausgesetzt waren, die bekannte Cysteinreaktion nicht mehr zeigten, nur ganz peripher in schmalem Streifen, während die normalen Linsen sich intensiv rot färbten (vergl. Jess, Z. f. Biologie, Bd. 61). Die Arbeit gibt ein klares Bild über die auf diesem Gebiete in letzter Zeit gemachten Arbeiten, bewertet dieselben kritisch und fügt auf Grund eigener Versuche einen Beitrag zu der Erkenntnis der ebenso schwierigen wie interessanten Probleme in der Linsenchemie hinzu.

Beide Referate von Parsons (1142) und Hess (1130) behandeln das der modernen Kultur anzurechnende Gebiet des Schadens der Augen durch die jetzt üblichen Lichtquellen. Es werden die modernen Lichtquellen und ihr Einfluss auf das Auge, auf die äusseren Teile, auf die Medien, auf die Netzhaut besprochen. Auch die elektrische Katarakt, Blitzkatarakt, Glasbläserstar, werden erläutert. Die Ansichten über Schutz gegen Blendung und Behandlung erfahren einige Anderungen.

XVII. Glaskörper.

Ref.: Kümmell.

*1149) **Tertsch: Glaskörpergefässe in einem Falle von Panophthalmitis.** Zeitschr. f. Augenheilk. Juli. Bd. 30, S. 18.

*1150) **Zade: Kasuistischer Beitrag zur metastatischen Ophthalmie.** Arch. f. Augenheilk. Bd. 85, Heft 2, S. 294.

Tertsch (1149) beobachtete in einem enukleierten Auge mit Endophthalmitis septica weit aus dem Niveau der Netzhaut in den Glaskörper vorspringende Gefässe. Er nimmt ein Einreissen der Limitans interna und Verbreiterung der Faserschicht der Netzhaut durch die Eiterung als wesentlichste Ursache dieser Verlagerung an. (s. a. Ref. 352)

Zade (1150) konnte bei einer Streptokokkämie metastatische Ophthalmie beider Augen beobachten. Frühzeitige Enukleation post mortem, so dass Keimvermehrung nach dem Tode auszuschliessen war. Die Netzhaut des rechten Auges war total vereitert mit massenhaften Streptokokken, so dass der Infektionsweg nicht sicher festzustellen war. In der ganzen Uvea jedoch, sowie dem Hypopyon waren keine Kokken nachzuweisen, die Entzündung der Uvea ist offenbar auf toxische Einflüsse zurückzuführen. Links liessen sich in den Kapillaren der Retina massenhaft Streptokokken nachweisen; an einer Stelle war es zur Einschmelzung der Netzhaut gekommen und von hier aus drangen die Kokken in den Glaskörper und subretinal. Auch hier waren in der Uvea keine Kokken nachweisbar. Dass die Infektion der Augen durch Embolie in die Netzhautgefässe erfolgte. kann danach keinem Zweifel unterliegen. Ferner wird noch ein Fall mitgeteilt, in dem es offenbar nach einer septischen Infektion zu Endokarditis (später vitium cordis) und einseitiger metastatischer Ophthalmie gekommen war. Zurzeit der Untersuchung bestand Phthisis bulbi.

XVIII. Chorioidea.

Ref.: Kümmell.

*1151) **Coats: Infarkt der hinteren Ciliararterien.** Internat. med. Kongress London. August 1913. Ref.: Klin. Monatsbl. f. Augenheilk. Bd. 51, 2, S. 418.

*1152) **Meller: Über eine epitheliale Geschwulst des Ciliarkörpers.** Arch. f. Ophthalm. Bd. 85, Heft 2, S. 191.

*1153) **Stark: Über einen Fall von Melanosarkom der Chorioidea.** Inaug.-Dissert. Marburg.

Coats (1151) beobachtete am hinteren Pol nekrotische Herde der Sklera und kleinere der Aderhaut und der Netzhaut. Die Herde waren nicht zu sehen, da klinisch Iridocyklitis vorhanden war. Gegen Chorioretinitis spricht das Fehlen starker entzündlicher Reaktion, die Nekrose und das Freisein von Verwachsungen der befallenen Membranen. Eine Störung der Blutzufuhr ist wahrscheinlich, so dass eine Nekrose entsteht, der Infarkt löst seinerseits reaktive Entzündung der Umgebung aus und bedingt auch die Iridocyklitis durch Toxinwirkung. Die Beteiligung der Netzhaut ist wohl ebenfalls durch Toxine hervorgerufen. Offenbar sind bei der Grösse der Nekrose die Ciliararterien, die wenig Anastomosen haben, plötzlich verschlossen, nicht durch Endarteriitis allein, sondern durch Thrombose oder Embolie.

Meller (1152) hatte Gelegenheit, ein Auge mit epithelialer Geschwulst des Ciliarkörpers zu untersuchen. Das Auge war seit langem durch Entzündung erblindet, die offenbar zur Perforation geführt hatte, so dass sich eine dicke Schwarte in der vorderen Kammer fand. Wann die epitheliale Neubildung begonnen hat, lässt sich nicht sicher feststellen. Um entzündliche Wucherung kann es sich nicht handeln, da es sich um atypische Strukturen handelt; ferner war das Wachstum infiltrierend in die alte Schwarte, den Ciliarkörper, die Iris, die teilweise ganz durch die Geschwulst ersetzt ist und den Glaskörper hinein. Das schrankenlose Wachstum mit seiner destruierenden Tendenz in der vorhandenen Schwarte und dem Knochen kennzeichnen sie als echte und zwar bösartige Geschwulst. Histologisch ist die Geschwulst, wie auch der Fall von Fuchs, charakterisiert durch ursprünglich kubische oder zylindrische Epithelzellen, die unmittelbar aneinander gelagert sind und erst später regellos angeordnet sind. Das bindegewebige Stroma ist meist vom ursprünglichen Gewebe geliefert, selten durch direkte Neubildung von Bindegewebe.

Stark (1153) berichtet über einen Fall von Melanosarkom der Aderhaut, zum grössten Teil aus Rundzellen bestehend. Häufig umgeben die Sarkomzellen die Gefässe mantelartig, während an anderen Stellen wieder eine regellose Anordnung vorherrscht. Nekrosen nicht entzündlicher Natur sind im Zentrum vorhanden. Die bindegewebige Kapsel des Tumors ist nirgends durchbrochen. $1^1/_2$ Jahre nach der Enukleation keine Metastase und kein Rezidiv.

XIX. Sympathische Ophthalmie.

Ref.: Kümmell.

*1154) **Boulai: Enucléation - Eviscération.** La clin. ophtalm. T. XIX. S. 503—506.

1155) **Calhoun: Bericht über einen Fall von sympathischer Ophthalmie, 7 Tage nach Operation (Iridektomie). Heilung durch Salvarsan.** The americ. journ. of Ophthalm. S. 107.

*1156) **Cramer: Zur Frage der anaphylaktischen Entstehung der sympathischen Entzündung.** Klin. Monatsbl. f. Augenheilk. August. Bd. 51, 2, S. 205.

*1157) **Dehenne et Bailliart: A propos de trois cas d'ophtalmie.** La clin. ophtalm. T. XIX, S. 482—489.

*1158) **Dimmer: Ein bemerkenswerter Fall von sympathischer Ophthalmie.** 85. Vers. deutscher Naturforscher u. Ärzte, Wien. 21.—28. September 1913.

*1159) **Franke: Über die Beziehungen der Lymphocytose zu Augenverletzungen und zur sympathischen Ophthalmie.** v. Graefes Arch. f. Ophthalm. Bd. 85, 2, S. 318.

*1160) **Guillery: Über Fermentwirkungen am Auge und ihre Beziehungen zur sympathischen Ophthalmie III.** Arch. f. Augenheilk. Bd. 74, S.

*1161) **Krailsheimer: Klinische und anatomisch-histologische Demonstrationen von sympathischer Ophthalmie.** Vereinigung der Augenärzte Schlesiens u. Posens. 23. Juni 1913. Ref.: Klin. Monatsbl. f. Augenheilk. August. Bd. 51, S. 252.

Franke (1159) prüfte die verschiedenen Angaben über Lymphocytose bei Augenverletzungen nach. Besonders wichtig ist die Frage dadurch, dass die Vermehrung der Lymphocyten mit der sympathischen Ophthalmie sowohl in prognostischer als in diagnostischer Hinsicht in Zusammenhang gebracht wird. Unter 7 Fällen frischer Verletzung (jünger als 4 Wochen) war 3 mal ausgesprochene Lymphocytose trotz reizloser Heilung, ein weiterer Fall mit Lymphocytose hatte eine relativ gutartige Iridocyklitis. In 3 Fällen war keine Lymphocytose vorhanden; 2 davon wurden enukleiert, mikroskopisch war nichts für sympathisierende Entzündung Charakteristisches. 26 Fälle von älterer Verletzung, darunter 4 mit entzündlichem Zustand des Auges, hatten 17 mal Vermehrung der Lymphocyten, über 30%. Auch bei 10 alten Hornhautverletzungen trat 5 mal Lymphocytose auf. Auffallend ist das Vorhandensein von Lymphocytose noch Jahre nach der Verletzung, selbst nach Enukleation oder Exenteration. Eine Gewähr für das Nichtauftreten späterer sympathischer Entzündung bietet das Fehlen der Lymphocytose nicht. Es findet sich also Lymphocytose bei Verletzungen, wo sympathische Ophthalmie kaum zu erwarten ist, und sie kann fehlen, wo sie klinisch bedrohlich erscheint, so dass eine Bedeutung dem Fehlen oder Vorhandensein der Lymphocytose in diagnostischer und prognostischer Hinsicht nicht zukommt.

In früheren Arbeiten hatte Guillery (1160) nachgewiesen, dass es gelingt, durch Einführung gewisser Gifte in das Kaninchenauge eine der sympathisierenden sehr ähnliche Uveitis hervorzurufen, und dass durch Einführung dieser Gifte in die Blutbahn ein Reizzustand der Augen, und zwar auch der nicht vorbehandelten, erzeugt wurde. Dieser Reizzustand bestand darin, dass sich 1—$1^1/_2$ Stunde nach intravenöser Injektion am oberen Teil des Bulbus eine lebhafte Rötung, oft mit kleinen Blutaustritten einstellte und dann um die Hornhaut in Form einer perikornealen Injektion herumzog. Nach 5—6 Stunden ist der Höhepunkt erreicht, meist mit Hyperämie der Iris, Verengerung der Pupille, sogar mit Exsudation. Netzhautgefässe ebenfalls erweitert. Regelmäfsig trat Abnahme der Spannung ein. Anatomisch findet sich oft nur Hyperämie, häufig aber ausgesprochene Veränderungen, die weniger von der Zahl der intravenösen Injektionen, als

von der Art des eingeführten Giftes abhängen. Es können sich ausser der Hyperämie in vielfachen graduellen Unterschieden, Infiltration der Iris, des Corp cil. und der Aderhaut, meist aus Lymphocyten bestehend, seltener aus epitheloiden Zellen, teils in herdförmiger Anordnung, teils diffus finden. In der Aderhaut sitzt die Infiltration in der Schicht der Gefässe. Im grossen und ganzen sind es Veränderungen, wie sie auch nach intraokularer Einführung des Giftes eintreten kann, doch war bei der Art jener Einwirkung von der Blutbahn aus die Netzhaut nicht geschädigt. Die Vorbehandlung eines Auges ist belanglos für das Auftreten dieser Erscheinungen am zweiten Auge. Die gleichzeitige oder nachfolgende Behandlung mit Fermenten verschiedener Pilzarten hatte keinen andern Erfolg, als die Verwendung einer einzigen Art. Die Erfolge dieser Injektionen sind zu erzielen ohne Rücksicht auf etwaige anaphylaktische Zustände, die hierbei keine Rolle spielen. G. schliesst aus seinen früheren und den jetzigen Versuchen, dass die Annahme eines spezifischen Erregers der sympathischen Ophthalmie entbehrlich ist. Entzündungsformen der oben beschriebenen Art entstehen nicht nur auf bakteriellem Wege, sondern wie G. in Versuchsreihen nachwies, auch durch reine Giftwirkung. Besonders interessant ist die Tatsache, dass die in gelöster Form im Blut kreisenden Gifte herdförmige Infiltration hervorrufen können. Woher derartige auf die Uvea wirkenden Gifte stammen, die G. experimentell nachweisen konnte, ist Aufgabe weiterer Forschung.

Obwohl Cramer (1156) der anaphylaktischen Entstehung der sympathischen Ophthalmie früher zweifelnd gegenüber gestanden hatte, kommt er auf Grund der Petersschen Mitteilung über Taubheit bei sympathischer Ophthalmie und eines eignen Falles zu einer günstigeren Auffassung dieser Theorie. In seinem Falle handelte es sich um eine 38jährige Frau mit traumatischer Linsenluxation in die vordere Kammer. Wegen heftiger Schmerzen wurde die Linse entfernt, doch blieb eine bandförmige schneeweisse Masse zurück. Die Heilung verlief, ausser mit Bildung einzelner hinterer Synechien, tadellos. Nach 4 Monaten erschien sie wieder mit sympathischer Entzündung des 2. Auges. Ausserdem war starke Schwerhörigkeit eingetreten, die sich nach Entfernung des ersterkrankten Bulbus bedeutend steigerte. Es bestand ausserdem Schwindel, so dass eine Erkrankung des inneren Ohres anzunehmen ist, da das Mittelohr ohne Erscheinungen war. Diese Störungen von seiten des Gehörorgans besserten sich allmählich. Der übrige Allgemeinbefund war negativ. Nach 5 Monaten kam die Kranke wieder mit starker Kahlheit des Schädels. Der geringe Rest der Kopfhaare, ebenso wie Wimpern, Augenbrauen, Achsel- und Schamhaare waren schneeweiss und spärlich.

Über einen bemerkenswerten Fall sympathischer Ophthalmie berichtet Dimmer (1158). Ein 10jähriger Knabe wurde im Dezember 1909 verletzt. 3 Wochen später fand sich eine Kornealnarbe mit Iriseinheilung, eine schwere Papilloretinitis und eine beginnende Iritis, die zu einer immer stärkeren Verdickung der Iris führte. 5 Wochen nach der Verletzung begann die Erkrankung am anderen Auge. Gleichzeitig mit Iritis trat auch an diesem Auge eine Papilloretinitis auf. Es bildete sich an beiden Augen eine enorme Verdickung der Iris mit zahlreichen Knötchen, so dass am sympathisierten Auge eine Perforation bevorzustehen schien, wie sie sich am verletzten Auge nach dem Befunde der späteren anatomischen Untersuchung tatsächlich vorbereitete. Als das rechte Auge nur mehr Lichtempfindung

hatte, erkrankte der Knabe unter Fieber an einer Angina. Während dieser Krankheit ging die Irisverdickung am verletzten Auge etwas zurück. 10 Wochen nach der Verletzung wurde die Enukleation des verletzten Auges vorgenommen. Das andere Auge zählte damals Finger in 3 m. Während einer abermaligen Infektionskrankheit (Angina und Bronchitis) bildete sich der schwere Prozess am linken Auge in überraschender Weise zurück. Das Sehvermögen hob sich auf $^1/_3$, später auf fast $^1/_2$. Der Spiegelbefund zeigte nur mehr geringe Erscheinungen an Papille und Retina, in der Peripherie Herde von Chorioiditis sympathica. Eine Untersuchung nach 3 Jahren ergab Katarakt, vielleicht etwas Hypotonie, gute Lichtempfindung und Projektion. Der relativ günstige Ausgang des so schweren Prozesses schien unter dem Einfluss der fieberhaften Krankheiten eingetreten zu sein, wie dies bei sympathischer Ophthalmie auch in einem Falle von Ahlström 1904 beobachtet wurde. Man könnte es also mit A. für indiziert halten, ähnliche Zustände wie bei jenen interkurrenten Erkrankungen künstlich behufs Behandlung der sympathischen Affektion hervorzurufen. In dem Krankheitsbilde dieses Falles ist auch die gleichzeitig mit der Iritis beobachtete schwere Papilloretinitis beachtenswert. Die anatomische Untersuchung des enukleierten Auges zeigte eine höchstgradige Verdickung der Iris und des Ciliarkörpers und den für die sympathische Ophthalmie charakteristischen histologischen Befund. Bei der Eröffnung des Bulbus sah man makroskopisch zahlreiche weisse Herde im Fundus, ganz entsprechend jenen, die im linken Auge mit dem Augenspiegel sichtbar waren. Als Substrat dieser Herde ergaben sich herdweise Wucherungen pigmentloser, aus den Pigmentepithelien hervorgegangener Zellen, wie sie bei der Ophthalmia sympathica schon wiederholt beschrieben wurden. Köllner.

Krailsheimer (1161) untersuchte das sympathisierende und sympathisierte Auge einer Trachompatientin, bei der sich die sympathische Ophthalmie nach einem perforierenden Hornhautgeschwür entwickelt hatte. Anatomisch fanden sich typische Veränderungen. Bei einem 2. Patienten mit sympathischer Ophthalmie nach Kataraktextraktion, mit Drucksteigerung des sympathisierten Auges, das enukleiert wurde, ergab die Untersuchung typische Veränderungen mit relativ geringer Beteiligung der Aderhaut. Auch hier wieder blieb das sympathisierende Auge mit guter Sehschärfe erhalten. Die sympathische Ophthalmie äusserte sich in einem 3. Fall von Verletzung eines Auges auf dem andern Auge ausser in Glaskörpertrübungen und leichter Neuritis optica vor allem in zahlreichen, dicht stehenden, kleinen, rundlichen, weisslichen Herden, die über die ganze Peripherie verteilt waren. Die Untersuchung des enukleierten verletzten Auges ergab das bekannte histologische Bild.

Boulai (1154) betont in seiner Notiz, dass bei drohender sympathischer Ophthalmie nur die Enukleation als sicheres Verfahren berechtigt ist, solange der Weg für die Erkrankung des zweiten Auges nicht sicher bekannt ist; Exenteration genügt nicht. Causé.

Dehenne und Bailliart (1157) stehen in der Frage bezüglich der Enukleation bei drohender sympathischer Ophthalmie, im Widerstreit der recht zahlreichen Ansichten, im allgemeinen auf dem Lagrangeschen Standpunkte, dass nämlich bei perforierenden Verletzungen des Ciliarkörpers zu enukleieren ist, wenn bei Verlust des Sehens nach 14 Tagen das Auge keine Neigung zeigt, blasser und reizfrei zu werden. Abwartender verhalten

sie sich, wenn die sympathische Ophthalmie bereits ausgebrochen ist und noch ein Rest von Sehen auf dem sympathisierenden Auge besteht. In der ersten ihrer Beobachtungen wurde bei ausgebrochener sympathischer Ophthalmie zunächst die Enukleation vermieden, die jedoch schliesslich noch vorgenommen werden musste, weil sich zweimal Rückfälle der sympathischen Ophthalmie einstellten. In den beiden anderen Fällen kam es trotz Enukleation des sympathisierenden Auges zum Ausbruch der Ophthalmie, ebenfalls mit mehrfachen Rückfällen. Im 3. Falle allein erblindete das sympathisierende Auge, während in den beiden anderen gute Sehschärfe erhalten werden konnte. Causé.

XX. Glaukom.

Ref.: Kümmell.

*1162) **Abadie: Pronostic du glaucome.** La clinique ophtalm. T. XIX. S. 506—510.

*1163) **Augstein: Über einige mit dem Tonometer von Schiötz gemachte Erfahrungen.** Inaug.-Diss. Marburg.

*1164) **Axenfeld: Zur Spätinfektion nach trepanierenden Operationen.** Klin. Monatsbl. f. Augenheilk. Juni. Bd. 51, S. 816.

*1165) **Axenfeld: Bemerkungen zu der Londoner Diskussion über die neuen Glaukomoperationen.** Klin. Monatsbl. f. Augenheilk. Sept. Bd. 51, S. 383.

*1166) **Bettremieux: La sclérectomie simple dans le glaucome aigu.** Annales d'oculistique. T. CL. S. 97—100.

*1167) **Böhm: Zur Pathologie und Therapie des Hydrophthalmus congenitus.** Vereinigung d. Augenärzte Schlesiens und Posens. Ref. klin. Monatsbl. f. Augenheilk. Aug. Bd. 51, S. 251.

*1168) **Dolganoff: Über spontane Ruptur des Augapfels.** Therapie d. Gegenwart. Juli. 54. Jahrg. S. 203.

*1169) **Elliot: Some additional notes on Sclero-Corneal Treptining.** The Ophthalm. 1913. S. 324.

*1170) **Elliot: Über sklerokorneale Trepanation gegen Glaukom.** Internat. med. Kongress London. August 1913. Ref.: Klin. Montasbl. f. Augenheilk. S. 400.

1171) **Golomb: Zur Ätiologie, Pathogenese und Therapie des Hydrophthalmus congenitus.** Inaug.-Dissert. Berlin.

*1172) **Harms: Ein Fall von Spätinfektion nach Elliotscher Trepanation.** Klin. Monatsbl. f. Augenheilk. Bd. 51. September. S. 380.

*1173) **Hertel: Über Veränderung des Augendrucks durch osmotische Vorgänge.** Klin. Monatsbl. f. Augenheilk. September. Bd. 51, S. 351.

*1174) **Isakowitz: Ein Fall von Spätinfektion nach Elliot trepanation.** Klin. Monatsbl. f. Augenheilk. Juni. Bd. 51, S. 814.

1175) **Koritny: Glaukom und Syphilis.** Inaug.-Dissert. Berlin.

*1176) **Kuhnt: Spät-Infektion nach Elliot trepanation.** Zeitschr. f. Augenheilk. August-September. Bd. 30, S. 137.

*1177) **Lagrange: Über fistelbildende antiglaukomatöse Operationen.** Internat. med. Kongress London. August 1913. Ref.: Klin. Monatsbl. f. Augenheilk. Bd. 51, 2, S. 402.

*1178) **van Lint: La sclérotomie en T.** La clin. ophtalm. T. XIX. S. 362—375.

1179) **van Lint: La sclérectomie en T.** La Policlin. 1. juillet 1913.

*1180) **Löhlein: Untersuchungen über Glaukom.** Greifswalder med. Verein. Dtsch. med. Wochenschr. Nr. 27, S. 1334.

1181) **Löhlein: Das Glaukom der Jugendlichen.** v. Graefes Arch. f. Ophthalm. Bd. 85, S. 393. (cf. Ref. 380.)

*1182) **Meller: Über die Sklerektomie nach Lagrange und die Skleraltrepanation nach Elliot.** 85. Vers. deutscher Naturforscher u. Ärzte. 21.—28. September.

*1183) **Priestley-Smith: Die Glaukomoperationen mit besonderer Berücksichtigung der vergleichenden Resultate der Iridektomie und der modernen Ersatzoperationen.** Internat. med. Kongress London. 6.—12. August 1913. Ref.: Klin. Monatsbl. f. Augenheilk. September. Bd. 51, S. 399.

*1184) **Schur: Erfahrungen mit der Elliotschen Trepanation bei Glaukom.** Vereinigung d. württembergischen Augenärzte. 1. Juni 1913. Ref.: Klin. Monatsbl. f. Augenheilk. August. Bd. 51, S. 245.

*1185) **Schur: Aderhautablösung nach Elliotscher Trepanation.** Klin. Monatsbl. f. Augenheilk. September. Bd. 51, S. 372.

*1186) **Schur: Spätinfektion nach Elliottrepanation.** Klin. Monatsbl. f. Augenheilk. September. Bd. 51, S. 377.

*1187) **Stransky: Die Wirksamkeit der Gitterskleretomie nach Wicherkiewicz bei Scleritis indurativa postica und universalis (Glaucoma simplex).** 85. Vers. deutscher Naturforscher u. Ärzte in Wien. 21.—28. September.

*1188) **Sulzer** und **Ayrignac: Über Stoffwechsel bei Glaukomatösen.** Internat. med. Kongress London. August 1913. Ref.: Klin. Monatsbl. f. Augenheilk. Bd. 51, 2, S. 423.

*1189) **Takashima: 5 Fälle von Hydrophthalmus congenitus unter besonderer Berücksichtigung des pathologisch-anatomischen Befundes.** Klin. Monatsbl. f. Augenheilk. Juli-August. Bd. 51, 2, S. 48 u. 180.

*1190) **Uhthoff: Demonstration des anatomischen Befundes einer Elliotschen Trepanation.** Vereinigung d. Augenärzte Schlesiens u. Posens. 28. Juni 1913. Ref.: Klin. Monatsbl. f. Augenheilk. August. Bd. 51, S. 248.

*1191) **Zorab: Aqueoplastik.** The ophthalm. 1913. S. 211.

Priestley-Smith (1183) gibt eine Darstellung der neuern Operationsmethoden gegen das Glaukom, die im Gegensatz zur Iridektomie eine fistelnde Narbe erzielen wollen. Während beim akuten Glaukom mehr als $^5/_6$ der englischen Augenärzte die Iridektomie anwenden, ist deren Gebrauch beim Glaucoma chron. sehr beschränkt. Hier wird vor allem die Elliotsche Trepanation gemacht, deren wesentlichste Komplikation die Iritis darstellt, wogegen Atropin angezeigt ist. Anhänger der übrigen Operationsverfahren (Herbert, Lagrange etc.) gibt es verhältnismäßig nur wenige. Über den Wert dieser neuern Operationen ist ein sicheres Urteil noch nicht möglich, die Iridektomie wird keineswegs verdrängt werden.

Lagrange (1177) weist darauf hin, dass mit der Operation nur ein Symptom des Glaukoms behandelt wird, während die vielfach grundlegenden Ursachen des Glaukoms infolge von allgemeinen Störungen durch andere Mittel zu beeinflussen sind. Er wahrt seine Priorität der fistelbildenden Operation gegenüber den spätern, die das gleiche Prinzip verfolgen. Auch er hält für das akute Glaukom die Iridektomie für genügend. Dagegen kommen für das chronische Glaukom fistulierende Narben in Betracht, wofür die früher angewandte Iridektomie nur geringe und kurze Erfolge zeitigte. Die von ihm angegebene vordere perforierende Sklerektomie mit oder ohne peripherer Iridektomie leistet dasselbe wie diese Operation mit ganzer Iridektomie und erzielt durch Fistulisation unter die Bindehaut Normalisierung des

Augendrucks. Der Iridektomie kann daher eine Bedeutung für die Heilung des chron. Glaukoms nicht zukommen. Für die Herbeiführung der Fistulisation sind verschiedene Methoden gangbar, am wenigsten die mit Hilfe des Trepans.

Elliot (1170) bringt nach Schilderung der Technik etc. seiner Trepanation die Resultate von 820 Patienten, die aber nur bei 143 sich über eine längere Beobachtungsdauer als 2 Monate erstreckt. E. iridektomiert stets meist peripher, und zwar empfiehlt er, das Trepanstück und die Iris mit einem Schlage zu kappen. Eine Heilwirkung erkennt er der Iridektomie nicht zu. Möglichst korneale Trepanation. Im allgemeinen nimmt er jetzt etwas kleinere Trepane, 1,5—1,0 mm.

Axenfeld (1164) hebt hervor, dass in den Glaukomvorträgen der Londoner Tagung auf die Herbeiführung einer Fistulisation besonderer Wert von seiten der Urheber der verschiedenen neuern Operationsmethoden gelegt wurde (Lagrange, Elliot) und er wirft die Frage auf, ob eine derartige Filtration stets erreicht wird, was zu verneinen ist. Zudem fehlt die «Kissen»bildung in vielen Fällen, in denen ein gutes Resultat durch die Operation erzielt wurde. Ob hier die Häufigkeit der für Filtration angesprochenen Zeichen mit der Häufigkeit der therapeutischen Dauererfolge parallel geht, dafür müssen wir das spätere grössere Material mit diesen Angaben und der Angabe der Beobachtungsdauer abwarten. Da zweifellos auch Erfolge ohne sichtbare Filtration vorkommen, so müsste man entweder eine gewissermafsen mikroskopische Filtration annehmen, oder aber es spielen hier verschiedene Momente eine Rolle, z. B. ähnliche wie bei einfacher Sklerotomie oder Cyklodialyse. Möglicherweise spielt auch die Iridektomie eine wesentliche Rolle, aber allein ist sie sicher nicht beteiligt. Da fast stets iridektomiert wird, so könnte die Frage aufgeworfen werden, ob die Elliotsche Trepanation nicht eine einfache Modifikation der Iridektomieinzision ist, allerdings mit technischen Vorteilen. Denn die Trepanation ist zumal bei enger V. K. leichter auszuführen, und so wird auch die Iris eher bis zur Wurzel ausgeschnitten, ferner fliesst die V. K. meist langsamer ab. A. weist noch darauf hin, dass im Augenblick der Durchbohrung der Bulbuswand der Pupillarrand, falls er frei ist, nach der Trepanationsstelle eine kleine Bewegung macht. Wegen der Möglichkeit der Spätinfektion ist der nicht frei fistulierende Weg zunächst zu beschreiten, falls er zur Heilung führt. Es käme für das Glauc. inflammat. acut. die klassische Iridektomie in Betracht; aber auch bei andern Formen des Glaukoms ist wohl die Iridektomie am Platze, zumal wir jetzt in der Lage sind, mit Hilfe der Tonometrie und des Gesichtsfelds frühzeitig die Diagnose des Glaukoms zu stellen. Viele Fälle gibt es aber, die nur mit einer fistulierenden Operation zu retten sind.

Abadie (1162) betont, dass die sicherste Operation gegen das chronische und akute Glaukom immer noch die Iridektomie ist. Erst beim Versagen dieser kommen andere Eingriffe in Betracht. Behandlung mit Mioticis genügt in diesen Fällen nicht. Andere Operationsmethoden soll man nicht hierfür, sondern für das Glaucoma simplex suchen, denn man kennt mit Sicherheit die Unwirksamkeit der Iridektomie. Die Prognose des Glaukoms ist nicht, wie Chevallereau berichtete, in den letzten Jahren schlechter geworden. Die Patienten können sich oft nicht in dem Widerstreit der gehörten ärztlichen Meinungen zurechtfinden. «Tot capita, tot sensus.» Die Prognose hängt mehr von dem behandelnden Augenarzt, wie von der

Krankheit ab. Bei Javal wäre das Resultat vielleicht nicht so unglücklich gewesen, wenn er nicht die Idee gehabt hätte, sich von mehreren behandeln und operieren zu lassen. Causé.

Bettremieux (1166) huldigt in der Frage der operativen Glaukombehandlung der de Wecker und Panasschen Ansicht, dass die Ausschneidung eines Irisstückes bei der Iridektomie ohne Bedeutung, dass vielmehr das wirksame bei der Operation die Veränderung der skleralen Wand sei. Er hat demgemäfs die nicht perforierende, sogen. einfache Sklerektomie in einem Falle von akutem Glaukom ausgeführt, zunächst nur als vorbereitende Operation für eine spätere Iridektomie; der Erfolg des Eingriffs, den B. als den am wenigsten eingreifenden von allen Glaukomoperationen bezeichnet, war aber zunächst so günstig, dass eine Iridektomie nicht mehr notwendig wurde. B. empfiehlt daher die einfache Sklerektomie, die ursprünglich nur zur Behandlung des chronischen Glaukoms erdacht war, auch zur Behandlung der Fälle mit akuter Drucksteigerung. Causé.

Meller (1182) berichtet über 389 Sklerektomien nach Lagrange, 12 % der operierten Fälle betrafen Glaucoma acutum, 61,5 % Gl. infl. chron. und 9 % Gl. simplex. Die übrigen verteilen sich auf die restlichen Arten von Glaukom. Mehr als die Hälfte der Fälle wurde mit totaler Iridektomie ausgeführt, 30 % mit peripherer, 4 % ohne Iridektomie. Die Beobachtungsdauer erstreckt sich bis auf 5 Jahre. In mehr als der Hälfte der Fälle wurde eine cystisch-blasig-ödematöse Narbe erzielt, in 11 % wurde die Narbe ektatisch, in 23 % ganz flach. Es werden die Narbenformen in ihrem Verhältnis zu den verschiedenen Glaukomarten besprochen. Ein sicherer Zusammenhang zwischen Form der Narbe und intraokulärem Drucke besteht nicht. In 70 % wurde ein gutes Resultat erzielt, in 10 % war der Ausgang ein ausgesprochen schlechter. Linsentrübung trat in 4 % der Fälle auf. Hintere Synechien entwickeln sich in der grössten Mehrzahl der Fälle. In 2,3 % kam es zu einer schweren Iridocyklitis. Zur Enukleation kamen 3,4 %. Ausserdem wurden noch 6 Augen atrophisch, die aber nicht enukleiert werden konnten. An Spätinfektion gingen zugrunde 1,3 % der Fälle. Glaskörperverlust in 6,2 %. An expulsiver Blutung wurden 2 Augen verloren. Das akute Glaukom war bei diesen Komplikationen weniger beteiligt als das chronische Glaukom. Die besten Chancen bietet das Glaucoma simplex mit 2,8 % Verlusten. Rezidive traten auf in 11,3 %. Das Glaucoma simplex ist dabei beteiligt mit 14,3 %, gegenüber acutum und chronicum mit je 6 %. Rezidive traten ein in 7 % der blasig-ödematösen Narben, in 16 % der flachen, in 24 % der ektatischen. Es folgt die Besprechung der abnormen Weichheit der Augen und ihrer Folgen nach der Operation. Selbstregulierung des Druckes nach der Operation. In histologischen Präparaten werden die Anatomie der Schnittrichtung, der Narbenentwicklung, die Komplikationen erläutert. M. berichtet weiter über 178 Elliotsche Trepanationen, woran sich ein Vergleich der letzteren mit der Methode von Lagrange anschliesst. Die Trepanation ist weniger gefährlich und bietet dieselben Chancen zur Erzeugung einer cystischen Narbe, führt zu schlechtem Ausgang in nur 2,4 %. Hier gilt noch mehr als bei Lagrange: je weniger iridektomiert wird, um so häufiger sind Rezidive. M. fasst seine Erfahrungen folgendermafsen zusammen: Die Methode von Elliot ist der von Lagrange vorzuziehen. Die Iridektomie bildet einen wirksamen Faktor bei der Elliotschen Operation. Nach den bisherigen Erfahrungen kann man nicht allgemein

dafür eintreten, die Graefesche Iridektomie durch die Trepanation zu ersetzen. Dagegen ist in den schwierigen und gefährlichen Fällen die Trepanation an Stelle der Iridektomie nach Graefe mit Vorteil verwendbar. Auch für den Hydrophthalmus ist die Trepanation nach Elliot vorteilhafter, da sie nicht mit einer so grossen Gefahr des Glaskörperverfalles verbunden ist wie die Sklerektomie nach Lagrange. Der Einfluss der Operation ist ein günstiger. Köllner.

Schur (1185) berichtet über die Erfahrungen der Tübinger Augenklinik mit der Elliotschen Trepanation. Sie wurde 62 mal ausgeführt an 58 Augen bei 47 Patienten. Es wurden trepaniert: Glauc. infl. acut. 8 mal, Gl. infl. chron. 20 mal, Gl. spl. 9 mal, Hydrophthalm. 9 mal, sekundäres Glaukom 9 mal, absolutes Glaukom 3 mal. Beobachtung bis zu 11 Monaten, so dass ein definitives Urteil noch nicht möglich ist. Die bisherigen Resultate sind günstig. Sehschärfe stieg bei 40 %, verschlechterte sich in 5 %. Spannung wurde fast in 80 % zur Norm herabgesetzt. 5 Augen wurden enukleiert, darunter 3 vorher total erblindete, 1 mit starker myopischer Dehnung mit Blutung und 1 wegen Spätinfektion. Gelegentliche leichte Iritiden gingen unter Atropin zurück, nur 2 mal bestand stärkere Iritis. Heilung mit oder ohne Kissenbildung war ohne sicheren Einfluss auf die Wirkung. Ausser den schon erwähnten Komplikationen trat 2 mal Aderhautablösung ein, sowie Netzhautblutungen ohne Bedeutung. Sch. hält die Elliotsche Trepanation für eine wertvolle Bereicherung.

Bei Uhthoffs (1190) Patienten, der 4 Wochen ante exitum wegen alten inflammatorischen Glaukoms trepaniert wurde, war die Stelle vollständig mit pigmentiertem Narbengewebe verschlossen, das mit der darüberziehenden Bindehaut verwachsen war. Die Trepanation ging trotz richtiger Ausführung wegen Verwachsung des Kammerwinkels auch durch die adhärente Iris. Dem histologischen Verhalten der Narbe nach war eine Filtration nicht möglich. U. erwähnt auch eine Infektion nach mehreren Tagen, da der Bindehautlappen sich später verschoben hatte. Bei einem Bulbus, bei dem die Heinesche Cyklodialyse längere Zeit vor dem Tode ausgeführt war, war die Perforation der Sklera bis zur V. K. mit einem festen Narbenstrang verschlossen, so dass auch hier eine Kommunikation nicht mehr angenommen werden konnte. Wenn auch beide Methoden besonders als Hilfsoperationen brauchbar sind, so werden Iridektomie und Sklerotomie keineswegs dadurch überflüssig.

Elliot (1169) empfiehlt bei seiner Operation den Bindehautlappen konzentrisch zum Limbus und so weit anzulegen, dass seine Enden beiderseits mindestens 4 mm von der Sklerokornealgrenze liegen. Die Abpräparierung des Konjunktivalblattes der Kornea soll in der Mitte der Basis des Bindehautlappens mit Diszissionsnadel geschehen, damit der Trepan so weit korneal wie möglich angesetzt werden kann. So wird der Uvealtraktus nicht verletzt und die Vorderkammer sicher auch trotz bestehender Adhäsionen eröffnet. E. verwendet einen Trepan von 2 mm Weite, weil bei kleinerer Trepanation die stets anzuschliessende basale Iridektomie technisch erschwert wird, doch glaubt er, dass zweckmäfsig auch ein Trepan von 1,5 mm Weite verwandt werden kann. Vergleichsweise bespricht E. einige andere Operationen, Iridektomie, Herberts und Lagranges Operation; er zieht die Trepanation auch beim akuten Glaukom der Iridektomie vor und teilt zum Schluss

7 Krankengeschichten von 2—3 Jahre nach der Operation kontrollierten Kranken mit. Gilbert.

Van Lint (1178) empfiehlt zur operativen Glaukombehandlung seine Sklerotomie in T-Form. Die Bindehaut wird wie zur schürzenförmigen Plastik nach oben weit und sorgfältig abgelöst, danach 2—2,5 mm vom Limbus der Schnitt mit der Lanze ausgeführt, wobei es meistens durch den peripheren Einsatz zur Iridodialyse kommt, wonach je nach Bedarf eine totale oder nur periphere Iridektomie verrichtet wird. Es wird dann senkrecht zum Schnitt der eine Scherenarm bis in die Kammer eingeführt und durch einen Schnitt in 3—4 mm Länge der senkrechte Teil des T hergestellt. Schliesslich wird die Konjunktivalschürze über die Hornhaut gezogen und etwas oberhalb des wagrechten Meridians durch 2 Nähte, die vor Beginn der Operation gelegt werden, fixiert. L. hat 12 Fälle verschiedener Glaukomarten nach dieser Methode operiert und hatte durchweg gute Resultate; der Hauptvorzug der Operation ist die Persistenz einer gut filtrierenden Narbe. Die Wirkung des Bindehautlappens sieht L. vor allem in der Bildung neuer venöser Gefässe, die der Iridektomie neben der Ausschaltung einiger arterieller Gefässe durch Erleichterung der Zirkulation mit der hinteren Kammer und Öffnung des Kammerwinkels. Bei der Sklerotomie wirkt besonders günstig auf den Kammerwasserabfluss der radiäre Schnitt; die subkonjunktivale fistelnde Narbe veranlasst eine beschleunigte Kammerwasserabsonderung, was zur Heilung des Glaukoms besonders wichtig ist. Causé.

Zorab (1191) berichtet über 21 Glaukomoperationen nach der schon früher referierten Methode der Drainage vermittelst Silberdraht. Gilbert.

Die Wirksamkeit der Gittersklerektomie nach Wicherkiewicz erklärt Stransky (1187) folgendermaßen auf Grund seiner eignen Glaukomtheorie. Ist man mit Str. zu der Überzeugung gelangt, dass das Sehvermögen beim einfachen Glaukom nicht durch Drucksteigerung zugrunde geht, wie beim inflammatorischen Glaukom, sondern durch die Lokomotion der Lamina cribrosa und ihr Anstemmen an die Myelinwand, so ergeben sich theoretisch 2 Möglichkeiten, um den drohenden Verfall des Sehvermögens zu retten: man verlege die Myelinwand weiter rückwärts oder bringe die Lokomotion der Lamina zum Stehen. Das letztere lässt sich in der Weise erreichen, dass man die Starre der Sklera rings um das Foramen vermindert, dann wird eine Vergrösserung des Foramen unter dem Einflusse des Druckes eintreten, ein Erfolg, der gerade angestrebt wird. Die Verminderung der Starre der Sklera wird durch die Gittersklerektomie erreicht, wenn einige Modifikationen der Operation vorgenommen werden: nämlich 1. eine möglichst ausgiebige Rückwärtsverlegung des Operationsgebietes nach dem Sehnerven zu, die dadurch erreicht wird, dass man die Operation an der nasalen Seite vornimmt; 2. eine Vergrösserung des Operationsgebietes (halbe oder ganze Zirkumferenz des Bulbus). Köllner.

Ähnlich wie Wagenmann berichtet auch Isakowitz (1174) über eine Spätinfektion nach Elliotscher Trepanation. Die Trepanöffnung beträgt 1,5 mm, der Bindehautlappen wurde genäht. 6 Wochen hindurch gutes Befinden in üblicher Weise, dann setzte eine von der Trepanwunde ausgehende Vorderkammerinfektion ein, die zwar nicht zur Panophthalmie führte, aber doch einen bedrohlichen Verlauf nahm. I. empfiehlt die Verwendung des v. Hippelschen Trepans.

Auch Axenfeld (1164) kann über eine derartige Spätinfektion berichten, die $^3/_4$ Jahr nach einer tadellos durchgeführten Iridosklerektomie nach Lagrange eintrat. Wie bei Isakowitz' Fall war auch hier der Bindehautlappen graugelblich infiltriert. Mit Fluoreszeïn konnte noch immer Abfliessen der Vorderkammer festgestellt werden. Als sich diese Fistel nach 2 Tagen schloss, setzte eine schwere Iritis ein, die relativ günstig ausging. Offenbar ist aber eine derartige Spätinfektion nicht gerade häufig und man darf deshalb nicht gleich die trepanierenden Operationen verlassen. Zum besseren Schutz der Wunde empfiehlt es sich, möglichst episkleral den Bindehautlappen loszupräparieren.

Kuhnt (1176) konnte ebenfalls einen Fall von Spätinfektion nach Elliot-Trepanation beobachten und zwar trat sie etwa 4 Monate nach der Operation auf, nachdem vorher ein Schwellungskatarrh vorhergegangen war. Die betr. Partie der Bindehaut war graugelb infiltriert, Hornhaut trüb, Hypopyon, eitrige Iritis. Unter energischer Therapie ging die Infektion mit Herstellung einer guten Sehschärfe zurück.

Im Fall Harms (1172) von Spätinfektion nach Trepanation war ursprünglich der Lappen gefenstert, doch trat gute Heilung ein. Nach etwa 8 Monaten trat ohne äussere Veranlassung eine schwere Infektion des Bulbus ein; das Filtrationskissen sah gelblich aus und färbte sich mit Fluoreszeïn gelb, zentral braun. Trotz sofortiger Kauterisation bis auf die Trepanationsstelle floss die V. K. nicht ab, ein Zeichen, dass schon eine feste Vernarbung eingetreten war. Mehrere Parazentesen beseitigten wohl die stürmischen Erscheinungen, doch bildete sich eine schleichende Iridocyklitis aus. H. sieht die Ursache für die Epithelläsion in der Reibung des vorgewölbten Kissens bei den Bewegungen des Auges, so dass er Bildung eines kleinen Kissens durch schmalen Bindehautlappen empfiehlt. Er tritt für eine genaue Abgrenzung der Indikation für die Trepanation ein. (Iridektomie bei entzündlichen Glaukomen.)

Unter 85 Fällen von Elliot-Trepanation der Tübinger Augenklinik (Schur) (1184) trat einmal Spätinfektion ein und zwar etwa 6 Wochen nach der Operation nach einem Stoss gegen das verletzte Auge. Klinisch war ein Eiterpfropf direkt unter der Trepanöffnung in der V. K. vorhanden, sowie die Zeichen der Glaskörpereiterung. Der Bulbus wurde enukleiert, so dass im anatomischen Präparat der Weg der Infektion zu verfolgen war. Im Epithel der Bindehaut in der Nachbarschaft der Trepanlücke war ein Geschwür, von dem aus Eiterzellen durch das episklerale Gewebe nach der Öffnung hinführten. Die Trepanstelle war glattrandig, lag peripher, so dass Irisstumpf und Ciliarfortsätze in der Wunde lagen. Die Eiterung setzt sich durch die eingelagerten Uveateile direkt in den Glaskörper fort, während die V. K. nur wenig Eiterzellen enthielt. — Mit Rücksicht auf eine ev. Infektion empfiehlt sich auch aus diesem Grunde die Trepanation auf das Gebiet der V. K. zu beschränken, damit nicht der Glaskörper direkt von der Wunde aus infiziert werde. Eine Gegenanzeige gegen die Operation bildet das relativ seltene Auftreten der Spätinfektion nicht.

Schur (1185) sah unter den 85 Trepanationen der Tübinger Klinik 3 mal Aderhautablösung $= 3.5\%$ gegen 10% nach Glaukomiridektomie (Fuchs) und 22% nach der Lagrangeschen Operation (Meller). Möglicherweise spielt hier die Technik der einzelnen Operations-

methoden eine gewisse Rolle. Die Ablösungen gingen stets wieder zurück. In 2 Fällen stellten sich schwarze Streifen und Linien des Hintergrundes ein (Pigment oder auch Faltenbildungen).

Löhlein (19) betont, dass das Glaukom nicht eine Krankheit sui generis sei, sondern ein Symptomenkomplex. Da der Blutdruck bei Glaukomatösen häufig erhöht ist, so versuchte Löhlein, Adrenalin im Serum nachzuweisen, mit negativem Ergebnis; da die verschiedenen chemischen Methoden relativ wenig empfindlich sind, beweist das natürlich nichts gegen das Vorhandensein einer Adrenalinvermehrung. Aber auch die Froschbulbusmethode (Meltzer-Auer-Ehrmann), die bedeutend empfindlicher ist, ergab keine sicheren positiven Resultate im Gegensatz zu Kleczkowsky, dem er eine Reihe von Fehlerquellen nachweisen konnte.

Hertel (1173) konstatierte bei Einführung von grösseren Mengen Salzen oder Zucker und Gelatine eine starke Abnahme des Augendrucks, sowohl bei oraler, als auch besser noch bei intravenöser Einverleibung und zwar um so schneller, je mehr Substanz in der Zeiteinheit gegeben wurde. Es handelt sich um Konzentrationserhöhung des Blutes, die zur Wasserentziehung aus den Geweben führt. Diese Wasserentziehung liess sich durch Wägungen bestimmen, ebenso wie sich nachweisen liess, dass die ins Blut gebrachten Stoffe in das Augeninnere eingedrungen waren. Der Blutdruck spielt hierbei keine Rolle, was die Versuche mit aller Sicherheit ergaben. Nach Ausgleich der Konzentrationsänderung trat wieder normaler Augendruck ein, was durch Nachspülen physiologischer oder hypotonischer Na Cl-Lösung beschleunigt wurde. Auch bei künstlich nach Erdmann glaukomatös gemachten Augen wurde auf diese Weise prompte Erweichung erzielt. Dass auch beim Menschen durch Konzentrationsänderung des Blutes derartige Hypotonien erzeugt werden können, dafür spricht das Sinken des Augendruckes im Coma diabeticum. Bei Einführung von 20—30 g Kochsalz in 10% iger Lösung sank der Augendruck bei Hertel selbst von 25 mm auf 15—12 mm. Auch bei einem Glaukompatienten liess sich durch intravenöse Injektion von 250 ccm 10% iger Kochsalzlösung, die anstandslos vertragen wurde, eine Herabsetzung von 74 mm auf 15 mm innerhalb 35 Minuten erzielen. Ebenso bei einem zweiten Kranken von 52 auf 12 mm. Dabei trat stärkere Miosis auf. Ob in praxi diese osmotischen Änderungen zu verwerten sind, muss die Zukunft lehren, jedenfalls sind sie von höchstem theoretischen Interesse.

Sulzer und Ayrignac (1188) untersuchten den Stoffwechsel bei Normalen und Glaukomkranken verschiedener Genese, auch bei Sehnervenatrophie mit Exkavation. Beim primären Glaukom ist eine Störung des Leber- und Nierenstoffwechsels nachzuweisen, zu der noch eine lokale Disposition gehört. Ebenso fanden sich Unterschiede zwischen Kranken mit Glaukom und solchen mit Sehnervenatrophie und Exkavation.

Dolganoff (1168) weist darauf hin, dass eine spontane Ruptur der sehr festen Bulbushüllen infolge langsamer oder plötzlicher Steigerung des Binnendrucks nicht möglich ist. Hierzu gehören krankhafte Veränderungen der Bulbuswand selbst, häufig kommt wohl dann als auslösendes Moment ein kleines Trauma in Betracht. D. führt 5 Krankengeschichten eigner Beobachtung an, bei denen es sich stets um Glaukom mit Drucksteigerung handelte, nur bei einem Knaben bestand Buphthalmus ohne wesentliche Drucksteigerung. Im ersten Falle, dessen Auge anatomisch untersucht wurde, bestand die Schädigung der Hüllen in einer eitrigen Infiltration, die zur teilweisen

Zerstörung der Hornhaut geführt hat, wobei es dann bei dem gesteigerten Augendruck zum Bersten kam. Im zweiten Falle war auf Wunsch des Kranken in einem glaukomatösen Auge die Kataraktextraktion gemacht, die zu breiter Narbe führte. An dieser Stelle trat 2 Monate später ein Platzen ein, wahrscheinlich ebenfalls infolge eitriger Lockerung der Narbe. Ein dritter, unvollständig beobachteter Fall verlief ähnlich. Dagegen trat bei einem Fall von Buphthalmus mit verdünnter staphylomatöser Sklera ohne Erhöhung der Spannung Ruptur ein ohne eitrige Einschmelzung der Sklera, die aber hochgradig entartet war. In einem fünften Falle endlich erfolgte die Ruptur am Limbus eines buphthalmischen Auges.

Die fünf Fälle von Hydrophthalmus congenitus, über die Takashima (1189) berichtet, bestätigen im grossen und ganzen die bisherigen Befunde. Die vordere Kammer war stets vertieft. Der Kammerwinkel war viermal verwachsen, der Schlemmsche Kanal ganz oder zum grössten Teil verschlossen. Nur in einem Fall bestand eine freie Kammerbucht, doch war der Schlemmsche Kanal zum grössten Teil verschwunden. Wenn auch in diesem Fall die benachbarte Iris etwas infiltriert war, so ist doch bei den guten Strukturverhältnissen der Iris und des Corp. cil. diese Entzündung als sekundär aufzufassen. Ob diese Entzündung der Iris in den übrigen Fällen die Endursache für den Verschluss des Kammerwinkels bildete, lässt sich an diesen vier Beobachtungen nicht mehr eruieren, jedenfalls waren hier diese beiden Zustände zusammen vorhanden. Die übrige Uvea weist meist nur Schrumpfungsvorgänge auf. Die Verdünnung der äusseren Augenhüllen erstreckt sich vor allem auf den vorderen Abschnitt, besonders die Sklerokornealzone, während am hinteren Teil eine besondere Verdünnung nicht beobachtet wurde. Eine Verdünnung des hintern Skleralabschnittes wurde unter 27 Fällen nur fünfmal gefunden. Vielleicht handelt es sich hierbei um eine Komplikation mit Myopie. Von seiten der Hornhaut bestand mehr oder weniger starke Infiltration, vor allem nahe der Oberfläche, wodurch stellenweise eine Zerstörung der Bowmanschen Membran eintrat. Gefässneubildungen waren nicht vorhanden. Dehiszenzen der Descemet fanden sich dreimal. Nie waren Anomalien des Gefäss- und Nervensystems vorhanden.

Böhm (1167) konnte 8 Fälle von Buphthalmus untersuchen; in den meisten Fällen bestanden Risse der Descemet, sowie zuweilen Defekte der M. Bowmanii. Linse war öfters verlagert, dreimal war auch auf der Hinterfläche Epithel, wie bei embryonalen Linsen. (Einmal waren Reste der Tunica vasculosa lentis vorhanden.) Kammerwinkel meist obliteriert, nur einmal ganz frei. Dreimal lag die Iris total der Hornhauthinterfläche an, so dass man ev. an mangelhafte Trennung von Iris und Hornhaut denken muss. Der Schlemmsche Kanal war oft nur rudimentär, fehlte häufig völlig, teilweise bestand ein solider Strang an seiner Stelle. Gelegentliche Entwicklungsstörungen waren ebenfalls vorhanden, so fötaler Bau des Ciliarmuskels. Dreimal bestand Netzhautablösung, einmal zusammen mit Aderhautablösung, die einmal auch allein auftrat. Bei 4 Bulbis war die Iridektomie vorgenommen, deren Narben kaum sichtbar waren. Die vollständige Exzision der Iris war nur einmal gelungen. Bei sechs nur klinisch beobachteten Fällen war die Cyklodialyse gemacht, wobei viermal leichte Komplikationen auftraten. Die Wirkung war geringer wie bei Iridektomie und Sklerotomie; auch die hintere Sklerotomie hat sich nicht bewährt. Je früher operiert wurde, desto günstiger waren die Erfolge. Dauernde Heilungen traten nur selten ein.

XXI. Netzhaut.

Ref.: Meyer.

*1192) **Axenfeld: Retinitis externa ossificans unter dem Bilde des subretinalen Tumors.** 85. Vers. deutscher Naturforscher u. Ärzte, Wien. 21.—28. Sept.

*1193) **Bachstez: Ein Fall von atypischer Retinitis circinata.** Klin. Monatsbl. f. Augenheilk. Jahrg. 51, S. 232.

*1194) **Bayer: Zur Frage der angioiden Pigmentstreifenbildung der Netzhaut.** Klin. Monatsbl. f. Augenheilk. Jahrg. 51, S. 766.

*1195) **Coutela et Crenet: Rétinite hémorragique à Forme circinée.** Soc. d'ophtalm. de Paris. Juillet 1913. Annal. d'oculist. T. CL, S. 210.

*1196) **Elschnig: Über Netzhauttumoren.** 85. Vers. deutscher Naturforscher u. Ärzte, Wien. 21.—28. September.

*1197) **Elschnig: Die operative Behandlung der Netzhautablösung.** 85. Vers. deutscher Naturforscher u. Ärzte, Wien. 21.—28. September.

*1198) **Fleischer: Beitrag zur Lehre von der tuberkulösen Natur der Periphlebitis adolescentium.** Vereinigung der württembergischen Augenärzte. 1. Juni 1913.

1199) **Fleischer: Glioma retinae mit Phthisis bulbi.** Dissert. Heidelberg.

*1200) **Gilbert: Über Altersveränderungen, Sklerosen und Thrombosen der Zentralgefässe.** 85. Vers. deutscher Naturforscher u. Ärzte, Wien. 21.—28. Sept.

*1201) **Gilbert: Über juvenile Gefässerkrankungen des Auges.** Arch. f. Augenheilk. Bd. 75, S. 1.

*1202) **Hegner: Beitrag zur pathologischen Anatomie der embolischen Metastasen im Auge.** Klin. Monatsbl. f. Augenheilk. Jahrg. 51, S. 753.

*1203) **Hess: Über eine bisher nicht bekannte Ursache schwerer eitriger Chorio-Retinitis mit Netzhautablösung.** Arch. f. Augenheilk. Bd. 74, S. 227.

1203a) **Jauschke: Über Netzhautblutung bei Steigerung des allgemeinen Blutdruckes.** Dissert. Jena.

*1204) **Ichikawa: Über den ophthalmoskopischen Befund der Area centralis des albinotischen Auges.** Klin. Monatsbl. f. Augenheilk. Jahrg. 51, S. 9.

*1205) **Knapp: Über Netzhautveränderungen des Jünglingsalters.** Arch. f. Augenheilk. Bd. 74, S. 105.

1206) **Kohn: Klinische Untersuchung über den Verschluss der Zentralarterie.** Dissert. Tübingen.

*1207) **Krüger: Angeborene Anomalie der topographischen Verhältnisse am hinteren Augenpole.** Zeitschr. f. Augenheilk. Bd. XXX, S. 21.

1208) **Lange: Zur Kasuistik der Erkrankungen der Hypophisis und deren Umgebung sowie zur Erkenntnis der binasalen Hemianopsie.** Klin. Monatsbl. f. Augenheilk. Jahrg. 51, S. 15.

*1209) **Lenz: Fortgesetzte Untersuchung über die Sehsphäre.** Vereinigung d. Augenärzte Schlesiens u. Posens. 28. Juni 1913.

*1210) **Meller: Über das Wesen der sogen. Hippelschen Netzhauterkrankung.** Arch. f. Ophthalm. Bd. 85, S. 255.

*1211) **Pagenstecher: Unter dem Bilde der Netzhautablösung verlaufende erbliche Erkrankung der Retina.** Unterelsässischer Ärzteverein Strassburg.

1212) **Pietzker: Zur sogen. präretinalen Blutung.** Dissert. Tübingen.

*1213) **Rochon-Duvigneaud et Polack: Un cas de rétinite gravidique à la période cicatricielle.** Annal. d'oculist. T. CL, S. 88—92.

*1214) **Schur: Über Schädigung des Auges durch direktes Sonnenlicht.** Med. Korrespondenzbl. f. d. Württembergischen Landesverein. Bd. 83, Nr. 19, S. 281.

*1215) **Segelken: Über Dissimulation bei Augenleiden.** Berl. klin. Wochenschr. 1913. S. 1763.

*1216) **v. Stauffenberg: Über Seelenblindheit.** Neurol. Centralbl. Nr. 17, S. 1119.

1217) **Stargardt: Über familiäre progressive Degeneration in der Makulagegend des Auges.** Zeitschr. f. Augenheilk. Bd. 30, S. 95.

*1218) **Stern: Über Angiomatose der Retina (sogen. v. Hippelsche Krankheit.** Centralbl. f. Augenheilk. 1913. S. 298.

*1219) **Vail: Rundfragen über die Resultate der ausgeführten Behandlung von Netzhautablösung und eine neue Theorie. Übersetzt von Ohlemann.** Wochenschr. f. Therap. u. Hyg. d. Auges. Nr. 34.

1220) **Wegner: Über Netzhautablösung.** Dissert. Greifswald.

In einem sonst intakten und, abgesehen von zentralem Skotom, sehfähigen Auge entwickelte sich, wie Axenfeld (1192) berichtet, bei einem 60jährigen Mann eine subretinale grauweissliche Prominenz von so charakteristischem Tumoraussehen, dass die Enukleation ausgeführt wurde. Es fand sich aber mikroskopisch kein Tumor, sondern ein Bild, das dem von Coats bei jugendlichen Personen beschriebenen und bei Kindern schon öfters für ein Gliom gehaltenen Krankheitsbild der Retinitis exsudativa (haemorrhagica) externa weitgehend gleicht, aber die bisher im sehfähigen Auge nicht beobachtete Erscheinung darbot, dass eine ausgedehnte Verknöcherung eingetreten war. Die Chorioidea war fast gar nicht und sicher nur sekundär beteiligt. Auf dem 2. Auge liess sich dann der gleiche Prozess von Anfang an genau verfolgen; hier blieben auch bis zur Entwicklung des Tumorbildes einzelne Hämorrhagien sichtbar am Rande der Prominenz. A. zeigt eine Serie ophthalmoskopischer Bilder beider Augen und der Präparate des einen und fügt schliesslich hinzu, dass ausser der geschilderten Form und ausser der als solcher schon längst bekannten Fuchsschen «Retinitis circinata» zu der merkwürdigen Gruppe der «Retinitis externa» auch hinzugehört als eigene Gruppe die «Retinitis mit angioiden Pigmentstreifen». A. demonstriert auch von dieser typische ophthalmoskopische Bilder und betont, dass es sich bei den angioiden Streifen nicht um einen gelegentlichen Nebenbefund, sondern um eine besondere, in ihren Einzelheiten sehr merkwürdige und noch unaufgeklärte Krankheit handelt, bezüglich derer auf die jüngst aus seiner Klinik erschienene Arbeit von Bayer (Klinische Monatsblätter f. Augenheilk., 1913, Juni) verwiesen wird. Köllner.

Bachstezs (1193) Fall betrifft eine Netzhauterkrankung, die durch ihre mit Zentralskotom einhergehenden Makulaveränderungen, durch charakteristische weisse Flecken mit Anordnung in Kreisform, durch die Ätiologie und durch den chronischen, der Behandlung trotzenden Verlauf als der Retinitis circinata nahestehend aufzufassen ist. Sie unterscheidet sich jedoch von derselben durch die Lage des ganzen Fleckengürtels oberhalb Papille und Makula, durch eigentümliche Herde in der Makula und durch oberflächlich gelegene Netzhauttrübungen im Bereiche des Fleckengürtels. Zurückgeführt wird die Erkrankung auf die Arteriosklerose der 62jährigen Patientin.

Bayer (1194) beschreibt zwei Fälle von angioider Pigmentstreifenbildung aus der Freiburger Universitäts-Augenklinik. In beiden Fällen handelt es sich um zirkulär die Papille umlaufende Pigmentstreifen, von denen wieder radienförmige andere Streifen in die Peripherie ausstrahlen.

Stellenweise werden diese Streifen, welche überhaupt mit Gefässen Ähnlichkeit haben, unterbrochen von Strecken, die die Farbe von Arterien haben. B. sagt, dass diese Erscheinungen eine Erkrankung darstellen, deren Ätiologie uns völlig unbekannt ist und bleiben wird bis die pathologische Anatomie die Frage löst.

Coutela und Crenet (1195) stellten eine 75jährige Diabetikerin mit typischer Retinitis circinata bei starker Blutdruckerhöhung vor. Der Ring von weissen Flecken war besonders gut ausgeprägt. Ätiologisch war das gleichzeitige Vorhandensein frischer Blutungen wichtig. Causé.

Elschnig (1196) berichtet über seine Erfahrungen über die Behandlung der Netzhautablösung seit dem Jahre 1907, in welcher Zeit er möglichst sämtliche in Betracht kommenden operativen Verfahren in Anwendung gezogen hat. Nur friedlich behandelt wurden in der gebräuchlichen Weise 44 Patienten: Wiederanlegung in drei Fällen, in einem sehr bald Rezidive und Verlust des Sehvermögens. In einem war die Beobachtungsdauer nur drei Wochen. Ausschliesslich nur Punktion der Netzhautablösung wurde an 18 Augen angewendet; davon 6 zum Teil wesentlich gebessert, 1 geheilt, 3 unmittelbar verschlechtert. Vielfach wurden nach der Punktion noch andere Verfahren angewendet, so dass die Gesamtzahl der einfachen Punktionen 48 beträgt Punktion und Kauterisation wurde im ganzen 41 mal an 29 Augen von 27 Patienten ausgeführt, ausschliesslich an 10 Augen, davon 1 Heilung, 4 mal vorübergehende Besserung. Deutschmannsche Durchschneidung wurde 10 mal vorgenommen. Resektion der Sklera nach L. Müller und in einer eigenen Modifikation (Exzision im vorderen Bulbusabschnitte) wurde insgesamt 16 mal ausgeführt, darunter 2 mal an einem Auge. 11 mal wurde eine wesentliche Besserung erzielt. Seit dem Jahre 1908 hat E. Punktion der Netzhautablösung in Verbindung mit Injektion von Kochsalzlösung oder Tyrodescher Flüssigkeit oder individual eigenem Blutserum angewendet. Seit 1912 Birch-Hirschfeld ein ähnliches Verfahren angegeben hat, wurde auch dieses angewendet. Punktion mit Glaskörperinjektion wurde an 22 Augen, von 20 Kranken, 25 mal ausgeführt. Davon keine dauernde Wiederanlegung, wohl aber vorübergehende oder dauernde wesentliche Besserung in 9 Fällen. Ausgedehnter Nachprüfung wert erscheint daher die Skleralresektion und die Punktion mit Glaskörperinjektion. Köllner.

Elschnig (1197) demonstriert: 1. einen Fall von Sarkom der Retina. 22jährige Frau. 2 Jahre vorher gelblicher prominenter Tumor in der Makulagegend. Jetzt leichte Drucksteigerung, Amaurose, totale Netzhautablösung. Anatomisch: unmittelbar vor der Papille grosses spindelzelliges Leukosarkom, reichliche cystenartige Bildungen in der Netzhaut. Der Fall ist vollständig analog mit dem von Schieck als Peritheliom beschriebenen Netzhauttumor. 2. Eine bisher anscheinend noch nicht bekannte Art von Tumor der Netzhaut eines 15jährigen, an Iridocyklitis und Sekundärglaukom erblindeten Knaben. Die Neubildung nimmt den vordersten Anteil der Retina bis unmittelbar zur Ora ein und besteht aus einem faserigen Grundgewebe mit reichlichsten epitheloiden Zellen, stellenweise Gefässkonvoluten und hyalinartigen Einlagerungen. Das Pallisadenepithel ist an einer Seite zu cystenartigen, reich gefalteten, einschichtigen Membranen gewuchert, deren Zellen an manchen Stellen direkten Übergang in den Netzhauttumor zeigen. E. benennt diesen Tumor nach Verocay, als von den Nervenbildungszellen ausgehend, Neurinom oder Neurocytom. Vielleicht kommen derartige

Geschwulstbildungen bei Fällen von scheinbarer idiopathischer Netzhautablösung mit Sekundärglaukom ohne Iritis öfters vor und haben vielleicht gewisse Beziehungen zur Hippelschen Angiomatosis retinae. Köllner.

Fleischer (1198) bringt einen typischen Fall von Periphlebitis adolescentium bei einem mit Lungentuberkulose behafteten Patienten. Auf dem einen Auge war eine typische Periphlebitis ohne Komplikationen vorhanden. Auf dem anderen Auge war die Periphlebitis kompliziert mit tuberkulöser Erkrankung des vorderen Augenabschnittes.

Anknüpfend an die Joresschen Anschauungen von Wesen und Entwickelung der Arteriosklerose untersuchte Gilbert (1200) eine grössere Reihe von Sehnerven der verschiedensten Altersstufen auf das Verhalten der Zentralgefässe. Er fand zum Unterschiede von Hertel die rein senilen, durch hyperplastische Intimaverdickung gekennzeichneten Veränderungen im höheren Alter seltener, vielmehr daneben öfters eine diffuse Arteriosklerose, kenntlich an der Kombination der hyperplastischen und kompensatorischen Intimaverdickung und an der fettigen Degeneration in der hyperplastischen Schicht. Die Arteriosklerose nach Hertel, nämlich die buckelige Intimaverdickung, stellt einen höheren Grad der Sklerose dar, der sich besonders gern in der Nähe der Lamina cribrosa und der Eintrittsstelle der Zentralgefässe in den Sehnervenstamm entwickelt. Im Anschluss hieran wurden mehrere Fälle von sklerotischem und thrombotischem Verschluss eines oder beider Zentralgefässe untersucht, wobei besonders auf die bisher nicht beachtete fettige Degeneration und die Entartung der elastischen Elemente geachtet wurde. Köllner.

Gilbert (1201) kommt nach Schilderung einiger Fälle von juveniler Glaskörperblutung zu dem Schlusse, dass es sich hierbei um Gefässerkrankungen handelt, und wo die Genese dieser Erkrankungen unaufgeklärt war, handelte es sich um tuberkulöse oder wenigstens um tuberkuloseverdächtige Individuen. Und zwar sind es zumeist Fälle von leichterer Tuberkulose. Betreffs der Behandlung sagt er, dass die einmal beobachtete erhebliche Besserung ganz unabhängig von Tuberkulinbehandlung auftrat. Andererseits war trotz Lokalreaktion an der Retina in Form von kleinen Hämorrhagien ein wirklich schädigender Einfluss nicht festzustellen. Immerhin ist, wie bei jeder Tuberkulinbehandlung, äusserste Vorsicht und ständige ophthalmoskopische Kontrolle geboten.

Hegners (1202) Patient litt an Gelenkrheumatismus, Insuffizienz der Mitralis und dann Stenose, nach 7 Jahren an hochgradiger Aorteninsuffizienz. Der Patient erblindete dann auf dem rechten Auge durch Embolie der Zentralarterie. Die mikroskopische Untersuchung ergab das seltene, bisher noch nicht beschriebene Bild einer von der Arterienwand ausgehenden Ausbuchtung. Die Arterienwand zeigte einen entzündlichen Prozess. Es handelt sich also um eine aneurysmatische Ausbuchtung der Arteria centralis.

Hess (1203) untersuchte einen Bulbus mit eitriger Chorioretinitis anatomisch und fand eine hochgradige Trübung und Entartung des Glaskörpers bei gleichzeitiger Verdickung der losgelösten Netzhaut. Als Ursache der zu völliger Amaurose führenden Erkrankung fand sich eine Fliegenlarve von Hypoderma bovis, welche Monate in dem Auge des 5jährigen Kindes gewesen war. Es besteht, da kein anderer Weg festzustellen war, die Vermutung, dass die Larve auf dem Blutwege an diese Stelle gelangt war.

Ichikawa (1204) bestätigt betreffs des ophthalmoskopischen Befundes der Area im ganzen die Befunde Elschnigs. Die Gefässe treffen sich nicht wie beim normalen Auge in einem Punkte, sondern gehen regellos durcheinander. Ferner fehlt die scharfe Abgrenzung und der Reflex der Makula. Es handelt sich also beim albinotischen Auge um ein Fehlen der Ausbildung der Netzhautmitte. Befunde, wie sie von Wolfrum, Seefelder und zuletzt Elschnig bereits erhoben sind.

Knapp (1205) konnte 4 Fälle von Netzhauterkrankungen des Jünglingsalters beobachten und bestätigen, dass die primäre Erkrankung in den Netzhautvenen entsteht. Bestimmte Fälle von Netzhautperiphlebitis, rezidivierenden Glaskörperblutungen, Retinitis proliferans und Retinitis mit Massenexsudationen können unter dieser allgemeinen Kategorie «Blutgefässerkrankungen der Netzhaut des Jünglingsalters» gebracht werden. Die Beziehung derselben zur Tuberkulose lässt sich schwer beweisen. In den vorliegenden Fällen schien der tuberkulöse Ursprung wahrscheinlich zu sein. In einem derselben war die Tuberkulinbehandlung erfolgreich, in einem anderen zweifelhaft und in zwei Fällen war sie erfolglos.

In Krügers (1207) Fall stehen die Augen einzeln untersucht divergent zum fixierten Punkte, der Winkel zwischen Pupillarachse und Gesichtslinie beträgt rechts 20—22, links 18—20°; als Ursache für diese Erscheinung finden wir eine Lageveränderung am hinteren Augenpole, und zwar liegt die Papille fast genau in der Pupillarachse. Die Sehschärfe war $^1/_6$ nach Korrektion. Das Gesichtsfeld war beiderseits temporalwärts eingeschränkt. Beiderseits war die Papille $^2/_3$ bis $^3/_4$ blässer als normal, nach K. die Folge einer Störung in der Entwicklung der Netzhautgefässe, wofür ja auch die anomale Lage des Gefässporus spricht.

Lenz (1209) berichtet über seine Untersuchung des Farbensinnes. Nach den Serienschnitten zu urteilen, gibt es kein isoliertes Zentrum für den Farbensinn, sondern es handelt sich dabei um eine Bindung dieses Unterscheidungsvermögens an die obersten Schichten der Kalkarinarinde. Dafür spricht bei Kaninchen, welche in blauem Lichte aufgewachsen sind, eine Rarefikation der Ganglienzellenschicht in den Pyramiden.

An der Hand eines Falles, den er veröffentlicht, geht Meller (1210) auf die Ursache der Hippelschen Erkrankung der Netzhaut ein, wie sie nach seiner Ansicht besteht. Er hält die Erkrankung für eine gliomatöse Degeneration der Netzhaut, in welcher die Erweiterung und Schlängelung der Netzhautgefässe, aneurysmatische Ausbauchungen, Neubildung von Gefässknäueln nicht als Zeichen einer primären Gefässerkrankung bzw. Angiomatose aufzufassen sind. Die Gefässveränderungen scheinen um so ausgesprochener zu sein, je diffuser der Erkrankungsprozess der Netzhaut ist. Die Hauptveränderung scheint in einer Wucherung des Gliagewebes zu bestehen. Die Wucherung an den Gefässen ist eine reaktive. Das Vorhandensein cystischer Hohlräume ist bei Gliomen häufig. Die roten Flecke sind Gefässkonvolute.

Pagenstecher (1211) sah eine unter dem Bilde der Netzhautablösung auftretende Erkrankung der Retina, von welcher nur die männlichen Familienmitglieder und zwar in den ersten Lebensjahren befallen wurden.

Rochon-Duvigneaud und Polack (1213) bringen Bilder einer Retinitis albuminurica gravidarum im Stadium der Vernarbung. Es handelte sich um eine 27jährige Frau, die im Alter von 19 Jahren nach

frühzeitiger Albuminurie im 4. Monat der Gravidität eine schwere Sehstörung durch eine Papillo-Retinitis erlitt, die im 6. Monat die Einleitung der Frühgeburt notwendig machte. Der Urin blieb auch später eiweisshaltig. Die Sehschärfe blieb dauernd schwer geschädigt. Ophthalmoskopisch fanden sich neben neuritischer Optikusatrophie ausgedehnte narbige Veränderungen der Netzhaut, die nichts Typisches hatten. Die Diagnose einer Retinitis gibt unbedingt die Indikation zur sofortigen Unterbrechung der Gravidität ab, zumal das Kind in solchen Fällen meistens doch nicht lebensfähig ist. Causé.

Schur (1214) berichtet über 39 Fälle von Sonnenblendung aus der Tübinger Klinik, welche die typischen Merkmale und den Verlauf zeigen, wie sie in allen ähnlichen Fällen beobachtet werden. Betreffs des anatomischen Befundes verweist er auf die experimentellen Arbeiten Birch-Hirschfelds, da ein anatomischer Befund beim Menschen noch nicht vorliegt.

Veranlasst durch einen Fall von versuchtem Betruge bei der Sehprüfung, welcher mit Hilfe eines durchlöcherten Taschentuches vor dem zu verschliessenden Auge inszeniert wurde, hat Segelken (1215) eine Dissimulationsbrille konstruiert, welche diese Möglichkeit ausschliesst.

Im Anschluss an zwei selbst beobachtete Fälle von Seelenblindheit, von denen der eine 6 Jahre lang nach einer Apoplexie, der andere nach einer Reihe epileptischer Anfälle auf arteriosklerotischer Basis sich entwickelte, präzisiert v. Stauffenberg (1216) seine Ansicht dahin, dass es sich bei der Seelenblindheit nie um den Ausfall einer isolierten Funktion handelt, sondern um eine asemische Störung, hervorgerufen durch eine Diaschisiswirkung innerhalb eines ausgedehnten Mechanismus, ausgelöst durch einen lokalen Herd, fixiert durch die infolge diffuser Rindenschädigung eingeschränkte Ausgleichsmöglichkeit des übrigen Gehirns. Der erste Fall wird noch als Beispiel gegen die Theorie Henschens von der Netzhautprojektion herangezogen, da hier die nach jener Theorie zu erwartende Quadrantenhemianopsie niemals nachgewiesen werden konnte.

Stern (1218) sah einen Fall von Hippelscher Krankheit. Hier handelt es sich um angiomatöse Erweiterungen der Vena temporalis superior, welche ein Netz von Lagunen über der ganzen Netzhaut schufen. An einer Stelle war auch nach S.s Ansicht der Beginn einer solchen Lagunenbildung zu beobachten. Es zeigten sich zahlreiche kleinere parallele, neu gebildete Gefässstämmchen, welche dann vermutlich zu einem grösseren Gefäss zusammenfliessen.

Vail (1219) richtete an 281 Augenärzte eine Rundfrage über ihre Therapie und Erfolge bei Ablatio. Danach waren 1 pro Mille dauernde Heilungsresultate vorhanden. V. kritisiert die Verfahren in der Weise, dass die medizinische Behandlung ein Fehlschlag sei, da die Ätiologie nicht erkannt wäre. Die chirurgische Behandlung sei auch nicht wissenschaftlich begründet, also brutal. Die Ablatio sei nicht als Krankheit, sondern als Symptom aufzufassen. Die eigentliche Erkrankung sei eine funktionelle Lähmung der Ciliarfortsätze, die die Flüssigkeitssekretion im Auge hielte. Die Behandlung müsse sich nur darauf erstrecken, die verlorene Funktion der Ciliarfortsätze wiederherzustellen.

XXII. Sehnerv und Sehbahn.

Ref.: Meyer.

*1221) **Ahrens: Über einen Tumor am Chiasma.** Naturwissensch. med. Gesellsch. Jena. 10. Juli.

*1222) **Bonnefoy** et **Opin: Gomme syphilitique du chiasma.** Arch. d'ophtalm. T. XXXIII, S. 477—491.

1223) **Braun: Staphylom und Papillitis nach Kalkverätzung.** Dissert. München.

*1224) **Fleischer: Zur Diagnose, Pathologie und Therapie der Hypophysistumoren.** Vereinigung d. Augenärzte Schlesiens u. Posens. 28. Juni 1913.

1225) **Frenkel, Henri: Sur les Relations des affections familiales du nerf optique avec celles du systeme nerveux.** Zentralbl. f. Augenheilk. 1913. S. 243.

1226) **Frenkel: Über das Verhalten der Gesichtsfeldgrenzen bei Stauungspapille.** Inaug.-Diss. Königsberg.

*1227) **Freund: Tabes mit Hemianopsie.** Sitzung d. Breslauer psychiatr. neurologischen Vereinigung.

1228) **Harald, Larsen: Die Schädeldeformität mit Augensymptomen.** Klin. Monatsbl. f. Augenheilk. 51. Jahrg. S. 145.

*1229) **Ischreyt: Über einen Fall von luetischer Erkrankung des Chiasmas.** Arch. f. Augenheilk. Jahrg. 1913. S. 72.

1230) **Lange: Zur Kasuistik der Erkrankungen der Hypophysis und deren Umgebung sowie zur Kenntnis der binasalen Hemianopsie.** Klin. Monatsbl. f. Augenheilk. 51. Jahrg. S. 15.

*1231) **Langenbeck: Zur Differentialdiagnose der retrobulbären Optikustumoraffektionen.** Vereinigung d. Augenärzte Schlesiens u. Posens. 28. Juni 1913.

*1232) **De Lapersonne: Méningites optiquès dans la syphilis récente.** Arch. d'ophtalm. T. XXXIII. S. 465—469.

*1233) **Pagenstecher** und **Tilp: Akute Erblindung bei Hirnabszess.** Unterelsässischer Ärzteverein in Strassburg. 28. Juni 1913.

*1234) **Perthes: Tumor in der Nähe des rechten Okzipitallappens des Grosshirns.** Münch. med. Wochenschr. Nr. 31. S. 1746.

*1235) **Perthes: Tumor der Hypophyse.** Münch. med. Wochenschr. Nr. 31. S. 1747.

*1236) **Pincus: Neuritis optici bei Neurofibromatosis.** Med. Klinik. Nr. 29.

*1237) **Rados: Über die kavernöse Sehnervenentartung.** Klin. Monatsbl. f. Augenheilk. 51. Jahrg. S. 355.

*1238) **Schloffer: Zur operativen Behandlung der Sehstörungen beim Turmschädel.** Klin. Monatsbl. f. Augenheilk. 51. Jahrg. S. 1.

*1239) **Uhthoff: Fall von zentraler kongenitaler Amaurose mit doppelseitiger Atrophie der Okzipitallappen.** Vereinigung d. Augenärzte Schlesiens u. Posens. 28. Juni 1913.

Bei einem Patienten Ahrens (1221) trat links temporale. dann nasale, dann rechts temporale Hemianopsie ein. Hemianopische Pupillenreaktion bei ophthalmoskopisch normalem Befunde und normaler Sella turcica im Röntgenbild. Da also Hypophysentumor ausgeschlossen war. wurden die Siebbeinzellen ausgeräumt mit gutem Erfolg. Nach Ansicht des Operateurs handelt es sich um eine rhinogene Sehnervenstörung auf Grund chronischer Erkrankung der hinteren Nebenhöhlen.

Bonnefoy und Opin (1222) bringen den klinischen und anatomischen Befund eines luetischen Gumma des Chiasma bei einer 34jährigen Bardame, die 6 Jahre vorher eine kaum behandelte Lues akquiriert hatte. Die Erscheinungen der luetischen Basiserkrankung entwickelten sich ganz rapid in klassischer Weise. Das wichtigste Zeichen war der Verlust der Intelligenz bis zur fast völligen Demenz; Sehprobe und Gesichtsfeldaufnahme waren deshalb unmöglich. Das erste beobachtete Symptom war eine Lähmung des Okulomotorius der linken Seite; ophthalmoskopisch war nur eine wenig ausgesprochene Entfärbung der Papillen sichtbar, was sich aus dem ausserordentlich raschen Verlauf der Affektion erklärt. Anatomisch sassen die Veränderungen hinter dem Chiasma und in seinem Niveau, die gummöse Neubildung verlief in diagonaler Richtung von links hinten nach rechts vorne. Zum überwiegenden Teil sass sie auf der linken Seite, hatte dort den Okulomotorius vollkommen zerstört und den Ursprung des Sehnervenbündels. In der Chiasmagegend selbst nahm der grössere Teil des Tumors die rechte Seite ein, in dem er das Chiasma ganz nach der linken Seite verdrängte, und zwar nahm hier das Gumma seinen Ausgang von einer enormen Periarteriitis der rechten Karotis. Mikroskopisch fand sich in beiden Sehnerven im retrobulbären Teil deszendierende Degeneration in Sanduhrform. Im übrigen wiesen sämtliche Gehirngefässe, kleine wie grosse, besonders aber die zwischen Chiasma und Grosshirn gelegenen, ausgedehnte Veränderungen im Sinne einer obliterierenden Endarteriitis (Heubner) auf. Auffällig war das fast völlige Fehlen von Veränderungen der Sehnervenscheiden. Causé.

Fleischer (1224) berichtet über die in den letzten 10 Jahren in der Tübinger Klinik beobachteten Fälle von Hypophysistumoren. Es ist danach nicht immer die heteronyme Hemianopsie vorhanden, sondern es gibt auch Fälle mit zentralen Skotomen und konzentrischer Einschränkung. Zweimal wurde nach der Schlofferschen Methode und einmal nach der Hirschschen Methode operiert. Die Operation ist durch den Verfall des Sehvermögens indiziert.

Bei einer 68jährigen Patientin Freunds (1227) wurden dominierende Schmerzen, gastrische Krisen und Blasenschwäche festgestellt. Ohne vorhergegangene Insulte fand sich rechtsseitige homonyme Hemianopsie. Pupillen reagieren gut. Hintergrund normal. Wassermann im Blut und Punktat +, Nonne-Appelt +, Lymphocytose.

Ischreyt (1229) beobachtete einen Fall von luetischer Erkrankung des Chiasmas, bei welchem ein doppelseitiges temporales negatives Skotom festzustellen war. Der Wassermann fiel positiv aus. Ein Gumma der Hypophysis ist ausgeschlossen. In erster Linie ist an eine basale gummöse Wucherung zu denken, woran sich eine Erkrankung des Chiasmas selbst schloss. Auch das Röntgenbild unterstützt diese Ansicht, denn es lässt auf einen grösseren Tumor schliessen, welcher beim Sitze in dem Chiasma eine viel grössere Zerstörung verursacht hätte.

Lange (1230) schildert zwei Fälle von Hypophysiserkrankung, von denen der erste nach vorausgegangener bitemporaler Hemianopsie mit Freilassung der Makula, schliesslich mit Amaurose endete. Eine Sektion wurde nicht ausgeführt. Beim zweiten Falle war nach Erlöschen des Farbenperzeptionsvermögens ein symmetrischer Ausfall beider nasaler Hälften zu konstatieren. Es wird in diesem Falle angenommen, dass ein Tumor auf die

dorsale Fläche des Chiasmas übergegriffen hat, die hier liegenden ungekreuzten Fasern organisch destruiert hat, ohne die tieferen Partien zu schädigen. Der Tumor müsste dann vom Boden des dritten Ventrikels ausgehen. Kommt diese Entwickelung zum Stillstand, so wird dauernde binasale Hemianopsie entstehen.

Langenbeck (1231) spricht über die verschiedenen Ursachen, welche eine retrobulbäre Optikusaffektion bedingen können, wie multiple Sklerose, Heredität, Lues, Nebenhöhlenerkrankung, Gravidität, Nebenhöhlenerkrankungen, Diabetes, Blutverlust, Trauma. Im ganzen sind vier Hauptgruppen vorhanden. Die Fälle, welche keine Erklärung finden, sind später meist auf beginnende multiple Sklerose zurückzuführen.

Zur besseren Erklärung der mannigfachen klinischen Erscheinungen der frühzeitigen luetischen Erkrankungen des Sehnerven nimmt de Lapersonne (1232) eine meningeale Entzündung des Optikus, bzw. seiner Scheiden im Verlaufe zwischen Canalis opticus und Sehnerveneintritt in den Bulbus an. Besonders die Arachnoidea wird zuerst ergriffen, und von da setzt sich sekundär die Entzündung auf die interfaszikulären Zwischenräume fort, womit dann auch die Nervenfasern geschädigt werden. Diese Annahme einer optischen Meningitis wird durch die Untersuchung des Liquor cerebrospinalis gestützt, der besonders reich an zelligen und polynukleären Elementen ist. Auch der anatomische Befund spricht dafür. Zur Behandlung bedient sich de Lapersonne, je nach der Schwere des Falles, dreier Methoden: die erste besteht in 20—30 Sublimatöl-Injektionen mit Pausen von 2—3 Tagen; bei der zweiten wird erst eine Serie von 12 Quecksilber-Injektionen gegeben, hierauf 3 oder 4 intravenöse Salvarsan-Einspritzungen von 25—40 Zentigramm in Intervallen von 8 Tagen und schliesslich noch eine Serie Quecksilber-Injektionen; bei ganz schweren Fällen wird gleich mit der Salvarsanbehandlung begonnen und danach Hg in Injektionen gegeben. Causé.

Pagenstecher und Tilp (1233) sahen einen Patienten mit doppelseitigem Hirnabszess, welcher drei Tage vor seinem Tode erblindete. Die Sektion ergab das Vorhandensein eines doppelseitigen Gehirnabszesses in der Gradioletschen Strahlung, welcher ziemlich oberflächlich sitzend und ausgedehnt ziemlich lange keine Erscheinung gemacht hatte. Die Bakterienflora in demselben war eine ziemlich mannigfaltige.

Perthes (1234) beschreibt einen Fall von Fibrosarkom an der parietalen rechten Hirnrinde von 5 cm Durchmesser mit Klopfempfindlichkeit, rechtsseitiger Abduzenslähmung und linksseitiger Hemianopsie für Farben. Nach der Operation verschwanden sämtliche Erscheinungen.

Perthes' (1235) Patientin litt durch Adenom der Hypophyse an Akromegalie bitemporaler Hemianopsie, mäfsigem Kopfschmerz. Nach der Operation (nach Schloffer-v. Eiselsberg) war der Visus auf dem linken Auge wenigstens wesentlich gebessert.

In Pincus' (1236) Falle handelt es sich um Neurofibromatosis nach doppelseitiger Neuritis optica. P. hält dieselbe analog den bereits veröffentlichten Literaturfällen nicht für eine Neurofibromatose des Optikus selbst. Er fasst sie als eine Neuritis dorsalis chronica mit akuten Nachschüben auf, bei der die Entzündung ihre Wirkungen bis auf den Sehnervenkopf ausdehnt.

Rados (1237) veröffentlicht zwei Fälle von kavernöser Sehnervenentartung. Im ersten Falle handelt es sich um eine Thrombose der Zentral-

vene. Die Thrombose führte dann zu sekundärem Glaukom und zu kavernöser Degeneration des Sehnerven. Nach der bindegewebigen Organisation des Thrombus zu urteilen und der starken Auflockerung der Optikusfaserschicht muss der Thrombus schon längere Zeit bestanden haben. Die lokalen Veränderungen sind am Platze des Thrombus nur minimale. Einen höheren Grad erreichen die Veränderungen in den Netzhautvenen. Dasselbe Bild fand sich bei dem zweiten Falle. Nach Gilbert wird die Bedeutung der Zirkulationsstörungen für die Entstehung der Kavernen anerkannt. Auch nach den vorliegenden Fällen scheinen die Zirkulationsstörungen grössere Bedeutung zu haben.

Schloffer (1238) hat zwei Fälle von Turmschädel mit starker Herabsetzung des Visus der von ihm sogenannten Kanaloperation unterworfen und beschreibt diese Operation im einzelnen. Danach ist die Entfernung des Daches des Canalis opticus trotz aller theoretischen Bedenken durchaus möglich, ohne irgendeine Schädigung des Optikus. Indiziert wurde die Operation durch die Behrsche Theorie, dass bei Turmschädel die Karotis den Optikus zu stark an das feste Dach des Kanales dränge. In dem einen Falle wurde Wiederkehr der Lichtempfindung, im anderen eine vielleicht geringfügige vorübergehende Besserung des Visus erzielt. Bei bereits eingetretener Atrophie kann natürlich keine Wirkung erzielt werden. Erst spätere Erfahrungen werden entscheiden, ob nicht in frischen Fällen, wo noch keine Atrophie nach Stauungspapille vorliegt, die Kanaloperation im Verein mit einer Dekompressivoperation günstige Aussicht betreffs des Erfolges sichert.

Uhthoff (1239) spricht über den anatomischen Befund bei einer kongenitalen zentralen Amaurose, der sich als abgelaufene symmetrische Encephalitis der beiden Okzipitallappen erwies. An den kleineren und mittleren Gefässen fand sich eine Perivaskulitis, und in den betroffenen Hirnpartien ein gleichmäfsiger Schwund des Markes, zum Teil unter der äusseren Rindenschicht eine Vakuolenbildung. Die Pia ist verdickt und stellenweise entzündlich infiltriert. Es handelt sich also nicht um eine Encephalomalacie, sondern um eine alte Encephalitis.

XXIII. Unfallerkrankungen, Verletzungen, Fremdkörper, Parasiten.

Ref.· Meyer.

*1240) **Bär: Cataracta nach Wespenstich.** Klin. Monatsbl. f. Augenheilk. 51. Jahrg. S. 314.

*1241) **Brunetière: La filaire de l'oeil (Filaria loa) peut-elle déterminer des complications cérébrales.** Annal. d'oculist. T. CL. S. 100—109.

*1242) **Davids: Doppelte Perforation des Auges durch Aufspiessen.** Klin. Monatsbl. f. Augenheilk. 51. Jahrg.

*1243) **Elschnig: Zur Statistik der Eisensplitterverletzungen des Auges.** Zentralbl. f. Augenheilk. 1913. S. 230.

*1244) **Elschnig: Eisensplitter in der Linse.** Klin. Monatsbl. f. Augenheilk. 51. Jahrg. S. 787.

*1245) **Fujita: Über Verweilen von Quecksilber im Auge während 14 Jahren nebst experimentellen Untersuchungen über die Giftwirkung dieses Metalles auf das Kaninchenauge.** Arch. f. Augenheilk. Jahrg. 1913. Bd. 75, S. 99.

*1246) **Gent: Plombs de chasse magnétiques de l'orbite, extraction à l'aimant.** Revue générale d'ophtalm. T. XIX. S. 337—341.

*1247) **v. Grósz: Erfahrungen über Augenmagnete.** 85. Vers. dtsch. Naturforscher u. Ärzte, Wien, 21.—28. Sept.

*1248) **Hesse, R.: Ein Fall von seltener Schrotschussverletzung.** Klin. Monatsblätter f. Augenheilk. 51. Jahrg. S. 29.

*1249) **v. Hippel: Bemerkungen zu der Arbeit von v. d. Hoeve. „Extraktion von Kupfersplittern aus dem Glaskörperraum."** Klin. Monatsbl. f. Augenheilk. 51. Jahrg. S. 104.

1250) **König: Über Augenstörungen bei Schädelbasisfraktur.** Inaug.-Diss. Zürich.

*1251) **Kraus: Verletzungen des kindlichen Auges während der Geburt.** Nürnberger med. Gesellsch. u. Poliklinik. 8. Mai 1913.

1252) **Lampè: Erfahrungen mit dem Innenpolmagneten.** Inaug.-Diss. Tübingen.

1253) **van Lint: Grain de poudre accolé à l'iris.** La Policlinique 15. juillet 1913.

1254) **van Lint: Eclat de cuivre intraoculaire.** La Policlinique 1. aout 1913.

1255) **Pauly: Das Schicksal der Magnetoperierten.** Inaug.-Diss. Giessen.

*1256) **Sandmann: Über Schussverletzungen.** Med. Gesellsch. Magdeburg. 24. April 1913.

1257) **Schmidt: Erfahrungen über die Magnetextraktion am Auge.** Inaug.-Diss. Königsberg.

*1258) **Schnaudigel: Die Kuhntsche Lappendeckung.** Wissenschaftl. Vereinigung am städtischen Krankenhaus Frankfurt a. M. 8. Juli 1913.

*1259) **Stülp: Beginnender Sehnervenschwund, Simulation, traumatischer Diabetes, traumatische Hysterie oder Rentenhysterie.** Rhein.-westfälische Gesellsch. f. Versicherungsmedizin. 4. Mai 1913.

1260) **Stuelp-Mühlheim: Traumatische Hysterie, traumatischer Diabetes oder Simulation?** Zeitschr. f. Augenheilk. Bd. XXX, S. 139.

*1261) **Vinsonneau: Le tétanos consécutif aux traumatismes orbito-oculaires.** Arch. d'ophtalm. T. XXXIII. S. 418—425.

*1262) **Vossius: Orbitalverletzung.** Med. Ges. Giessen. 20. Mai 1913.

1263) **Wendler: Augenschädigungen bei Sonnenfinsternis.** Inaug.-Diss. Tübingen.

*1264) **Wernicke: Vordere und hintere Skleralruptur.** Strassburger militärärztliche Gesellsch. 8. Mai u. 21. Juni 1913.

1265) **Zipes: Die im Anschluss an die Sonnenfinsternis beobachteten Fälle von Blendung.** Inaug.-Diss. Königsberg.

Bär (1240) schildert die Wirkung eines Wespenstiches im unteren äusseren Quadranten ca. 2 mm von der Hornhaut, wobei sich zuerst eine lokalisierte Trübung der Linse und dann eine allgemeine Trübung einstellte. Die Extraktion wurde vorgenommen, und es blieb an der Einstichstelle eine klebrige Linsenpartie zurück, welche auf keine Weise zu beseitigen war. Es wird die Möglichkeit einer toxischen Einwirkung des Wespengiftes angenommen.

Brunetière (1241) sah bei einem 30jährigen Manne, der sich jahrelang am Kongo aufgehalten und dort 8 Jahre vorher eine subkonjunktivale Filaria loa gehabt hatte, plötzlich eine rechtsseitige Hemiplegie auftreten. In Ermangelung ärztlicher Hilfe hatte sich der Patient seiner-

zeit von Eingeborenen etwas Pfefferbrei zwischen die Lider bringen lassen, worauf die Filaria verschwand und nie mehr beobachtet wurde. Vor Auftreten der Hemiplegie hatten sich noch andere Zeichen der Filariose eingestellt (Craw-craw, calabar-swellings), die auch durch mehrfache Blutuntersuchung bestätigt wurde. Durch Exklusion kommt B. für die Hemiplegie zur ätiologischen Diagnose einer Embolie durch eine erwachsene Filaria oder wahrscheinlicher einen Haufen von Mikrofilarien in den Endverzweigungen der linken Art. fossae Sylvii. Die Hemiplegie bildete sich übrigens wieder fast ganz zurück. Causé.

Davids (1242) berichtet über die Verletzung eines Auges mit einem Zettelhaken, welche hinsichtlich der Ätiologie von dem Patienten nicht erklärt werden konnte. Die Spitze des Drahtes durchbohrte zunächst die Hornhaut oben hart am Limbus. Die Linse blieb unverletzt. Glaskörperblutung. In der Netzhaut fand sich eine Verletzung mit frischer darauf liegender Blutung. Nach Resorption der Blutung fanden sich neben grellweissen auch dunklere Stellen von konzentrischer Anordnung, fraglos Narben der Lederhaut, welche auf eine doppelte Perforation schliessen liessen. Die durch Infektion entstandene Entzündung des vorderen Bulbusabschnittes ging unter der Behandlung wieder zurück.

Elschnig (1243) kann wieder über eine Eisensplitterverletzung berichten, bei der es ihm nach rechtzeitiger früher Extraktion in die Vorderkammer und von da definitiv gelang, $S = {}^5/_5$ zu erzielen. In einem zweiten Falle, wo der Fremdkörper 2 Monate bereits in der Linse weilte, war durch Intumeszenz der Linse Glaukom entstanden, welches Extraktion erforderlich machte. E. empfiehlt von neuem sein Verfahren der Extraktion.

Elschnig (1244) berichtet über seine Erfahrungen mit dem Magneten in den letzten 6 Jahren. 7 Fälle von Korneaverletzung, wo der Fremdkörper in die Vorderkammer prominierte. 14 Fälle von Irisverletzung, 20 Fälle von Verletzung der Linse. In Glaskörper und Netzhaut 21 Fälle. E. steht auch auf dem Standpunkte Hirschbergs, möglichst früh zu operieren.

Fujitas (1245) Patient erlitt eine Verletzung des Auges durch amalgamhaltiges Erz, wodurch eine Entzündung des Auges entstand, welche die Entfernung desselben erforderte und Sinken der Sehschärfe des anderen bedingte. Mit Quecksilber machte er dann Injektionen in das Kaninchenauge, welche eine schwere Entzündung (bactericide) des injizierten Auges veranlassten. Eine Bestätigung der schon von Leber angestellten Versuche.

Genet (1246) beobachtete bei einer 43jährigen Frau, die im Alter von 4 Jahren im Anschluss an eine Schrotschussverletzung ein Auge verloren hatte, sich seit 20 Jahren immer wiederholende Abszesse der Orbita. Durch Röntgenaufnahme konnte die Anwesenheit mehrerer Schrote in der Umgebung des Auges und am Boden der Augenhöhle festgestellt werden. Durch den Elektromagneten konnte eine Schrotkugel aus dem oberen Lid entfernt werden. In manchen Gegenden werden noch Eisenschrote zur Jagd benutzt. Causé.

In Hasses (1248) Fall wird angenommen, dass es sich um das Eindringen eines Schrotkornes durch das Foramen lacerum handelt, und dadurch der Tractus opticus verletzt wurde. Verursacht wurde ein vollkommen symmetrischer Ausfall des Gesichtsfeldes bei gleichzeitiger Störung im Gebiete des zweiten und dritten Trigeminusastes. Wir müssen annehmen, dass der linke Traktus weit vorn 10 bis 15 mm hinter dem Chiasmawinkel getroffen

worden war, wobei eine Leitungsunterbrechung eines Teiles der Fasern stattgefunden hat. Es muss dies eine Stelle sein, wo die Vermischung der gekreuzten und der ungekreuzten Fasern schon eine sehr innige ist.

v. Hippel (1249) verwahrt sich dagegen, dass er die Lokalisierung von Fremdkörpern mit der Röntgentechnik gering schätzte, wie es nach van der Hoeves Arbeit (Klin. Monatsbl. 51, Mai) den Anschein haben könnte. Er hebt nochmals die Vorteile hervor, welche die Anwendung der Wesselyschen Prothese bietet, aber immer noch bleibt eine ganz exakte Lokalisation des Splitters für operative Eingriffe schwierig.

Kraus (1251) berichtet über zwei Fälle von Zangenverletzung. In dem einen war Trübung der Kornea durch Zerreissung der Descemetschen Membran entstanden. Im zweiten handelte es sich um eine vollständige Herausreissung des Bulbus durch den Zangenlöffel bei allgemein verengtem Becken einer 2 Para.

Über Lokalisation und Extraktion von Eisensplittern mit den verschiedenen Augenmagneten hatte v. Liebermann jun. eine ungarische Preisarbeit angefertigt, deren Ergebnisse v. Grósz (1247) mitteilt. Aus den vergleichenden Untersuchungen folgt, dass mit Röntgenlokalisation das Vorhandensein eines Fremdkörpers viel sicherer nachgewiesen werden kann, als mit dem Sideroskop, abgesehen davon, dass Ort, Situation, Gestalt und Grösse überhaupt nur mit Hilfe der Radiographie bestimmt werden können. Weiterhin werden die verschiedenen Typen von Augenmagneten (Hirschberg, Haab, Volkmann, Klingelfuss-Mellinger) auf Grund von dynamometrischen Messungen miteinander verglichen, wobei es sich zeigt, dass der stärkste Magnet derjenige von Haab ist. Der Innenpolmagnet erreicht nicht diese Stärke, aber seine Konstruktion und Anwendungsweise bietet in gewissen Fällen grosse Vorteile. Das sind besonders jene Fälle, wo man den Fremdkörper aus dem Inneren des Auges mit dem in die Wunde eingeführten Magneten herausholen muss und wenn hierzu die Kraft des Hirschbergschen Handmagneten nicht genügt. Der Volkmannsche Hängemagnet ist nicht stark genug, um genügende Fernwirkung auszuüben. Der Handmagnet ist unentbehrlich für die Ergänzung der starken Magnete. In Hinsicht der Extraktionstechnik nimmt v. Liebermann auf Grund eines 10jährigen Krankenmaterials der I. Universitäts-Augenklinik Budapest und von Extraktionsversuchen an Schweinsaugen in folgendem Stellung: 1. Wenn die Eintrittspforte des Fremdkörpers noch offen ist — solche Fälle kommen ziemlich selten vor — ist ein Versuch gerechtfertigt, denselben durch die Wunde zu entfernen und zwar mit dem Handmagneten oder mit dem Innenpolmagneten. 2. Zur Entfernung von kleinen im Inneren des Auges sitzenden Fremdkörpern ist derselbe mit dem Riesenmagnet von Haab in die vordere Kammer zu leiten und von dort durch Lanzenschnitt mit dem Handmagneten zu entfernen. 3. Wenn der Fremdkörper gross ist, so ist derselbe durch eine Skleralinzision zu entfernen, da sonst die vorderen Gebilde des Auges zu sehr verletzt würden. Besonders für diese Fälle ist der Innenpolmagnet geeignet. 4. Bei mittelgrossen richtet sich die Operationsmethode danach, ob die Linse unverletzt, oder bereits ein traumatischer Katarakt vorhanden ist. Im ersten Falle besteht die Gefahr, dass ein scharfkantiger mittelgrosser Fremdkörper bei Vorziehen nach Haab die Linse nicht verschont. Experimentelle Untersuchungen und auch klinische Erfahrungen unterstützen diesen Satz.

Köllner.

Sandmann (1256) stellt einen Fall von direkter Schussverletzung vor, einen Fall von indirekter und einen solchen von doppelter Perforation des Auges.

Schnaudigel (1258) zeigt die Erfolge der Kuhntschen Lappendeckung an drei schweren Verletzungen.

Stuelp (1259) bekennt sich unter 10 Gutachtern über den einschlägigen Fall zu folgendem: 56jähriger fettleibiger, vor dem Unfall gesunder Mann zeigt bald nach einer mit nachweislich heftigem Schock verbundenen leichten Augenverletzung zuerst etwa ein halb Jahr hindurch nervöse Störungen nach Art der traumatischen Hysterie. Urinuntersuchungen ergaben bis $3^1/_2$ Monate nach dem Unfall keinen Zucker. Zehn Monate nach dem Trauma werden $6\,^0/_0$ Zucker nachgewiesen. Beginn des Diabetes kann jedoch nach Lage des Falles ungefähr in die Zeit des sechsten Monats verlegt werden. Die Zuckerausscheidung bleibt unter mäfsigen Schwankungen ungefähr 8 Monate dauernd, um dann in alimentäre Glykosurie überzugehen, die noch jetzt nach drei Jahren besteht.

Vinsonneau (1261) beobachtete bei einem 18jährigen jungen Manne nach einer geringfügigen, zunächst wenig beachteten Bindehautverletzung einen schweren, innerhalb 10 Tagen zum Tode führenden Tetanus. Die Verletzung geschah durch ein am Boden liegendes Holzstück; nach 4 Tagen trat bereits Panophthalmie ein, am nächsten Tage wurde das Auge enukleiert, 2 Tage darauf war die Diagnose Tetanus eklatant. Trotz energischer Serumbehandlung kam es nach 3 Tagen zum Exitus. V. betont, dass in Zweifelsfällen möglichst oft und in Fällen von Wunden tellurischer Natur immer prophylaktische Seruminjektionen anzuwenden sind. Bei ausgebrochenem Tetanus ist eine möglichst breite Eröffnung der Wunde indiziert. V. zieht die Enukleation der Exenteration vor, weil man so besser Aufschluss erhält über eine eventuelle Verletzung der Orbita oder über das Verbleiben eines Fremdkörpers in der Augenhöhle. V. schliesst aus seiner Beobachtung, dass der Kopftetanus infolge orbito-okularer Ursache eine schlechtere Prognose quoad vitam hat, wie der allgemeine Tetanus; und zwar ist sie um so schlechter, je früher nach dem Trauma die Erkrankung zum Ausbruch kommt, je mehr die Gesichtsmuskulatur beteiligt, je tiefer und gefässreicher die Wunde ist, je später ein Fremdkörper entfernt und je später die präventive Seruminjektion gemacht wurde. Causé.

Vossius (1162) bekam einen Patienten mit starker Protrusion des unbeweglichen Auges nach einem Fall. Es wurden 20 Immunitätseinheiten Tetanusantitoxin injiziert. Nach 14 Tagen wurden erst ein $^1/_2$ cm langer Ast, dann später noch ein grösseres Stück aus der Orbita entfernt.

Wernicke (1264) behandelte ein Auge, welches von einem schweren Gegenstande gesprengt war, mit Erfolg mit dem Kuhntschen Konjunktivallappen. Es blieb als Folge der hinteren Konjunktivalruptur eine graublaue in den Glaskörper ragende Netzhautfalte zurück, welche von Gefässen umkreist war. W. spricht über die dubiöse Prognose des Befundes, da immer die Gefahr der Netzhautablösung droht.

Verantwortlicher Redakteur für den Referatenteil: Prof. Dr. K. Wessely in Würzburg.

Regelmäßiger Vierteljahresbericht

über die

Leistungen und Fortschritte der Augenheilkunde

erstattet von

H. Höhmann-Würzburg, **H. Köllner**-Würzburg, **R. Kümmell**-Erlangen, **W. Löhlein**-Greifswald, **H. Meyer**-Brandenburg, **W. Nicolai**-Berlin, **H. Pagenstecher**-Strassburg, **K. Wessely**-Würzburg, **M. Wolfrum**-Leipzig

unter Mitwirkung von

Alling-New-Haven, **Calderaro**-Rom, **Causé**-Mainz, **Danis**-Brüssel, **Grönholm**-Helsingfors, **Höhl**-München, **Hummelsheim**-Bonn, **Mertens**-Wiesbaden, **Tertsch**-Wien, **Treutler**-Dresden, **Visser**-Amsterdam

redigiert von **K. Wessely.**

Viertes Quartal 1913.

I. Allgemeine ophthalmologische Literatur.

(Bücher, Monographien, Historisches.)

Ref.: Wessely.

*1266) **Albertotti: Kurze Bemerkungen über Brillen.** (Gemalte Brillen.) Annal. di Ottal. H. 4. 1913.

1267) **Distler: Schule und Auge.** Med. Korresp. württemb. Ärtze. Nr. 26. 27. Ref. siehe Nr. 1458 a.

1268) **Doyne, Hawthorne, v. Grósz, Reeve, Stephenson: The present position of ophthalmology.** (Referat über den gegenwärtigen Stand der Augenheilkunde in den von den Rednern vertretenen Ländern, erstattet auf dem Ophthalmologenkongress zu Oxford 1913.) The ophthalm. S. 513 ff.

*1269) **Feldhaus: Taucherbrillen und andere Brillen bei Leonardo da Vinci.** Zeitschr. f. ophthalm. Optik. Heft 5.

1270) **v. Hess: Die Entwicklung von Lichtsinn und Farbensinn in der Tierreihe.** (Vortr. auf der Naturforschervers. in Wien als Monographie.) Ref. siehe Nr. 969 a.)

1271) **v. Hess: Allgemeine Pathologie des Gesichtssinns in Krehl-Marchand „Handbuch der allg. Pathol."**

1272) **v. Hess: „Gesichtssinn" aus Handwörterbuch der Naturwissenschaften.** Jena 1913.

*1273) **Katz, Preysing, Blumenfeld: Handbuch der speziellen Chirurgie des Ohres und der oberen Luftwege.** 5 Bde. 2. Aufl. Würzburg 1913/14.

1274) **Kos: Augenkrankheiten bei Wehrpflichtigen.** Militärarzt Nr. 21, Beilage zur Wien. med. Wochenschr. Nr. 46.

*1275) **Matthies: Deutsche Blindenanstalten in Wort und Bild.** Halle 1913.

1276) **Ohlemann: Die Vorbereitung für die augenärztliche Praxis.** (Referat über die am 15. Juni 1913 zu Minneapolis abgehaltene Beratung von amerikanischen Fachvertretern.) Wochenschr. f. Therap. u. Hygiene d. Aug. Nr. 1.

*1277) **v. Pflugk: Zur Geschichte der Nürnberger Brillenmacher im 18. und 19. Jahrhundert.** Zeitschr. f. ophthalm. Optik. H. 4.

1278) **Ulrich: Klinische Beiträge zur Lehre vom angeborenen Kernmangel.** Samml. zwangl. Abhandl. z. Neuro- u. Psychopath. d. Kindesalters. Jena 1913. Ref. siehe Nr. 1481.

*1279) **Viterbi: Tumori del globo oculare.** Turin 1913. 232 S.

1280) **Walker (Greeff): Guide to the microscopic examination of the eye** London 1913. (Englische Übersetzung des Greeffschen Abrisses.)

*1281) **Wilbrand: Die Theorie des Sehens.** (Zwei Vorträge, gehalten während der akademischen Ferienkurse zu Hamburg). 31 S. Wiesbaden 1913.

1282) **Wolffberg: Gebühren für augenärztliche Verrichtungen bei Krankenkassen.** (Vorschläge des Verf. für Breslau.) Wochenschr. f. Ther. u. Hyg. d. Aug. Nr. 47.

Von dem ausgezeichneten von Katz, Preysing und Blumenfeld (1273) herausgegebenen Handbuch der speziellen Chirurgie des Ohres und der oberen Luftwege ist binnen kurzer Zeit bereits eine zweite ergänzte Auflage erschienen. Aus dem 5 grosse Bände umfassenden, ungemein reich mit vortrefflichen Abbildungen ausgestatteten Werk haben für den Ophthalmologen vorwiegend Interesse die Kapitel von Onodi über topographische Anatomie der Nasenhöhle und ihrer Nebenhöhlen, von Kuttner über Röntgendiagnostik bei Erkrankungen der Nebenhöhlen und der Hypophysis, sowie über operative Behandlung der Hypophysistumoren, von Boenninghaus über die Operationen an den Nebenhöhlen der Nase, von Hoffmann über orbitale Komplikationen der Nebenhöhlenerkrankungen und endlich von Ritter über die Chirurgie der Tränenwege. Ganz besonders sei wegen seiner klaren und umfassenden Darstellung der Boenninghaussche Abschnitt hervorgehoben. Es würde in Rücksicht auf die Grösse des Werkes gewiss begrüsst werden, wenn die für den Ophthalmologen wichtigen Kapitel in einem Sonderband erhältlich würden.

Seinen Vortrag über die Theorie des Sehens leitet Wilbrand (1281) mit der Bemerkung ein, dass alles, was unserem Wissen über diesen Gegenstand grössere Gesichtspunkte gegeben hat, auf klinischen Erfahrungen aufgebaut ist, dass daher hier vorwiegend «pathologische» Physiologie zu treiben sei. Von diesem Gesichtspunkt aus bespricht er in gedrängter Form die Leitungsvorgänge in Netzhaut und Sehbahn, die Projektion der peripheren Retina auf die Grosshirnrinde, das Problem der Doppelversorgung der Makula, die Frage eines isolierten Farbensinnzentrums, eines optischen Erinnerungsfeldes, und gibt so über die wichtigsten einschlägigen Fragen eine klare Übersicht.

Viterbis (1279) mit zahlreichen mikrophotographischen Abbildungen ausgestattetes Buch über die Tumoren des Augapfels ist in 3 Teile eingeteilt: Geschwülste der Tunica fibrosa (Kornea, Sklera), Geschwülste der Tunica vasculosa (Uvea) und Geschwülste der Tunica nervosa (Retina). Überall sind die wichtigsten Probleme, bei der Iris z. B. die Iriscysten und ihre Entstehung, beim Aderhautsarkom die verschiedenen Ansichten über die Herkunft des Pigments etc. eingehend und in objektiver Weise behandelt. Besonders ausführlich beschäftigt sich der Verfasser mit der Stellung des Glioma retinae in der Geschwulstlehre und wägt die verschiedenen Auffassungen (neurogliöse, neuroepitheliale, angiosarkomatöse, gliosarkomatöse Genese) sorgfältig gegeneinander ab. Auch den metastatischen Tumoren des Bulbusinneren ist ein besonderer Abschnitt gewidmet.

Die von Matthies (1275) herausgegebene Sammeldarstellung über die deutschen Blindenanstalten gibt ein anschauliches Bild von der Höhe, welche die Blindenfürsorge heute in Deutschland erreicht hat. Gewidmet ist das Buch dem in Düsseldorf im Juli 1913 versammelten Blindenlehrerkongress und stellt den 5. Band der bei Machold erschienenen »Anstaltsfürsorge für körperlich, geistig, sittlich und wirtschaftlich Schwache im Deutschen Reiche in Wort und Bild« dar. Mit seinen vielen Illustrationen ermöglicht es eine schnelle Orientierung über sämtliche Blindenanstalten des Reiches, über ihre Grösse, Lage, Frequentierung, zur Verfügung stehendes Bildungsmaterial etc., so dass es auch für den Augenarzt ein willkommener Ratgeber in einschlägigen Fragen sein wird.

v. Pflugk (1277) berichtet über 25 gravierte Kupferplatten aus dem Besitze der Witwe eines der letzten Nürnberger Brillenmacher. Sie dienten zur Herstellung der Firmenaufdrucke auf den die Brillen enthaltenden Holzkästchen und geben mit ihren vielen Darstellungen und Namensbezeichnungen einen neuen Beweis für die hohe Blüte der Nürnberger Brillenmacherei.

Feldhaus (1269) reproduziert einige Skizzen nebst Randbemerkungen aus Leonardos Aufzeichnungen, aus denen hervorgeht, dass Leonardo sich auch mit der Konstruktion von Taucherbrillen und Taucherwesten beschäftigt hat.

Albertotti (1266), welcher seit längerer Zeit Nachforschungen über Brillen angestellt hat, um den Zeitpunkt der Erfindung, die nachfolgenden Modifikationen und den Gebrauch derselben festzustellen, gibt jetzt eine Beschreibung von einem wundervollen Fries des Campagnola (Schülers des Tizian), der sich im Palast Doneli, jetzt Sparkasse zu Padua, befindet. Auf diesem Fries bewundert man die graziöse Gestalt eines Knaben, der durch eine Brille sieht. Die runden Linsen sind in einer Scharnierumfassung montiert. Mit der linken Hand hält das Knäblein die Brille etwas vom Gesicht entfernt, während er mit der rechten das Plakat festhält, welches sein Gefährte ihm zu entreissen versucht. Calderaro.

II. Beziehungen zu Allgemeinleiden (einschl. Vergiftungen).

Ref.: Höhmann.

*1283) **Adam: Melanochromie der Sklera.** Berlin. Ophthalm. Gesellsch. 23. Oktober.

*1284) **Adamük, W. E.: Über Schädigungen der Sehorgane bei Vergiftungen mit sog. Kinder-Balsam und experimentelle Beobachtungen über den Einfluss dieses Präparates auf Tier-Augen.** Rusky Wratsch. 1913. Bd. XII, Nr. 27, S. 965.

*1285) **Barck: A rare case of bilateral optic neuritis.** The americ. journal of ophthalm. 1913. S. 321.

1286) **Baur, E.: Ein Fall von Polyglobulie mit seltenem Augenhintergrundbefund.** Dissert. Bonn 1913.

*1287) **Bérard, Sargnon et Bessière: Contribution à l'étude clinique de la paralysie isolée totale ou partielle du moteur oculaire commun comme complication des otites graves et des sinusites de la face.** La clinique ophtalm. T. XIX, S. 698 bis 713.

*1288) **Blaauw, E.: Die Augensymptome der Raynaudschen Krankheit.** Samml. zwangl. Abhandl. a. d. Geb. d. Augenheilk. Bd. 9, H. 5.

*1289) **Boer, W.: Hypophysiserkrankungen und Augensymptome mit Bericht über drei beobachtete Fälle.** Klin. Monatsbl. f. Augenheilk. Okt.-Nov. S. 553.

*1290) **Calhoun, F. P.: The report of a case of optic atrophy caused by uterine hemorrhages.** Ophth. Rec. July 1913.

*1291) **Colon, F. A.: Five generations of blue sclerotics and a associated-osteoporosis.** Boston Med. and Surg. Journ. July 3, 1913.

*1292) **Davidovics, J.: Serologische Untersuchungen an Augenkranken.** 9. Jahresversamml. d. ungar. ophthalm. Gesellsch. in Budapest.

*1293) **Engel: Die Skrofulose und ihre Behandlung.** Med. Klinik. Nr. 51. S. 2099.

*1294) **Fejér, J.: Beiträge zur Diagnose und zur operativen Therapie der Hypophysengeschwülste.** Klin. Monatsbl. f. Augenheilk. Dezember. S. 722.

*1295) **Frenkel: Sur les relations des affections familiales du nerf optique avec celles du système nerveux.** Arch. d'ophtalm. T. XXXIII, S. 661—681.

*1296) **Galliard et Masson: Actinomycose du sphénoide.** Soc. méd. des hopitaux. Octobre 1913. Annal. d'oculist. T. CL, S. 395—396.

*1297) **Guillain: Névrite optique par inflammation rétro-bulbaire au cours d'un état méningé.** Soc. méd. des hopitaux. Octobre 1913. Annal. d'oculist. T. CL. S. 394—395.

*1298) **Hambresin: Lésions oculaires dans un cas d'insuffisance thyroidienne.** La presse méd. belge. 19. Octobre 1913.

*1299) **Heine, L.: Über die Höhe des Hirndrucks bei einigen Augenkrankheiten II.** Münch. med. Wochenschr. Nr. 44. S. 2441.

*1300) **v. Hippel** (Halle): **Über ungewöhnlich schwere metastatisch-gonorrhoische Augenentzündung.** Sitzungsbericht. Klin. Monatsbl. f. Augenheilk. Dez. S. 774.

*1301) **Igersheimer: Recent investigations dealing with inherited syphilis of the eye.** The ophthalm. 1913. S. 718.

*1302) **Jacobs, M.: Aspirinamblyopie.** Nederlandsch Tydschrift voor Geneeskunde. 1913. II, Nr. 10.

*1303) **Kleefeld: Lésions hypophysaires avec troubles visuels.** La Policlinique. 15. Octobre 1913.

*1304) **Knoch: Ein Fall von schwerer Anämie mit Herderscheinungen im Gehirn.** Berl. klin. Wochenschr. Nr. 49, S. 2276.

*1305) **Del Lago** und **Zani: Reperto anatomico in un caso d'infantilismo da tumore épofisario.** (Anatomischer Befund in einem Fall von Infantilismus infolge von Hypophysistumor.) Annal. di Ott. II. 4, 1913.

*1306) **Langenbeck: Neuritis retrobulbaris bei Nerven- und Allgemeinleiden.** Deutsche med. Wochenschr. Nr. 48, S. 2383.

*1307) **Lüttge: Über Poliencephalitis acuta.** Sitzungsber. d. ärztl. Verein Hamburg. Münch. med. Wochenschr. Nr. 43, S. 2435.

*1308) **Mohr, M.** und **Beck, C.: Papillitis als Frühsymptom der Lues congenita.** Zeitschr. f. Augenheilk. Dez. S. 495 und 9. Jahresvers. d. ung. ophthalm. Gesellsch. in Budapest.

*1309) **Müller, Erich: Zur Therapie und Klinik der Lues congenita.** Therapeut. Monatsh. H. 10, S. 706.

*1310) **Muncaster, S. B.: Orbital cellulitis caused by staphylococcus.** Ophthalm. Record. Aug. 1913.

*1311) **Onodi, L.: Über die rhinogenen und otogenen Läsionen des Okulomotorius, Trochlearis, Trigeminus und Abduzens.** Zeitschr. f. Ohrenheilk. Bd. 69, S. 1.

*1312) **Pagenstecher, H.: Akute Erblindung bei Hirnabszess.** Arch. f. Augenheilk. Bd. 85, S. 355.

*1313) **Pöllot, W.: Flimmerskotom und vasomotorische Krampferscheinungen (lokale Synkope) an beiden Händen.** Klin. Monatsbl. f. Augenheilk. Dez. S. 728.

*1314) **Pont: Troubles visuels survenus au cours d'une intervention dentaire et ayant disparu après l'extraction de la dent.** La clinique ophtalm. T. XIX, S. 695—697.

*1315) **Ramdohr, P. F.: Beitrag zur Kasuistik der Kleinhirnbrückenwinkeltumoren.** Diss. Heidelberg.

*1316) **Stoeltzner, W.: Über Tetaniekatarakt.** Zeitschr. f. Kinderheilk. Bd. 7, Heft 5/6.

*1317) **Streiff, J.: Zur Ätiologie rheumatischer Augenerkrankungen und zur Behandlung von Augenentzündungen auf „sekundär tuberkulöser" Basis.** Klin. Monatsbl. f. Augenheilk. Okt.-Nov. S. 527.

*1318) **v. Strümpell: Ein Fall von Pseudosklerose.** Münch. med. Wochenschr. Nr. 43, S. 2427.

*1319) **Terrien et Aubineau: Amaurose quinique.** Archives d'ophtalm. T. XXXIII, S. 699—704.

*1320) **Truc et Fleig: Des lésions oculaires par poussières et vapeurs de bitume.** Arch. d'ophtalm. T. XXXIII, S. 593—607. (Suite).

*1321) **Wolff, R.: Die Areflexie der Kornea bei organischen Nervenkrankheiten.** Arch. f. Psychiatr. Bd. 52, H. 2.

In einer zweiten Mitteilung über die Höhe des Hirndruckes bei Augenkrankheiten bespricht Heine (1299) die Frage, ob auch primäre Augenkrankheiten imstande seien, den Hirndruck zu steigern. In 25 Fällen von äusserlich bedingten Hornhautleiden (Ulcus serpens, traumatisches Infiltrat, katarrhalisches Geschwür) fand er normalen Druck (bis 150 mm) 15 mal, geringe Steigerung (bis 200) 5 mal, mittlere (bis 300) ebenfalls 5 mal, über 300 0 mal. Subjektive zerebrale Symptome wurden nur in 1 Fall angegeben. Dennoch hält H. einen Zusammenhang zwischen der Hornhautaffektion und der Hirndrucksteigerung in den letzten 10 Fällen für wahrscheinlich, weil sich kein anderer Grund für die Meningealreizung finden liess und (in einem Fall) der Druck später wieder normal gefunden wurde. — In 28 Fällen von Augenverletzungen (perforierende Verletzung und Kontusionen) fand sich 12 mal keine Steigerung des Lumbaldrucks, 10 mal Steigerung bis 200, 6 mal bis 300. Unter den Fällen ohne Hirndrucksteigerung führt H. einige recht schwere Verletzungen an als Beweis dafür, dass die Schwere der Verletzung für die Höhe des Hirndruckes nicht unbedingt maßgebend ist. In einigen Fällen bestanden die Hirndrucksteigerungen mit Kopfweh und Schwindel mehrere Wochen lang. H. kommt zu dem Ergebnis, dass man diese so verschiedenartigen Befunde bei sonst ganz gesunden Menschen auf komplizierte, z. T. psychogene Ursachen zurückführen muss, wie Schockwirkung, Angst, Zukunftssorgen, die je nach dem Naturell mehr oder weniger lebhaft auftreten.

In einer Arbeit über die Areflexie der Kornea bei organischen Nervenkrankheiten, ein Symptom, das heute zum festen Bestande der lokaldiagnostischen Hirnsymptome gehört, legt Wolff (1321) unter Heranziehung einer grossen Zahl von Fällen aus der Literatur und zahlreicher

eigener Fälle den heutigen Stand unseres Wissens über den Kornealreflex, seine Entstehung, Lokalisation im Zentralnervensystem und die Bedeutung seines Fehlens dar. Speziell macht er zum Gegenstand seiner Ausführungen die prinzipielle Frage, ob der Kornealreflex lediglich im Kern-Wurzelgebiet des Trigeminus und Fazialis zur Übertragung kommt, oder ob seine Bahnen auf das Rindengebiet übergreifen. — Von den pathologischen Zuständen, die zu einer Areflexie der Kornea, eventuell als isoliertem Symptom, führen, bespricht er zunächst die peripheren Schädigungen des Trigeminus, das Glaukom, den Herpes corneae, die Keratitis neuroparalytica, ferner die intrakraniellen bis zum Wurzelgebiet. Im Wurzel- und Kerngebiet selbst sind es hauptsächlich Blutungen, Erweichungen und Tumoren, besonders Ponstumoren, ferner die multiple Sklerose, Tabes und Syringomyelie. Bei Tumoren der hinteren Schädelgrube tritt im allgemeinen die A. gleichseitig auf. Fälle mit gekreuzter A. sind als Ausnahmen anzusehen; sie zeigen aber, dass das Symptom allein für die Seitendiagnose nicht mit Sicherheit verwertet werden kann. Auch ist die A. durchaus nicht als zuverlässig auf die hintere Schädelgrube hinweisendes Symptom anzusehen. Sie erklärt sich für die Tumoren dieser Schädelgegend am wahrscheinlichsten als direkte Druckwirkung auf den peripheren, bisweilen vielleicht auch auf den zentralen Teil der Trigeminusbahn. Häufig ist die A. das erste klinische Symptom einer beginnenden Schädigung des Trigeminus. Dass die Sensibilität der Kornea zu allererst leidet, spricht dafür, dass jene Fasern des Trigeminus ganz besonders empfindlich sind und vielleicht auch Besonderheiten im Verlauf des Trigeminus auf seiner Knochenunterlage mitsprechen, da sonst das Symptom sich in allen Fällen hochgradig gesteigerten Hirndrucks finden müsste. Dem steht allerdings die Tatsache gegenüber, dass die A. bisweilen später auftritt als andere Störungen des Trigeminus. Beim Hämatom führt direkte Beeinträchtigung der zentralen Trigeminusfasern zur A., sie tritt entsprechend kontralateral auf. Beim Hirnabszess liegen die Verhältnisse wie beim Tumor: homolaterale A. Die Fälle von A. bei Hemiplegie beruhen entgegen der bei Tumoren auf einem Ausfall der Funktion durch direkte Unterbrechung einer zentralen Bahn, es tritt demnach immer kontralateral zum Sitz des Herdes auf. Verf. fand in 19 Fällen von Hemiplegie 19 mal Hypo- oder Areflexie der Kornea auf der gelähmten Seite. Sie ist also sehr häufig, ist aber nicht unbedingt an Hemianästhesie gebunden. Sie kann auch bei intakter Sensibilität vorkommen. Bezüglich der Lokalisation des Kornealreflexes ist aus der Häufigkeit der A. bei Hemiplegie der Schluss zu ziehen, dass bei Läsion gewisser zentraler Bahnen eine wesentliche Schädigung der Reflexbahn eintritt. Nach den Tierexperimenten Levinsohns muss nun ein kortikales und ein subkortikales Zentrum angenommen werden, dessen Läsion gleichseitige A. hervorruft. Die Befunde beim Menschen sprechen ebenfalls dafür. Die Fälle von völliger A. bei Ausschaltung des kortikalen Zentrums (speziell bei Hemiplegie wären durch Diaschisiswirkung auf das subkortikale Zentrum zu erklären, die Fälle von Hyporeflexie durch Intaktbleiben des subkortikalen Zentrums. Für die mit dieser Annahme nicht ganz in Einklang zu bringenden Fälle (z. B. erhaltener Kornealreflex bei völliger Hemianästhesie) dürfte eine feinere Untersuchungsmethodik, die z. Z. noch fehlt, genügende Erklärung bringen.

Anknüpfend an die Arbeit von Wirtz «über Beziehungen der rheumatischen Augenerkrankungen zur ‚sekundären' Tuberkulose» (vergl. 495

II. Quartal) nimmt Streiff (1317) Stellung zu der Ätiologie rheumatischer Augenerkrankungen und zur Behandlung von Augenentzündungen auf «sekundär tuberkulöser» Basis. Er warnt davor, dem Blutbefund zu viel Bedeutung beizumessen, zumal manche Untersucher Tuberkelbazillen im strömenden Blut in fast allen Fällen nachweisen konnten, in denen weder anamnestisch noch klinisch irgendwelche Zeichen überstandener oder bestehender Tuberkulose vorhanden waren, auch die Tuberkulinprobe negativ war. St. verlangt zur Annahme der tuberkulösen Erkrankung neben dem positiven Blutbefund gleichzeitig anamnestische und klinische Anhaltspunkte. Ebenso wie man sich früher zu oft mit der Annahme einer rheumatischen Grundlage begnügt habe, so sehr müsse man sich heute hüten, die rheumatischen Erkrankungen in der Tuberkulose aufgehen zu lassen. Den therapeutischen Vorschlägen Wirtzs: in leichten Fällen nur Lokalbehandlung, in schwereren modifizierte Schwitzkur stimmt St. zu. Speziell die Tuberkulintherapie möchte er für die geeigneten Fälle tertiär tuberkulöser Augenerkrankung vorbehalten lassen. Dass man aber nicht in allen Fällen rheumatischer Erkrankung auf zweifellos sekundär tuberkulöser Basis mit dieser Behandlungsweise auskommt, sondern zeitweise eine energische «antirheumatische» Salicylbehandlung einleiten muss, selbst auch in Fällen sekundär tuberkulöser Erkrankung ohne «rheumatische» Anamnese, dafür bringt er zwei Beispiele mit ausführlicher Krankengeschichte. In beiden Fällen war die tuberkulöse Basis der schweren Iridocyklitis anamnestisch sowohl wie durch die Tuberkulinprobe genügend erhärtet. Die Salicylbehandlung mit Tagesdosen von 6—8 g intermittierend brachte in beiden Fällen augenfällige wesentliche Besserung und Heilung. Bei diesen intermittierenden hohen Tagesdosen, die St. zweckmäfsiger erscheinen als tägliche Verabreichung kleiner Dosen, sah er fast regelmäfsig eine Art «Salicylreaktion» am Auge: Hyperämie, stärkere Descemetbeschläge, Hypotonie mit nachfolgender wesentlicher Besserung am nächsten Tag. Zeitweise Salicyldosen hatten auch bei skrofulösen Augenentzündungen grösserer Kinder oft überraschende Wirkung.

Engel (1293) bringt einen zusammenfassenden Überblick über die Anschauungen früherer Zeit und die jetzige Auffassung von dem Wesen der Skrofulose. Der Skrofulosebegriff beruht auf Erscheinungen, die den sog. Habitus scrophulosus ergeben, speziell die Facies scrophulosa, ferner Lymphdrüsenschwellungen und Verquickung mit der Tuberkulose (entweder in manifesten Erscheinungen oder durch positiven Ausfall der Tuberkulinreaktion). Von der Tuberkulose mutmafste man schon früh besondere Beziehungen zur Skrofulose. Später bildeten sich 2 Meinungen heraus: die einen identifizierten Skrofulose und Tuberkulose, die anderen vertraten einen dualistischen Standpunkt. Erst in neuester Zeit hat Czerny einer neuen Auffassung Geltung verschafft: er sieht in dem Skrofulosekomplex zwei Komponenten, eine echt tuberkulöse und eine konstitutionelle, welche mit Tuberkulose nichts zu tun hat, die exsudative Diathese. Heute stellt man sich die Skrofulose so vor: Sie entsteht auf dem Boden der exsudativen Diathese, in schweren Formen kann letztere allein das Bild der Skrofulose bieten. In der Regel aber kommt es dadurch zustande, dass sich zu der Konstitutionsanomalie noch eine tuberkulöse Infektion hinzugesellt. Sie provoziert und verschlimmert die Erscheinungen der exsudativen Diathese. Durch den chronischen Verlauf der Tuberkulose dauert der Reiz an und sind die Erscheinungen der exsudativen Diathese besonders hartnäckig. Es kommt noch hinzu, dass die tuberkulöse Infektion bei exsudativen Indi-

viduen unter Umständen, die nicht näher bekannt sind, zu einer besonders hochgradigen Allergie führen kann, welche sich in der lebhaft gesteigerten Empfindlichkeit gegen Tuberkulin dokumentiert. Kommen noch hygienische Misstände, wie schlechte Ernährung und Unsauberkeit hinzu, so entstehen jene Entzündungen und Katarrhe, für die bekanntlich die skrofulösen Kinder eine übergrosse Empfindlichkeit besitzen und welche zum Habitus scrophulosus führen. Bezüglich der Therapie ist der Regelung der Ernährung die grösste Aufmerksamkeit zuzuwenden, sie bildet die Grundlage der Skrofulosetherapie. Dabei ist aber zu berücksichtigen, dass die Mästung die Tuberkulose günstig beeinflusst, andererseits aber die exsudative Diathese auf Überernährung schlecht reagiert. Man hat die von alters her bekannten beiden Formen der Skrofulose die torpide Form (blonde Kinder mit fett-pastösem Habitus und geringer geistiger Regsamkeit) und die erethische Form (dunkle Haut- und Haarfarbe, feinere Haut, grössere Regsamkeit und Intelligenz) zu trennen. Auf die durch die Tuberkulose bedingte Empfindlichkeit kann man mit Nutzen direkt spezifisch einwirken durch die Tuberkulinbehandlung. Auf der Grenze zwischen den diätetischen und medikamentösen Maßnahmen steht die Lebertranmedikation. Guten Einfluss auf die lokalen tuberkulösen Prozesse hat die 2—3 mal wöchentlich vorzunehmende Schmierseifeneinreibung. In Betracht kommt schliesslich noch die klimatische (Hochgebirge, See) und Bäderbehandlung.

Igersheimer (1301) bespricht in einem auf dem Oxforder Ophthalmologen-Kongress gehaltenen Vortrag den Zusammenhang zwischen hereditärer Lues und Augenkrankheiten. Es werden dabei besprochen: Konjunktivitis, Keratomalacie, Kerat. parenchymatosa, Iritis, Pseudogliom, Chorioiditis und Chorioretinitis, Erkrankungen des Sehnerven, Nystagmus ohne ophthalmoskopischen Befund und Erkrankungen der Tränenwege. Besonders ausführlich wird über Keratitis parenchymatosa und hereditäre Lues berichtet. Höhl.

Davidovics (1292) berichtet über die Resultate der Wassermann-Reaktion, die an ca. 150 Fällen von Augenerkrankungen gewonnen wurden. Aus der Zusammenstellung ergibt sich, dass besonders bei Augenerkrankungen die W.-Reaktion diagnostisch noch besser verwertbar zu sein scheint, als bei anderweitigen Erkrankungen, indem syphilitische Augenerkrankungen fast immer positive und nur selten negative Reaktion geben. Eine negative Reaktion spricht also mit ziemlicher Wahrscheinlichkeit, wenn auch nicht sicher, gegen die syphilitische Natur der Erkrankung, viel mehr als es in den Statistiken anderer Erkrankungen der Fall ist. Dieser Umstand kann vielleicht damit erklärt werden, dass zur Hervorrufung von Augenerkrankungen ein besonderer, den Chemismus des Organismus in höherem Maße beeinflussender Grad von Virulenz der Lues notwendig ist. — Besonders wird hervorgehoben, dass Chorioiditiden in einem verhältnismäßig sehr geringen Prozentsatz positive W.-Reaktion gaben, was dafür spricht, dass bei der Chorioiditis die Tuberkulose eine grössere Rolle zu spielen scheint, als bisher angenommen wurde.
v. Liebermann-Budapest.

Müller (1309) berichtet über seine neuesten klinischen und therapeutischen Erfahrungen bei Lues congenita. Von den kongenital-luetischen Kindern behandelte er eine Gruppe nur mit Quecksilber, die 2. nur mit Salvarsan, die 3. kombiniert mit Quecksilber + Salvarsan. Das Hg gab er bei Säuglingen in Sublimat-Injektionen abwechselnd mit Hydrargyr. protojodur. und dem Inhalationsverfahren nach Welander, bei älteren Kindern kam

Schmierkur und Injektion von Hydrarg. salicyl. hinzu. Die einzelne Kur dauert 6—8 Wochen. Salvarsan gab er in Dosen von 0,1 g bzw. 0,15 g Neosalvarsan in 2 ccm frisch bereiteter Kochsalzlösung intravenös meist in die Schädelvenen und zwar 2 Injektionen innerhalb 14 Tagen, Wiederholung nach 2—3 Monaten. Bei der kombinierten Methode gibt er 4 Sublimatspritzen in 2 Wochen, in der 3. Woche 1 Salvarsan-Injektion, in der 4. und 5. Sublimat, in der 6. Salvarsan, in der 7. und 8. Sublimat. Die Resultate werden beurteilt nach dem Ausfall der Wassermann'schen Reaktion vor Beginn und 4 Wochen nach Beendigung jedes Turnus. Die Beobachtungen an den auf diese Art behandelten Kindern fasst M. dahin zusammen: Die Behandlung der kongenitalen Lues muss Jahre hindurch fortgesetzt werden. Eine ein- oder mehrmalige Behandlung im Säuglingsalter genügt nicht. Das Verschwinden der klinischen Symptome ist kein Beweis für die Heilung. Die schon negativ gewordene Wassermannsche Reaktion kann sehr oft wieder positiv werden. Das Verhalten der Wassermannschen Reaktion als Mafsstab genommen, ist die angeborene Syphilis schwieriger zu beeinflussen als die erworbene. Andererseits kann man bei genügend langer Behandlung (6—8 Kuren in 3—4 Jahren) dauernd negativen Wassermann erhalten. Die reine Salvarsanbehandlung hat vor der Hg-Therapie keine Vorteile. Am meisten empfehlenswert ist die kombinierte Behandlung. Die Intelligenzdefekte sind trotz ergiebiger Behandlung schwerer und ernster als bei der erworbenen Lues.

Mohr und Beck (1308) prüften die in neuerer Zeit von mehreren Autoren gemachte Angabe der Papillitis als Frühsymptom der Lues congenita an 128 syphilitischen Säuglingen im Alter von 1 Woche bis $1^1/_2$ Jahren nach. Die Spiegelung wurde stets nach Homatropinisierung vorgenommen, während ein Assistent die Lider mittels Lidhalter auseinanderhielt. Die häufig beobachtete graue Verfärbung der Papille bei scharfen Grenzen und geringer Schwellung wurde stets nur als zweifelhafter Fall gerechnet. Von den 128 syphilitischen Säuglingen zeigten 62 deutliche Papillitis, 19 zweifelhaften Befund; unter ihnen waren 86 (davon 49 = 58 % mit Papillitis) unter 3 Monaten alt. In einigen Fällen war nur auf Grund der Augenspiegeluntersuchung die sichere Luesdiagnose zu stellen. Verff. sehen deshalb in der Papillitis ein wertvolles Frühsymptom der Lues congenita.

Blaauw (1288) teilt einen Fall von chronischer lokaler Synkope bei einer 26jährigen, unterernährten jungen Frau mit, die gleichzeitig an anfallsweise auftretender Abnahme des Sehvermögens und Augenschmerzen leidet. Beide Erscheinungen traten stets gleichzeitig auf, anfangs immer parallel mit der Menstruation. Die Synkope äussert sich in Schmerzen und Weisswerden der Finger und Zehen in der Kälte. Letztere Symptome hält Verf. für Raynaudsche Krankheit und setzt die Augensymptome auf Rechnung derselben. Eine pathologische Veränderung am Augenhintergrund hat Verf. niemals feststellen können. Verf. bespricht im Anschluss an diesen Fall die Literatur der Raynaudschen Krankheit, soweit sie die hierbei beobachteten Augensymptome betrifft. Er kommt in seiner kritischen Untersuchung zu dem Ergebnis, dass es im ganzen kaum 10 Fälle sind, wo Veränderungen der Fundusgefässe vorkommen, welche als Folge dieser Krankheit aufgefasst worden sind: und in keinem dieser Fälle ist seiner Überzeugung nach der Beweis geliefert, dass die Raynaudsche Krankheit einen Krampf an den retinalen Gefässen verursacht, soweit sie sichtbar sind. Nur die theoretische Möglichkeit ist zuzugestehen. Soweit sichtbare Veränderungen der Retinagefässe vorhanden waren, handelt es sich

um ein Zusammentreffen von Raynaudscher Krankheit und Arteriosklerose der Retinagefässe. Da andererseits in vielen Fällen die Retinagefässe normal gefunden wurden, ist es denkbar, dass die Blutzufuhr zum Uvealtraktus leidet. Die uvealen Gefässe stehen wie die retinalen unter dem Einfluss des Sympathikus. Paroxysmal verminderter Einfluss durch die Aa. ciliares kann auch die intermittierenden Verdunkelungen des Sehens erklären und die unbestimmten Schmerzen, die in einigen Fällen vorhanden waren. Was die Gefässversorgung angeht, so kommt die uveale Verzweigung mehr der der Akra nahe, als die retinale durch die Arteria centralis, welche eine «Endarterie» ist.

Einen ähnlichen Fall von anfallsweisen vasomotorischen Krampferscheinungen (lokale Synkope) an beiden Händen und gleichzeitig auftretendem Flimmerskotom bei einer 52jährigen kränklichen Lehrerin berichtet Pöllot (1313). Das Flimmerskotom trat anfänglich stets nur auf dem linken Auge, später auch einmal beiderseitig auf. Gleichzeitig bestanden echte Migränesymptome. Ein Krampf der Netzhautgefässe konnte nie beobachtet werden, allerdings wurde stets nur in anfallsfreien Zeiten gespiegelt. Die lokale Synkope trat bei geringer Kälteeinwirkung als Gefühl von Pelzigsein, Gefühllosigkeit und Weisswerden der Finger, meist nur der linken Hand auf. Blasen und gangränöse Flecken wurden nie beobachtet. An den gleichen Erscheinungen litten mehrere Familienmitglieder. Verf. betrachtet diese lokale Synkope als eine Übergangsform zwischen dem Krankheitsbild der Raynaudschen Krankheit und dem der vasomotorischen Neurose Nothnagels. Er glaubt, für die Anfälle von Flimmerskotom einen Zusammenhang mit diesen vasomotorischen Krampfanfällen annehmen zu dürfen. Nach ihm handelt es sich um ein Mitglied einer Familie, die bei allgemein nervöser Belastung eine hochgradige Labilität des vasomotorischen Nervensystems besitzt. Eine schon um ein geringes vermehrte Reizwirkung löst hier Gefässkrämpfe aus; an den Fingern ist es der erhöhte Kältereiz, bei dem Flimmerskotom eine das normale Mafs überschreitende funktionelle Inanspruchnahme der Sehbahn, auf welche die betreffenden Gefässe an irgend einer Stelle von der Netzhaut bis zur Sehsphäre, ganz abgesehen von dem Anfangspunkt der Gesichtserscheinung, mit einem Krampfanfall reagieren. Als Ausdruck dieser Labilität sind bei seiner Patientin speziell die vasomotorischen Krampferscheinungen der Finger in Form der lokalen Synkope, das Flimmerskotom mit den leichten migräneartigen Nebenerscheinungen und auch die nervösen Herzstörungen, über die sie gleichzeitig klagte, anzusehen.

An drei selbst beobachteten Fällen bespricht Boer (1289) die Augensymptome bei Hypophysiserkrankungen. In 2 Fällen bestand hochgradige Fettleibigkeit und mangelhafte Entwicklung des Genitale (Dystrophia adiposogenitalis). In dem einem Falle bestand homonyme Hemianopsie mit beginnender Sehnervenatrophie, leichter Nystagmus und später beiderseitige Stauungspapille; im zweiten Fall konnte eine Gesichtsfeldaufnahme nicht ausgeführt werden, das Sehvermögen war auf Fingerzählen in $1^1/_2$ m Entfernung herabgesetzt, die Papillen waren ein wenig abgeblasst, die Grenzen unscharf, die Pupillen weit und reagierten schlecht; auch bestand intermittierender Nystagmus. Der röntgenologische Befund unterstützte die Diagnosenstellung wenigstens im ersten Fall. Der Sellaeingang war stark erweitert, die Sattellehne verkürzt und verdünnt. In dem 3. Fall war das auffallendste Symptom ein starker Hypergenitalismus. An den Augen wurde beiderseitige Sehnerven-

atrophie und leichter Nystagmus konstatiert. Die Röntgenaufnahme zeigte eine tiefe Ausbuchtung der Sella turcica und Verkürzung der Sattellehne. Der Hypergenitalismus weist auf Erkrankung der Zirbeldrüse hin. Es bestehen für diesen Fall 2 Erklärungsmöglichkeiten: Entweder ist eine in der Gegend der Hypophyse entstandene Geschwulst gegen die Zirbeldrüse weiter gewachsen und hat diese plattgedrückt oder der primäre Sitz war in der Gegend der Zirbeldrüse und es wurde durch Hydrocephalus ein Druck auf die Sella ausgeübt und ihre Destruktion herbeigeführt. B. bespricht zum Schluss die von verschiedenen Seiten vorgeschlagenen therapeutischen Maßnahmen, speziell die allein Erfolg versprechenden chirurgischen Eingriffe. Wo eine Exstirpation wegen der Ausbreitung des Hypophysistumors unmöglich ist, ist eine druckentlastende Operation vorzunehmen. Die bereits mehrfach erfolgreich vorgenommene Balkenstichoperation hatte auch in einem seiner Fälle ein sehr gutes Resultat, sowohl hinsichtlich der Hirndruckbeschwerden wie auch der Augensymptome. In den beiden anderen Fällen erschien jede operative Behandlung aussichtslos und wurde deshalb unterlassen.

In Kleefelds (1303) Fällen von Hypophysenverletzungen findet sich temporale Hemianopsie mit Gesichtsfeldeinschränkung, Vergrösserung der Hände und Füsse und Blutdruckerhöhung. Im Radiogramm bemerkt man eine Erweiterung der Sella mit Destruktion der vorderen Sattellehne. Diagnose: Linksseitiger Hypophysentumor. Danis.

Einen weiteren Beitrag zur Diagnose und Therapie der Hypophysengeschwülste bringt Fejér (1294). Sein Patient entwickelte sich bis zum 14. Lebensjahre normal; seitdem blieb die körperliche Entwicklung stehen, mit 17 Jahren trat Abnahme des Sehvermögens ein, dabei hatte er anfangs Kopfschmerzen und Erbrechen. Mit 21 Jahren war er auf dem linken Auge amaurotisch, rechts bestand temporale Hemianopsie und Einschränkungen in der nasalen Hälfte, die Papillen waren atrophisch. Die Röntgenuntersuchung ergab eine enorme Ausbuchtung der Sella turcica. Im übrigen fand sich allgemeiner Infantilismus, infantile Geschlechtsorgane, Kryptorchismus, Fehlen des Kremasterreflexes. Die Operation, nach Schloffer von aussen her, ergab cystische Degeneration der Hypophyse; es wurde die Entleerung durch Punktion vorgenommen, darauf aus der eröffneten Hypophyse Detritusmassen entfernt. Die Operation verlief glatt. Das Sehvermögen hob sich im Laufe der nächsten Monate ein wenig. Seit $1^1/_4$ Jahren ist eine Verschlechterung nicht eingetreten. Auf den allgemeinen körperlichen Zustand des Patienten hatte die Operation keinen Einfluss.

Bei einem 26jährigen Mann mit Hypophysistumor, dessen Entwickelung seit dem 12. Jahre gehemmt war, fand Del Lago und Zani (1305) allgemeine Schwäche, Schwindel, Somnolenz, Erbrechen, Blindheit des rechten Auges, Hemianopia temporalis des linken. Die Radiographie des Schädels ergab eine bedeutende Aushöhlung der Sella turcica. Ein operativer Versuch beschleunigte den tödlichen Ausgang. Bei der Sektion fand sich eine nussgrosse Cyste, welche aus der Sella turcica hervorragte, das Chiasma zurückdrängend. Die Cyste enthielt eine gelbliche Flüssigkeit, histologisch hatte sie den Charakter eines Cyste-Cholesteatoms. Calderaro.

Stoeltzner (1316) hat 1906 die Theorie aufgestellt, dass die Kindertetanie oder spasmophile Zustand auf eine Ca-Stauung zurückzuführen ist. Als Stütze für seine Theorie bringt er in der Festschrift Heubner einige

experimentelle Beiträge. Unter den im Verlaufe der Kindertetanie auftretenden trophischen Störungen epithelialer Gebilde ist die Tetaniekatarakt eine der bekanntesten. Von dem Gedanken ausgehend, dass diese Linsentrübungen nur in einer krankhaften Veränderung der die Linse umspülenden Gewebsflüssigkeit zu suchen sein kann, stellte er an Schweine-, Rinder- und Kaninchenlinsen Versuche mit linsenisotonischen Lösungen von Ca-Salzen einerseits, von Na- und K-Salzen andererseits an und kam dabei zu folgenden Ergebnissen: In Ca-freien linsenisotonischen Lösungen von Na- und K-Salzen erlitten die Linsen ausnahmslos keine Trübungen, in solchen von Ca-Salzen trat stets starke Linsentrübung ein. Histologisch bestehen diese Trübungen in vollständigem Zerfall von Linsenfasern und Zugrundegehen des Linsenepithels. Diese Trübungen sind denen bei Tetaniekatarakt histologisch analog. Es ist deshalb mit diesen Ergebnissen die Ansicht nicht in Einklang zu bringen, dass die Tetanie auf einer Verarmung der Gewebsflüssigkeiten an Ca-Salzen beruhe. Die in Lösungen von Mg-Salzen auftretenden Linsentrübungen betrafen stets nur einzelne meridionale Streifen. Bei dem geringen Mg-Gehalte des Blutes ist diesem für die Kataraktbildung keine Bedeutung zuzusprechen, vielmehr kann von den im Körper vorkommenden Alkalien und alkalischen Erden nur das Ca als Ursache der Kataraktbildung in Betracht kommen.

Frenkel (1295) bespricht referierend die Beziehungen zwischen den familiären Affektionen des Optikus und denen des Nervensystems überhaupt. Wie es zahlreiche Typen der letzteren Art gibt, so verhält es sich auch bezüglich des Sehnerven; man kann hier familiäre hereditäre Erkrankungen unterscheiden und solche, die nicht hereditär sind, sondern sich nur während einer Generation in einer Familie gehäuft zeigen. Bei diesen letzteren handelt es sich um nicht-neuritische (einfache) Optikusatrophien, die bei demselben Individuum mit anderen familiären Nervenaffektionen sich vergesellschaften können. Von der ersteren Gruppe kennt man nur einen Fall von Friedreichscher Krankheit, der mit einer hereditären Atrophie kompliziert war und einen mit Leberscher Krankheit, der noch dazu nur in einer Generation diese Komplikation aufwies. Die schweren, nicht-hereditären, familiären Sehnervenerkrankungen (Tay-Sachs, Retinitis pigmentosa, einfache Atrophie) treten meist in der Kindheit schon auf, die familiären, hereditären Leiden (Typ Leber) zeigen sich zuerst im Jünglingsalter oder noch später und sind viel gutartiger. Unter 11 Familien mit gleichzeitigen Krankheitsäusserungen des zerebrospinalen Systems und der Sehnerven war bei 6 Konsanguinität nachzuweisen; sie spielt also bei der Ätiologie eine wichtige Rolle. Die Lebersche Krankheit ist eine retrobulbäre Neuritis, aber ohne infektiöse oder entzündliche Ätiologie; sie ist wie die Tay-Sachssche amaurotische Idiotie das Zeichen einer familiären Degeneration. Diese ergreift zugleich die zentrifugalen wie die zentripedalen Protoneuronen, um sich dann auf die Deuteroneuronen auszudehnen. Aus den Veränderungen der kortikalen Neuronen resultieren die spasmotischen und Intelligenzstörungen, während die Erkrankung der zentripetalen Neuronen die Ursache für die Veränderungen in Makula und Sehnerven abgibt. Frenkel selbst berichtet hier über das familiäre Auftreten von Retinitis pigmentosa mit schweren allmählich sich einstellenden Störungen psychischer und motorischer Art bei 3 Schwestern. Causé.

Bei mangelhafter Schilddrüsentätigkeit stellte Hambresin (1298) folgende Augenkomplikationen fest: Lidschwellung, Infiltration der Lid-

bindehaut, Behinderung der Augenbewegungen, Einwärtsschielen, Mydriasis, schwache Pupillarreaktion, Startrübung der hinteren Rinde, Pigmentflecke in der Retina und Aderhaut, Sehnervenatrophie. Danis.

Adam (1283) stellt 2 Patienten mit Melanochromie der Sklera und abnormer Knochenbrüchigkeit vor. 1. 30jähriger Mann 2 mal Finger, 1 mal Fuss, 1 mal Arm gebrochen, ein Bruder mit gleichfalls blauer Sklera 10 Knochenbrüche, sonstige Familienmitglieder ohne Färbung und ohne abnorme Knochenbrüchigkeit. 2. 14jähriger Knabe 4 Knochenbrüche aus unbedeutendem Anlass, 1 mal Schlag auf den Arm mit der Faust, 1 mal Bruch des Fussknöchels dadurch, dass ein 15jähriger Knabe versehentlich darauf trat. Bei beiden Patienten keine sonstigen Degenerationszeichen. Adam.

Colon (1291) fand in einer Familie zahlreiche Mitglieder mit blauer Sklera und Knochenbrüchigkeit behaftet. Der Vater hatte ausgesprochene blaue Sklera; er hatte das Handgelenk und drei Rippen gebrochen. Seine Schwester litt an Verdünnung der Sklera und brach die Hüfte. Die beiden Kinder der Schwester hatten dieselbe Affektion aber ohne Knochenbrüche. Des Patienten Mutter, deren Schwester und die beiden Kinder der letzteren litten gleichfalls an dieser Anomalie. Die fünf Kinder des Patienten leiden gleichfalls an dieser Verfärbung und drei zeigen Symptome von Knochenbrüchigkeit. Andere Anomalien, wie Kolobome, waren nicht vorhanden. Alling.

Muncaster (1310) beobachtete einen Fall von Septikämie hervorgerufen durch einen Abszess in der Stirne und mit einer Orbitalphlegmone kompliziert. Nach einigen Tagen entwickelte sich ein neuer Abszess, der fast die halbe Schädelhälfte einnahm. Durch einen Einschnitt in das obere Lid wurde Eiter entleert. Die Kornea ulzerierte und perforierte. P. zeigte alle Symptome der Septikämie. Staphylokokkusserum wurde angewendet und P. genas. Alling.

Pont (1314) beobachtete bei einer 52jährigen Patientin bei zahnärztlicher Behandlung der Wurzel des rechten lateralen oberen Incisivus eine plötzlich auftretende Sehstörung, die in Verschwommensehen bestand und nach Extraktion der Wurzel wieder verschwand. Ätiologisch handelte es sich sehr wahrscheinlich um eine Perforation des Ligamentum alveolare mit der Sonde bei Gelegenheit einer früheren anderweitigen Behandlung des Zahnes, dessen Wurzel übrigens in ihrem oberem Drittel eine scharfe Biegung in Form einer 7 hatte. Causé.

Einen ungewöhnlich schweren Verlauf metastatisch-gonorrhoischer Augenentzündung sah v. Hippel (1300). 4 Wochen nach der Infektion trat Gelenkerkrankung und doppelseitige metastatische Konjunktivitis und Iritis mit dicken graugelben Exsudaten auf. Nach wenigen Tagen Exsudatmassen im Glaskörper. 6 Wochen nach Beginn beiderseits hochgradige Papillitis und Netzhauttrübung mit grossem zentralem absolutem Skotom. Später Kataraktentwicklung in der hinteren Kortikalis. Bei der Rückbildung zeigte sich das Irisgewebe atrophisch, die Pupillen fast maximal weit, offenbar infolge Flächensynechien während der Atropinmydriasis. Nach 10 Monaten war das Skotom kleiner geworden, aber noch absolut. Visus $^1/_{15}$ und $^1/_{50}$. — Unter der antigonorrhoischen Behandlung heilten die Gelenkerkrankungen aus, ein Einfluss auf die Augenerkrankung war nicht erkennbar.

Galliard und Masson (1296) beobachteten bei einem 20jährigen Manne, der zunächst nur über Kopfschmerzen mit Druckempfindlichkeit der

Trigeminusäste klagte, eine Aktinomykose des Keilbeins. Die Diagnose konnte erst durch Autopsie gestellt werden. Bei Beginn der klinischen Behandlung, die trotz negativen Wassermann in Hg-Kuren bestand, war nur eine Parese des rechten Abduzens vorhanden; allmählich stellte sich Erbrechen und hartnäckige Obstipation ein. Weiterhin waren die Augenbewegungen nach allen Richtungen hochgradig eingeschränkt, es kam zur völligen Erblindung, ohne dass der Augenbefund einen Fingerzeig für die Deutung des Prozesses geben konnte. 3 Monate nach Beginn der Erkrankung ging der Kranke zu Grund. Die Sektion deckte eine schwere eitrige Erkrankung des Keilbeins und der Umgebung, völlige Zerstörung der Hypophyse und Verdickung des Sella turcica auf. Mikrokopisch wurde die Diagnose auf Aktinomykose gestellt. Causé.

Die Ätiologie der rhinogenen und otogenen Läsionen der Augennerven auf Grund der äusserst variablen Nachbarverhältnisse zwischen Keilbeinhöhle, Siebbeinzellen, des Felsenbeins und des venösen Sinus und der Augennerven Okulomotorius, Trochlearis, Abduzens und Trigeminus bespricht Onodi (1311) unter Beifügung mehrerer Abbildungen. Mit den direkten rhinogenen Läsionen steht seltener die hintere Siebbeinzelle, häufiger die Keilbeinhöhle im kausalem Zusammenhang. Sehr begünstigende Faktoren sind die Knochendehiszenzen der Keilbeinhöhle bei deren Erkrankung. Andererseits setzen sich die entzündlichen Prozesse leicht durch die häufig papierdünnen Knochen auf die Dura und die Stämme der Augennerven fort. Analoges gilt für die Geschwülste, Traumen und Knochenfrakturen. Die otogenen Augennervenläsionen sind zumeist indirekte Folgeerscheinungen bei Ohrerkrankungen durch Vermittlung des Schläfenbeins und der Gefässbahnen infolge der Entzündungen der Gehirnhäute und der Blutleiter der Schädelhöhle. Direkt lädiert werden kann das Ganglion Gasseri und zu Sekretionsstörungen der Tränendrüse führen. Fortgeleitet auf die Felsenbeinpyramide und die Blutleiter kann ein entzündlicher Prozess die Augennerven in Mitleidenschaft ziehen. Sehr häufig beruht die otitische Abduzenslähmung auf zirkumskripter Meningitis der Pyramidenspitze. Vor kommt auch Lähmung infolge Drucksteigerung bei otogener Meningitis serosa und Hirnabzess. Zu Läsionen der Nervenstämme können auch tuberkulöse und gummöse Prozesse des Schläfenbeins und der Schädelgrube, ferner Neubildungen des Keilbeins, Felsenbeins, der Schädelbasis und des Gehirns führen.

Bérard, Sargnon und Bessière (1287) berichten über isolierte totale oder partielle Okulomotoriuslähmungen als Komplikation bei schweren eitrigen Ohr- und Nebenhöhlenprozessen. Die isolierte Abduzens-Parese, das Gradenigosche Zeichen, wird bei Ohrerkrankungen als Folge eines Abzesses an der Spitze des Felsenbeins oder als Reflexerscheinung häufiger gesehen; es hat vorwiegend gutartige Bedeutung. Die isolierte Okulomotoriuslähmung wurde von den Autoren in 2 Fällen chronischer eitriger Otitis mit Karies des Felsenbeins beobachtet. Im ersten handelte es sich um ein Cholesteatom, das nach einmaliger Operation das ganze Felsenbein ergriffen und zu ausgedehnter Eiterung geführt hatte. Es fand sich eine Parese sämtlicher vom Okulomotorius versorgter Muskeln. Nach partieller Resektion des Felsenbeins kam es zum Exitus. Bei der Autopsie wurde eine frische Phlebitis des Sinus lateralis festgestellt und nach vorne von der Spitze des Felsenbeins auf der äusseren Fläche des Sinus cavernosus ein Abszess mit Hämatom. Die Lage dieses Abszesses erklärt

sehr gut das Auftreten der Okulomotoriuslähmung bei intaktem Abduzens. Diesem Fall gleicht vollkommen der zweite, in dem es jedoch weder zur Operation, noch zur Autopsie kam, da der Exitus sehr rasch eintrat. Ferner sahen die Autoren bei Siebbein-Keilbeinhöhlen-Empyem und bei Stirnhöhleneiterung nach Grippe je einen Fall von Okulomotoriusparese, deren Atiologie aus der anatomischen Lage des Okulomotorius an der Wand des Keilbeins nach dem Verlassen des Sinus cavernosus resultiert. Die partielle Parese gibt eine gutartige Prognose, während die totale Paralyse eine wesentlich schlechtere Bedeutung hat. Der Prozess kann aber auch dann noch ohne operativen Eingriff zur Ausheilung kommen; zu empfehlen ist ein solcher allerdings stets. Causé.

Calhoun (1290) sah einen Fall, in welchem die Patientin 10 Tage nach einer profusen Uterusblutung total erblindete. Die genaue Zeit liess sich wegen des kollabierten Zustandes der Pat. nicht feststellen. Drei Wochen später begann das Sehen wieder zurückzukehren. Nach drei Monaten war die Sehschärfe R. $^{20}/_{50}$, L. $^{20}/_{200}$. Sehnerven blass, Netzhaut anämisch. Gesichtsfeld deutlich eingeschränkt, partielle Hemianopsie. Alling.

Bei einer doppelseitigen Neuritis opt. mit hochgradiger Herabsetzung des Visus und Gesichtsfeldeinschränkung glaubt Barck (1285) als Ursache beginnende Schwangerschaft annehmen zu können. Alle andere Ätiologien waren auszuschliessen. Unter Behandlung trat die Periode wieder ein und im Verlauf von 4 Wochen wurde Visus und Gesichtsfeld fast wieder normal. Höhl.

Nach einem Überblick über die Histologie der Hauptformen von Encephalitis und speziell des grosszelligen Entzündungstypus (Gitterzellen, amöboide Gliazellen) berichtet Lüttge (1307) über einen Fall von Poliencephalitis acuta bei einem 19jährigen kräftigen Mann. Sie trat kurz nach einem 2—3tägigen Alkoholexzess auf und führte 4 Tage nach Beginn der deliranten Erscheinungen zum Exitus. Einige Stunden ante mortem fand man grosse Unruhe bei freiem Sensorium, doppelseitige Stimmband- und Schlundlähmung, links Abduzensparalyse, rechts Parese; leichter Nystagmus, linksseitige Ptosis, Herabsetzung des rechten Kornealreflexes, Fehlen der Hautreflexe, keine Spasmen. Bei der Sektion ergab sich in Höhe der Pyramidenkreuzung in den Kernen der Gehirnnerven XI, X und der Hinterstränge, sowie in der weissen Substanz schwere Veränderungen, Zerfall von Nervenfasern, akute Erkrankung der Gehirnzellen, stürmische Proliferation der gliösen Zellelemente und der Gefässwandelemente; ferner Hydrocephalus internus und Hydromyelie.

Über 2 Fälle von akuter Erblindung bei Hirnabszess berichtet Pagenstecher (1312). In den beiden Fällen fand man als erstes und einziges bedeutsames Symptom eine fast völlige Erblindung beider Augen bei normalem Hintergrund und erhaltener Pupillarreaktion Der erste Fall wies einen eigrossen, metastatischen Abszess im rechten Okzipitallappen, der zweite symmetrische Abszesse von Kirsch- bis Walnussgrösse in beiden Hinterhauptslappen auf. Während sich in diesem Falle die zerebrale völlige Amaurose leicht erklären lässt, muss man bei dem einseitigen Abszess des ersten Falles an einen Pyocephalus internus denken, der durch Kompression der Sehnerven am Boden des 3. Ventrikels die vorübergehende, fast völlige Amaurose verursacht hat. Beidemale waren die Ursache der Abszessbildung Metastasen, die von eitriger Bronchitis bzw. von bronchiektatischen Kavernen ausgingen. Der Ausgang der Erkrankung war beidemal Exitus nach wenigen Tagen.

Guillain (1297) berichtet über eine retrobulbäre Neuritis bei meningealer Erkrankung bei einem 18jährigen Manne. Neben der Augenerscheinung bestanden zunächst nur Reflexerhöhungen, Obstipation, Kopfschmerzen und bei der Lumbalpunktion beträchtliche Lymphocytose ohne Hypertension des Liquor. Später traten vorübergehend Sehstörungen und nystagmische Zuckungen auf; Fieber war zu keiner Zeit vorhanden. Die Ätiologie des Zustandes war absolut unklar. Lues, Tuberkulose, Ohren-, Nasen- und Nebenhöhlenerkrankungen konnten sicher, Gonokokkeninfektion mit Wahrscheinlichkeit ausgeschlossen werden. Im Verlaufe von 6 Wochen war die Erkrankung abgelaufen. Causé.

Langenbeck (1306) hat bei 176 Fällen von Neuritis retrobulbaris in Dreiviertel der Fälle ätiologisch multiple Sklerose nachgewiesen. Die neurologischen Symptome wurden meist erst längere Zeit nach Abklingen der Sehstörungen nachweisbar.

Einen Fall von schwerer Anämie, verbunden mit Herdsymptomen im Gehirn bespricht Knoch (1304). Es handelt sich um einen Soldaten, der oft an Magenschmerzen gelitten hatte und schliesslich im Lazarett aufgenommen werden musste wegen Fieber und Blutbrechen. Der Hämoglobingehalt des Blutes beträgt bei der Aufnahme 30 %, 3 800 000 Erythrocyten, 9 500 Leukocyten im Kubikmillimeter. Einen Monat später stellen sich dann die zerebralen Erscheinungen ein: Hemmung des Denkvermögens, Aphasie mit Paraphasie, Alexie, Agraphie, geringe Apraxie und deutliche Perseveration. 2 Monate danach hat sich die Sprache gebessert, es ist jetzt aber geringe rechtsseitige Ptosis und rechtsseitige homonyme Hemianopsie hinzugekommen. Hämoglobingehalt 60—70 %. Nach weiteren 8 Wochen ist die Sprache frei, das Gedächtnis gut, es besteht aber noch Agraphie und Alexie. Die rechtsseitige homonyme Hemianopsie ist jetzt vollkommen, hemianopische Pupillenreaktion ist nicht vorhanden. Da der Lichtreflex der Pupille intakt ist, muss die für die Hemianopsie verantwortliche Schädigung oberhalb des Tractus opticus sitzen. Aus den begleitenden Symptomen der Aphasie und Alexie kann mit grösster Wahrscheinlichkeit geschlossen werden, dass der Sitz in der Rinde zu suchen ist. Da sich bei dem Pat. auch gesteigerte Reflexe finden, muss man eine Schädigung zwischen Rinde der einen und Vorderhorn der anderen Seite annehmen. Somit ist der Herd im Mark des Okzipitallappens zu suchen, sich bis in die Rinde des linken Temporallappens, vielleicht bis zum unteren Frontallappen sich erstreckend. Nach dem Verlauf der Krankheit ist in der starken Anämie die Ursache zu suchen. Entweder durch Thrombenbildung oder ungenügende Ernährung des Gehirns ist es zur Erweichung gekommen. Die Prognose quoad restitutionem scheint recht zweifelhaft zu sein.

v. Strümpell (1318) bespricht einen Fall von Pseudosklerose mit starkem oszillatorischem Zittern des Kopfes und der Extremitäten bei Bewegungen derselben. Die Sprache war deutlich verlangsamt und skandierend, dagegen die Muskel- und Sehnenreflexe normal. An den Augen, die im Übrigen völlig normale Verhältnisse zeigten, fand sich grünliche Pigmentierung der Hornhaut, während sonstige Pigmentierungen nicht nachweisbar waren. St. misst dieser Hornhautpigmentierung grosse diagnostische Bedeutung bei und macht darauf aufmerksam, dass sie neuerdings, seitdem man darauf achtet, bei sogen. Pseudosklerose stets gefunden wird.

Ramdohr (1315) bringt als Beitrag zur Kasuistik der Kleinhirnbrückenwinkeltumoren 10 Fälle der Nervenabteilung der medizinischen

Klinik in Heidelberg mit ausführlichen Krankengeschichten und bespricht im Anschluss daran und unter Berücksichtigung der in den letzten 10 Jahren rasch angewachsenen Literatur das Krankheitsbild, die Symptomatologie und Heilungsmöglichkeit der Tumoren. Was die Störungen von seiten der Augen in R.'s Fällen betrifft, so ist zu bemerken, dass in den meisten Fällen erst die durch Abnahme des Sehvermögens sich äussernde Stauungspapille den Patienten zum Arzt führte. Frühzeitig sind auch die Augenmuskelnerven, von ihnen in erster Linie der Abduzens, gestört. Bei letzterem macht sich wahrscheinlich bei seinem langen intrakraniellen Verlauf der erhöhte Hirndruck in besonderem Maſse geltend. Im übrigen hat man es mit sehr wechselnden Erscheinungen zu tun. Blicklähmung nach der erkrankten Seite erklärt man sich durch Druck auf das Zentrum der Seitwärtsbewegung der Bulbi. Auch der Spontannystagmus kann als Symptom einer Schädigung der Augenmuskelkerne auftreten. Der öfters beobachtete Unterschied in der Lichtreaktion beider Pupillen ist durch die verschieden starke Störung des Reflexbogens infolge der Stauungspapille erklärlich. Vor kommen ferner Exophthalmus und Herabsetzung des Kornealreflexes, isolierte oder doppelseitige Ptosis. Von irgendwelchen für diese Tumoren charakteristischen Augensymptomen kann nicht gesprochen werden.

Das pharmazeutische Präparat »Spiritus aromaticus« ist unter dem Namen Kinder-Balsam in Russland sehr verbreitet und auch im Handverkauf zugelassen. Wegen seines Aromas wird er sowohl pur getrunken, als auch dem Schnaps oder Tee beigegossen. Im Jahre 1908 wurden von Senkowitsch aus der Augenklinik der Universität Kasan 5 Fälle von Intoxikationen mit Kinder-Balsam beschrieben. Diesen reiht jetzt Adamük (1284) aus derselben Anstalt 6 Fälle schwerer Optikusatrophie nach Genuss von Kinderbalsam und 2 Fälle nach Genuss von Holz-Spiritus an. Da die experimentellen Versuche mit reinem Kinder-Balsam nicht zur Optikusatrophie führten, kommt A. zu dem Schluss, dass es sich in allen Fällen um Vergiftungen mit Methylalkohol gehandelt hat. Mertens.

Jacobs (1302) teilt einen Fall von einem Mädchen mit, das nach dem Gebrauch von Aspirintabletten (während 3 Tagen 2 Stück und 2 Tagen 3 Stück pro Tag) eine, nach Aussetzen des Mittels bald wieder vorübergehende einseitige Amblyopie bei normalem Augenhintergrund bekam. Die Sehschärfe wurde von $^5/_{50}$ innerhalb 2 Tagen wieder $^5/_4$.
B. P. Visser.

Terrien und Aubineau (1319) sahen bei einer 46jährigen Frau, die als einmalige Dosis 7,5 g Chininum sulfuricum genommen hatte, eine Chinin-Amaurose. Die ersten bedrohlichen Erscheinungen gingen innerhalb 24 Stunden zurück, auch das Gehör kehrte wieder, während eine schwere Sehstörung resultierte, die es der Patientin unmöglich machte, sich allein zu orientieren und allmählich trotz Behandlung mit Jodkali und Strychnin-Injektionen zur fast völligen Erblindung führte. Bei der ersten Untersuchung fand sich eine ausgedehnte gelblich-graue Trübung der Netzhaut mit maximaler Verengerung der Gefässe, so dass Arterien und Venen nicht voneinander zu unterscheiden waren. Allmählich kam es zu einer ödematösen Veränderung der Makulagegend, die besonders an dem schlimmer erkrankten rechten Auge ausgesprochen war. Es entstand hier ein atrophischer Herd, ebenso wie die Papille schliesslich das Aussehen neuritischer Atrophie mit fast völliger Sklerose der Netzhautgefässe aufwies. Es bestand eine hochgradige konzentrische

Gesichtsfeldeinengung und völliger Verlust des Farbensinnes. Neben der direkten Wirkung auf Nervenfasern und Ganglionzellen spielt sicher auch die immer in den schweren Fällen vorhandene Verengerung der Gefässe in der Pathogenese der Chininamaurose eine bedeutende Rolle. Causé.

Ihrem Bericht über die klinischen Beobachtungen der Augen-Veränderungen durch Teerdämpfe und Teerstaub fügen Truc und Fleig (1320) das Resultat ihrer experimentellen Untersuchungen bei Hund und Kaninchen an. Bei der vielfach üblichen Strassenteerung hat die Frage eine praktische Bedeutung. Die beim Kaninchen und Hunde auf experimentellem Wege durch Teerstaub und -dampf gesetzten Veränderungen waren qualitativ denen beim Menschen gleichartig. Von leichter konjunktivaler Reizung bis zur schweren Keratitis mit dichten Leukomen wurden alle Übergänge gesehen. Neben der Wirkung des reinen Teerstaubs wurde auch die verschiedenartiger Mischungen mit gewöhnlichem Strassenstaub untersucht; in diesem letzteren Falle war die Wirkung besonders rasch und heftig. Die geringsten Veränderungen setzte die Einwirkung von Teerdämpfen, wohl weil hierbei das mechanische Moment fehlte; die chemische Wirkung ist der des Teeröls verwandt. Bei der Entstehung von Hornhauterkrankungen ist der vorherige (bakterielle) Zustand des Auges von Wichtigkeit und die Sonne von unterstützender Bedeutung. Causé.

III. Allgemeine und experimentelle Pathologie und Therapie.[1])

Ref.: Löhlein.

*1322) **Allport Frank: Caccodylate of sodium in case of kerato-iritis due to lime burn.** (Natrium caccodylatum in einem Falle von Verbrennung der Kornea durch Kalk.) Ophth. Record. Sept. 1913.

*1323) **Bernheimer: Zur Tuberkulinbehandlung Augenkranker.** Klin. Monatsbl. f. Augenheilk. Okt.-Nov. S. 579.

*1324) **Best: Kleine therapeutische Mitteilungen auf ophthalmologischem Gebiet.** Münch. med. Wochenschr. Nr. 52, S. 2921.

*1325) **Braunschweig: Über Behandlung maligner Tumoren mit Röntgenstrahlen.** Klin. Monatsbl. f. Augenheilk. S. 773.

*1326) **Bucky: Diskussion über Diathermie** (Vortrag Krückmanns Berl. ophthalm. Gesellsch. v. 27. Nov. 1913).

*1327) **Deutschmann: Präparate über experimentell erzeugte sympathische Ophthalmie beim Affen.** Klin. Monatsbl. f. Augenheilk. S. 759.

*1328) **Dold u. Rados: Über entzündungserregende Stoffe im art- und körpereigenen Serum und Gewebssaft.** Zeitschr. f. d. ges. experim. Med. Bd. II, H. 3.

*1329) **Dutoit: Beobachtungen über subkonjunktivale und intrabulbäre Anwendung des Syrgol.** Arch. f. Augenheilk. Bd. 75, H. 4.

*1330) **Dutoit: Therapeutische Erfahrungen mit Vioform bei einigen Erkrankungen und Verletzungen der Horn- und Lederhaut.** Arch. f. Augenheilk. Bd. 75, S. 228.

---

[1]) Es sei darauf hingewiesen, dass, im Gegensatz zum bisherigen Verfahren, in diesem Kapitel die Besprechung der Arbeiten aus dem Gebiete der Pathologie und Therapie gesondert erfolgt, und dass die Gruppe „Heilmittel" aus dem IV. Kapitel in den therapeutischen Teil dieses III. Kapitels übernommen wurde. Löhlein.

*1331) **Dutoit: Versuche mit interner Kalktherapie (Kalmopyrin) bei einigen Augenerkrankungen.** Zeitschr. f. Augenheilk. Nov. S. 431.

*1332) **Eristaino: L'elecrargolo in terapia oculare.** (Das Elektrargol in der Augentherapie.) Arch. di Ottalm. Oct. 1913.

*1333) **Flury: Über die wissenschaftlichen Grundlagen der Jodkaliumtherapie bei der Arteriosklerose.** Arch. f. Augenheilk. Bd. 75, S. 240.

*1334) **Fradkine: Syncope provoquée par le 606 chez un syphilitique atteint de Stokes-Adam et d'atrophie papillaire bilatérale.** La clin. ophtalm. T. XIX, S. 630—634.

1335) **Goldschmidt: Zur spezifischen Therapie der Pneumokokkeninfektion des menschlichen Auges, besonders des Ulcus corneae serpens durch Äthylhydrokuprein.** Klin. Monatsbl. f. Augenheilk. Okt.-Nov. S. 449. Ref. siehe Nr. 1562.

*1336) **Haass: Über die Verwendbarkeit des Pellidol und Azodolen in der Augenheilkunde.** Wochenschr. f. Ther. u. Hyg. d. Aug. Nr. 40.

*1337) **Hegner: Über experimentelle Übertragung von Tumoren auf das Auge.** Münch. med. Wochenschr. Nr. 49, S. 2722.

*1338) **Heuse: Erweiterung der vorderen Augenkammer.** Arch. f. Augenheilk. Bd. 75, S. 222.

*1339) **Köllner: Untersuchungen über anaphylaktische Hornhautentzündung, besonders über den Einfluss des Lebensalters auf ihren Verlauf.** Arch. f. Augenheilk. Bd. 75, S. 183.

*1340) **Kreibich: Iritis und Arthigon.** Wien. klin. Wochenschr. Nr. 49, S. 2024.

*1341) **Krückmann u. Telemann: Untersuchungen über die natürlichen und künstlichen Temperaturverhältnisse am Auge mit Hilfe der Thermopenetration.** Arch. f. Ophthalm. Bd. 86, S. 395.

*1342) **Kuffler: Zur Frage der Glaskörperimmunität.** v. Graefes Arch. f. Ophthalm. Bd. 86, S. 69.

*1343) **Löhlein: Über die baktericide Wirkung verschiedener Anilinfarbstoffe gegenüber augenpathogenen Keimen und ihre praktische Verwertbarkeit bei äusseren Augenerkrankungen.** Reichs-Med.-Anz. Bd. 38, Nr. 24.

*1344) **Mc. Enri: Idiosynkrasie de l'oeil à l'atropine.** La clin. ophtalm. T. 19, S. 697.

1345) **Matsukawa: Über einen Fall von Ciliar- und Sehnervengumma nach Salvarsaninjektion.** Klin. Monatsbl. f. Augenheilk. S. 665. cfr. Nr.

*1346) **Meding, C. B.: Subconjunctival injections of cyanide of mercury in ophthalmology.** (Subkonjunktivale Einspritzung von Hydrargyrum oxycyanatum.) Ophthalmology. July 1913.

*1347) **Morgenroth u. Ginsberg: Über den Mechanismus der Korneaanästhesie.** Zentralbl. f. Augenheilk. Okt. S. 315.

*1348) **Motolese: Il Cusylol in oculistica.** Ricerche sperimentali ed operazioni cliniche. (Das Kusylol in der Augenheilkunde.) Annali di Ottalm. 1913. H. 4.

*1349) **Müller** (Immenstadt): **Physikalische und biologische Grundlagen der Strahlenwirkung radioaktiver Substanzen, besonders des Mesothoriums, und der Ersatz derselben durch Röntgenstrahlen.** Münch. med. Wochenschr. Nr. 44. S. 2448.

*1350) **Pfeifer** (Nietleben): **Beitrag zur funktionellen Bedeutung des Sehhügels auf Grund experimenteller Untersuchungen.** Münch. med. Wochenschr. S. 2701.

*1351) **Rados: Experimentelle Untersuchungen über die hämatogene Metastase im Auge, nebst Bemerkungen über die Histologie der experimentellen metastatischen Ophthalmie.** v. Graefes Arch. f. Ophthalm. Bd. 86, H. 2.

*1352) **Rados: Über das Auftreten von komplementbindenden Antikörpern nach Vorbehandlung mit arteigenen Gewebszellen, nebst Bemerkungen über die anaphylaktische Entstehung der sympathischen Ophthalmie.** Zeitschr. f. Immunitätsforschung u. experim. Ther. Bd. 19, H. 5.

*1353) **v. Reuss: Meine Methode der elektrischen Behandlung entzündlicher Augenleiden.** Wien. med. Wochenschr. Nr. 39.

*1354) **Schanz: Lichttherapie bei Augenleiden.** v. Graefes Arch. f. Ophth. Bd. 86, S. 568.

*1355) **Schläfke: Zellenbildung in der Hornhaut.** Dtsch. med. Wochenschr. Nr. 47, S. 2322.

1356) **Schur: Klinische Beobachtungen über die Wirkung des Äthylhydrokuprein gegen Ulcus serpens.** Klin. Monatsbl. f. Augenheilk. S. 469. Ref. siehe Nr. 1575.

1357) **Siegrist, A.: Salvarsan gegen sympathische Augenentzündung.** Klin. Monatsbl. f. Augenheilk. S. 657. Ref. siehe Nr. 1666.

*1358) **Spanyol: Fettransplantation nach Eviszeration des Bulbus.** 9. Jahresvers. d. ungar. ophthalm. Gesellsch.

*1359) **Speleers: La prothèse après l'énucléation.** 17. Congrès flamand des sciences naturelles et médicales. Sept. 1913.

*1360) **Verhoeff: The experimental production of Sclero-Keratitis and chronic intraocular Tuberculosis.** Arch. of Ophthalm. Vol. 42, Nr. 5.

*1361) **Waldmann: Die Diathermie in der Augenheilkunde.** (Mit Demonstration von Patienten.) 9. Jahresversamml. d. ungar. ophthalm. Gesellsch. in Budapest.

*1362) **Wolffberg: Fibrolysin gegen Strikturen des Tränennasenkanales.** Wochenschr. f. Ther. u. Hyg. d. Aug. Nr. 44.

*1363) **Zade: Die Bedeutung des Anaphylatoxins und des art- und körpereigenen Gewebssaftes für die Pathologie, speziell die des Auges.** (Auseinandersetzung mit Dold und Rados über die Bezeichnung „Anaphylatoxin".) Dtsch. med. Wochenschr. Nr. 42, S. 2047.

*1364) **Zimmermann: Zur Immunkörpertherapie der tuberkulösen und skrofulösen Augenerkrankungen.** Wochenschr. f. Ther. u. Hyg. d. Aug. Nr. 39.

a) Allgemeine und experimentelle Pathologie.

Pfeifer (1350) hat mit dem Clarkeschen stereotoxischen Instrument Versuche an 45 Tieren, meist Affen und Katzen, scharf lokalisierte Reizungen und Zerstörungen der einzelnen Kerne des Sehhügels gesetzt. An dieser Stelle interessiert, dass er bei 19 Tieren, die eine Läsion des medialen Thalamuskernes aufwiesen, 10 mal Erweiterung der Pupille und der Lidspalte fand. In 4 Fällen, bei denen das kaudale Ende des medialen Thalamuskernes verletzt war, bestand Pupillenverengerung. Hemianopsie war nie nachweisbar (Affen, Rosinen), solange der laterale Kniehöcker unverletzt war.

Kuffler (1342) untersuchte an aktiv oder passiv hoch immunisierten Tieren den Antikörpergehalt des Glaskörpers im Vergleich zu dem des Serums. Nachweisbar wurden im Glaskörper des Kaninchens Agglutinine (Pyocyaneus, Coli, Typhus) Hämolysine (für Hammelblutkörperchen), Bakteriolysine (für Choleravibrionen; kontrolliert im Pfeifferschen Versuch), Antitoxine (Diphtherie; Nachweis nach P. H. Römer). Doch waren die Mengen dieser Antikörper, verglichen mit den gleichzeitig im Serum kreisenden, wie zu erwarten sehr gering. Die Unmöglichkeit, Präzipitine (für Pferdeblut-

serum) und komplement-bindende Substanzen (Bac. pyocyaneus als Antigen) nachzuweisen, führt Kuffler wohl mit Recht nicht auf ihr gänzliches Fehlen, sondern auf ihre sehr geringen Mengen zurück.

Rados (1351) hat die Bedingungen der hämatogenen Metastase am Auge von Katzen und Kaninchen experimentell verfolgt. Er fand bei intravenöser Injektion eines virulenten Pyocyaneusstammes bei Katzen nie spontanen Übertritt von Keimen in Kammerwasser und Glaskörper, wohl aber nach wiederholter Punktion der Vorderkammer. Durch einseitige Sympathikusdurchschneidung und die dadurch bedingte Hyperämie gelingt es, den Übertritt im Blute kreisender Mikroorganismen zu begünstigen. In allen Fällen mit positivem Bakterienbefund in den Augenmedien sind auch klinisch und mikroskopisch Entzündungserscheinungen nachweisbar, die beschrieben werden. Die Lokalisation war eine sehr wechselnde.

Deutschmann (1327) infizierte zwei Affen mit Chorioidealstückchen eines Auges mit sympathischer Ophthalmie. Es entstand im infizierten und auch im zweiten Auge eine chronische Iridocyklitis, während das Herzblut steril gefunden wurde.

Rados (1352) hat im Hinblick auf die Elschnigsche Theorie von der sympathischen Ophthalmie als einem anaphylaktischen Vorgange die Behauptung Elschnigs nachgeprüft, dass man durch Vorbehandlung mit Uvea oder Hornhaut keine artspezifische wohl aber organspezifische Antikörper erhalte. Rados hat zu diesem Zweck Kaninchen mit arteigener Aderhaut-, Hornhaut- oder Nierenaufschwemmung vorbehandelt. Alle so erhaltenen Antikörper ergaben sowohl mit homologer als mit heterologer Aderhaut, Hornhaut und Niere als Antigen komplette Hemmung der Hämolyse. Diese Isoantikörper sind also weder art- noch organspezifisch.

Dold und Rados (1328) haben durch Versuche am tierischen Auge eine entzündungserregende Komponente des Anaphylatoxin feststellen können. Während Injektion von arteigenem Serum allein oder von Bakterienaufschwemmungen und filtrierten Bakterienextrakten in die Hornhaut oder Vorderkammer des Kaninchens keine respektive eine erst nach 4—8 Stunden auftretende Entzündung auslöst, erzeugt homologes Serum, in dem lebende oder tote Bakterien digeriert worden sind, eine deutliche und rasch einsetzende Entzündung, auch nachdem die Bakterien vor der Injektion abzentrifugiert sind. Diese entzündungserregende Wirkung ist nicht durch Peptone bedingt; sie lässt sich noch bis zu einer Verdünnung von 1 : 100000 nachweisen und wird durch Filtration des Injektes nicht verhindert. Solches mit Bakterien versetzt gewesene Serum verliert durch mehrstündige Erhitzung auf 56—58° zwar seine Giftigkeit im gewöhnlichen Anaphylaxieversuch, nicht aber die geschilderte entzündungserregende Wirkung.

Die Verfasser glauben nachgewiesen zu haben, dass diese entzündungserregenden Stoffe schon im normalen Bindehautsekret vorhanden sind, durch Zufuhr von Bakterien gesteigert werden können und bei Verletzung des Auges in Wirksamkeit treten.

Art- und körpereigene Gewebssäfte rufen ebenfalls eine stark und rasch einsetzende Entzündung hervor. Die letztgenannten Erfahrungen können das Vorkommen steriler Entzündungen, speziell auch das der traumatischen erklären.

Die Verfasser bezeichnen diese entzündungserregenden Stoffe, die sich im normalen art- und körpereigenen Gewebssaft fertig vorfinden, und im

frischen homologen Serum nach Digestion mit artfremdem Eiweiss (besonders Bakterieneiweiss) entstehen, als Phlogistine.

Köllner (1339) hat in Experimenten am Kaninchenauge die näheren Bedingungen für die Entwicklung der anaphylaktischen Hornhautentzündung (Wessely) studiert im Hinblick auf das praktische Interesse, welches ein Vergleich mit der Keratitis parenchymatosa e lue her. bietet. Seine Versuche bestätigen zunächst die klinischen Beobachtungen Wesselys und anderer nach Injektion von tierischem Serum in die Hornhaut des Kaninchenauges und Reinjektion in die Kornea des andern Auges. Sie zeigen ferner, dass die verschiedenen tierischen Sera in dieser Hinsicht sich ziemlich gleich wirksam erweisen. Andererseits ergab sich, dass das zu injizierende Serum nicht stark verdünnt werden darf, ohne seine Entzündung auslösende Wirkung einzubüssen. Interessant ist schliesslich, dass sich junge Kaninchen sehr viel weniger empfänglich zeigen, eine Beobachtung, die Köllner in Parallele setzt mit den Resultaten Friedbergers im anaphylaktischen Versuch bei jungen und älteren Meerschweinchen.

Verhoeff (1360) hat experimentelle Studien gemacht, um die Frage zu entscheiden, auf welchem Wege die Infektion bei tuberkulöser Skleritis und Keratitis erfolgt. Schon früher (1910) hatte er die Theorie aufgestellt, dass die Bazillen von den Kapillaren des Ciliarkörpers oder von kleinen metastatischen Herden dicht unter der Pars ciliaris retinae in das Kammerwasser austreten und von hier durch das Ligamentum pectinatum die Sklera und Kornea erreichten. Zu seinen jetzigen Experimenten benutzte er Bazillen von einer drei Wochen alten Kultur von humanen Tuberkelbazillen auf Glyzerinagar: dieselben waren durch ultraviolettes Licht abgetötet und wurden in Form einer Aufschwemmung in destilliertem Wasser mit Hilfe einer Subkutanspritze tropfenweise entweder durch die Sklera in den Glaskörper oder in die vordere Kammer von Kaninchen eingespritzt. Die Ergebnisse der auf diese Weise angestellten fünf Versuche waren folgende: Nach ungefähr drei Monaten traten Veränderungen in der Kornea-Sklera auf, die sich als ganz analog denen erwiesen, wie sie bei der tuberkulösen Sklero-Keratitis des Menschen vorhanden sind. Kleinere Tuberkel werden ausserdem produziert auf und in der Iris und noch kleinere auf und in den Ciliarfortsätzen. Die letzteren sind insofern von besonders wichtiger Art, als sie anzeigen, dass die Herde bei menschlicher tuberkulöser Cyklitis nicht notwendigerweise von direkten Metastasen aus dem Blute zu stammen brauchen. Tuberkel der Chorioidea werden ebenfalls gebildet, als Folge des Eintretens von Bazillen durch den Filtrationsmuskel in den Post-Chorioidal-Raum. Diese Beobachtungen bestätigen also die Berechtigung der oben erwähnten Theorie V.s und lassen es als sehr wahrscheinlich erscheinen, dass auch die Formen von chronischer tuberkulöser Iritis, Cyklitis und möglicherweise auch Chorioiditis in gleicher Weise aufzufassen sind — dass nämlich die Bazillen zunächst aus den Gefässen des Ciliarkörpers in das Kammerwasser ausgetreten waren und von hier aus metastatische Herde in den genannten Geweben bildeten. Das Fehlen von Immun-Substanzen im Kammerwasser erhöht hierbei zweifellos die Chancen für das Auftreten solcher Metastasen. Auch für die Therapie sind diese Ergebnisse wichtig, insofern sie den Gedanken nahe legen, bei chronischer okularer Tuberkulose häufige Paracentesen der Kornea und eventuell auch Injektion von starken Antisepticis zum Zweck der Narbenbildung zu versuchen.

Treutler.

Schläfke (1355) hat im Zusammenhang mit den Untersuchungen von Grawitz Hornhautstücke, die vom Epithel befreit waren, im hängenden Tropfen Blutplasma bei 37° beobachtet. «Man sieht dann aus den normalerweise vorhandenen Zellkernen nach 24 Stunden glänzende Fäden entstehen, die nach weiteren 24 Stunden ein ganzes Netzwerk von Anastomosen bilden und in einzelnen Fällen kugelförmige Auftreibung ihrer fadenförmigen Gestalt zeigen. Nach 2—3 Tagen haben sich sukzessive daraus kleine runde stark glänzende Zellen entwickelt». Diapositive.

Hegner (1337) berichtet über erfolgreiche Versuche, Mäusetumoren im Bulbus der Maus weiter zu züchten. Auch die Übertragung dieses Materials (Sarkom und Karzinom) in die Augen von Ratten gelang, während die überimpften menschlichen Tumoren im Rattenauge nur unsichere Resultate ergaben.

b) Allgemeine und experimentelle Therapie.

Krückmann und Telemann (1341) berichten nach einleitenden Erläuterungen über das Wesen der Thermopenetration, über Versuche, die sie am toten und lebenden Auge mit Hochfrequenzströmen ausgeführt haben. Die Temperaturmessungen erfolgten mit Hilfe einer in die Augenhäute oder das Augeninnere eingeführten thermoelektrischen Nadel. Versuche am enukleierten Auge zeigten nun zunächst, dass das Thermometer im Glaskörper kaum um einige Grade stieg, während das elektrische, intralamellös in die Sklera eingestochene Thermometer sehr schnell 100° überstieg. Es erklärt sich das aus der Verschiedenheit der elektrischen Widerstände der Augenhäute und des Augeninnern, für welche die Verfasser mit Hilfe der Wheatstoneschen Brücke folgende Werte fanden: Augeninneres = 1, Sklera = 2,8, Kornea = 3,1. War es damit wahrscheinlich geworden, dass eine zureichende Wärmesteigerung im Augeninnern nicht ohne Schädigung der gleichzeitig viel stärker erhitzten Augenhäute erzielt werden könne, so ergab sich andererseits ein ausgleichender Faktor in der Tatsache der Wärmestauung im Augeninnern. Während nämlich bei mäfsiger allmählicher Erwärmung durch Hochfrequenzströme die Augenhäute die Möglichkeit haben, durch Abgabe von Wärme an die umgebende Luft sich mehr oder weniger abzukühlen, wird im Augeninnern die Wärme infolge der geringen Wärmeleitung durch die Augenhäute gespeichert.

Bei den Versuchen am lebenden tierischen Auge ergab sich nun zunächst, dass Temperaturen bis zu 45° ohne Schädigung vertragen wurden, dass darüber hinaus eine Steigerung aber nicht zulässig ist, und dass die Kornea, wie schon Zahn zeigte, am empfindlichsten gegen höhere Wärmegrade ist. Da nun Vorversuche zeigten, dass eine wirksame, konstante Erwärmung der Kornea nur zu erreichen sein werde bei direktem Aufsetzen der Elektroden auf die Hornhaut selbst und diese bei Verwendung stoffbezogener Hohlelektroden trotz Anfeuchtung leicht geschädigt werden könnte, so konstruierten die Verfasser eine gläserne, mit Flüssigkeit gefüllte Kammerelektrode. Mit dieser gelingt es ohne Schädigung die Hornhaut einige Zeit auf 43—45° zu erhitzen und auch die Diathermie des Glaskörpers wird mit Hilfe der flüssigen Elektroden ermöglicht, da eine zu hohe Temperatur der Kornea durch Zugiessen kalter Kochsalzlösungen in das Elektrodengefäss verhindert werden kann, während bei geringer Stromstärke trotz dieser äusseren

Abkühlung die Temperatur im Glaskörper langsam aber konstant gesteigert wird. Um nun auch beim therapeutischen Versuch am menschlichen lebenden Auge die in der Hornhaut herrschende Temperatur dauernd kontrollieren zu können, haben die Verfasser empirisch diejenige Kochsalzlösung festgestellt, die den gleichen elektrischen Widerstand besitzt wie die menschliche Hornhaut und konnten in einer Reihe von Versuchen zeigen, dass bei Anwendung dieser Kochsalzlösung als flüssiger Elektrode in der Flüssigkeit und in der Kornea in der Tat die gleiche Temperatur herrschte, also eine Überwachung der Hornhauttemperatur während des Eingriffes am menschlichen Auge möglich ist — wenigstens solange die Temperatur im Ansteigen begriffen ist.

Bei der Diskussion des Krückmannschen Vortrages bemerkt Bucky (1326) folgendes.

Die verschiedenen Gewebe des Körpers haben differente spezifische Widerstände für den elektrischen Strom. Und zwar gilt hier eine Widerstandsreihe, wie sie sich folgendermafsen als praktisch zutreffend erwiesen hat:

Fett, Haut, Knochen, Nerv, Muskel, Flüssigkeit. Alle flüssigen Gewebe des Körpers stellen demnach für den Strom ideale Passagen dar, die infolge ihrer guten Leitfähigkeit nach dem Jouleschen Gesetz von dem durchtretenden Strom relativ gering erwärmt werden. Wenden wir nun diese Erkenntnis auf die Verhältnisse am Auge an, so sehen wir, dass das vordere Kammerwasser und der Glaskörper beim Durchtritt der Diathermieströme so günstige Leitungsverhältnisse bieten, dass ihre Erwärmung im Gegensatz zu der der anderen Gewebe im Auge nur eine recht geringe sein kann. Es stimmt diese Tatsache demnach vollkommen überein mit den Ergebnissen Krückmanns.

Trotzdem gibt es eine Möglichkeit, den Glaskörper durch die Diathermieströme stärker zu erwärmen, als die anderen Gewebe des Auges. Dies ist dadurch möglich, dass man das Prinzip der sogenannten kapazitativen Aufladung anwendet. Das kann man dadurch erreichen, dass man zwischen der Elektrode und dem zu behandelnden Körperteil einen Isolator einschaltet. In diesem Falle findet eine Aufladung der Gewebe statt, ganz ähnlich wie an einer Leydener Flasche. In diesem Falle werden aber nicht die Gewebe des grösseren Widerstandes stärker erhitzt als die des geringeren, wie wir es bei der direkten Stromzuführung gesehen haben, sondern im Gegenteil, es werden nunmehr die Gewebe des geringeren Widerstandes wesentlich stärker erhitzt werden als die übrigen Gewebe, da ihre Aufladung mit Elektrizität bedeutend grösser ist.

Nach Unterbrechung des Stromes fällt die Temperatur der Kornea langsam, während die des Glaskörpers sich in aufsteigender Tendenz bewegt. Die Erklärung hierfür ist darin zu suchen, dass ein Temperaturausgleich stattfindet von Gewebe zu Gewebe. B. hat auf Grund dieser Erkenntnis einen Apparat konstruiert, der den Diathermiestrom dem Gewebe nicht dauernd zuführt, sondern mit Unterbrechungen. In der Tat hat er dadurch eine viel homogenere Erwärmung eines Körperquerschnittes erzielen können. Es wird sich wohl empfehlen, von diesem Prinzip auch bei der Diathermie des Auges Gebrauch zu machen.

Die therapeutische Anwendung der Ströme am Auge ist recht einfach und gefahrlos. Besitzen wir doch in dem sensiblen Apparat des Auges den besten Indikator und das beste Dosimeter für die Diathermieströme. Der Patient gibt spontan an, wann die Temperatur des Auges einen Grad erreicht

hat, der Schädigungen der Gewebe zur Folge haben könnte. B. hat Verbrennungen am Auge nie beobachtet, allerdings jede sensible Störung als strengste Kontraindikation betrachtet. Adam.

Die Diathermie erweist sich nach Waldmann (1361) als ein wertvolles therapeutisches Hilfsmittel bei verschiedenen chronisch-entzündlichen Augenerkrankungen, insbesondere bei Iridocyklitis und Keratitis parenchymatosa. Das Wesentliche in dem Verfahren besteht darin, dass es damit nachweislich gelingt, die Temperatur des Augeninneren beträchtlich (um 1—1,5°) zu erhöhen, was mit warmen Umschlägen, Thermophoren etc. nicht möglich ist. v. Liebermann-Budapest.

von Reuss (1353) erinnert von neuem an die von ihm schon früher befürwortete Verwendung der Elektrizität bei verschiedenen Augenleiden. Er wendet vor allem die protrahierte Faradisation an. Bei der Iritis und Iridocyklitis leistet sie gute Dienste als schmerzstillendes Mittel, scheint aber auch durch Anregung der Resorption eine abkürzende und vor allem gegenüber Rezidiven vorbeugende Wirkung zu haben. Der schmerzstillenden Wirkung bedient sich von Reuss auch bei allen Formen von Keratitis, auch bei der mit Lichtscheu und Schmerz verbundenen Kerato-Konjunktivitis ekz. Bei Skleritis wendet Verfasser den galvanischen Strom an, die Kathode auf dem skleritischen Herd nach vorheriger Kokainisierung. Es entsteht eine Hyperämie und die Schmerzen werden in ein bis zwei Sitzungen beseitigt. Besonders günstige Resultate sah von Reuss mit Anwendung des faradischen Stromes bei Episcleritis period. fugax. Ferner bekämpfte er erfolgreich mit Hilfe der elektrischen Behandlung die Erythropsie in mehreren Fällen.

Müller-Immenstadt (1349) führt die im Vergleich mit Röntgenstrahlen auffallend intensivere Wirkung des Mesothoriums gegenüber malignen Geschwülsten nicht auf die γ-Strahlung zurück, sondern auf die sekundäre β-Strahlung. Die letztere ist bedingt durch die Filterkapsel, die ursprünglich den Zweck hat, die primären α- und β-Strahlen wegen der Verbrennungsgefahr abzufiltrieren, die aber neben der Erfüllung dieser Aufgabe durch ihre Sekundärstrahlenbildung erst zur unbeabsichtigten Hauptursache der erzielten Mesothoriumwirkung wird. Für diese Auffassung spricht die Übereinstimmung des Ausdehnungsgebietes der erzielten therapeutischen Wirkung mit dem der anzunehmenden Penetrationskraft der sekundären β-Strahlen. Dafür spricht ferner die Tatsache, dass man die geschwulstzerstörende Wirkung auf einen Zellzerfall durch Ionisierung bezieht und das Ionisierungsvermögen der primären γ-Strahlung nur gering, das der sekundären β-Strahlung ein erhebliches ist. Für Müller ergibt sich aus diesen Auslegungen die Hoffnung, dass es gelingen müsse, die Strahlenwirkung der radioaktiven Substanzen, besonders des Mesothoriums, durch die billigere, genau dosierbare und in all ihren Eigenschaften besser bekannte Strahlung der Röntgenröhren zu ersetzen. Die Aufgabe ist also, mit der zur Verfügung stehenden Röntgenapparatur eine möglichst harte, stark abfiltrierte Strahlung zu erzeugen, indem an die Stelle der gewollten Wirkung als Ersatz der Mesothoriumfilterkapsel ein Kapselfilter mit genau bestimmbarem Gewicht und genau bestimmbarer Dicke gebracht wird.

Braunschweig (1325) sah ein malignes, sehr ausgedehntes epibulbäres Sarkom nach sechs Röntgenbestrahlungen bis auf Reste verschwinden.

Schanz (1354) hat klinische Versuche darüber angestellt, inwiefern die kurzwelligen Strahlen, die bei intensiver Einwirkung das Auge zu schädigen vermögen, bei geringerer Intensität der Wirkung die vitale Zelltätigkeit in günstigem Sinne anregend beeinflussen und hierdurch sowie durch eventuelle Abtötung pathogener Keime heilend wirken können. Er benutzte zu seinen Versuchen eine Quarzwechselstromlampe, vor der er einen mit Woodschem Filter gefüllten Trog aus blauem Uviolglas anbrachte; das Licht, das diesen Trog passiert hatte, sammelte er mit einer Quarzlinse auf dem kranken Auge. Er sah einen günstigen Einfluss bei Infiltration und Geschwüren der Hornhaut, bei Keratitis parench. und bei Lidekzem.

Bernheimer (1323) tritt aufs neue für die Anwendung des Tuberkulin bei tuberkulösen Augenleiden und bei ätiologisch ungeklärten Augenleiden tuberkulöser Patienten ein und zwar empfiehlt er auf Grund seiner jahrelangen günstigen Erfahrungen die subkutane und perkutane Behandlung (Petruschky) zu kombinieren und diese Behandlung auch ohne dass ein Rückfall des Augenleidens eintritt, in nicht zu grossem Zeitabstande mehrfach zu wiederholen. Er verwandte mit Vorliebe Bazillenemulsion und albumosefreies Tuberkulin (T. A. F.). Mit dieser Behandlungsmethode hat er oft günstige Resultate erhalten in Fällen von Keratitis parench., bei Uveitis, speziell auch bei Chorioiditis dissem.

Zimmermann (1364) teilt unter Hinweis auf Bocks Empfehlung der Immunkörpertherapie bei tuberkulösen und skrofulösen Augenleiden (Referat im vorigen Jahrgang, Seite 146) seine auf eine grosse Zahl von Fällen gestützten Erfahrungen mit, die mit seltenen Ausnahmen nicht für eine spezifische Wirksamkeit dieser Therapie sprechen.

Kreibich (1340) hat den von Bruck unter dem Namen Arthigon empfohlenen Gonokokkenimpfstoff in 13 Fällen von Iritis mit wahrscheinlich gonorrhoischer Ätiologie intravenös angewandt und zwar in Form fünfmaliger Injektion von bis zu 2,5 ccm. Er sah ermutigende Rückbildung der Entzündungserscheinungen; ob Rezidive verhütet werden, lässt sich noch nicht sagen. Erwähnenswert erscheint, dass K. in der Mehrzahl seiner Fälle gleichzeitig Glaskörpertrübungen und entzündliche Erscheinungen an der Papille beobachtete, übrigens ohne Veränderungen des Gesichtsfeldes.

Flury (1333) bespricht den derzeitigen Stand unserer Kenntnisse von der Wirkung des Jodkalium bei der Arteriosklerose unter besonderer Berücksichtigung der augenärztlichen Interessen. Der Einfluss des Jodkalium beruht zunächst auf seiner starken Salzwirkung, die im Sinne einer Anregung der Ernährungsvorgänge wie auch der Ausscheidung unbrauchbarer Stoffwechselprodukte einzuschätzen ist. Daneben spielt die Spezialwirkung der Ione eine Rolle. Das Kalium, das durch selbstständige das zentrale Nervensystem betreffende Wirkungen ausgezeichnet ist, erleichtert den Transport des Salzes in die Körpergewebe. Im Körper findet ein Ionenaustausch statt gegenüber dem Chlornatrium und der Salzsäure, auch sprechen die experimentellen Erfahrungen für die Möglichkeit einer Abspaltung von freiem Jod. Das Jod besitzt eine ausgesprochene Affinität zu bestimmten Geweben und da auch an den Wänden der arteriellen Gefässe seine Anreicherung erfolgt, darf angenommen werden, dass bei der Arteriosklerose nicht nur der gesamte Stoffwechsel, sondern auch direkt die Gefässelemente durch Jodkalium therapeutisch beeinflusst werden können. Die Herabsetzung der Viskosität des

Blutes durch Jodkalium dürfte im Sinne einer starken Durchblutung der Gewebe wirken. Eine Erniedrigung des Blutdruckes durch Jodkalium ist für den Menschen nicht erwiesen aber wahrscheinlich. Das Jodkalium kann in seiner therapeutischen Wirkung durch kein anderes Salz, keine andere Kaliumverbindung und auch durch keines der zahlreichen neueren Jodpräparate vollkommen ersetzt werden.

Löhlein (1343) berichtet kurz über das Ergebnis von Untersuchungen, die auf Veranlassung von Römer an der Greifswalder Augenklinik ausgeführt wurden und die der Frage galten, inwieweit die bakterizide Kraft mancher Anilinfarbstoffe für therapeutische Zwecke am Auge nutzbar gemacht werden kann. Es wurden etwa 60 Farbstoffe (Merck) untersucht auf ihre hemmende und bakterizide Kraft gegenüber Pneumokokken, Staphylokokken, Gonokokken, Streptokokken, Diplobazillen und Xerosebazillen. Es fand sich, dass eine ganze Reihe der geprüften Farbstoffe starke bakterizide Wirkung entwickelten, dass die überwiegende Mehrzahl aber diese Fähigkeit nur einzelnen Keimen gegenüber zeigt, während sie für andere Keime indifferent gefunden werden. Es wurden die für jedes Bakterium bakterizid gefundenen Farbstoffe in Mischungen kombiniert und zwar in Konzentrationen, deren Verträglichkeit für das menschliche Auge zuvor erprobt war. Die mit diesen Mischungen erzielten klinischen Resultate waren sehr befriedigend bei der Bekämpfung der Infektion durch Staphylokokken, Diplobazillen und Gonokokken. Bezüglich der Pneumokokkeninfektion sind die Erfahrungen noch unzureichend. Auffallend günstig verliefen Versuche, die Farbstoffe auch bei der Therapie des Trachoms zu verwenden. Die experimentelle Grundlage und bisherigen klinischen Ergebnisse werden demnächst in einer ausführlichen Arbeit mitgeteilt werden.

Neue Versuchsreihen von Morgenroth und Ginsberg (1347) zeigen, dass im Gegensatz zu den wässerigen Lösungen der Salze des Äthylhydrokuprein und seiner Homologen, deren anästhesierende Wirkung eine ausserordentlich verschiedenartige war, die öligen Lösungen sich im Prinzip alle gleich verhalten; es bedarf bei allen einer 2% öligen Lösung der Base, um mit Sicherheit eine länger dauernde Anästhesie hervorzubringen. Bei der anästhesierenden Wirkung der öligen Lösung auf die Hornhaut handelt es sich um den Übertritt der gelösten Substanz aus den Ölen durch die Konjunktival-Flüssigkeit in das Hornhaut-Epithel und Auslösung einer Anästhesie, obwohl in der Konjunktival-Flüssigkeit die Alkaloidbase sicher nicht in einer anästhetisch wirkenden Konzentration vorhanden ist. Diese «Transgression» chemisch bekannter Substanzen spielt nach Ansicht der Verfasser bei dem Stofftransport innerhalb des Organismus eine grosse Rolle, speziell soweit es sich um den Eintritt gelöster Substanzen von beweglichen Formelementen (Blutzellen, Parasiten usw.) in die Gewebe handelt. Als ein Beispiel hierfür führen die Verfasser zwei Versuche an, in denen sie an Stelle der öligen Lösung des Anästhetikums eine Blutkörperchen-Aufschwemmung anwandten, deren Zellen mit dem salzsauren Äthylhydrokuprein getränkt waren. Es gelang so eine vollständige Anästhesie der mit dem Sediment beträufelten Hornhäute zu erreichen, während die Rohrzuckerlösung, in der das Äthylhydrokuprein gelöst und dann die Blutkörperchen aufgeschwemmt waren, eine anästhesierende Wirkung nicht erkennen lässt.

Allport Frank (1322) nimmt an, dass sein Fall von Verbrennung der Hornhaut nicht zur Restitutio ad integrum gekommen wäre, ohne die

7 Injektionen von Natrium caccodylatum (grn $3^1/_2$) = 0,2. Zwei oder drei Tage nach der ersten Injektion fing die Hornhaut an sich aufzuhellen. Die gewöhnliche Behandlung wurde gleichfalls angewandt. Alling.

Meding (1346) erhielt einen günstigen Eindruck von den subkonjunktivalen Injektionen von Hydrargyr. oxycyanat. Er empfiehlt sie dringend in Fällen von infektiösen Kornealgeschwüren, bei Pannus und nicht lange bestehenden Hornhauttrübungen. Das Präparat reizt weniger, affiziert nicht Instrumente und ist gerade so wirksam wie Sublimat. Man hüte sich in Tenons Kapsel zu geraten oder zu viel an einer Stelle einzuspritzen. Alling.

Best (1324) hat mit Noviformsalbe (bei leichter Blepharitis 1 % und bei schwerer Form 5—10 %) gute Erfahrungen gemacht. Die Wirkung war oft besser als die des Histopin und der Furunkulinpaste. Bei skrofulösen Erkrankungen zieht er gelbe Salbe vor.

Er bestätigt ferner die Angaben von Hoffmann und Kochmann, dass die Novokain-Anästhesie nach seinen Erfahrungen am Auge durch Kaliumsulfat verstärkt wird.

Wolffberg (1362) empfiehlt auf Grund günstiger Erfahrungen an 10 Patienten mit Striktur des Tränennasenkanales in solchen Fällen Fibrolysin unmittelbar mit der Anelschen Spritze in den Tränensack resp. den Kanal in die Nähe der Striktur zu bringen, und sah danach sehr rasch, wenn auch vielleicht nicht stets dauernde, Beseitigung der Strikturen.

Dem Kupfersulfat gegenübergestellt, ist wie Motolese (1348) ausführt, das Cusylol diesem überlegen, weil es frei von zusammenziehender Wirkung ist. Hinsichtlich der bakteriziden Eigenschaft ergab die Untersuchung, dass das Cusylol eine nur leicht mikrobizide Kraft hat, dafür aber überwiegt der Vorteil, dass es nicht reizt und in höherer Konzentration mehreremal am Tage angewandt werden kann. Angewandt beim chronischen Trachom ist es von grösstem Nutzen. Calderaro.

Das Elektrargol oder das elektrische Kolloid-Silber ruft nach Eristaino (1332) weder bei Instillation noch bei Injektion Schmerzen hervor, hat sedative Wirkung und bedeutende Heilkraft bei den verschiedenen suppurativen und phlogistischen Prozessen des Auges besonders beim Anfang des Übels. Calderaro.

Dutoit (1329—1331) empfiehlt in diesem Quartal als Ersatzmittel für Jodoform: Vioform, zur inneren Kalktherapie: Kalmopyrin, zur antiseptischen Wirkung: Syrgol (auch intrabulbär).

Haase (1336) berichtet über seine Erfahrungen, die er mit den nicht färbenden Ersatzmitteln des Scharlachrot, mit Pellidol und Azodolen, bei 100 Augenkranken gesammelt hat. Diese Präparate wurden reizlos vertragen und leisteten gute Dienste bei den ekzematösen Erkrankungen des Auges besonders auch bei den Hornhautprozessen mit geschädigtem Epithel. Ungünstig war die Wirkung des Mittels bei oberflächlicher Epithelabschürfung wegen der dabei beobachteten Überproduktion von Epithel, unwirksam erwies es sich gegenüber den infektiösen Augenerkrankungen.

Fradkine (1334) sah bei einem Syphilitiker bei der dritten Salvarsaninjektion von 0,3 einen schweren Herzkollaps, indem Herz und Puls unter den typischen Allgemeinerscheinungen während mehrerer Sekunden

vollkommen aussetzten. Die Salvarsanbehandlung geschah wegen beiderseitiger Optikusatrophie und waren die beiden vorhergehenden gleichgrossen Dosen anstandslos vertragen worden. Wie die spätere genaue Allgemeinuntersuchung ergab, war der Kollaps keineswegs auf Rechnung des Salvarsans zu setzen, sondern der Mann wies sehr deutlich das Stokes-Adamsche Syndrom auf (Bradykardie, vermehrter Jugularvenenpuls), das durch Sklerose des Hisschen Bündels verursacht wird. Durch die wiederholte Injektion wurde das bis dahin erhaltene physiologische Gleichgewicht im Zirkulationssystem in empfindlicher Weise gestört, zumal das Herz ein Organ ist, das erst auf wiederholte Reize sensibel wird. Causé.

Mac Enri (1344) berichtet über einen Fall von Idiosynkrasie des Auges gegen Atropin. Auf Einträufelung von 2 Tropfen kam es bei dem Manne mit chronischer Iritis zu lebhaften Schmerzen, ausgesprochener Chemosis und starker Rötung des Auges und seiner Umgebung bis über die Wange hinaus. Das Aussehen glich einem Erysipel; auf warme Borwasser-Umschläge ging der Prozess innerhalb 4 Tagen zurück. Causé.

Die Fettransplantation ist nach Spanyol (1358) anstatt der Enukleation in allen Fällen zu empfehlen, wo die Gefahr einer sympathischen Entzündung ausgeschlossen ist. Das Fett wird am besten von der Glutealgegend genommen; das eingepflanzte Fett resorbiert sich zum Teil, zum Teil wird es durch neugebildete Bindegewebe ersetzt. Der kosmetische Effekt ist besser, als nach Fetteinpflanzung in die Tenonsche Kapsel nach Enukleation, und viel besser, als nach einfacher Enukleation.

v. Liebermann-Budapest.

Pour augmenter le volume du moignon, Speleers (1359) injecte de la parafine fusible à 60°; cette substance ne présente aucun danger d'ophtalmie sympathique. Danis.

Heuse (1338) beschreibt zwei operative Versuche zur Erweiterung des Kammerwinkels beim Glaukom. Er hat einmal ein Stück Mundschleimhaut in die Vorderkammer des Kaninchens verpflanzt, welches aber vollständig mit dem umgebenden Gewebe verwuchs. Ein in gleicher Weise eingeführtes Silberstückchen hat nach seiner Ansicht zu dem gewünschten Erfolg geführt.

IV. Untersuchungsmethoden, Instrumente, allgemeine operative Technik.

Ref.: Löhlein.

*1365) **Baum: Un nuovo ottalmoscopio senza riflessi.** (Ein neuer Augenspiegel ohne Reflexe.) Annali di Ottalm. 1913. H. 1.

*1366) **Danis: Trois opérations sur l'oeil et sur la face pratiquées sous anésthésie régionale.** (Injection des nerfs.) La clin. ophtalm. T. XIX, S. 566—569.

*1367) **Döllner: Eine neue Tafel zur Bestimmung von Sehschärfe und Refraktion von Analphabeten.** Münch. med. Wochenschr. Nr. 46, S. 2569.

*1368) **Gradle: New scleral trephine.** Journ. amer. med. Ass. June 28. 1913.

*1369) **Grüter: Neuere Methoden der Gesichtsfelduntersuchung.** Med. Klinik. Nr. 48, S. 1999.

*1370) **Oloff: Über die moderne Funktionsprüfung des Auges.** Zeitschr. f. ärztl. Fortb. Nr. 12 u. 13.

*1371) **Tjumjanzew: Zur Technik der Ophthalmoskopie.** Russky Wratsch. 1913. Bd. XII, Nr. 14, S. 475.

*1372) **Walker, Cl. B.: Some new instruments for measuring visual-field-defects.** (Neue Hilfsmittel zur Skotommessung.) Arch. of Ophth. Bd. 42, Nr. 6.

Oloff (1370) gibt in der Zeitschrift für ärztliche Fortbildung einen für den Nichtspezialisten bestimmten instruktiven Überblick über die gebräuchlichen Methoden der Funktionsprüfung des Auges. Er beschränkt seine Besprechung auf die Frage der Sehschärfenbestimmung, der Refraktionsfeststellung und der Prüfung des Farbensinnes, da die kurze Zusammenfassung ursprünglich besonders die Anforderungen der Marine berücksichtigen wollte.

Döllner (1367) hat eine kleine nach Snellens Prinzip konstruierte Bildersehprobe für Kinder entworfen, die bei Becker in Marburg erhältlich ist.

Grüter (1369) bespricht die Bjerrumsche Methode der Gesichtsfelduntersuchung mit sehr kleinem Gesichtswinkel; er bestätigt für das Glaukom die Befunde von Bjerrum und Rönne und konnte entsprechend der temporalen Abblassung der Papille bei multipler Sklerose Ausfälle im Gesichtsfeld im Sinne einer nasalen Hemianopsie nachweisen.

Das Bedürfnis nach exakten und vollständigen Gesichtsfeldbestimmungen veranlasste Walker (1372) zur Konstruktion einiger neuer Instrumente. Von den Farbobjekten bevorzugt er die kreisrunden scheibenförmigen wegen des gleichmäfsigen Abstandes der Peripherie vom Mittelpunkt. Für die Grössenberechnung derselben aber legt er die quadratischen Objekte zugrunde. Auf diese Weise hat er mit Hilfe einer einfachen geometrischen Umrechnung einen Satz runder Objekte herstellen lassen, deren Flächen $^1/_8$, $^1/_4$, $^1/_2$, 1, 2, 4 und 3 qcm messen. Als «Einheit» gilt dabei das 1 qcm-Objekt.

Dem Zwecke, kleine Farbobjekte rasch, ohne auffallende Bewegungen und Geräusche, auszuwechseln, dient ein kleines Instrument, welches äusserlich an ein Tonsillotom erinnert. An einem Ende desselben sind die verschiedenen Farbobjekte hintereinander angeordnet, welche durch einen Schieber einzeln verdeckt resp. freigelassen werden können. Die Auslösung dieses Schiebers geschieht durch eine unmerkliche Drehung einer Schraube am anderen Ende des Instruments. Diese Anordnung ist besonders wertvoll für die Feststellung von Inversion der Farbengrenzen.

Das dritte Instrument ist eine monokulare Blende, die das Gesichtsfeld des anderen Auges nicht beeinträchtigt. Ein halbkreisförmiges Schild wird durch eine über den Hinterkopf reichende federnde Spange so vor dem abzublendenden Auge festgehalten, dass dieses selbst frei beweglich bleibt. Endlich dienen zwei Vorrichtungen dazu, bei Störung der zentralen Sehschärfe eine Fixation des Nullpunktes des Perimeters zu gewährleisten. Die erste besteht in einem 2 Zoll langen konischen Tubus, welcher vor einer Öffnung in der nasalen Seite der eben beschriebenen Blende befestigt werden kann, so dass das Gesichtsfeld des so bewaffneten Auges bis auf ca. 1 qcm um den Fixierpunkt abgeblendet wird. Die zweite ist ein kleiner durchbohrter Spiegel, der vor das schlecht fixierende Auge innerhalb des vom Nasenrücken geworfenen Schattens gebracht wird und ein Objekt spiegelt, welches seitlich, aber in gleicher Entfernung wie der Perimeter-Nullpunkt, gelegen ist. Durch Drehung des Spiegels wird erreicht, dass dieser Nullpunkt mit jenem

seitlichen Objekt (farbiges Kreuz) übereinander gleichzeitig gesehen und fixiert wird. Treutler.

Tjumjanzew (1371) empfiehlt zur Ophthalmoskopie im umgekehrten Bilde einen Stirnreflektor, etwa den von Türck, zu verwenden und erblickt in dieser Methode mancherlei Vorteile. Mertens.

Das neue Ophthalmoskop Baums (1365) ist elektrisch beleuchtet; um Reflexe, d. h. alle nicht der Gesichtsachse parallel laufenden Strahlen zu vermeiden, benutzt man den homozentrischen Strahlenbüschel, es wird somit der Spiegel und die Linse, die zum Vereinen der vom Spiegel ausgehenden Strahlen dienten, abgeschafft. Auf diese Weise wird der Teil der Hornhaut, auf welche der Strahlenbüschel fällt, beleuchtet, während die anderen Teile des Auges im Dunkeln bleiben. Es kann zur Untersuchung des geraden und umgekehrten Bildes dienen. Käuflich zu mäfsigen Preisen bei Sydow-Berlin. Calderaro.

Gradle (1368) hat ein neues Instrument erfunden, womit das Trepan ruhig gehalten wird. Das Trepan befindet sich an dem Ende einer biegsamen Welle, die sich in einem festen Lager, das in der Hand gehalten wird, dreht. Die Übersetzung ist durch Zahnrad. Alling.

Danis (1366) berichtet über 3 Augenoperationen nach Injektion der Nerven unter regionärer Anästhesie. Im ersten Falle, einem Epitheliom der linken Wange und Ektropium, wurde 1% ig Novocain-Suprarenin nach der Haertelschen Technik direkt in das Ganglion Gasseri injiziert, worauf unter tadelloser Anästhesie in aller Ruhe die Operation ausgeführt werden konnte. Im zweiten Falle wurde nach Injektion des N. nasalis und supraorbitalis eine Tränensackexstirpation ausgeführt, im dritten Falle endlich wurde nach Injektion des Supraorbitalis ein spastisches Entropium korrigiert. Danis lobt gegenüber der lokalen Infiltration das Fehlen jeglicher störender Deformation oder späterer Nachblutungen. Causé.

V. Anatomie, Entwicklungsgeschichte, Missbildungen.

Ref.: Pagenstecher.

1373) **Addario La Ferla: Beiderseitige, angeborene, hereditäre Blepharoptosis.** Annali di Ottalm. 1913. Bd. 42, S. 372.

*1374) **Anastasi, O.: Sul comportamento di alcuni innesti di occhi nelle larve di Discoglossus pictus.** Arch. f. Entwicklungsmech. d. Organe. Bd. 37, H. 2, S. 222.

1375) **Argaud, R. et Falloney, M.: Sur la structure du tarse palpébral et sou indépendance vis-à-vis de la glaude de Meibomius.** Compt. rend. Soc. biol. 1913. T. 74, Nr. 18, S. 1068—1070.

*1376) **Ballowitz, E.: Über eine eigenartige zelluläre Struktur des sogenannten Ligamentum annulare im Auge von Knochenfischen.** Mit 2 Abb. Anatomischer Anzeiger. 1913. Bd. 45, Nr. 4, S. 91—93.

1377) **Bradburne, A. A.: Hole at the macula.** (Herd zwischen Makula und Papille usw.) The ophthalm. Record. 1913. Bd. 22, S. 538.

*1378) **Calhoun, F. Ph.: The Report of a Case of Microphthalmus with Orbital Cyst (R.); Partial Microphthalmus with Intraocular Changes (L.).** Arch. of Ophth. 1913. Vol. 42, Nr. 5.

1379) **Crampton, G. S.: Über zwei Fälle von doppelseitigem Kolobom des Sehnerven in einer Familie.** 49. Amer. ophthalm. Soc. Sect. of ophthalm. (Sitzungs-

bericht.) Klin. Monatsbl. f. Augenheilk. 1913. 51. Jahrg., S. 618. (Kasuistisch. Titel gibt den Inhalt der Mitteilung an.)

*1380) **Elschnig: Demonstration eines 8 Tage alten Kindes mit einer bisher noch nicht beschriebenen Bildungsanomalie der Augenlider und des Bulbus.** Wissenschaftl. Gesellsch. dtsch. Ärzte in Böhmen. Sitzung v. 21. Nov. 1913. cf. Münch. med. Wochenschr. 1913. 60. Jahrg. Nr. 51, S. 2867.

*1381) **Hesser, Karl: Der Bindegewebsapparat und die glatte Muskulatur der Orbita beim Menschen in normalem Zustande.** Anat. Hefte. 1913. H. 147 u. 148.

1382) **Goldberg, H. G.: Chorioideremia.** Coll. of Phys. of Philadelphia, sect. on Ophthalm. 29. Febr. 1913.

*1383) **Hay: Doppeltes Kolobom der Lider mit Symblepharon.** Ophthalm. Review. 1913. S. 304.

*1384) **Holloway, T. B.: Complete bilateral aniridia, Ectopia lentis: pathological cupping of the discs.** (Beiderseitige komplette Aniridie, Ectopia lentis: pathologische Exkavation der Sehnerven.) Ophthalm. Record. Sept. 1913.

1385) **Hoorens: Anomalie congénitale.** (Ophthalmoskopische Beschreibung eines Falles, den der Autor als ein cystisch in den Glaskörper vorragendes Kolobom auffasst.) Soc. belge d'ophtalm. Novembre 1913.

*1386) **v. Husen, Ebba: Zur Kenntnis des Pektens im Vogelauge.** Zoologische Jahrb., Abt. f. Anat. u. Ontogen. der Tiere. 1913. Bd. 36, H. II, S. 215.

1387) **Josephy, H.: Über Anophthalmie beim Hühnchen.** (Mit Bemerkungen über Anencephalie und Zyklopie.) Sitzungsberichte und Abhandlungen der Naturforsch.-Gesellsch. zu Rostock. Bd. V. 1913.

1388) **Mc. Kibben, Paul S.: The Eye-muscle nerves in Necturus.** (8 Fig.) Journ. of comp. Neurol. Vol. 23, Nr. 3, S. 153—172.

*1389) **Magitot et Mawas: Les cellules du corps vitré de l'oeil humain (Leur origine, leur signification et leur rôle physiologique dans la formation des liquides intraoculaires).** Annales d'oculist. T. CL, S. 323—337.

1390) **Mills, I. M.: A case of Congenital melanosis of the cornea.** New-York academy of Med. Sect on ophthalm. 17. März 1913.

*1391) **Paul: Congenital coloboma of both upper lids.** The ophthalm. 1913. S. 473.

*1392) **v. Rosen, Kurt: Studien am Sehorgan der Termiten.** Zool. Jahrb., Abt. f. Anat. u. Ontogen. d. Tiere. Mit Abb. u. Tafeln. 1913. Bd. 35, S. 625.

*1393) **Ssokolow, M. D.: Über Kolobome der Chorioidea und besonders über deren Ätiologie.** Rusky Wratsch. 1913. Bd. XII, Nr. 51, S. 1784.

*1394) **Schläfke, Wilhelm: Über einen Fall von Hydrophthalmus mit vorderer Synechie und fehlender Linse.** Mit Abb. v. Graefes Arch. f. Ophthalm. 1913. Bd. 86, H. 1, S. 106.

*1395) **Schnaudigel, O.: Die vitale Färbung mit Trypanblau am Auge.** Mit Abb. v. Graefes Arch. f. Ophthalm. 1913. Bd. 86, H. 1, S. 93.

*1396) **Shoemaker, J. F.: Keratoconus and Ectopia lentis.** (Keratokonus und Ectopia lentis.) Amer. Journ. Ophthalm. Febr. 1913.

*1397) **Streiff, J.: Bemerkungen zu der Mitteilung von Rübel über „Angeborene Hypoplasie bzw. Aplasie des Irisvorderblattes".** Klin. Monatsbl. f. Augenheilk. 1913. Dez. S. 695.

1398) **Stockard, Charles R.: The Location of the optic Anlage in Amblystoma and the interpretation of certain Eye defects.** Proc. Soc. exper. Biol. and Med. 54. Meet. New-York. Vol. 10, Nr. 5, S. 162—164.

*1399) **Stuelp, O.: Über familiären Microphthalmus congenitus bei 8 von 14 Geschwistern.** v. Graefes Arch. f. Ophthalm. 1913. Bd. 86, H. 1, S. 136.

*1400) **Tretjakoff, D.: Zur Anatomie des Auges der Kröte.** 1 Taf. u. 6 Fig. Zeitschr. f. wissenschaftl. Zool. Bd. 105, H. 4, S. 537—573.

*1401) **Tüffers, Paul: Die Entwicklung des nasalen Endes des Tränennasenganges bei einigen Säugetieren.** Inaug.-Diss. Greifswald. 1913. Verlag von J. F. Bergmann, Wiesbaden.

*1402) **Tschugunoff, N.: Über die Veränderung des Auges bei Leptodora Kindtii (Focke) unter dem Einfluss von Nahrungsentziehung.** Biol. Zentralbl. 1913. Bd. 33, H. 6.

*1403) **Verderame: Sulla conoscenza dei nervi della cornea umana.** (Zur Kenntnis der Hornhautnerven beim Menschen.) Ann. di Ottalm. 1913. H. 3.

*1404) **Verrey-Westphal: Anomalie congénitale de l'iris.** Arch. d'ophthalm. T. XXXIII, S. 744—750.

*1405) **Wiegmann, E.: Ein eigenartiger Irisbefund: angeborene Spaltung in 2 Blätter.** Mit 2 Abb. Klin. Monatsbl. f. Augenheilk. 1913. Dez. S. 697.

1406) **Würdemann, H. V.: Spontaneous dislocation of the lenses, with reports of a case exhibiting the pathological anatomy of the ligament of Zinn.** (Kasuistisch. Operation gelingt auf beiden Augen.) Ophthalmology. 1913. Bd. 10, S. 82.

Ballowitz (1376) betont, dass die eigenartige Beschaffenheit des Ligmentum annulare im Kammerwinkel bei Knochenfischen (grosse, blasige, epithelartige Zellen) wie sie Kolmer kürzlich beschrieben hat (hier referiert 1913), von Ballowitz bereits 1904 in den Verhandlungen der anatom. Gesellschaft (18. Versamml. Jena) eingehend an Augen von mehreren deutschen Süsswasser-Knochenfischen demonstriert wurde.

Die sehr ausführliche Arbeit Hessers (1381) über den Bindegewebsapparat und die glatte Muskulatur der Orbita beim Menschen wurde ausgelöst durch die Diskussion über den sogenannten Landströmschen Muskel. Landström berichtete 1907 über eine von ihm entdeckte glatte Muskulatur, die den vorderen Teil des Bulbus umgibt und bei Kontraktion geeignet sein soll, die Lage des Bulbus zu verändern. L. erklärte den Exophthalmus bei Basedow aus der Wirkung seines Muskels. Von Fründ und Krauss wurden diese Angaben bestritten. Nach Fründ soll der Landströmsche Muskel lediglich ein Teil der Müllerschen Augenlidmuskeln sein. Fründ und Krauss erklärten den Exophthalmus bei Basedow aus der Wirkung der glatten Muskulatur, die die Fissura orbitalis inferior ausfüllt. Durch diesen glatten Muskel sollte bei Kontraktion die Vena ophthalmica sup. et inf. komprimiert werden können mit dem Resultate einer Stauung im orbitalen Venensystem und folgendem Exophthalmus. Hessers Untersuchungsresultat ergibt, dass eine glatte Muskulatur vorhanden ist, die nach den anatomischen Verhältnissen den Angaben Landströms annähernd entspricht. Dagegen bestreitet Hesser, dass der Landströmsche Muskel einen Exophthalmus hervorbringen könne, ebenso bestreitet er, dass der M. orbitalis bei seiner Kontraktion durch Kompression die Vena ophthalmica komprimieren und eine Stauung im Venensystem zu verursachen vermöge. Nur in Ausnahmefällen fand H. die anatomischen Verhältnisse so, dass die eine oder andere Vene der Möglichkeit einer konstringierenden Wirkung dieses Muskels unterlag. H. bestreitet überhaupt, dass eine venöse Stauung durch Venenkompression von seiten der glatten Muskulatur einen Exophthalmus

hervorbringen könne. Die Anastomosen der Orbitalvenen mit den vielen Gesichtsvenen wirken der fraglichen Stauung entgegen.

Nach den Untersuchungen Verderames (1403) breiten sich in der Kornea vom Limbus ausgehend ca. 40—60 teils myelinische, teils amyelinische Nervenäste aus, welche ineinander mündend einen Marginalplexus bilden, von hier aus formt sich im Kornealparenchym ein Hauptplexus, dessen Verästelungen in der Epithelschicht enden.

Die Endungen der Nervenfasern sind entweder frei in Form von Fasern oder in Form von knopf- oder knäuelartigen Endorganen. Calderaro.

Im Anschluss an ihre frühere Arbeit über die Entwicklung des Glaskörpers besprechen Magitot und Mawas (1389) die Glaskörperzellen des menschlichen Auges in ihren besonderen Beziehungen zur Bildung der intraokularen Flüssigkeiten. Der Glaskörper ist ektodermalen Ursprungs, sein Gewebe der Entstehung nach neurogliöser Natur, er selbst ein integrierender Bestandteil der Netzhaut. Im primären Glaskörper findet man neben den spärlichen gefässbildenden Zellen mesodermalen Ursprungs Neurogliazellen von charakteristischer Kernform und Protoplasma-Beschaffenheit. Sie sind nur von kurzer Lebensdauer, erscheinen zwischen der 6.—8. Woche und werden bei Embryonen von 12 mm Länge nicht mehr gefunden. Im transitorischen oder Neuroglia-Glaskörper begleiten diese Zellen die Art. hyaloidea in allen ihren Verzweigungen, indem sie dieselbe wie ein Mantel im Anfange in 2, später nur in einer Lage umgeben. Das Protoplasma derselben verdünnt sich zu fadenförmigen Fortsätzen, die im freien Glaskörperraum bei Embryonen im 3. Monat zu Fibrillen werden. Andere Teile des Protoplasma vakuolisieren und der Inhalt der Vakuolen ergiesst sich in den Glaskörper. Mit den Gefässen gelangen diese Neurogliazellen auch nach vorne bis auf die vordere Irisfläche und nehmen bedeutenden Anteil an der Bildung des Vorderkammerwassers, das zuerst dick und albuminös, später aber weniger koagulabel ist und sich in der Zeit vom 3.—5. Monat bildet. Glaskörperflüssigkeit und Kammerwasser sind also zur fötalen Zeit und wahrscheinlich auch später identisch. Die Netzhaut füllt den ganzen zwischen Hornhaut und Uvea gelegenen Raum durch ihr gliales Gewebe aus; der aussergewöhnliche Polymorphismus der Neuroglia ist schliesslich auch aus anderen Kapiteln der menschlichen Gewebelehre wohlbekannt. Causé.

E. v. Husen (1386) hat den Pekten des Vogelauges anatomisch an verschiedenen Tieren (Taube, Huhn, Turmfalke, Kauz usw.) studiert. Nervöses Gewebe, Ganglienzellen und Nervenfasern fehlen im Pekten. Nach der Autorin besteht der Pekten aus Neuroglia in Form eines retikulären Syncytium. Mesodermale Bestandteile im Pekten sind nur die Gefässwände. Das Pigment liegt innerhalb der Gliazellen. Der Pekten ist also ektodermaler Herkunft. Über die Gefässentwicklung im Pekten ist die Originalarbeit nachzulesen. Was die Entstehung des Glaskörpergewebes anlangt, so ist nach v. H. Ektoderm wie Mesoderm dabei im Vogelauge beteiligt. Gliazellen der Pektenbrücke produzieren nach v. H. Glaskörperfibrillen. Über die physiologischen Funktionen des Pekten äussert sich v. H. sehr vorsichtig, er nähme jedenfalls am Aufbau des Glaskörpergewebes teil. (Nutritive Funktionen, Wirkung als Druckregulator.)

K. v. Rosen (1392) hat sich mit anatomischen Studien des Termitenauges (und Gehirnes) beschäftigt. Die Augen der verschiedenen

Kasten der Termiten zeigen einen ganz differenten Bau. Bei den Arbeitern und Soldaten der Termiten sind die Augen ganz rudimentär. v. R. hat verschiedene Termitenfamilien untersuchen können. Er vermochte einen weitgehenden Einfluss der verschiedenen Nahrung auf die Ausbildung der Nymphen nachzuweisen. Bei bestimmter Ernährung (Holz) unterblieb die letzte Häutung. Die Facettenaugen waren weniger stark pigmentiert. Die Veränderungen der Augenanlage im Laufe der Entwicklung bei Nymphen, Soldaten, Arbeitern usw. sind sehr kompliziert und am besten im Original nachzulesen.

Schnaudigel (1395) hat die vitale Färbung durch Trypanblau am Auge von Kaninchen studiert. Subkutane, intraperitoneale oder intravenöse Anwendung gibt gleich gute Resultate. Es ist auf einen reinen Farbstoff (Trypanblau extra) Wert zu legen. Verwendet wird 0,1 g pro kg Körpergewicht. Die Dosis wird jede Woche, im ganzen 3 mal wiederholt. Die Blaufärbung der Gewebe hält Wochen und Monate an. Bei pathologischen Prozessen, Entzündungen usw. treten stärkere Lokalfärbungen ein. Als besonders wichtig erachtet Schn. die starke Affinität des Trypanblau zum Corpus ciliare. Es findet sich gerade hier eine ausgesprochene, diffuse Blaufärbung neben sogenannten Pyrrolzellen (histiogene Wanderzellen nach Goldmann oder Klasmatocyten nach Ranvier, durch die vitale Granulafärbung charakterisiert). Nur die Epithelzellen des Corpus ciliare erscheinen fast farblos. Die Iris dagegen zeigt am intakten Auge keine Färbung ausser spärlichen Pyrrolzellen. Schn. glaubt, dass aus dieser starken Färbung des Corpus ciliare im Gegensatz zur ungefärbten Iris ein Schluss erlaubt sei auf die Bedeutung des Ciliarkörpers als eines sekretorischen Organes. (Weitergabe der vom Blutkreislauf übernommenen gefärbten Flüssigkeit durch das Corpus ciliare an die Kammern.) Die Pyrrolzellen des Corpus ciliare zeigen auch färberisch besondere Eigenschaften, die auf eine spezifische Funktion dieser Zellen im Ciliarkörper hinweisen.

Tretjakoff (1400) beginnt seine Anatomie des Krötenauges mit einer Beschreibung der Iris (temp. und nas. Pigmentanhäufungen der Iris, ein dorsaler und ein ventraler pigmentierter Irisanhang). Den beiden Irisanhängen schreibt T. sekretorische Funktionen zu. Diese pigmentierten Anhänge der Iris ragen von oben und unten in das Pupillargebiet hinein. Tr. geht dann weiter auf die beiden Musculi protractores lentis ein, deren Ansätze er eingehend beschreibt.

Es folgen vergleichende anatomische Betrachtungen über die mögliche Homologie der beiden Irisanhänge der Kröte mit dem Operculum (Umbraculum) der Fische und den Traubenkörnern der Säuger. Das Umbraculum ventrale (ventraler Irisanhang der Kröte) setzt Tr. entwicklungsgeschichtlich homolog dem Linsenmuskel der Fische. Das Umbraculum dorsale (dorsaler Irisanhang der Kröte) bringt Tr. mit der Stelle der Iris in Verbindung, von der aus bei Amphibien nach Entfernung der Linse eine neue Linse aus den Zellen der Augenblase gebildet wird. Die weiteren vergleichend entwicklungsgeschichtlichen Betrachtungen sind im Original nachzulesen, ebenso die Mitteilungen über die Papilla nervi optici bei Kröten.

Aus der Arbeit von Anastasi (1374) über experimentelle Verwachsungsversuche an Augen von Amphibienlarven (Discoglossus pictus, Froschart) ist folgendes bemerkenswert:

1. Wenn 2 primäre Augenblasen mit operativ angefrischten Teilen in Kontakt miteinander gebracht werden, verschmelzen die Netzhautelemente beider Augenblasen, ohne irgendwelche Veränderungen an der Verschmelzungsstelle erkennen zu lassen.

2. Kommen die Linsenbläschen in Kontakt, so tritt Verschmelzung ein, mit dem Endresultat, dass ein Ganzes entsteht mit Vereinigung der Linsenfasern beider Hälften.

3. Auch die Hornhäute vereinigen sich, konvergieren zuerst gegen die vordere Linsenkapsel. Hier entsteht zunächst eine Verwachsung mit der vorderen Linsenkapsel, die sich dann aber löst. Das Endresultat ist eine gemeinsame Kornea.

4. Ciliarkörper und Iris bilden sich aus, als ob es sich nicht um Verschmelzung zweier Hälften, sondern nur um ein Auge handle.

5. Auch 2 Sehnervenhälften vereinigen sich. Sklera und Chorioidea zeigen das gleiche Verhalten der Vereinigung beider Hälften.

Tüffers (1401) hat sich die Erforschung der Entwicklung des vorderen Teiles des Tränennasenganges bei einigen Säugetieren, insbesondere sein Verhalten zum Epithel der Nasenhöhle zur Aufgabe gestellt. Seine Untersuchungen erstrecken sich auf Didelphysembryonen, ferner auf Embryonen von Mäusen, Schweinen und Kaninchen. T. untersuchte an Schnitten und rekonstruierte zum Teil auch Modelle. Er konnte feststellen, dass die nasale Mündung des Tränennasenganges bei Säugern an 2 Stellen liegen kann. Die vordere Mündungsstelle liegt im Nasenvorhof, die hintere unter der unteren Muschel. Es können bei den verschiedenen Säugetieren die vordere oder hintere oder beide Mündungen erhalten sein. Das zwischen beiden Mündungen gelegene Stück des Tränennasenganges ist bei verschiedenen Säugetierklassen verschieden ausgebildet, es kann eine Röhre oder Rinne bilden oder völlig schwinden. Nach T. ist die vordere Öffnung die primäre, phylogenetisch ältere.

Tschugunoff (1402) sucht festzustellen, ob die bei künstlicher Zucht von Daphniden (Flohkrebsen) im Dunkeln auftretende Depigmentation der Augen auf die Wirkung der Dunkelheit allein zurückzuführen ist, wie das Kapterew annimmt, Papanicolau aber bestreitet, da nach P. auch bei Züchtung im Licht eine derartige Depigmentierung nachweisbar sein kann. Tsch. zeigt an Leptodora K., einem Flohkrebs, dass auch durch Hunger bei Daphniden eine Degeneration des Auges beginnend am proximalen Teile des Auges, in der Nähe des optischen Ganglion stattfindet, wobei Pigment zerfällt und distalwärts im Facettenauge verlagert wird. Die Versuche sprechen für Papanicolaus Auffassung, dass ausser der Dunkelheit noch andere Faktoren die Zerstörung der Augen und des Pigmentes hervorzurufen vermögen.

Calhoun (1378) berichtet über einen Fall von rechtsseitigem, typischem Mikrophthalmus mit grosser Orbitalcyste bei einem Negerjungen. Das andere linke Auge wies dabei folgende Veränderungen auf: In normaler Haltung ist der Blick nach oben gerichtet, die Lider sind weit geöffnet, es besteht Nystagmus rotatorius. Der horizontale Durchmesser der Kornea misst 8 mm. Die Pupille lässt sich durch Atropin nur auf 4 mm Durchmesser erweitern. Die Linse ist klar bis auf eine Cataracta capsularis posterior; die Betrachtung des Fundus wird erschwert durch zahlreiche glitzernde, weisse bandartige Massen im Glaskörper. An Stelle des Sehnerven-

kopfes sieht man ein dunkles Feld, von dem aus zwei Bindegewebsbänder in den Glaskörper hineinragen. In der ganzen Retina zerstreut schwarze Pigmentflecke wie bei Retinitis pigmentosa. Daselbst auch einige grössere Felder von silberweissen Punkten. Im untern Teil der Retina einige Falten nach Art alter Ablösungen, z. T. in Verbindung mit den erwähnten Bindegewebsbändern. — In diesem Fall muss man also das Bestehen von pränatalen Entzündungserscheinungen zugeben, wenn auch embryonale Entwicklungsstörungen gleichfalls als Ursache für die Entstehung des Mikrophthalmus in Rücksicht zu nehmen sind. Treutler.

Elschnig (1380) demonstriert ein Kind, bei dem die Unterlider verkürzt erscheinen. Das sehr kurze, nur im äusseren Drittel ausgebildete Oberlid geht direkt auf den stark prominenten Bulbus über. An Stelle der normalen Bulbusbindehaut findet sich eine derbe, mit Lanugohaaren besetzte Haut. Die Iris scheint zu fehlen. Da die freiliegende Kornea austrocknet, ist ein operativer Eingriff notwendig.

In Holloways (1384) Fällen bestand ausser totalem Irismangel horizontaler Nystagmus. Die Linse war nach oben luxiert, die Sehnerven ausgesprochen exkaviert. Sonst fanden sich keine kongenitale körperliche Defekte. Wenn auch keine Drucksteigerung vorhanden war, so besteht doch zweifelsohne eine Neigung zu derselben. Alling.

Von Schläfke (1394) liegt die anatomische Beschreibung eines Hydrophthalmus beim Menschen vor, der durch eine angeborene vordere Synechie und Fehlen der Linse kompliziert war. Es wird noch ein zweiter Fall von Buphthalmus mit vorderer Synechie, Defekt der Descemetschen Membran usw. mitgeteilt. Schl. bespricht die Bedeutung der Hemmungsmissbildungen an der vorderen Augenkammer für die Genese des Hydrophthalmus. Sodann hebt er die in der Hornhaut gefundenen Veränderungen hervor (rudimentäre Linsenreste im Hornhautscheitel usw.), die auf eine abnorme Differenzierung des Epithels im Hornhautscheitel zu beziehen sind.

Shoemaker (1396) beschreibt den Fall einer 27 Jahre alten Frau, welche Keratokonus und Ektopia lentis an beiden Augen zeigte. Durch den aphakischen Teil des Auges wurde mit + 8,00 Diopt. R. $^{20}/_{20}$ und L. $^{20}/_{70}$ gesehen. Der Keratokonus schien stationär zu sein. Linsen waren nach unten disloziert. Alling.

Streiff (1397) nimmt Stellung zu der Mitteilung von Rübel über angeborene Hypoplasie usw. des Irisvorderblattes. St. denkt sich das Irisstroma in ein Kryptenblatt und ein Kryptengrundblatt geschieden. Das vordere oder Kryptenblatt denkt sich St. aus der persistierenden Pupillarmembran entstanden. Die von Rübel beschriebene Hypoplasie des vorderen Irisblattes bezieht St. auf eine fast totale Rückbildung der Pupillarmembran, die sonst normalerweise als Bestandteil des Irisvorderblattes persistiert.

Nach Stuelp (1399) fanden sich in einer Familie 8 von 14 Kindern blind geboren, die an Mikrophthalmus congenitus litten. Da Reste ausgesprochener Entzündung nachweisbar waren (Symblepharonstränge, getrübte und abgeplattete Corneae usw.), glaubt hier Stuelp eher an eine intrauterine Uveitis mit nachfolgender Phthisis ant. bulbi als an eine Bildungsanomalie.

Wiegmann (1405) beschreibt eine beiderseitige angeborene Spaltung der Iris in 2 Blätter. Es findet sich ein von der eigentlichen Iris fast völlig gesondertes, vorderes Kryptenblatt der Iris, das nur durch einige Fäden mit dem dahinterliegenden Irisblatt verbunden ist und bei Pupillarreaktion unbeweglich bleibt. W. denkt sich, dass das vordere Stromablatt in diesem Falle bei der Rückbildung der Pupillarmembran bis auf Reste ebenfalls der Auflösung verfiel. W. polemisiert an der Hand des Falles gegen die Hypothese von Münch, dass die Stromazellen der Iris eine Dilatatorwirkung ausüben sollen.

Verrey-Westphal (1404) beobachtete gelegentlich einer Unfallbegutachtung bei einem Arbeiter eine kongenitale Anomalie der Iris, bestehend in einem schlingenförmigen Rest der Pupillarmembran, der nicht im kleinen Iriskreis inserierte, sondern am freien Irisrand. Im Gegensatz zu den mehr zentral auf der vorderen Linsenkapsel gelegenen Pigmentresten schleifte dieser dunkelbraune Rest der Pupillarmembran entsprechend den Irisbewegungen auf der vorderen Linsenkapsel, ohne adhärent zu sein. Dem Niveau nach lag er unter dem des Irisstromas, entsprach also dem hinteren Blatt der Iris. Die Anomalie war im inneren unteren Quadranten gelegen. Dort entsprang auch dem hinteren Irisblatt ein im Glaskörper frei flottierender Strang, der als Rest eines fötalen Gefässes zu betrachten ist. Beide Veränderungen verdanken vielleicht einer Störung im Verschluss der fötalen Augenspalte ihre Entstehung, die im vorderen Teil meistens später vor sich geht wie weiter hinten. Causé.

Nach voller Anerkennung der Hippelschen Beobachtungen und Folgerungen für die typischen Kolobome, demonstriert Ssokolow (1393) ein Kolobom der Makula-Gegend auf unzweifelhaft kongenital luetischer Basis bei einem 14jährigen, obgleich das Kolobom durchaus das Aussehen eines angeborenen hatte, ohne Pigmentanhäufung als Zeichen einer überstandenen Entzündung. V. stark herabgesetzt, ohne zentrales Skotom. S. empfiehlt bei atypischen Kolobomen auf die Anamnese besonderes Gewicht zu legen. Mertens.

Hay (1383) zeigt an der Hand einer Abbildung ein angeborenes Kolobom des Ober- und Unterlides eines Auges bei einem gesunden, fünfjährigen Mädchen. An Ober- und Unterlid fehlt das innere Drittel des Lides; am Unterlid reicht das Kolobom bis zum Fornix, ausserdem besteht hier eine Gewebsfalte, die vom Boden des Koloboms zum Limbus zieht, und in der ganzen Ausdehnung mit der Unterlage verwachsen ist. Höhl.

VI. Ernährungsphysiologie und Augendruck.

Ref.: Wessely.

*1407) **Ask: Über den Zuckergehalt des Kammerwassers.** Biochem. Zeitschr. Bd. 59, H. 1/2.

1408) **Ducamp: La trépanation cornéo-sclérale d'Elliot (Etude technique, recherches anatomiques et expérimentales).** Paris. 1913. Ref. siehe Nr.

*1409) **Hamburger: Über die Ernährung des Auges.** Berl. ophthalm. Gesellsch. 11. Dezember.

1410) **Leboucq: Etude sur les voies lymphatiques de l'oeil et de l'orbite** Diss. Gent 1913. Ref. siehe Nr. 563.

*1411) **Mesrina: Influenza della inanizione sulla tensione oculare e sull' indice di refrazione dell' umore acqueo.** (Einfluss der Inanition auf die Augenspannung und den Refraktionsindex des Humor aqueus.) Arch. di Ottalm. Aug. 1913.

*1412) **Römer** u. **Kochmann: Experimentelle Untersuchungen über intraokulare Drucksteigerung.** Berl. ophthalm. Gesellsch. Sitzung v. 11. Dez. 1913.

*1413) **Römer** u. **Kochmann: Experimentelles über Verminderung des Augendrucks.** Berl. ophthalm. Gesellsch. Sitzung v. 27. Nov. 1913.

*1414) **Schnaudigel: Die vitale Färbung mit Trypanblau am Auge.** v. Graefes Arch. Bd. 86, H. 1.

*1415) **Terrien** et **Dantrelle: Etude morphologique sur la coagulation de l'humeur aqueuse.** Arch. d'Ophtalm. T. XXXIII, S. 607—620.

*1416) **Verderame: Dell' effetto delle iniezioni sottocongiuntivali di cloruro di sodio sulla tensione oculare dell' uomo (Ricerche tonometriche).** (Über die Wirkung der subkonjunktivalen Kochsalzinjektionen auf die Tension des menschlichen Auges (tonometrische Untersuchungen). Annal. di Ottalm. 1913. H. 2.

Terrien und Dantrelle (1415) bringen das Resultat ihrer Untersuchungen zur Koagulation des Kammerwassers. Der Fibringehalt des Kammerwassergerinnsels ist derselbe wie der des Blutgerinnsels; während er jedoch beim Blut eine konstante Grösse bildet, wechselt er beim Kammerwasser unter verschiedenen Ursachen. Fibrinolytische Erscheinungen werden auch hier beobachtet; bemerkenswert ist, dass bei der Koagulation des Kaninchenkammerwassers keine geformten Elemente gefunden wurden. Experimentelle Thrombosierung der Vorderkammer kann man leicht hervorrufen, indem man nach der Punktion ein Instrument in die Kammer einführt; durch rasch wiederholte Punktionen der Vorderkammer kann man experimentellen Hydrophthalmus verursachen. Zur Koagulation ist die Anwesenheit löslicher Kalziumsalze erforderlich. Die Wesselysche Angabe, dass alle physikalischen Momente und chemischen Agentien, die eine Vasodilatation der Gefässe zur Folge haben, ein koagulierbares Kammerwasser erzeugen, wird bestätigt; hierher gehören auch einige pathologische Ursachen; tuberkulöse Iritis, intraokulare Fremdkörper. Der iridociliare Filter, der durch die Vasodilatation eine Störung erfährt, lässt vor allem das Fibrinogen mit grosser Schnelligkeit passieren. Die Vasodilatation, die den Übertritt von Fibrinogen und Antikörpern in das Kammerwasser gestattet, ist die erste Verteidigungsmafsregel des Auges gegenüber Verletzungen und anderen äusseren Einflüssen physikalischer oder chemischer Natur. Causé.

Ask (1407) bediente sich bei seinen sehr sorgfältigen Untersuchungen über den Zuckergehalt des Kammerwassers der Bangschen Probe. Bei Kaninchen fand er einen durchschnittlichen Gehalt von 0,14 %, bei anderen Tieren etwas niedrigere Werte. Im Vergleich zum Zuckergehalt des Gesamtblutes war der des Kammerwassers stets höher, durchschnittlich im Verhältnis 1 : 1,2. Dagegen stimmten die Prozentzahlen zwischen Plasma und Kammerwasser im normalen Zustande stets überein. Anders bei Hyperglykämie (sowohl alimentärer als Adrenalin-Hyperglykämie). Hier überstiegen die Zuckerwerte zwar auch die des Gesamtblutes, blieben aber selbst bei wiederholten Kammerpunktionen hinter denen des Plasmas nicht unwesentlich zurück, ein neuer Beweis dafür, dass sogar in das neu regenerierte Kammerwasser krystalloide Substanzen (ähnlich wie die Eiweisskörper) nicht in voller

Plasmakonzentration übertreten. Der Höhepunkt der Zuckerkonzentration wurde im Humor aqueus etwas später beobachtet als im Blute, so wie das von Löhlein bereits für verschiedene körperfremde Substanzen festgestellt worden war. Einige Proben von menschlichem Kammerwasser ergaben einen Normal-Zuckergehalt um 0,1 % herum, in einem Falle von schwerem Diabetes eine erhebliche Vermehrung (0,24 %), bei Stagnation des Flüssigkeitswechsels in der Kammer (Glaukom) dagegen eine Verminderung.

Schnaudigel (1414) injizierte albinotischen Kaninchen intravenös oder intraperitoneal mehrmals Trypanblau und konnte dann am Auge folgende Beobachtungen über vitale Färbung machen. Das normale Kammerwasser schimmerte nur unbedeutend bläulich, das neu nach Punktion abgesonderte war intensiv gefärbt. Am in Formol fixierten Präparat zeigte sich die Kornea schwach, die Sklera stark gebläut. Iris und Aderhaut waren farblos, wenn das Auge nicht punktiert worden war, dagegen bot das Corpus ciliare mit seiner intensiven blauen Färbung auch ohne Kammerpunktion, nach derselben allerdings noch mehr, einen prachtvollen Anblick dar. Sehnerv, Netzhaut, Linse und Glaskörper waren ungefärbt. In dieser tinktoriellen Sonderstellung der Ciliarfortsätze bei vitaler Färbung sieht Schnaudigel eine neue Stütze für ihre sekretorische Funktion.

Hamburger (1409) legt von neuem seine Anschauungen vom intraokularen Flüssigkeitswechsel dar. Nach der Filtrationstheorie geht durch das Auge ein langsamer Strom, dessen Quelle der Ciliarkörper darstellt, der durch die Pupille in die Vorderkammer fliesst und im Schlemmschen Kanal mündet, sich also umgekehrt verhält, wie jedes andere Stromgebiet, das an der Quelle klein ist, sich allmählich verbreitert und am breitesten an der Mündung ist. Drei Gründe werden angeführt zum Beweis, dass der Ciliarkörper die Quelle des Ernährungsstromes sei, alle drei sind unrichtig: 1. Sein blutreicher Bau. Er ist aber nicht gebaut nach dem Prinzip sezernierender Drüsen, sondern eines Schwellkörpers. Er ist reich an Venen und hat wenig oder keine Kapillaren. 2. Ein embryologischer Grund: Die Vorderkammer soll sich erst bilden, wenn nach Zerreissung der Pupillarmembran das Ciliarkörpersekret durchtreten kann. H. zeigt zur Widerlegung einen Schnitt durch ein embryonales Auge mit intakter Pupillarmembran und ausgebildeter Vorderkammer. 3. Der Ciliarkörper soll das Ernährungsorgan sein, weil es Augen gibt ohne Iris, aber nicht ohne Ciliarkörper. Demgegenüber zeigt H. die Bilder von Fischaugen und Eidechsenaugen, die keinen Ciliarkörper haben, nicht einmal ein Rudiment. — Gegen die Auffassung des Ciliarkörpers als Quelle einer ständigen Strömung spricht, dass 1. jedesmal, wenn er absondert, sein Sekret völlig von dem physiologischen verschieden ist, 2. er sich refraktär verhält gegen diffusible Substanzen (Fluoreszin etc.). H. zeigt Bulbi, die er nach subkutaner Injektion von Fluoreszin und Assorzin gefrieren liess und dann durchsägte. Das Eis in der Vorderkammer ist gefärbt, das Eis der Hinterkammer und des Ciliarkörpers farblos. Als Quelle einer messbaren intraokularen Strömung kann der Ciliarkörper somit nicht angesprochen werden, seine Absonderung muss geringer sein als die der Iris. Adam.

In einer Reihe von Untersuchungen Verderames (1416) an 24 gesunden Augen erwies es sich, dass subkonjunktivale Injektionen von einer 2 oder 3 %igen Kochsalzlösung Drucksteigerung erzeugte, die zwischen 2 und 7 mm von Quecksilber schwankte und um so deutlicher auftrat, je grösser die Quantität und je stärker die Konzentrierung der injizierten Lösung

war. Die Druckzunahme liess sich nach ungefähr einer Stunde nach der Injektion konstatieren, erreichte ihr Maximum nach 2—4 Stunden und verschwand nach 8 Stunden. Bei wiederholten Injektionen kann die Wirkung infolge einer gewissen Gewöhnung des Auges fehlen. Die zweite Reihe der Untersuchungen betrifft die Wirkung der subkonjunktivalen Injektionen von 3 $^0/_0$iger Na Cl-Lösung auf hypertonische und hypotonische Augen. Auch hier tritt eine Drucksteigerung ein, die nach 24 Stunden verschwindet. Calderaro.

Römer und Kochmann (1412) haben sich in experimentellen Untersuchungen noch einmal mit der Frage des Zustandekommens der intraokularen Drucksteigerung nach subkonjunktivalem Kochsalzreiz beschäftigt. Das Zustandekommen dieser Drucksteigerung ist noch vollständig unaufgeklärt. In Versuchen, bei denen Blutdruck und Augendruck graphisch registriert wurde, zeigte sich, dass auch bei subkonjunktivaler Injektion von destilliertem Wasser der intraokulare Druck steigt. Ferner kann der Verlauf der intraokularen Drucksteigerung durch lokale Anästhesierung des Auges in ihren verschiedensten Formen wesentlich beeinflusst resp. ganz unterdrückt werden. Die einzelnen Anästhetika wirken dabei verschieden. Mit einer Reflexwirkung ist die Frage allein nicht zu erklären. In den Beziehungen zwischen Blutdruck und Augendruck ist ferner der mafsgebendste Faktor die Art der Blutverteilung im Organismus, wie aus einer Reihe von Narkoseversuchen mit den verschiedensten Mitteln erwiesen werden kann. Die Äthernarkose lässt die intraokulare Drucksteigerung nach subkonjunktivalem Kochsalzreiz vollständig unbeeinflusst, während beispielsweise in der Chloroformnarkose diese Drucksteigerung im Auge völlig ausbleibt, auch wenn bei genauer Dosierung der Narkose der Blutdruck nicht herabgesetzt wird. Versuche mit Amylnitrit ergeben, dass sogar bei Sinken des allgemeinen Blutdruckes der Augendruck steigt. Adam.

Römer (1413) berichtet über fortgesetzte Untersuchungen, die er zusammen mit Kochmann über die Wirkung des Koma-Serums auf gesunde Tiere angestellt hat. Dem Koma-Serum wohnt die Fähigkeit inne, bei gesunden Tieren eine Hypotonie der Augen herbeizuführen. Die Konzentration der in ihm enthaltenen Stoffe ist offenbar eine verschiedene; zuweilen reichen schon 3 ccm aus, zuweilen sind 10 ccm erforderlich, um eine länger dauernde Senkung des intraokularen Druckes herbeizuführen. Diese hypotonierende Wirkung des Koma-Serums kann nicht auf osmotische Vorgänge zurückgeführt werden. Auch beim experimentellen Diabetes ist nur dasjenige Serum wirksam, welches von Tieren stammt, die im Koma zugrunde gehen. Eine Möglichkeit, beim Pankreas-exstirpierten Hunde das Koma diabetikum mit Sicherheit zu erzeugen, wurde leider bisher noch nicht gefunden. Adam.

Aus den von Mesrina (1411) an Hund und Kaninchen gemachten Untersuchungen ergab sich, dass eine Abnahme der Augenspannung und Sinken des Refraktionsindex des Humor aqueus während des Fastens eintrat; nach Nahrungszufuhr kehrte der normale Zustand zurück. Calderaro.

VII. Physiologie und Pathologie des Gesichtssinnes.

Ref.: Köllner.

*1417) **Angelucci: Les phénomènes d'oxydation du cerveau pendant la vision.** Arch. d'Ophtalm. T. XXXIII, S. 657—661.

*1418) **Ascher: Zur Frage nach dem Einfluss von Akkommodation und Konvergenz auf die Tiefenlokalisation und die scheinbare Grösse der Sehdinge.** Zeitschr. f. Biol. Bd. 62, S. 508.

*1419) **Augstein: Beobachtungen nach erfolgreicher Operation eines 15 jähr. Blindgeborenen über sein Sehenlernen.** Klin. Monatsbl. f. Augenheilk. Bd. 51, S. 521.

1419a) **Borchard, H.: Beiträge zur Kenntnis der absoluten Schwellenempfindlichkeit der Netzhaut.** Zeitschr. f. Sinnesphysiol. Bd. 48, S. 176.

*1420) **Brossa u. Kohlrausch: Die qualitativ verschiedene Wirkung der einzelnen Spektrallichter auf die Tiernetzhaut, mittelst der Aktionsströme untersucht.** Zentralbl. f. Physiol. Bd. 27, S. 725.

*1421) **Brossa u. Kohlrausch: Die Aktionsströme der Netzhaut bei Reizung mit homogenen Lichtern.** Arch. f. Physiol. S. 449.

*1422) **Cords: Vorübergehende Verdunkelungen bei einäugiger Betrachtung einer hellen Fläche.** Arch. f. Augenheilk. Bd. 75, S. 224.

*1423) **Cridland: The visual fields in coal miner's nystagmus.** The ophthalm. S. 727.

*1424) **v. Frisch: Weitere Untersuchungen über den Farbensinn der Fische.** Zool. Jahrb. Bd. 34. Abt. f. allg. Zool. u. Physiol. d. Tiere. S. 43.

*1425) **v. Frisch: Farbensinn der Biene.** Gesellsch. f. Morphol. u. Physiol. in München.

*1426) **v. Frisch u. Kupelwieser: Über den Einfluss der Lichtfarben auf die phototaktischen Reaktionen der Krebse.** Biol. Zentralbl. Bd. 30, S. 517.

*1427) **Froehlich, F.: Beiträge zur allgemeinen Physiologie der Sinnesorgane.** Zeitschr. f. Physiol. d. Sinnesorgane. 1913. Bd. 48, S. 1.

*1428) **Grossmann: Über die im Frühjahr 1912 in der Provinz Sachsen und in Thüringen beobachteten Fälle von Hemeralopia epidemica und Xerosis conjunctivae epithelialis.** Diss. Halle.

*1429) **Helmbold: Prüfung des Farbensinnes mit Pigmentfarben.** Arch. f. Augenheilk. Bd. 75, S. 381.

*1430) **v. Hess, C.: Experimentelle Untersuchungen über den angeblichen Farbensin der Bienen.** Zool. Jahrb. Bd. 34, S. 81.

*1431) **v. Hess, C.: Eine neue Methode zur Untersuchung des Lichtsinnes bei Krebsen.** Arch. f. vergl. Ophthalm. Bd. IV, H. 1.

*1432) **v. Hess, C.: Über Schädigungen des Auges durch Licht.** Arch. f. Augenheilk. Bd. 75, S. 127.

*1433) **Josefson: Gehirngeschwulst mit Gesichtshalluzinationen u. Makropsie.** Dtsch. Zeitschr. f. Nervenheilk. Bd. 49, S. 340.

*1434) **Katz, D. u. Revesz, G.: Ein Beitrag zur Kenntnis des Lichtsinns der Nachtvögel.** Zeitschr. f. Sinnesphysiol. Bd. 48, S. 165.

*1435) **Katz, R. A.: Zur Verbesserung der Tagesbeleuchtung in den Schulklassen.** Russky Wratsch. 1913. Bd. XII, Nr. 49, S. 1721.

*1436) **Kenkel, J. F.: Untersuchungen über den Zusammenhang zwischen Erscheinungsgrösse und Erscheinungsbewegung bei einigen sogenannten optischen Täuschungen.** Zeitschr. f. Psychol. Bd. 67, S. 358.

*1437) **Köllner: Die Übergänge zwischen normalem Farbensinn und Farbenblindheit.** Physik.-med. Gesellsch. in Würzburg. 18. Dezember.

*1438) **Kühl: Eine Erweiterung des Riccoschen Satzes über die Beziehung zwischen Lichtempfindlichkeit und Grösse des gereizten Netzhautbezirkes zur Fovea.** Zeitschr. f. Biol. Bd. 60, S. 481.

*1439) **Lasareff, P.: Das Weber-Fechnersche Gesetz und die Abhängigkeit des Reizwertes leuchtender Objekte von ihrer Flächengrösse.** Zeitschr. f. Sinnesphysiol. Bd. 48, S. 171.

*1440) **Lindahl: Absorption ultravioletten Lichtes durch die Tränenflüssigkeit.** Arch. f. Augenheilk. Bd. 75, S. 263.

*1441) **Lohmann: Nach Schneeblendung beobachtete Rotgrünblindheit und eine durch Blendung experimentell zu erzeugende Farbensinnstörung.** Arch. f. Augenheilk. Bd. 75, S. 214.

*1442) **Minkowski: Die Zenkersche Theorie der Farbenperzeption.** Zeitschr. f. Sinnesphysiol. Bd. 48, S. 211.

*1443) **Napp: Vergleichende Farbensinnprüfungen bei Mannschaften der Eisenbahn-Brigade.** Aus Festgabe zum 4. Okt. 1913, d. 60. Geburtstages Sr. Exzell. des Generalstabsarztes der Armee.

*1444) **Oloff: Über Farbensinnuntersuchungen in der deutschen Kriegsmarine.** Nordwestd. augenärztl. Vereinig. 25. Oktober.

*1445) **Pauli, E. u. Pauli R.: Über objektive Photometrie.** Annal. d. Physik. Bd. 41, S. 812.

1446) **Pergens: Contribution à l'histoire des optotypes.** 17. Congrès flamand des sciences naturelles et médicales. Sept. 1913.

*1447) **Ranschburg: Über die Wechselwirkungen gleichzeitiger Reize im Nervensystem und in der Seele.** Zeitschr. f. Psychol. 1913. Bd. 67, S. 22.

*1448) **v. Rohr: Über Spiegelbilder an Brillengläsern.** Zeitschr. f. ophthalm. Optik. Bd. 1, S. 137.

*1449) **Schanz: Über die Veränderungen und Schädigungen der Augen durch die nicht direkt sichtbaren Lichtstrahlen.** v. Graefes Arch. f. Ophthalm. Bd. 86, S. 549.

*1450) **Schiötz: Optische Mitteilungen. I. Die Anwendbarkeit der Dioptrien bei einfachen und zusammengesetzten optischen Systemen. II. Die Brechungskoeffizienten der Medien des Auges.** Arch. f. Augenheilk. Bd. 75, S. 321.

*1451) **Schweitzer: Über die Grenzwerte des Tiefenschätzungsvermögens bei der Untersuchung mit dem Pfalzschen Stereoskoptometer.** v. Graefes Arch. f. Ophthalm. Bd. 86, S. 305.

*1452) **Solger: Dringen chemische Strahlen durch das obere Augenlid?** Sonderabdruck.

*1453) **Trendelenburg: Versuche über binokulare Mischung von Spektralfarben.** Zeitschr. f. Sinnesphysiol. Bd. 48, S. 199.

*1454) **Trendelenburg: Eine Beleuchtungsvorrichtung für die Anordnung zur spektralen Farbenmischung in physiologischen Übungen nach v. Kries.** Zeitschr. f. Sinnesphysiol. Bd. 48, S. 229.

*1455) **Vogt: Nachtrag zu meiner Mitteilung: Willkürliche Erzeugung und Beseitigung von vorübergehenden Blendungsskotomen während der Fixation einer grellen Fläche.** Arch. f. Augenheilk. Bd. 75, S. 227.

*1456) **Winkler: Über Mitempfindungen.** Jahresversamml. d. internat. Vereins f. med. Psychol. u. Psychother. Wien. Sept.

Über die Schädigungen des Auges durch Licht gibt Hess (1432) eine eingehende kritische Würdigung der bisherigen Beobachtungen und experimentellen Ergebnisse. Er weist darauf hin, dass bisher keine sicheren Anhaltspunkte für die Annahme vorhanden sind, dass das gewöhnliche Tageslicht einen schädigenden Einfluss auf das gesunde oder kranke Auge ausübt. Anders verhält es sich natürlich, wenn das Licht in ungewöhnlicher

Stärke auf das Auge einwirkt. Hier hält H. bezüglich der Schädigung der Netzhaut nach Sonnenblendung die Czerny-Deutschmannsche Auffassung für sehr plausibel, nach welcher die Schädigung in der Hauptsache eine thermische, durch die leuchtenden Strahlen vermittelte ist. Die Temperatursteigerung braucht dabei nur eine relativ geringfügige zu sein. Schutzbrillen gegen die ultravioletten Strahlen der künstlichen Lichtquellen sind nicht notwendig, solange wir uns nicht gegen das an ultravioletten Strahlen viel reichere Tageslicht schützen. Zur Herabsetzung der Lichtstärke tun rauchgraue Gläser die gleichen Dienste wie farbige. Am Schlusse gedenkt H. noch der therapeutischen Verwendung der Lichtstrahlen bei einigen Erkrankungen.

Die Schädigungen der Augen durch die ultravioletten Strahlen bespricht nochmals Schanz (1449) und vertritt wiederum die Ansicht, dass auch der Altersstar auf ihre Einwirkung zurückzuführen ist. Im übrigen empfiehlt er als Schutz wie gewöhnlich die Euphosgläser.

Um die Durchgängigkeit des oberen Augenlides für chemische Strahlen zu prüfen, hat Solger (1452) Zelluloidfilmstreifen, die in verdünnten französischen Fixierlack getaucht waren, unter das Oberlid geschoben und die unter dem Augenlid auftretende Schwärzung verfolgt. Es zeigte sich, dass Tageslicht schon nach 35—40 Sekunden eine deutliche Graufärbung bedingt. Das Lid wird also nicht nur von den optischen, sondern auch von den chemischen Strahlen durchsetzt.

Von verschiedenen Sekretproben aus dem Bindehautsack hat Lindahl (1440) ihre Absorption für ultraviolettes Licht untersucht. Es zeigte sich, dass sich die verschiedenen Proben qualitativ annähernd gleich verhielten, nämlich vom Beginn des Absorptionsgebietes (302,5 $\mu\mu$) steigt die Absorption an bis 280,3 $\mu\mu$. Dann sinkt sie bis zu einem Minimum von 253,5 $\mu\mu$ und steigt wieder bis 246,4 $\mu\mu$. Die beobachteten Variationen sind vorwiegend quantitativer Natur. Zur Bestimmung der Grösse der Absorption des Sekretes bei verschiedenen Wellenlängen bediente sich der Verfasser einer Quarzquecksilberlampe. Die Absorption wird weder durch das Wasser noch durch das Chlornatrium bedingt, sondern wahrscheinlich durch den Eiweissgehalt des Sekretes. Zum Schluss vergleicht der Verfasser die Absorptionsleistung mit den bei den brechenden Medien des Auges bisher gefundenen Ergebnissen.

Die Brechungskoëffizienten der Medien des Auges hat Schiötz (1450) mit einem Zeiss-Refraktometer und nach einem anderen Verfahren auch die Brechungsverhältnisse der Hornhaut und Linse untersucht. Für das Kammerwasser war der Mittelwert 1,33495, also etwas kleiner, wie sonst angegeben. Für den Glaskörper betrug der niederste Wert — es waren 13 Untersuchungen bei verschiedenen Augen vorgenommen — 1,33544. Bei einigen pathologischen Veränderungen (Glaukom, Iridocyklitis usw.) war der Brechungsindex höher. Bei derartigen Erkrankungen müsste doch eigentlich die Refraktion abnehmen. Tut sie das, wie häufig, nicht, so kommen hierfür andere Ursachen in Betracht. Für die Hornhaut, das einzige Gewebe des Körpers, das eine doppelt brechende Wirkung hat, fand S. 1,3682—1,4216. Der für die Linse gefundene Mittelwert von 1,4102 ist erheblich kleiner, als wie gewöhnlich angegeben (Tscherning 1,42, Helmholtz 1,4519 und 1,4414, Krause 1,4541, Listing 1,4545). Zwischen den untersuchten Linsen junger und alter Individuen fand S. keinen ausgeprägten Unterschied.

Um die Berechnungen, welche erforderlich sind, um den Strahlenbrechungen durch verschiedene Stadien folgen zu können, zu erleichtern, gibt Schiötz (1450) ein graphisches Verfahren, mit dessen Hilfe man die gegenseitige Lage des Objektes und des Bildes finden kann, ohne dass man dabei streng genommen andere Werte auszurechnen braucht, als die der ersten und zweiten Brennweite. Im einzelnen eignen sich die ausführlichen Erörterungen S.'s unter Zugrundelegung der optischen Konstanten des Auges an der Hand von Diagrammen nicht für ein kurzes Referat.

Die an Brillengläsern auftretenden störenden Spiegelbilder bespricht v. Rohr (1448) zum ersten Male eingehend. Bei den gewöhnlichen Brillengläsern sind zwei verschiedene primäre Reflexe bei einer Beleuchtung seitlich von hinten möglich; sie zeigen eine verhältnismäfsig grosse Intensität und werden häufig auch bei Tageslicht wahrgenommen. Ausserdem gibt es auf zweifache Reflexionen zurückzuführende Nebenbilder, bei denen das störende Licht aus dem vor der Brille gelegenen Raum kommt und in einer von der ursprünglichen Strahlungsrichtung wenig abweichenden Richtung in das Auge gelangt. Sie sind ausserordentlich viel lichtschwächer und werden daher meistens bei künstlicher Beleuchtung wahrgenommen, wenn die Lichtquelle selbst im Blickfelde liegt. Hier ist zwischen einem eigentlichen Reflexbilde des Brillenglases zu unterscheiden und zwei anderen, bei deren Zustandekommen die Hornhaut beteiligt ist. Diese beiden zuletzt erwähnten Bilder finden sich, von ganz stark durchgebogenen Gläsern abgesehen, nur in der Mitte des Blickfeldes, während das eigentliche Brillenglasreflexbild im ganzen Blickfelde auftritt. Bei dünnen Linsen ist — wenigstens wenn man nur den axialen Bildort berücksichtigt — dessen Abstand vom letzten Brillenscheitel allein von der Brechkraft und nicht von der Durchbiegung des Glases abhängig.

Angelucci (1417) berichtet über seine Versuche zur Oxydation bzw. Oxydase des Gehirns während des Sehaktes bei den verschiedenen Tierarten. Die Versuche wurden in der Art vorgenommen, dass von 2 dunkeladaptierten Tieren, das eine während einer Stunde weissem oder monochromatischem Licht ausgesetzt, dann beiden das Gehirn entnommen und dieses nach der Röhmann-Spitzerschen Reaktion auf seine Oxydationsfähigkeit untersucht wurde. Diese entspricht den Gesetzen der retinalen Oxydase, ist jedoch bei den verschiedenen Tierarten sehr variabel: am ausgesprochensten ist sie bei den niederen Wirbeltieren, bei den Vögeln schon weniger, Spuren findet man noch bei den niederen Säugetieren, um sie dann bei den höheren Klassen ganz zu vermissen. Bei dem Kaninchen fehlen Unterschiede in der retinalen und cerebralen Oxydase, hervorgerufen durch Belichtung und Dunkelheit vollkommen. Das Phänomen der retinalen und damit auch der cerebralen Oxydase scheint in einem gewissen direkten Zusammenhang mit der Verteilung des Sehrots und der Kontraktion der Netzhautelemente zu stehen, doch wurde eine Vermehrung derselben unter Lichteinfluss auch in der Schildkrötennetzhaut gefunden, die frei von Sehpurpur ist. Die cerebrale Oxydase ist logischerweise als eine Folgeerscheinung der Vorgänge in der Peripherie (Netzhaut) unter dem Einfluss der Belichtung aufzufassen. Die komplexere Organisation der Netzhaut der Säugetiere verhindert auf noch unbekanntem Wege die Entstehung des Phänomens. Causé.

Die ausführliche Publikation Fröhlichs (1427) über die bei Belichtung des Auges auftretenden Netzhautströme und die sich

darauf gründende Theorie der Licht- und Farbenempfindung ist inzwischen erfolgt. Aus mehreren Gründen wurde das Cephalopodenauge gewählt, vor allem, weil die entstehenden Ströme sehr stark sind und einen wesentlich einfacheren Verlauf zeigen. Die Versuchsanordnung ist recht sorgfältig (in der zoologischen Versuchsstation Neapel vorgenommen). Die Saitenbewegungen des Galvanometers wurden photographisch registriert (der Arbeit sind zahlreiche Reproduktionen der Kurven beigegeben). Fr. stellte zunächst fest, dass von den Augen der Cephalopoden sich bei Belichtung einsinnige und mehrsinnige Stromschwankungen ableiten lassen. Die ersteren stellen eine unter dem Einflusse der Belichtung auftretende Verstärkung des Ruhestromes dar, die letzteren zeigen eine weitgehende Übereinstimmung mit den mehrsinnigen Schwankungen bei den Wirbeltieraugen. Die mehrsinnigen Schwankungen kommen am Cephalopodenauge durch einen Wettstreit der Negativitäten an beiden Ableitungsstellen zustande. Sie hängen ab von der Richtung und Intensität der Belichtung (und von der Lage und dem Zustande der Ableitungsstellen). Bei den Wirbeltieraugen handelt es sich wahrscheinlich um die gleichen Verhältnisse. Der Erregungsvorgang in der Netzhaut der Cephalopoden ist nun rythmischer Natur. Bei konstanter Belichtung reagiert die Netzhaut mit einer schnellen Folge der Erregungen. Die Frequenz und Intensität der Netzhauterregungen ist von der Intensität der Belichtung abhängig; sie zeigt Werte von 20—90 Erregungswellen in der Sekunde. An die Belichtung schliessen sich langdauernde Nachrythmen an, deren Erregungswellen je nach dem vorhergehenden Reiz verschieden frequent und intensiv sind. Frequenz und Intensität der Erregungswellen in der Netzhaut sind von der Wellenlänge des Lichtes abhängig. Die daraus von Fr. abgeleitete Theorie der Licht- und Farbenaufnehmung beruht auf der Annahme von der Existenz antagonistischer Prozesse im Zentralnervensystem (s. Bericht über d. III. Quartal). Von Interesse sind weiterhin die Untersuchungen über die Veränderungen der Netzhautströme infolge Ermüdung durch Lichtreize. Verschiedenfarbige Lichter ermüden die Netzhaut entsprechend ihrer verschieden starken Wirksamkeit auch in verschiedenen Graden, am wenigsten das rote, am meisten das unzerlegte weisse Licht. Auch ist die Netzhaut, welche durch irgend ein Licht ermüdet worden ist, auch für andere Lichter weniger erregbar geworden. Durch die Ermüdung der Netzhaut mit weissem Licht verlieren die kurzwelligen Strahlen mehr an Wirksamkeit als die langwelligen. Übrigens soll die Ermüdbarkeit der Netzhaut geringer sein, als die des Zentralnervensystems. Man sieht nun, worauf Fr. zielt: die Helladaption fasst er als den Ausdruck einer Ermüdung der Netzhaut auf, denn die helladaptierte Netzhaut reagiert auf den Lichtreiz, an den sie sich adaptiert hat, mit weniger frequenten und weniger intensiven Erregungswellen.

Infolge der schnelleren Ermüdung für kurzwellige Strahlen verhält sich bei der Helladaption das Maximum der Wirksamkeit eines Spektrums mehr nach dem roten Ende zu (also das Purkinjesche Phänomen). Fr. sieht darin den Ausdruck einer allgemeinen Gesetzmäfsigkeit, welcher die Reizbeantwortung vieler Formen lebender Substanz folgt: Auch wenn man einen Muskel ermüdet, so nimmt seine Erregbarkeit stärker für einen hochfrequenten, als für einen wenig frequenten Wechselstrom ab. Ebenso sind beim Auge die kurzwelligen Lichter als ein frequenterer Reiz anzusehen, wie die langwelligen. Demnach kommt Fr. auf die Heringsche Anschauung

über die Adaptation zurück. Den Einwand, den Hering selbst gegen die Deutung als Ermüdungszustand der Netzhaut macht, nämlich die Schwierigkeit der Erklärung des Eigenlichtes der Netzhaut, will Fr. durch die von ihm gefundenen Nachrythmen entkräften, die für das Eigenlicht verantwortlich zu machen seien. Die Erklärung der Farbenblindheit ist nur reserviert angedeutet, dürfte auch in der angeführten Weise kaum befriedigen.

An lebenden, vollkommen dunkeladaptierten, kuraresierten und mit Atropin behandelten Fröschen fanden Brossa und Kohlrausch (1420), dass es nicht möglich ist, durch Intensitätsvariierung identische Aktionsstromkurven der Netzhaut (sozusagen eine «Aktionsstromgleichung») bei Reizung mit lang- und kurzwelligem Lichte zu erhalten, sondern es bleiben immer Unterschiede im zeitlichen Verlauf der Aktionsströme und in der E. M. K. einzelner Teile derselben bestehen, welche als spezifische Funktion der Wellenlänge aufzufassen sind und eine qualitativ verschiedene Wirkung der einzelnen Spektralfarben erkennen lassen (vgl. auch das Referat über die Untersuchungen der Verff. im Bericht über das III. Quartal S. 266).

Über die binokulare Mischung von Spektralfarben hat Trendelenburg (1453) ein interessantes Ergebnis erhalten, nämlich überraschende Verschiedenheiten gegenüber der monokularen Farbenmischung: in den untersuchten Mischungen sind die monokular und binokular gebrauchten Mengenverhältnisse der Komponenten ganz verschiedene, in dem Sinne, dass binokular der notwendige Anteil der kurzwelligen Komponenten viel geringer ist. Auf die theoretische Deutung geht T. vorläufig nicht ein. (Die Untersuchungen wurden am Helmholtzschen Spektralfarbenmischapparat vorgenommen, bei dem eine besondere Einrichtung anstelle des gewöhnlichen Okularrohres getroffen war. Als Mischlichter fungierten 671 $\mu\mu$, 535 $\mu\mu$ und 498 $\mu\mu$. Die binokulare Mischung gelang bei T. gut, wenn er genügend kleine Felder verwendete.)

Trendelenburg (1454) hat auch für eine einfache, von v. Kries angegebene Methode zur spektralen Farbenmischung eine praktische Beleuchtungsvorrichtung angegeben, welche von dem Mechaniker des Innsbrucker physiologischen Instituts zu beziehen ist.

Die Gültigkeit des Riccoschen Satzes über die Beziehungen zwischen Lichtempfindlichkeit der Fovea und Grösse des gereizten Netzhautbezirkes zur Fovea untersuchte Kühl (1438) mit einer originellen Methode für das rein foveale Sehen. Der Riccosche Satz besagt, dass bei einem Schwellenreiz das Produkt aus Flächengrösse und Lichtintensität konstant ist. Kühl ging folgendermafsen vor: Fixsterne werden bei der Betrachtung im Auge als kleine kreisförmige Scheibchen abgebildet und zwar ist der Radius des Scheibchens umgekehrt proportional dem der Eintrittspupille. Man kann also durch Vorsetzen von Blenden vor die Pupille die Grösse des Scheibchens verändern. K. beobachtete also Sterne bekannter Grösse mit verschiedenen Blenden und fand eine erhebliche Abweichung vom Riccoschen Satze. Dieser müsste vielmehr folgendermafsen gefasst werden: Eine flächenhafte Reizung der Netzhaut erreicht die Schwelle, wenn ihre Gesamtintensität unter Rücksichtnahme auf eine dem bestrahlten Netzhautbezirk umgekehrt proportional wirkende Absorption gleich dem Minimalreiz ist.

Über die Gültigkeit des Weber-Fechnerschen Gesetzes und die Abhängigkeit des Reizwertes leuchtender Objekte von ihrer Flächengrösse

hat Lasareff (1439) rechnerische Ableitungen gegeben, mit denen er zeigt, dass das allgemeine Gesetz, welches für die Fovea centralis genau erfüllt ist, für die Peripherie seine Gültigkeit verliert.

E. Pauli und R. Pauli (1445) haben bei ihren Versuchen über objektive Photometrie gezeigt, dass die Langleyschen Versuche über die Helligkeitswerte der verschiedenen Wellenlängen aus mehreren Gründen nicht richtig sein können. Die Helligkeitswerte oder auch die Empfindlichkeit des menschlichen Auges für die beiden Wellenlängen 660 $\mu\mu$ und 546 $\mu\mu$ haben die Verff. mit einer Methode der direkten Helligkeitsvergleichung und unter Berücksichtigung aller maßgebenden physiologischen Faktoren zum ersten Male bestimmt: es gab sich, dass das Auge für Grün (546 $\mu\mu$) 960 mal empfindlicher ist, als für Rot (660 $\mu\mu$). Weiter haben die Verfasser an der Hand von Versuchen mit gemischten Lichtern gezeigt, dass eine praktisch durchführbare objektive Photometrie unmöglich ist: gleich hell erscheinenden Lichtern brauchen keine gleichen Energiemengen zu entsprechen, wenn ihre Zusammensetzung eine verschiedene ist. Es hat sich herausgestellt, dass die Unterschiede der spezifischen Helligkeitswerte auch in Lichtgemischen wenigstens annähernd erhalten bleibt. Schliesslich zeigten Versuche mit Dunkeladaptation und rein zentralem Sehen die Bedeutung des Absorptionskoeffizienten des Sehpurpurs. Die gefundenen Werte stimmen mit den Königschen überein (vgl. S. 267 im Bericht über das III. Quartal unter Loeb).

Die vorübergehenden Verdunklungen bei einäugiger Betrachtung einer hellen Fläche, welche Vogt (s. II. Quartal, S. 166) jüngst beschrieb, deutet Cords (1422) als einfachen Wettstreit der Sehfelder zwischen dem verdunkelten und dem geöffneten Auge, ganz wie es Ref. bereits bei dem Referat getan hatte.

Übrigens gibt in einer weiteren Mitteilung auch Vogt (1455) zu, dass die Entstehung der Erscheinung zu dem Lichtabschluss des zweiten Auges in Beziehung zu stehen scheint.

Eine Untersuchung, inwieweit die alte Annahme, dass fortlaufende Übergänge vom normalen Farbensinn zur Rotgrünblindheit hin existieren, zu Recht besteht, ist nach Köllner (1437) deswegen schwierig, weil wir noch immer keine brauchbare Methode haben, um in grösserem Umfange eine zahlenmäßige Messung des Grades einer Herabsetzung des Farbenunterscheidungsvermögens besitzen. Der Versuch, Gleichungen zwischen farblosen Lichtern und farbigen von messbar verschiedener Sättigung hierzu zu benutzen, ist K. bis jetzt nicht gelungen, weil der Simultankontrast sich in bekannter und unkontrollierbarer Weise dabei störend bemerkbar machte. K. hat nun seit mehreren Jahren versucht, die Rayleighgleichung zum Nachweis der Übergänge zu verwenden. Für das Vorgehen war das Verhalten des Normalen und des Rotgrünblinden, die beiden Enden der gesuchten Stufenleiter, maßgebend. Es zeigte sich, dass drei Grundtypen mit sog. scharfen Einstellungen des Rotgrüngemisches zur Gleichung vorkamen, eine Normale, eine Deuteranomale und eine Protanomale. Übergänge zwischen diesen 3 wurden vermisst und sind anscheinend also recht selten. Von den Deuteranomalen führten fortlaufende Übergänge zu der Deuteranopie, ebenso von der Protanomalie fortlaufende zu der Protanopie. Beide Übergangsgruppen waren scharf voneinander getrennt. Anstelle der Übergänge zwischen ihnen schoben sich atypische Formen ein, welche von der normalen Grundtype

ihren Ausgangspunkt nahmen. Man kann also mit der Rayleighgleichung quantitativ Übergangsformen nachweisen und sie daher auch als quantitative Untersuchungsmethode, die einzige brauchbare, die wir bis jetzt haben, benutzen; nur muss man sich darüber klar sein, dass man damit nicht direkt die Herabsetzung des Farbenunterscheidungsvermögens prüft, sondern auf letzteres nur erfahrungsgemäfse indirekte Rückschlüsse macht.

Eine neue Tafel zur Prüfung des Farbensinnes mit Pigmentfarben hat Helmbold (1429) konstruiert. Sie ermöglicht die Gleichung zwischen zwei Pigmentfarbenfleckchen bei einer grossen Variationsmöglichkeit. Zwei um ihren Mittelpunkt drehbare Scheiben von 18 cm Durchmesser tragen konzentrisch zum Rande in 3 mm Abstand kleine farbige runde Kreise von 6 mm Durchmesser. Es sind so 58 Verwechselungsfarben für Farbenblinde und -Schwache auf einer Scheibe aufgedruckt. Durch Drehen der Scheiben, die sich mit ihrer Peripherie an einer Stelle nahe berühren, lassen sich jedesmal ein beliebiger Farbenkreis der einen mit einem der anderen Scheibe vergleichen. Durch zwei entsprechende Öffnungen in einem weissen Schirm werden stets nur die beiden Vergleichsfarben sichtbar. Man stellt die eine Scheibe so, dass in der einen Schirmöffnung eine bestimmte Farbe sichtbar ist und lässt sich vom Patienten die andere Scheibe einstellen, bis ihm in der zweiten Öffnung die ihm gleich erscheinende Farbe erscheint. So wird dann eine Verwechselungsgleichung festgestellt (zu beziehen von Bergmann-Wiesbaden). Die Methode erscheint, sorgfältige Druckkontrolle der Farben vorausgesetzt, sehr einfach und zweckmäfsig.

Über das Ergebnis seiner Farbensinnuntersuchungen in der Marine berichtet Oloff (1444). Er hatte Gelegenheit, unter Kontrolle des Anomaloskops mit verschiedenen Pigmentfarben zu prüfen. Er kommt wiederum zu dem Ergebnis, dass die Nagelschen Tafeln als einzige obligatorische Prüfungsmethode nicht genügen und in jedem Falle einer Kontrollprobe bedürfen. Die neuesten Auflagen der Stillingschen Tafeln sind entschieden zuverlässiger und eignen sich infolgedessen in erster Linie zur Mitprüfung. Von älteren Methoden haben dem Vortrg. der Heringsche Apparat und die Cohnschen Täfelchen sehr gute Dienste geleistet.

Vergleichende sorgfältige Farbensinnprüfungen an 200 Mann der Eisenbahnbrigade, die sämtlich bereits voruntersucht waren, z. B. nach Stilling und Nagel, hat Napp (1443) vorgenommen und zwar mit dem Anomaloskop, mit Stillings, Nagels und Cohns Tafeln. Die Durchschnittszeit der Untersuchung nach Nagel betrug 71,7 Sekunden, nach Stilling 179,7 Sekunden. Bei der Anomaloskop-Prüfung beobachtete Napp vor allem einen eklatanten Einfluss der Ermüdung bei denen, die eine Abweichung von der Normalen-Einstellung aufwiesen. Bei N. stellten z. B. zwei Protanomale eine scharfe Gleichung ein (links 68/69 bzw. 68—70). Nach Ermüdung aber wurde bei 0—70 Gleichung angenommen. Interessant war, dass unter den 200 Leuten noch 2 Farbenblinde und 14 anomale Trichromaten (3 Prot- und 11 Deuteranomale) gefunden wurden. Bei zwei Leuten (bereits in der Berl. ophth. Gesellsch. von Napp besprochen) zeigt sich ein Versagen gegenüber Stillings Tafeln bei sonst völlig normalem Befunde, auch bei mehrfacher Untersuchung. Die Stillingschen und Nagelschen Tafeln hält Napp, ganz im Einklang mit Ref., was das Ergebnis anbetrifft, etwa für gleichwertig.

Einen Fall von angeborener typischer Blaugelbblindheit demonstriert Köllner (1437). Der Patient, der von Dr. Vierling-Mainz entdeckt wurde, legte in charakteristischer Weise bei den Holmgrenschen Wollproben zu gelben und blauen Bündeln graue hinzu. Am Farbenkreisel wurden ebenfalls Gleichungen zwischen Blau, Gelb und Grau, auch bei ganz grossem Gesichtswinkel, vorgenommen. Gleichzeitig bestand noch eine Schwäche des Rotgrünsinnes, die sich unter anderem dadurch praktisch zeigte, dass er bei den Wollproben zu Gelb und Blau auch ungesättigte rötliche und grünliche Bündel hinzulegte, sowie die gebräuchlichen Proben für Farbenschwache nur teilweise bestand. Im Spektrum sah der Patient eine breite graue Zone in Gelb und eine zweite vom Blau an bis zum violetten Ende. Das Spektrum erschien unverkürzt, die Dunkeladaptation war nicht merklich herabgesetzt.

Einen interessanten Fall von Farbensinnstörung nach Schneeblendung, der dem von Best und Haenel 1907 beschriebenen in jeder Beziehung ähnelt, konnte Lohmann (1441) mitteilen. Subjektiv erschienen dem Patienten am nächsten Morgen nach einer Hochgebirgstour rote Gegenstände braun (Erythropsie war vorhergegangen). Die Farbensinnstörung entsprach — mit Pigmenten und farbigen Gläsern geprüft — der progressiven Rotgrünblindheit. L. konnte weiter auch mit Hilfe der Rayleighgleichung das vom Ref. beschriebene typische Verhalten nachweisen. Die Gleichung behielt auch ihre Gültigkeit, wenn das Rotgrüngemisch in beträchtlichem Maſse verändert wurde, es wurde sogar die Grün-Gelb-Gleichung angenommen. Die Sehschärfe war dabei normal geblieben. Nach mehreren Wochen trat allmählich wieder normaler Farbensinn auf. Eine Herabsetzung der Adaptation war nicht nachweisbar.

Weiterhin hat Lohmann die Resultate Becks über die Änderung der Farbenempfindung nach Blendung an sich selbst nachgeprüft. Aus den — vorläufig noch schwer zu deutenden — Resultaten sei folgendes hervorgehoben: Das Spektrum erschien dem geblendeten Auge an beiden Enden verkürzt; die nach intensiver Blendung zunächst nur schmutzig gelb erscheinende Farbe wich bald ($^1/_2$ Minute) verwaschenem Rot und verwaschenem Grün, die durch ein schmutziges Gelb voneinander getrennt waren. An der Stelle, wo das normale Auge gelb sieht, sah das geblendete deutlich rot. Blau erschien da, wo der Normale Blaugrün sah. Die ganze Störung dauerte etwa 3 Minuten.

Die von Zenker 1867 veröffentlichte Farbensinntheorie bespricht Minkowski (1442) in ihrem Wesen ausführlich. Er erinnert unter anderem daran, dass Z. zum ersten Male in der Physiologie des Auges stehende Wellen in der lichtempfindlichen Schicht der Retina angenommen hat (wie es später auch Rählmann getan hat) und zwar sollten diese Wellen vor allem entstehen infolge der Plättchenstruktur der Aussenglieder der Sehelemente, so dass also diese als die eigentlichen perzipierenden Organe gelten müssen. Als Vorbild diente der Zenkerschen Theorie die Helmholtzsche Hörtheorie.

Katz und Revesz (1434) versuchten bei ausgesprochenen Stäbchentieren Untersuchungen anzustellen, ob nicht auch die »Stäbchen unter den Bedingungen des Tagsehens sich der Funktionsweise der Zapfen zu nähern vermöchten.« Sie prüften daher die pupillomotorische Wirksamkeit spektraler Lichter für das helladaptierte Auge. Als Lichtquelle diente

eine Nernstlampe, vor welcher farbige Gelatineplättchen ausgetauscht wurden. Die Verfasser erhielten tatsächlich für den helladaptierten Kauz dieselben Werte, wie für den helladaptierten Menschen, während beim dunkeladaptierten Kauz die Werte etwa mit dem dunkeladaptierten Menschen übereinstimmten. Die obige Versuchsfrage wäre also zu bejahen. (Diese Untersuchungen wären nachzuprüfen, denn sie sind für die Farbensinntheorien und für die Auffassung der angeborenen totalen Farbenblindheit des Menschen von grosser Bedeutung.)

Mit dem Lichtsinn der Krebsarten bzw. Daphnien befassen sich v. Frisch und Kupelwieser (1426), indem sie ähnlich wie Hess die phototaktischen Reaktionen untersuchten. Als Beweis für einen Farbensinn der Tiere (im Gegensatz zu Hess) wird zunächst angeführt, dass die Daphnien durch Einschalten einer Blauscheibe vor die Lichtquelle negativ phototaktisch gemacht werden, während sie durch Herabsetzung der Lichtintensität allein im Gegenteil zur Annäherung an die Lichtquelle veranlasst werden. Wären die Tiere farbenblind, so müssten sie auf die Blauscheibe ebenso reagieren. Ebenso wichtig sei der zweite «Fundamentalversuch», die Positivierung der Tiere durch rotgelbes Licht: waren die Daphnien beim Licht einer Lampe gleichmäfsig im Gefäss verteilt und zündet man nun eine zweite Lampe mit vorgeschalteter Kaliumbichromatlösung an, so schwammen die Daphnien auf die Lichtquelle zu, obwohl sie sonst durch Verstärkung der Lichtintensität negativ werden. Ferner soll die langwellige Hälfte des Spektrums positivierend, die kurzwellige (blaugrün, blau, violett) negativierend wirken. Artemia salina zeigte im wesentlichen das gleiche Verhalten, wie Daphnia magna und D. pulex.

Im Gegensatz dazu gibt Hess (1431) zur Untersuchung des Lichtsinnes bei Krebsen eine neue einfache und überzeugende Versuchsanordnung an. Ein Glastrog wird gegen das direkte Fensterlicht durch eine vorgesetzte schwarze Scheibe geschützt, und von jeder Seite dafür durch je einen anderen Schirm mit reflektiertem weissen oder farbigen Lichte bestrahlt. Durch Drehen dieser Schirme um die senkrechte Achse kann man die Helligkeit leicht variieren. H. stellte wieder fest, dass die unter gewissen Bedingungen das Dunkel aufsuchenden Daphnien stets zu der Fläche zuschwimmen, die dem total Farbenblinden als die dunklere von beiden erscheint, einerlei wie sie der Farbentüchtige sieht. Dabei zeigte sich eine recht grosse Empfindlichkeit der Tiere für Helligkeitsunterschiede. Bei einer anderen Krebsart (Artemia salina) kam Hess auch mit dieser neuen Versuchsanordnung zu dem gleichen Ergebnis wie früher, nämlich, dass die Sehweise der Tiere der des total farbenblinden Menschen entspricht. Damit widerlegt H. die Ausführungen von v. Frisch und Kupelwieser.

Über den Farbensinn der Biene hat v. Frisch (1425) erneute Versuche vorgenommen unter besonderer Berücksichtigung der Einwände von Hess. Er fand im Gegensatz zu diesem eine Bestätigung seiner früheren Ergebnisse: Die Bienen verhalten sich nicht wie total farbenblinde Menschen, sondern wie «Rotblinde», sie unterscheiden nur gelb und blau. Die «Blumenstetigkeit» der Bienen scheint damit erklärt werden zu dürfen, dass nicht nur die Farbe an sich, sondern auch die Form, der Blick und die Anordnung der Farben von den Bienen unterschieden wird, wie aus Dressurversuchen v. F.s hervorgeht. Der Geruchsinn allein komme hierbei nicht in Betracht.

Als Erwiderung hat Hess (1430) über den angeblichen Farbensinn der Bienen neue experimentelle Versuche veröffentlicht, welche die

Unhaltbarkeit der Lehre von dem Farbensinn der Bienen dartun. Er geht zunächst auf die bisherigen Dressurversuche ein und zeigt an einigen Versuchsbeispielen die Fehlerquellen, in erster Linie die Notwendigkeit der Ausschaltung des Geruchsinnes. Es wäre überhaupt eine unzweckmäfsige Eigentümlichkeit bei so hochentwickelten Wesen, wie die Bienen, wenn sie nur deswegen, weil sie auf einem Felde bestimmter Farbe Nahrung gefunden haben, nun alle Gegenstände dieser Farbe bevorzugen würden, auch wenn sie keine Ähnlichkeit mit Blumen hätten. Des weiteren hat auch er eine Anzahl Dressurversuche unter Vermeidung der Fehlermöglichkeiten (zu denen auch gehört, dass die Bienen nach einer bestimmten Stelle gelockt werden, wenn dort sich schon welche befinden) angestellt und dabei wieder gefunden, dass die Farbe ohne jeden Einfluss auf die Flugrichtung der Bienen ist. Dabei zeichnete Hess die Bienen mit einer bestimmten Farbe, um sich zu vergewissern, inwieweit auch wirklich die dressierten Tiere wieder erschienen oder etwa neue. Dabei zeigte sich denn, dass in der Tat sehr viel ungezeichnete Bienen zuflogen. Schliesslich beweist H. durch eine neue einfache Versuchsanordnung, dass die Bienen stets nach der Seite gehen, die für den total farbenblinden Menschen die hellere ist.

Schliesslich hat v. Frisch (1424) auch noch über den angeblichen Farbensinn der Fische wiederum neue Untersuchungen veröffentlicht, die im Gegensatz zu der bekannten Ansicht v. Hess beweisen sollen, dass die Fische tatsächlich einen Farbensinn besitzen. Rot und gelb könnten sie nicht unterscheiden. Die Versuche v. F.s sind wiederum hauptsächlich Dressurversuche auf Farben, die in verschiedener Weise durchgeführt worden sind. Die Anschauung, von der v. F. ausgeht, ist wiederum die, dass die Färbung der Tiere eine zweckmäfsige ist, also zur Anlockung der arteigenen Individuen usw. dient. Dem Einwand v. Hess, dass ja schon in verhältnismäfsig geringer Wassertiefe, z. B. rote Lichter nicht mehr hinabdringen können, begegnet v. F. damit, dass die Fische event. eine höhere Empfindlichkeit für langwellige Lichter haben könnten!

Das Sehenlernen eines 15jährigen Blindgeborenen nach erfolgreicher Operation hat Augstein (1419) beobachten können. Die Erfahrungen stimmen ganz mit den von anderen Autoren mitgeteilten überein. Anfangs wurden alle Gegenstände noch mit dem Tastgefühl unterschieden. Erst in der 4. und 5. Woche trat ein Erkennen von Objekten und Personen ein und beginnende Sicherheit im Gehen. In der 5.—6. Woche erweiterte sich das bisher röhrenförmige Gesichtsfeld. Die Zuckungen der Augen liessen nach und es trat zentrale Fixation ein. Nach insgesamt 8 Wochen hörten die Zuckungen der Augen überhaupt auf, aber noch war anhaltende Fixation unmöglich. Erst in dieser späteren Zeit zeigt sich, dass mit dem Korrektions-(Star)-Glas eine Besserung des Sehens zu erzielen war. Dann stieg das Sehvermögen auch innerhalb weniger Tage. A. unterscheidet also in der Entwicklung 3 Perioden: 1. Fehlende Perzeption der Netzhaut — in der früheren Blindheit gleicher Zustand. 2. Genügende Perzeptionsfähigkeit der Netzhaut mit Eintreten zentraler Fixation. 3. Ausbreitung des Gesichtsfeldes, Eingewöhnung der Reflexbewegungen, rasches Steigen der Sehschärfe nach Korrektion der Refraktion. Ganz dasselbe Verhalten zeigen auch die Fälle von Schwinden und Wiedererlernen des Sehens nach Blepharospasmus bei kleinen Kindern. A. folgert hieraus, dass neben dem bisher ausschliesslich betonten zerebralen Vorgange das Verhalten der Netzhaut für die Anfangszeit

eine Rolle spielt, insofern diese zunächst unfähig sei, Bilder der Aussenwelt in einer für die Leitungsbahnen verwendbaren Form aufzunehmen. Er misst auch bei den Blepharospasmuskindern der Perzeptionsunfähigkeit der Netzhaut eine grössere Rolle zu, als zentralen Vorgängen, wenn er auch für diese Auffassung keine nähere Begründung gibt.

Über das Sehen von Bewegungen sind in den letzten Jahren mehrfach experimentell-psychologische Studien unternommen worden. Vor kurzem hatte Benussi seine Ergebnisse veröffentlicht, die sich etwa folgendermafsen zusammenfassen lassen: Die Lageverschiedenheit der stroboskopisch dargebotenen Phasenbilder wird zur Grundlage einer Vorstellung einer Scheinbewegung. Man indentifiziert nicht ausdrücklich den Gegenstand, der durch eine Phase vergegenwärtigt wird, mit dem der nächsten Phase, sondern man kommt nicht dazu die einzelnen Gegenstände als klar in der Zeit gegliedert oder zerlegt aufzufassen. Kenkel (1436) kommt im einzelnen oftmals zu den gleichen Ergebnissen wie B. in seiner Arbeit, die gleichzeitig und unabhängig davon angefertigt wurde, weicht in einigen Punkten ab und hält im wesentlichen den ganzen Vorgang für komplizierter. Auf die Einzelheiten hier einzugehen, würde zu weit führen.

Über die Grenzwerte des Tiefenschätzungsvermögens bei Untersuchung mit dem Pfalzschen Stereoskoptometer hat Schweitzer (1451) Untersuchungen vorgenommen, und zwar in der Weise, dass der Untersucher die Einstellungen vornahm. Die Ergebnisse waren folgende: ein normalsichtiger Zweiäugiger kann bei der ersten einäugigen Prüfung am Pfalzschen Apparat, besonders wenn ihm seitliche Kopfbewegungen gestattet werden, viel geringere Grenzwerte erreichen, als der ungeübte Einäugige nach den bisherigen Angaben zu erreichen pflegt. Dabei zeigten bei der ersten monokularen Prüfung einzelne Beobachter einen sehr niederen, andere einen sehr hohen Grenzwert, ohne dass die Ursachen für diese Unterschiede ohne weiteres ersichtlich sind. Deswegen gibt es keine Anhaltspunkte für die Feststellung eines normalen Grenzwertes für den seit kurzem Einäugigen, auch nicht innerhalb weiter Grenzen. Bei wiederholten Prüfungen am Apparat wird bei manchen Personen eine deutliche Herabsetzung der Grenzwerte beobachtet: sie ist an keine Zeit gebunden und kann bereits eine Stunde nach der ersten Untersuchung in auffallendem Mafse merklich sein. Für die Praxis ergibt sich daraus folgendes: da sich die Zahl der richtigen Angaben nach den Regeln der Wahrscheinlichkeit im allgemeinen allmählich vermehrt, je näher man der Entfernungsdifferenz kommt, die der Untersuchte stets richtig erkennt, so darf man nicht als Grenze des Tiefenschätzungsvermögens eines Untersuchten einen Entfernungsunterschied angeben, bei welchem der Untersuchte ein- oder zweimal eine richtige Antwort gab; vielmehr müssen alle oder doch mehr als die Hälfte der Angaben richtig sein. Ziemlich scharf grenzt sich das Verhalten des normalsichtigen Zweiäugigen ab, obwohl unter Umständen die Grenzwerte des einäugigen Sehens denen des zweiäugigen bis zur Berührung nähern, ja sogar sie übertreffen könnten. Wenn ein einäugiger Beobachter am Pfalzschen Apparat bei der ersten Untersuchung einen niedrigen Grenzwert aufweist (besonders wenn Kopfbewegungen gestattet werden), so ist das kein Beweis dafür, dass er schon vorher dieses Auge allein oder vorwiegend beim Sehakte und besonders bei der Tiefenschätzung verwendet hat.

Inwieweit Akkommodation und Konvergenz einen Einfluss auf die scheinbare Grösse der Sehdinge haben, untersuchte

Ascher (1418) an einer eigenen Versuchsanordnung. Er fand, dass bei grösseren Objektabständen (etwa über 1 m) vom Auge die scheinbare Grösse in der Tat lediglich von der Grösse der Netzhautbilder abhängt; Entfernungsunterschiede der Vergleichsobjekte, welche eine Änderung der Akkommodation im Betrage bis $^3/_4$ D erfordern, sind dabei ganz ohne Einfluss auf die Grössenschätzung. Bei grösserer Annäherung der Objekte an das Auge zeigten sich bei den Versuchen Unregelmäfsigkeiten, die den Gedanken nahelegen, dass hier doch noch irgend ein empirisches Motiv der Tiefenlokalisation wirksam wird, das von der absoluten Entfernung der Objekte vom Auge abhängt. (Zur Versuchsanordnung: 2 gleichseitige Dreiecke aus Milchglas, von rückwärts erleuchtet, waren in ihrer Grösse messbar veränderlich und konnten auf einer 220 cm langen optischen Bank verschoben werden. Der Beobachter musste angeben, ob die Dreiecke gleich gross erscheinen oder nicht.)

Seine Untersuchungen über die Wechselwirkung gleichzeitiger Reize im Nervensystem und in der Seele setzt Ranschburg (1447) fort. Die Versuche über die Verschmelzungstendenz homogener Farben-, Buchstaben- und Figurenreize ergaben, dass die zentralen Wirkungen gleichartiger Reize, ob dieselben gleichzeitig in verschiedener räumlicher Lage, ob rasch nacheinander in derselben räumlichen Lage, ob auch nacheinander in verschiedener räumlicher Lage einwirkten, aufeinander eine gegenseitige Beeinflussung ausübten, die einer Tendenz zur Verschmelzung in einen Inhalt entspricht. Die Verschmelzung erfolgt wahrscheinlich derart, dass eine Zunahme der Klarheit des erstidentischen Elementes erfolgt auf Kosten einer Hemmung der dem Reize entsprechenden Entwicklung des zweitidentischen Elementes.

Mitempfindungen sind, wie Winkler (1456) ausführt, entsprechend der Stöhrschen sensoriellen Gehirntheorie ein Ausdruck der Einheitlichkeit der gesamten Hirnrinde in Hinsicht auf die Reaktion, die ein Empfindungsreiz hervorruft. Ein Empfindungsreiz kann gleichzeitig mehrere Empfindungen verschiedener Spezialität auslösen, von denen die eine als eine Funktion der anderen erscheint. Unter den Mitempfindungen spielen die Photismen bei Schalleindrücken (Farbenhören) die wichtigste Rolle. Die Sinnesempfindung soll nach W. bereits peripher, nicht kortikal liegen.

Makropsie zentralen Ursprungs, gleichzeitig mit Gesichtshalluzinationen beobachtete Josefson (1433) bei einem Falle von Hirngeschwulst. Es bestand Stauungspapille und rechtsseitige Hemianopsie. Die Halluzinationen wurden immer nach rechts verlegt. «Das Zimmer wird so gross und der Arzt so hoch, sein Gesicht so vergrössert» usw. Die Sektion ergab eine Geschwulst im linken Okzipitallappen. Nach hinten lag der Tumor hauptsächlich im Gyrus lingualis und occipito-temporalis; er erreicht die untere Lippe der Fissura calcarina in ihrem vordersten Umfange. Mikroskopisch fand sich nirgends die Vertikalbegrenzung der Fissura calcarina vollständig zerstört. Die geringfügige Kasuistik über die Makropsie zentralen Ursprungs führt J. an und fand, dass bei Läsion des Okzipitallappens in der Tat eine Makropsie und Mikropsie entstehen kann. Dass sie als eine Art partieller Seelenblindheit aufgefasst werden kann, sei nicht sehr wahrscheinlich, doch hält J. mit seiner Ansicht über das Wesen der Störung vorläufig noch zurück.

Cridland (1423) fand bei dem grössten Teil der von ihm untersuchten Fälle von Nystagmus bei Bergarbeitern Einschränkung des Gesichtsfelds. In den sehr schweren Fällen von Nystagmus war eine

Gesichtsfeldaufnahme unmöglich. Im übrigen war sie stets konzentrisch, für rot und blau gewöhnlich stärker wie für weiss. Höhl.

Ein epidemisches Auftreten von Hemeralopie mit und ohne Xerosis epithelialis ist im Frühjahr 1912 in der Provinz Sachsen und in Thüringen beobachtet worden. Grossmann (1428) berichtet über 13 in der Univ.-Augenklinik Halle beobachtete Fälle, ausserdem über zahlreiche Mitteilungen auswärtiger Ärzte, so dass die Gesamtzahl auf über 77 steigt. Nach Aussage der Einwohner soll in einigen Dörfern $^1/_3$—$^1/_2$ aller Bewohner an der «Hühnerblindheit» erkrankt gewesen sein. Am meisten schien der Südrand des Harzes betroffen zu sein. Das Hauptkontingent stellte das männliche Geschlecht, bei dem alle Altersstufen befallen waren. Als Ursache sieht G. im wesentlichen Unterernährung an, da die Bauern infolge des trockenen Sommers 1911 gezwungen waren, ihren Viehstand wegen Futtermangel grösstenteils zu verkaufen. Stets handelte es sich um einfache Leute aus niederen Ständen, nur ganz vereinzelt auch um Wohlhabende.

Katz (1435) empfiehlt, da die vom Fenster entfernteren Schulbänke meist schlecht beleuchtet sind, die des Lichtes mehr bedürftigen Schüler ans Fenster zu setzen, ferner die Fenster bis an die Decke hinaufzuführen, oder wenn beides nicht genügt, oder nicht angängig ist, in den oberen Teil der Fenster Luxfer-Prismen einzusetzen. Besonders seitdem das Luxfer-Prismen-Syndikat im Gegensatz zu den früheren sehr teuer geschliffenen Prismen billige, gewalzte Prismen, die den Schulverhältnissen durchaus genügen, fabriziert, ist dieses Verfahren sehr zu empfehlen. Mertens.

VIII. Physiologie und Pathologie der Akkommodation und Refraktion.

Ref.: Köllner.

*1457) **Auerbach: Zur Pathogenese der postdiphtherischen Akkommodationslähmung.** Dtsch. Zeitschr. f. Nervenheilk. Bd. 49, S. 94.

*1458) **Conrad: Über die operative Behandlung hochgradiger Kurzsichtigkeit.** Diss. Kiel.

*1458a) **Distler: Schule und Auge.** Vortrag. Württ. med. Korrespondenzbl. 1913.

*1458b) **Distler: Über Extraktion bei hoher Myopie.** Vortrag im Nov. auf der Herbstvers. d. Württ. Augenärzte gehalten. Württ. med. Korrespondenzbl. 1913.

1459) **Ergellet: Über Sampsons graphische Ableitung der Abbildungskonstanten und ihre Anwendung auf die Fernrohrbrille.** v. Graefes Arch. Bd. 86, S. 78.

1460) **Heilborn: Beiträge zur Hebung der Wehrfähigkeit durch regelmäßige Überwachung der Kurzsichtigkeit.** Wochenschr. f. Ther. u. Hyg. d. Aug. Nr. 38.

*1461) **v. Imre, J. sen.: Über das Schicksal der anisometropischen Augen.** 9. Jahresversamml. d. ungar. ophthalm. Gesellsch. in Budapest.

*1462) **Lambert, W. E.: The surgical treatment of high myopia.** (Operative Behandlung der Kurzsichtigkeit.) Ophthalm. July 1913.

*1463) **Löwenstein: Über die Korrektion einseitiger Aphakie durch die v. Rohrsche anisometropische Brille.** Zeitschr. f. ophthalm. Optik. I, S. 97.

*1464) **Markbreiter, J.: Die Beziehungen des Astigmatismus zur Gesamtrefraktion des Auges und zur Akkommodation.** 9. Jahresversamml. d. ungar. ophthalm. Gesellsch. in Budapest.

In einem populärwissenschaftlichen Vortrage über Schule und Auge empfiehlt Distler (1458a) u. a. zur Verhütung der Kurzsichtigkeit: jedes Übermafs an Lese- und Schreibarbeit muss auf das rechte Mafs zurückgeführt werden. Hausarbeiten sind auf ein Mindestmafs zu beschränken. Strafarbeiten, besonders das mechanische Abschreibenlassen, sind zu verbieten. Zwischen den einzelnen Schulstunden sind angemessene Pausen einzulegen. Auch zu Hause muss alles unnütze Lesen und Schreiben, Handarbeit usw. eingeschränkt werden. Bei der Behandlung der Kurzsichtigkeit befürwortet D. die Vollkorrektion.

Über 36 Kataraktextraktionen bei hoher Myopie bei 28 Patienten berichtet Distler (1458b). Er beobachtete von Komplikationen viermal Glaskörperverlust, neunmal postoperative Blutungen, darunter drei sehr schwer; dreimal Drucksteigerung mit gutem Ausgang, einmal Netzhautablösung nach 2 Jahren, vielleicht als Diszissionsfolge, wahrscheinlich aber rein myopischer Natur. Die erzielte Sehschärfe war neunmal $^1/_2$ und darüber, siebenmal $^1/_3$, vierzehnmal $^1/_4$ und sechsmal kleiner als $^1/_{10}$. D. operierte möglichst in einer Sitzung und möglichst mit runder Pupille. Die verhältnismäfsig gegenüber normalen Augen schlechte Sehschärfe war fast ausnahmslos auf myopische Veränderungen am hinteren Pol zurückzuführen.

Lambert (1462) fügt seiner bereits veröffentlichten Liste der operierten Fälle von Myopie fünf neue Fälle hinzu. Er ist in seiner Annahme bestärkt, dass die Gefahren des Eingriffes stark übertrieben werden. Bei jüngeren operiert er nach Fukala, bei älteren Patienten, bei welchen sich bereits Linsenkernveränderungen vorfinden, macht er erst eine Iridektomie, gefolgt von präliminarer Kapseleröffnung und Extraktion. Alling.

J. v. Imre sen. (1461) spricht über das Schicksal der anisometropischen Augen. Auf Grund von Untersuchungen an einem grossen Materiale, besonders Schulkindern, weist Vortr. nach, dass die Vollkorrektion anisometropischer Augen in der grossen Mehrzahl der Fälle möglich und im Interesse des binokularen Sehens und des normalen Augenmuskelgleichgewichtes wünschenswert ist. In vielen Fällen müssen damit methodische Übungen für binokulares Sehen verbunden werden. Es öffnet sich hier besonders dem — entsprechend vorgebildeten — Schularzt ein wichtiges Feld der Tätigkeit. v. Liebermann-Budapest.

Die Korrektion einseitiger Aphakie mit der v. Rohrschen Anisometrop-Brille hat Löwenstein (1463) bei einem 23jährigen Heimarbeiter vorgenommen mit sehr gutem Erfolge. Der Patient hatte vom ersten Augenblick an bei der Korrektion keinerlei Beschwerden, empfand allerdings bei gewöhnlicher Korrektion mit + 21,0 D ebenfalls keine. Am Stereoskop hatte er mit der Anisometrop-Brille gutes stereoskopisches Sehen, während bei gewöhnlicher Korrektion jede stereoskopische Vereinigung fehlte.

Markbreiter (1464) sucht auf mathematischem Wege nachzuweisen, dass der Gesamtastigmatismus des Auges sich bei der Akkommodation erhöht und zwar in solchem Mafse, dass diese Änderung praktisch nicht zu vernachlässigen wäre.

Ebenso wird durch Berechnungen gezeigt, weshalb es bei verschiedener Refraktion nicht in gleicher Weise gelingt, den Gesamtastigmatismus zu korrigieren. (Der Gedankengang selbst ist zu gekürzter Wiedergabe nicht geeignet.) v. Liebermann-Budapest.

Das Wesen der Akkommodationslähmung nach Diphtherie erklärt Auerbach (1457) wie schon früher mit der Edingerschen Aufbrauchstheorie. Er bezeichnet sie einfach als «infantile postinfektiöse» überhaupt. Durch das Diphtherievirus wird sie fast ausschliesslich deswegen hervorgerufen, weil es eben unter allen Infektionsgiften fast ausschliesslich dieses ist, welches in diesem Lebensalter Muskellähmungen verursacht. Den Remakschen Satz: «jedenfalls ist die Annahme einer besonderen Affinität des Diphtheriegiftes für die Akkommodationsinnervation unabweisbar», hält A. dementsprechend für unrichtig. Dass die Mehrzahl der gelähmten Kinder Hypermetropen sind, sieht er ebenfalls als Stütze für seine Auffassung an. Es sollte künftig, so meinte er, das prozentuale Verhältnis festgestellt werden: 1. der von der Krankheit überhaupt befallenen Kinder zu den Erwachsenen, 2. der von Akkommodationslähmung befallenen Altersgruppen, und 3. der Emmetropen bzw. Myopen zu den Hypermetropen.

IX. Physiologie und Pathologie des Bewegungsapparates.

Ref.: Köllner.

*1465) **Bettremieux: Encore quelques réflexions sur l'opération du strabisme.** Annal. d'oculist. T. CL, S. 280—286.

*1466) **Clausen: Eigenartige Motilitätsstörung am Auge.** Verein d. Augenärzte Ost- u. Westpr. Danzig. Juni.

1467) **Coppez, H.: Le nystagmus des houilleurs.** (Gleichzeitig Vortrag in der franz. ophthalm. Gesellsch.) Journ. méd. de Bruxelles. 25. Sept. 1913.

*1468) **Ditrói: Die orthopädische Behandlung des Strabismus convergens.** 9. Jahresversamml. d. ungar. ophthalm. Gesellsch. in Budapest.

*1469) **Dutoit: Drei Fälle mit verzögerter und vorübergehender Lähmung des Abduzens nach Schädelbasisfraktur.** Klin. Monatsbl. f. Augenheilk. Okt.-Nov. Bd. 51, S. 572.

1470) **van Duyse: Un cas de nystagmus horizontal monolatéral.** 17. Congrès flamand des sciences naturelles et médicales. Sept. 1913.

*1471) **Freund: Pathologie der Blicklähmungen.** Jahresversamml. d. Gesellsch. dtsch. Nervenärzte. Breslau, 1. Okt.

*1472) **Gertz, H.: Über die kompensatorische Gegenwendung der Augen bei spontan bewegtem Kopf.** Zeitschr. f. Sinnesphysiol. Bd. 47, S. 420 und Bd. 48, S. 1.

1473) **Hesse: Der Dreh- und kalorische Nystagmus im Dienste einer neuen Theorie.** Diss. Halle.

*1474) **Kraupa: Pathologie des Bellschen Phänomens.** Arch. f. Augenheilk. Bd. 75, S. 361.

*1475) **Onodi: Über die rhinogenen und otogenen Läsionen des Okulomotorius, Trochlearis, Abduzens und Trigeminus.** Zeitschr. f. Ohrenheilk. Bd. 69, H. 1.

*1476) **Pierola: Sur un cas de torticollis oculaire.** Arch. d'Ophtalm. T. XXXIII, S. 754—758.

*1477) **Rothfeld: Physiologie des peripheren und zentralen Bogengangsapparates.** 85. Versamml. dtsch. Naturf. u. Ärzte. Wien.

*1478) **Sänger: a) Migraine ophtalmoplégique. b) Ophthalmoplegia externa.** Ärztl. Verein Hamburg. 25. Nov. 1913.

*1479) **Steindorff: Über einen Fall von isolierter Lähmung des M. obliquus inferior.** Klin. Monatsbl. f. Augenheilk. Bd. 51, Okt.-Nov., S. 567.

1480) **Stier: Hypoplasie im Gebiete der Augenmuskelkerne.** (Bericht über einen Fall, bei dem eine Ptosis im 3. Lebensjahrzehnt zutage trat.) Berl. militärärztliche Gesellsch. Juli 1913.

*1481) **Ulrich: Klinische Beiträge zur Lehre vom angeborenen Kernmangel.** Stier's Sammlung zwangloser Abhandl. zur Neuro- und Psychopathologie des Kindesalters. I. Bd., H. 4.

*1482) **Vacher et Denis: Contribution à la l'étude du traitement du strabisme par l'avancement musculaire.** La clinique ophtalm. T. XIX, S. 634—636.

Über die kompensatorische Gegenanwendung der Augen bei spontan bewegtem Kopfe hat Gertz (1472) Versuche derart gemacht, dass er die Verschiebungen des blinden Fleckes betrachtete auf einem Felde, das nicht zum Fixationszwang anregte. Es stellte sich unter anderem heraus, dass nicht zu schnell ausgeführte Kopfdrehungen von 10° bis 30° um die Quer- oder Höhenachse durch gegensinnige, im selben Bewegungstempo erfolgende Augenbewegungen beinahe vollständig kompensiert werden. Die konstant resultierende Unterkorrektion der Blickrichtung beträgt im allgemeinen noch nicht 4% und oft sogar kaum 2% des Drehungswinkels. Es liess sich durch Modifikation der Versuchsanordnung zeigen, dass die Ursache nicht allein in einem labyrinthär ausgelösten Reflexe zu suchen ist. Die Bedingungen für das Zustandekommen der kompensatorischen Augenbewegungen dürften einerseits in einer Intention zum Fixieren, und anderweit in einem unmittelbaren, sinnlich deutlichen Bewusstsein von der Lageveränderung des Kopfes zu suchen sein.

Über die Physiologie und Pathologie des Bogengangapparates gibt Rothfeld (1477) zunächst einen ausführlichen Überblick über den bisherigen Stand der Forschung und berichtet dann über seine eigenen Untersuchungen. Er schildert zunächst die Ausfallserscheinungen, welche nach der Exstirpation einzelner Bogengänge beim ruhenden Kaninchen auftreten. Wird der linke hintere vertikale Bogengang durchschnitten, so erfolgt ein spontaner Nystagmus am linken Auge nach vorn oben, am rechten nach hinten unten. Gleichzeitig entsteht eine Deviation des Kopfes und der Augen: ersterer ist maximal auf die linke Seite geneigt (Drehung des Kopfes vorwiegend um die Längsachse). Das Tier nimmt stets die Lage auf der linken Seite ein. Dieser Zustand bleibt längere Zeit, dann gehen die Symptome zurück: am dritten Tage können sich die Tiere ohne Bewegungsstörung bewegen, während die pathologische Kopfstellung noch einige Zeit bestehen bleibt. Die Erscheinungen nach Durchschneidung des vorderen vertikalen linken Bogenganges unterscheiden sich von den genannten durch die Kopfstellung, die hier in einer Drehung zur operierten Seite und einer Dorsalbeugung besteht und in den hierbei heftig auftretenden Gleichgewichtsstörungen. Während der Durchschneidung des linken horizontalen Bogenganges entsteht eine Kopfdrehung in horizontaler Ebene zur gesunden Seite und ein horizontaler Augennystagmus zur operierten Seite. R. geht weiter auf die Beziehungen zwischen den Bogengängen und den Augenmuskeln ein. Er kommt auf Grund seiner Untersuchungen zu dem Schluss, dass jeder Bogengang mit sämtlichen Augenmuskeln in Verbindung steht. Endlich bespricht R. die Einflüsse der Abtragung einzelner Hirnteile auf die vestibularen Reaktionsbewegungen (Kleinhirn, Deiterskerngebiet, verlängertes Mark). In welchem Verhältnis letzteres bezüglich der vestibularen Reaktionen zum Klein-

hirn steht, ob hier gewisse vestibulare Reaktionen lokalisiert sind, oder ob die Medulla nur eine Art Zwischenstation zur Verbindung des Labyrinthes mit dem Kleinhirn darstellt, kann zur Zeit noch nicht endgültig entschieden werden. Ebenso muss die Frage der Lokalisation der vestibularen Reaktionsbewegungen im Kleinhirn noch offen gelassen werden. R. demonstriert endlich noch einen selbstkonstruierten Apparat, das Oto-Ophthalmotrop, das die Augenbewegungen während passiver Kopfbewegungen zeigt.

Einen Fall von «perversem Bellschen Phänomen» teilt Kraupa (1474) mit. Es handelt sich um ein Kind, bei welchem infolge Knochenkaries ein hochgradiges Narbenektropion des Oberlides entstanden war. Das Bellsche Phänomen war normal, d. h. die Augen gingen bei Lidschluss nach oben. Nach einer — wenig erfolgreichen — plastischen Operation änderte sich das Bellsche Phänomen derart, dass bei leichtem Lidschluss beide Augen eine Bewegung abwärts machten. Bei forciertem Lidschluss machten beide Bulbi zunächst eine geringe Exkursion aufwärts, schnellten jedoch sofort mit einem Ruck unter die Unterlider. Auch im Schlaf standen die Bulbi stets nach abwärts gerichtet. Nach einer weiteren erfolgreichen plastischen Operation fand das Bellsche Phänomen wieder nach oben statt. Der Fall spricht von neuem dafür, dass es sich bei dem Phänomen um einen höheren Reflex handeln muss, dessen Sitz wohl in die Hirnrinde zu verlegen ist. Daraus ergibt sich, dass dem Bellschen Phänomen auch eine grosse Bedeutung für die Lokalisationsdiagnostik zukommt. Man kann z. B. auf supranukleären Sitz einer Läsion schliessen, wenn das Phänomen fehlt.

Das seltene Bild einer isolierten Lähmung des M. obliquus inferior sah Steindorff (1479) bei einer Patientin nach Aufmeisselung der Nasennebenhöhlen. In der Primärstellung stand das nicht gelähmte Auge etwas höher. Die Hebung des adduzierten Auges war unmöglich, die des abduzierten Muskeln etwas behindert. Die Lage der Doppelbilder stimmt mit der Bewegungsstörung überein. Die Versuche, das Doppeltsehen operativ zu beseitigen, sind nicht von dauerndem Erfolge gewesen. Zunächst wurde nach v. Graefes Vorschlag der M. rect. sup. des anderen Auges tenotomiert. Doch treten nunmehr auch in der Horizontalen und beim Senken der Blicklinien vorübergehend leicht gekreuzte Doppelbilder auf. Eine Vornähung des M. rect. infer. des gesunden Auges war ohne Einfluss auf die Doppelbilder und die Beschwerden der Patientin. Bezüglich des Zustandekommens der Lähmung nimmt St. eine Abreissung des Muskels von der Ursprungsstelle, ev. auch eine Läsion des betreffenden Nervenastes an.

3 Fälle von verzögerter und vorübergehender Lähmung des Abduzens nach Schädelbasisfraktur teilt Dutoit (1469) mit, wahrscheinlich infolge Hämatombildung an der Spitze der Felsenbeinpyramide. Fall I: Die Abduzenslähmung erschien am 4. Tage nach dem Unfall, besserte sich schnell und war am 8. Tage bereits wieder verschwunden. Fall II: Die Lähmung erschien am 2. Tage nach dem Unfall, eine Fazialislähmung am 5. Tage. Letztere bildete sich zuerst zurück, etwa vom 8. Tage an. Die Abduzenslähmung ging etwa vom 20. Tage an zurück und war nach 60 Tagen völlig verschwunden. Fall III: Die Abduzenslähmung erschien am 11. Tage nach dem Unfall, zugleich auch eine leichte Fazialislähmung. Die VI. Lähmung begann etwa vom 30. Tage an sich zu bessern und erschien etwa am 50. Tage als völlig geheilt.

Bei einem 12jährigen Knaben, den Sänger (1478) vorstellt, war im Anschluss an Scharlach eine doppelseitige Ptosis aufgetreten, dann wieder geschwunden. Nach mehreren Rezidiven war endlich seit Monaten das Bild einer isolierten Ophthalmoplegia externa aufgetreten, des Zustandes, den Möbius mit dem Namen des infantilen Kernschwundes bezeichnet hat.

Auf Grund eines Falles von Blicklähmung mit genauer anatomischer Untersuchung hält Freund (1471) sich der Annahme für berechtigt, dass das laterale Drittel des hinteren Längsbündels für die Funktion der konjugierten Augenbewegungen in vertikaler Richtung in Betracht kommt, und vermutet, dass der sogen. Darkschewitschsche Kern die Schaltzelle ist, an welcher der kortikale Impuls für die Aufwärts- und Abwärtsbewegungen des Auges angreifen.

Eine 50jährige Frau, die Sänger (1478) vorstellt, bekam gleichzeitig mit einem heftigen Schmerzanfall eine Okulomotoriuslähmung. Es handelt sich wahrscheinlich um eine Migraine ophthalmoplégique; seit dem 15. Lebensjahre waren alle 3—4 Monate Hemikranien aufgetreten.

Eine grosse Anzahl klinischer Beiträge zum angeborenen Kernmangel mit Augenmuskellähmungen bringt Martha Ulrich (1481) aus dem reichen Material der Berliner kgl. Nervenpoliklinik. Die Fälle sind nach der Zeit des Einsetzens der Erkrankung in zwei Gruppen, angeborene und erworbene, eingeteilt. Ihre Ansicht fasst die Verf. etwa folgendermafsen zusammen: Unter angeborenem Kernmangel versteht man eine fehlende bzw. unvollkommene Entwicklung der motorischen Hirnnervenkerne, die sich klinisch durch entsprechende Beweglichkeitsdefekte äussert. Die Ausfallserscheinungen können entweder bei der Geburt bereits vorhanden sein (angeborene Form), oder erst während des extrauterinen Lebens zutage treten (sog. abiotrophische Form). Im ersteren Fall ist der Zustand meist stationär, ja sogar zuweilen besserungsfähig. Im zweiten Falle wird entweder allmählich eine gewisse Höhe erreicht, auf welcher dann der Prozess stationär bleibt, oder es findet eine dauernde Progression statt, die gewöhnlich keine gleichmäfsige ist, sondern in Schüben stattfindet. Auf diese Weise entstehen Krankheitsbilder, die klinisch teils in die Gruppe der progressiven Nuklearerkrankungen, teils in die der rezidivierenden bzw. periodischen Okulomotoriuslähmung hineingehören. Durch die namentlich bei den abiotrophischen Formen nicht selten unter dem Einfluss der Ermüdung auftretenden momentanen Schwankungen entsteht gelegentlich eine gewisse äussere Ähnlichkeit mit der Myasthenie, der wohl aber keine innere Verwandtschaft zugrunde liegt. Die den abiotrophischen Formen entsprechenden Entwickelungsstörungen im Rückenmark sind unter dem Namen der frühinfantilen spinalen Muskelatrophie (Wording-Hoffmann) bekannt, während unsere Kenntnisse von den angeborenen Formen noch recht mangelhaft sind (Myatonia congenita?). Die echten Kernhypoplasien gehören in die Gruppe der hereditären Degenerationen. Daneben gibt es noch sog. dysplastische Formen, bei welchen äussere Schädlichkeiten intra- oder extrauterin den noch unfertigen Kern treffen und in seiner Entwickelung hemmen. Beide Gruppen können zwar die gleichen klinischen Erscheinungen machen, sind aber theoretisch streng voneinander zu trennen.

Eine eigenartige Bewegungsstörung bei einer 39Jährigen teilt Clausen (1466) mit. Rechts bestand Mikrophthalmus in Schielstellung, der linke, sonst normale Bulbus war extrem nach oben gedreht, so dass die

Augenachse fast vertikal stand. Cl. nimmt unter eingehender Würdigung des sorgfältigen Untersuchungsbefundes an, dass es sich um einen auf Hysterie und psychopathischer Konstitution beruhenden pathologischen Nachahmungstrieb gehandelt hat (in der Familie der Pat. war ein Fall von schwerem Trachom mit wenig Sehvermögen und ähnlicher Kopfhaltung, wie die Pat. zeigte), der schliesslich bei der Patientin am linken Auge einerseits zu einer mehrjährigen Kontraktur des M rectus superior mit späterer tatsächlicher Verkürzung und andererseits zur Dehnung, Erschlaffung und Atrophie des M. rectus inferior und weiter in gleicher Weise zu einer Kontraktur bzw. Dehnung der Halsmuskulatur geführt hatte. Es war nämlich selbst in Narkose unmöglich, passiv den Bulbus nach unten zu bewegen. Nach mehrmaligen vergeblichen Operationsversuchen (Tenotomie des Rectus superior und Vornähung bzw. Ersatz des Rectus inferior) wurde schliesslich nochmals in Narkose die Tenonsche Kapsel gedehnt und der M. rectus superior ausgiebig rückgelagert. Es gelang dann, einen sehr schlaffen, dünnen, aber deutliche Muskelfasern enthaltenden Strang, den M. rectus inferior, zu entdecken, der sich mit einiger Vorsicht verkürzen und vorlagern liess, so dass in Narkose der Bulbus in einigermafsen normale Stellung gebracht werden konnte. Dieser operative Effekt blieb ein guter und das Auge in annähernd normaler Stellung und die Hornhaut lag frei. Durch Einsetzen einer Prothese am rechten Auge und Erwecken der Eitelkeit bei der Patientin liess sich diese auch bewegen, die unnatürliche anfängliche Kopfhaltung endlich aufzugeben.

Pierola (1476) sah einen Fall von Tortikollis bei Strabismus sursum vergens. Es handelte sich um einen 17jährigen jungen Mann, der schon verschiedentlich ohne Erfolg in chirurgischer Behandlung wegen seines seit frühester Jugend bestehenden Haltungsfehlers gewesen war. Während des Tortikollis bestand gutes binokulares Sehen, während nach Ausgleich desselben Doppelbilder auftraten, die einer Parese des linken Rectus inferior entsprachen, ohne dass eine Beweglichkeitsbeschränkung nachzuweisen gewesen wäre. Im Diploskop geht dann das linke Auge in Strabismus sursum vergens. Durch eine Kapsel-Muskel-Vorlagerung des linken Rectus inferior wurde der Tortikollis mit binokularem Sehen dauernd korrigiert. Causé.

Vacher und Denis (1482) wünschen bei der operativen Strabismus-Behandlung vor allem die Muskelinsertion in möglichster Nähe der Kornea zu respektieren. Sie verfahren deshalb so, dass sie die zu verkürzende Sehne mit Muskel freipräparieren, unter den Muskel dann den einen Arm einer Pinzette schieben, diese mehrmals um ihre Achse drehen und die so je nach Bedarf mehrmals gefaltete Sehne durch eine Naht abnähen. Die Ligatur wird fest angezogen und geknüpft. Causé.

Entgegen den Landoltschen Ausführungen für die doppelseitige Vorlagerung redet Bettremieux (1465) zur Behandlung des konkomittierenden Strabismus convergens der Tenotomie (modérée) des nichtschielenden Auges das Wort. Er hat mit dieser Methode nur gute Erfolge gehabt und auch Kinder unter 10 Jahren operiert, wenn eine optische Korrektion nicht den gewünschten Effekt hatte. Einen sekundären Strabismus divergens hat er bis jetzt noch nicht gesehen. Im Interesse der Sehschärfe und des binokularen Sehaktes spricht er sich sogar sehr für eine frühzeitige Operation aus. Causé.

Die orthopädische Behandlung ist nach Ditrói (1468) für sich allein angezeigt bei geringgradigem und erst seit kurzer Zeit bestehendem

Schielen (etwa bis zu 10°). Bei stärkerem Schielen führt sie nur in Verbindung mit der operativen Behandlung zum Erfolg, ist aber auch dann fast immer notwendig, um die Wirkung zu vervollkommnen, resp. zu sichern. Vorbedingung ist peinlichst genaue Korrektion des — oft anisometropischen — Refraktionsfehlers. Hochgradige Amblyopie (etwa bis $^5/_{50}$) schliesst die Übungen nicht aus. Die letzteren gestalten sich folgendermafsen: Die erste Aufgabe ist das Hervorrufen des binokularen Sehens, bei einseitiger Amblyopie am besten mit Krusius' Amblyoskop. Dann folgt das Zustandebringen der Fusion auf Grund der Nachbilder. Inzwischen ist das monokulare Üben des amblyopischen Auges fortzusetzen. Nach dem Herstellen der Fusion folgt die Entwicklung der Fusionsbreite, am leichtesten mit dem Dahlfeldschen Stereoskop, zum Schluss die Übung des Tiefenwahrnehmens.

v. Liebermann-Budapest.

X. Lider.

Ref.: Höhmann.

*1483) **v. Blaskovics, L.: Über die Kugelsche Operation.** 9. Jahresversammlung d. ungar. ophthalm. Gesellsch. in Budapest.

*1484) **Dutoit: Über einige okulare Erscheinungen der Fazialislähmung und ihre prognostische Bedeutung.** v. Graefes Arch. f. Ophthalm. Bd. 86, S. 145.

*1485) **van Duyse, M. G.: Tumeur épithéliale mixte (cancroide adénomatode) développé dans le cartilage tarse.** Soc. belge d'ophtalm. Nov. 1913.

*1486) **v. Imre, J., jr.: Die Operation der an Knochen fixierten Narben.** (Mit Demonstration von Patienten.) 9. Jahresversamml. d. ungar. ophthalm. Gesellsch. in Budapest.

1487) **Kaz: Kollodium-, Peloten- und Zelluloidfilmbehandlung bei verschiedenen Arten von Entropium.** Wochenschr. f. Ther. u. Hyg. d. Auges. Nr. 9.

*1488) **Kohan, M.: Zur Operation des Entropion der Augenlider.** Klin. Monatsblätter f. Augenheilk. Dez. S. 743.

*1489) **Leplat, Rivière et Bettremieux: Un cas de charbon des paupières.** La clin. ophtalm. T. XIX, S. 624—631.

1490) **van Lint: Angiome palpebral.** La Policlin. 15. Nov. 1913.

*1491) **Maggi, J.: La marginoplastica a lembo mucoso nell' entropion e trichiasi.** (Die Lidrandplastik mit Schleimhautlappen in der Behandlung von Entropium und Trichiasis.) Annal. di Ottalm. 1913. H. 4.

*1492) **Morax et Landrieu: Lupus tuberculeux primitif des paupières et des glandes de Meibomius.** Annal. d'oculist. T. CL, S. 266—276.

*1493) **Oesterreicher, Lucie: „Weisse Cilien".** Prager med. Wochenschr. Nr. 35.

*1494) **Oretschkin, B.: Zur operativen Behandlung des Entropiums und der Trichiasis.** Klin. Monatsbl. f. Augenheilk. Dez. S. 750.

*1495) **Scheerer, R.: Über die Geschwülste der Meibomschen Drüsen und über die Therapie der Lidgeschwülste im allgemeinen.** Diss. Freiburg i. Br. 1913.

*1496) **Scott Lamb: Peritheilioma of the eyelids.** The ophthalm. 1913. S. 401.

Einige bisher wenig gewürdigte okulare Erscheinungen der Fazialislähmung und ihre prognostische Bedeutung beobachtete Dutoit (1484). Er unterscheidet 3 eigentümliche Störungen: 1. der freiwillige Lidschluss mit gleichzeitiger, willkürlicher Auswärtsdrehung des Auges. Während anfangs zum Lidschluss eine kräftige Auswärtsdrehung des Auges

notwendig war, genügte schon wenige Wochen später nur die Andeutung dieser Bewegung, nach 3 Monaten lediglich der blosse Gedanke an diese Blickrichtung. Während anfangs der Lidschluss sofort mit Nachlassen der Auswärtswendung nachliess, konnte er allmählich auch beim Wechsel der Blickrichtung beibehalten werden, worin eine Besserung der Fazialislähmung zu sehen ist. Die Erklärung der Mitbewegung ist in der Erschlaffung des Tonus des Levator palpebrae infolge eines Willensimpulses des Orbikularis und des Abduzens zu suchen; 2. der freiwillige Lidschluss mit gleichzeitiger unwillkürlicher Hebung des Auges, das sog. «Bellsche Symptom». Die verstärkte unwillkürliche Hebung des Auges beim Versuch des Lidschlusses macht das Auge der nicht gelähmten Seite nicht mit. D. erklärt den Vorgang der Hebung mit der Verminderung des Tonus im Gebiet des Okulomotorius bei der ausserordentlichen Willensanstrengung im Gebiet des gelähmten Fazialis und infolgedessen Einstellung des Auges in seine natürliche Ruhelage; 3. der unfreiwillige Lidschluss beim Lachen und Hebung des Mundwinkels. Das Auftreten dieser Mitbewegung hat nach D. besonders prognostische Bedeutung als Anzeichen dafür, dass sowohl die Fasern für den Orbikularis, als auch diejenigen für den Mundwinkel bereits gut leiten. Als Behandlung der Lähmung schlägt er methodische Übungen dieser Mitbewegungen vor. Neben diesen objektiv wahrnehmbaren Störungen kommen noch subjektiv wahrnehmbare auditive Erscheinungen auf der gelähmten Seite vor: die Dysakusie, Schmerzen beim Hören, oft begleitet von Hyper- oder Hypoakusie und bedingt durch die Lähmung des Steigbügelmuskels, und daneben das Muskelknistern im Ohre der gelähmten Seite, das D. so erklärt, dass infolge der Lähmung und Erschlaffung des M. stapedius der das Labyrinth gegen die Paukenhöhle abschliessende Steigbügel den geringsten Druckschwankungen der Labyrinthflüssigkeit nachgibt; durch diese Gleichgewichtsstörung innerhalb des Labyrinths werden die Endigungen der Kochlearisfasern erregt und diese Reizung von dem Kranken als Geräusch empfunden.

4 Fälle von «weissen Cilien» beschreibt Oesterreicher (1493). In 2 Fällen wird die Weissfärbung der Cilien und Augenbrauen auf Vitiligo zurückgeführt; in einem dieser Fälle waren allerdings keine Veränderungen im Sinne von Vitiligo an der Haut zu beobachten. In den beiden anderen Fällen handelte es sich um trachomatöse Kanities.

Morax und Landrieu (1492) veröffentlichen den klinischen und anatomischen Bericht eines Falles von primärem Lupus der Lider und der Meibomschen Drüsen. Die Affektion betraf einen 20jährigen Mann, der sonst vollkommen gesund war und bei dem auch bei eingehendster Untersuchung keine sonstige Anomalie festgestellt werden konnte. Die Erkrankung hatte sich innerhalb Jahresfrist verschlimmert, sie betraf beide Lider des rechten Auges in ihrem äusseren Winkel. Und zwar bestanden hier kleine, leicht gerötete Knötchen mit weissem Zentrum, bedeckt mit kleinen Krusten; beide Lider waren in ihrem tarsalen Teil im ganzen verdickt. Die Differentialdiagnose schwankte zwischen Lupus und Karzinom. Die Lider wurden deshalb in ihrer ganzen Dicke unter Erhaltung des Fornix conjunctivae exstirpiert und der Defekt später durch 2 autoplastische Operationen in befriedigender Weise gedeckt. Die Inokulation bei 3 Kaninchen fiel positiv aus, histologisch handelte es sich um follikuläre Infiltrationsherde mit Riesenzellen und Neigung zur Sklerosierung. Der Befund hatte klinisch grosse Ähnlichkeit mit den experimentellen Stockschen Resultaten nach Injektion von Tuberkelbazillen

in die Blutbahn. Wahrscheinlich kam auch in diesem Falle die tuberkulöse Infektion und Lokalisation auf endogenem Wege zustande. Causé.

Leplat, Rivière und Bettremieux (1489) beobachteten bei einem 24jährigen Arbeiter einer Wollspinnerei eine Pustula maligna des rechten Oberlides. Das die ganze rechte Gesichtshälfte einnehmende Ödem erstreckte sich nach wenigen Tagen bis über die Mitte des Thorax hin. Temperatur betrug bis 40,2 Grad. Beide Lider waren von harter schwarzer Kruste bedeckt und von einem Hof von Bläschen umgeben. Bakteriologisch konnte auf keine Weise ein bakterieller Befund erhoben werden. Die Erkrankung ist besonders wegen ihres guten Ausgangs bemerkenswert. In den meisten Fällen handelt es sich um eine berufliche Infektion. Causé.

Scott Lamb (1496) berichtet über einen Fall von Peritheliom der Augenlider. Patient hatte 1910 eine Verletzung erlitten durch einen Nagel. Zwei Wochen später wurde zwischen Limbus und äusserem Lidwinkel eine Schwellung bemerkt. Die Lider waren damals frei. Der kleine Tumor wurde abgetragen, rezidivierte aber bald wieder. Es stellte sich nun auch Schwellung beider Lider ein. Da trotz konservativer Behandlung keine Besserung eintrat, wurde der Tumor exzidiert. Die Untersuchung ergab ein Spindelzellen-Sarkom. Während der Tumor des Augapfels längere Zeit stationär blieb, entwickelte sich am Oberlid eine Neubildung. Eine Probeexzision ergab das Resultat: Peritheliom. Es wurde nun die Exenterio orbitae vorgenommen, bevor noch irgendeine der regionären Drüsen eine Vergrösserung zeigte. Der Erfolg quod vitam ist bis jetzt gut. Höhl.

Van Duyse (1485). Ein Tumor des Unterlids, exstirpiert nach Dieffenbach. Es handelt sich um eine Mischgeschwulst, ausgehend von einem Epithelgewebe, das im Zeitpunkt der Bildung der Meibomschen Drüsen noch nicht differenziert war. Danis.

Ein an der Freiburger Augenklinik zur Beobachtung und Operation gekommener Fall von Karzinom der Meibomschen Drüsen hat Scheerer (1495) veranlasst, die bisher bekannt gewordenen Fälle dieser Geschwülste tabellarisch ausführlich zusammenzustellen nach ihrer klinischen und anatomischen Seite und die therapeutischen Maßnahmen eingehend zu besprechen. Der selbst beobachtete Fall betraf einen Tumor, der mit seiner Hauptmasse in Bohnengrösse den mittleren Teil des Unterlids einnahm mit dem Hauptsitz im Tarsus, das Lid war sagittal verdickt, die oberflächliche Haut intakt und verschieblich, die Konjunktiva im Zustand chronischer Entzündung, der Lidrand zwar verdickt mit dünner Haut belegt und im Begriff zu ulzerieren, im Grunde aber wenig verändert und jedenfalls nicht Ausgangspunkt der Geschwulst, rein klinisch einem Chalazion ähnlich. Dieses Aussehen ist einigermaßen typisch für die Geschwülste der Meibomschen Drüsen überhaupt. Anatomisch entsprechen sie den von den Talgdrüsen der Haut ausgehenden Neubildungen: es sind Basalzellentumoren und gleichen ihnen in der Genese, feineren Histologie und geringen Neigung zu destruierendem Wachstum, Metastasen und Rezidiven. Sie unterscheiden sich von ihnen durch ihren Aufbau entsprechend der bedeutenden Längenausdehnung der Meibomschen Drüsen. Sie sind ziemlich gleichmäßig auf beide Geschlechter verteilt, überraschend häufig auf das Oberlid lokalisiert, im Gegensatz zu den anderen Lidkarzinomen. Ihr Wachstum ist unbeschränkt, und wegen der Gefahr für das schwer ersetzbare Lid als bösartig zu bezeichnen und radikal zu be-

handeln. Es werden dann noch hinsichtlich der Therapie die medikamentösen Maßnahmen (Zellers Arsenikzinnoberpaste und das in Italien angewendete Jequiritin, die Ionisation mit Zinc. sulf. etc.), die radiologischen Methoden (Radium und Röntgenstrahlen) und die chirurgische Behandlung besprochen. Nach Sch. ist zum Ersatz für das ganze Unterlid die Büdingersche Ohrknorpel-Hautlappenmethode die geeignetste; die Totalplastik des Oberlides aber bisher noch mit keiner Methode in befriedigendem Maße zu erreichen gewesen.

v. Blaskovics (1483) hat die von Kugel gegen seniles Ektropium empfohlene Tarsusausschälung am Unterlid in 5 Fällen angewendet, z. T. in Verbindung mit der Kuhnt-Szymanowskischen Verkürzung des Lides und ist besonders mit dem Resultat dieser Kombination zufrieden, da die Kugelsche Operation allein nicht immer genügend wirksam ist. Mit der Erklärung der Wirkungsweise stimmt Vortr nicht mit dem Verf. der Methode überein; die Entfernung des Tarsus kann an und für sich nicht den Grund der Behebung des Ektropiums abgeben, da die Verdickung des Tarsus nur eine Folge, nicht aber die Ursache des Ectropium senile ist. Die Wirkung der Methode könnte viel besser durch die Verstärkung des M. subtarsalis erklärt werden. Diesen Muskelfasern gegenüber wirken jene Bündel des Orbikularis, die längs des unteren Randes des Tarsus verlaufen, in antagonistischer Weise, da diese den konvexen Tarsusrand gegen den Augapfel drücken und somit den Lidrand vom Bulbus abzuheben trachten. Durch Entfernung des Tarsus wird der Angriffspunkt dieser Bündel beseitigt und somit die Muskelfasern am Lidrande indirekt verstärkt.

v. Liebermann-Budapest.

Der während der Drucklegung seiner Arbeit verstorbene Augenarzt Kohan (1488) beschreibt eine eigne Methode der Operation des Entropion. Zunächst legt er zwei senkrechte Schnitte durch den freien Lidrand, zwischen denen der ganze Lidabschnitt enthalten sein muss, auf dem falsch gerichtete Wimpern stehen, beginnend mit dem inneren Schnitt; dabei wird der Tarsus mit allen Weichteilen durchtrennt. Dann wird das Lid mit einer von ihm angegebenen und mitabgebildeten Pinzette gefasst und gestülpt. Jetzt werden auf der Konjunktivalseite die beiden senkrechten Schnitte durch einen horizontalen in 3—4 mm Entfernung von der hinteren Kante des freien Lidrandes vereinigt. Der Schnitt durchtrennt die Konjunktiva und den Tarsus. Der Tarsus wird also in 2 Teile, einen ciliaren mit den Wimpern und einen faszialen Teil zerlegt. Mit dem Messer dringt man nun zwischen Tarsus und M. orbicularis nach oben und unten vor, im faszialen Teil etwa 3—4 mm weit, im ciliaren Teil soweit wie möglich, so dass nur eine schmale Verbindung zwischen Weichteilen und Knorpel bestehen bleibt. Mittels senkrechter Nähte, deren Führung genau angegeben wird, wird der Ciliarteil des Knorpels mit dem unteren Rande seines Faszialteils derart vereinigt, dass der erstere von der Oberfläche des Augapfels entfernt und seine Intermarginalfläche nach vorn gerichtet wird. Darauf folgen die horizontalen Nähte zur Vereinigung der Vertikalschnitte und Fixierung der Enden des Ciliarteils des Knorpels. Zur Herstellung des normalen spitzen Augenwinkels wird am Schluss der Operation ein kleiner Horizontalschnitt durch den äusseren Augenwinkel ohne Suturen gelegt. Speziell für die Fälle von starker Tarsusverkrümmung hält Verf. seine Methode für notwendig.

Einige Modifikationen der Entropium- und Trichiasisoperation bringt Oretschkin (1494). Bei der Snellenschen Operation wird nicht selten beobachtet, dass der Teil des freien Lidrands, der beim Knüpfen der Fäden in die Knoten kommt, exulzeriert oder gangränös wird. O. legt die Nähte, wie Snellen angegeben hat, dabei sticht er im Intermarginalteil des Lidrandes aus. Nun aber knüpft er hier die Nähte nicht, sondern schlägt sie einfach auf die äussere Haut um und fixiert sie hier mittels Heftpflasterstreifen. Er hatte stets gute Resultate. Bei partieller Trichiasis spaltet er den betreffenden Teil des Intermarginalraums mittels eines Starmessers in der Linie der unregelmäfsig wachsenden Cilien und 1—2 mm darüber hinaus, in der Tiefe bis über die Haarzwiebeln hinaus. Durch Umstülpen der äusseren Wundlippe entblösst er die Haarzwiebeln und zerstört sie mit demselben Starmesser oder, wenn die Haarzwiebeln undeutlich zu sehen sind, exstirpiert er ein kleines dreieckiges Prisma, dessen Basis in der Tiefe der Wunde liegt. Stets wird der lineare Charakter der Wunde beibehalten. Den Hauptvorteil sieht O. in der Zerstörung der Haarzwiebeln unter Kontrolle des Auges. Das gleiche Verfahren wendet er an bei der Jaesche-Arltschen Operation, wenn nach Spalten des Intermarginalraums auf dem dem Bulbus zugekehrten Teile des Lidrandes Cilien oder ihre Haarzwiebeln zurückbleiben.

Maggi (1491) ist überzeugt, dass der in den Augenrand okulierte Schleimhautlappen einheilt und sich gut konserviert. Zur Korrektion von Entropium und Trichiasis des Trachoms rät er zu folgenden Verhaltungsmafsregeln. 1. Ist der Tarsus sehr gekrümmt und besteht Trichiasis in mäfsigem Grade, so muss man Tarsektomie von Snellen vornehmen. Sind aber später Eingriffe nötig, so sind Intermarginalschnitt und Schleimhaut-Transplantation vorzuziehen. 2. Bei stark ausgesprochenem Entropium und Trichiasis müssen alle drei Eingriffe gemacht werden. 3. Ist der Tarsus degeneriert, so genügt Intermarginalschnitt mit Schleimhauteinpflanzung.

Calderaro.

Die durch tuberkulöse Periostitis entstehenden Narben am äusseren Ende des Margo infraorbitalis können von ihrer Fixierung durch Fetttransplantation dauernd befreit werden. Imre (1486) bespricht das Verfahren und stellt mehrere mit gutem kosmetischen Erfolge operierte Fälle vor. (Die Arbeit erscheint in extenso in deutscher Sprache.)

v. Liebermann-Budapest.

XI. Tränenorgane.

Ref.: Höhmann.

*1497) **Casalino: Della terapia chirurgica nella dacriocistite catarrale cronica e riacutizzata a carattere flemmonoso.** (Über die chirurgische Therapie bei katarrhalischer chronischer Dakryocystitis u. Ätzung bei phlegmonösem Charakter.) Arch. di Ottalm. Sett. 1913.

1498) **Kuhnt: Über die Behandlung von Tränenschlauchleiden mit besonderer Berücksichtigung der inveterierten Formen.** Zeitschr. f. Augenheilk. Nov. S. 399. Referat s. Nr. 1024.

*1499) **Lacompte: Un cas de dacryops double.** 17. Congrès flamand des sciences naturelles et médicales. Sept. 1913. Annal. d'oculist. T. CL. S. 276—280.

1500) **Lindahl: Über die Absorption ultravioletten Lichts durch die Tränenflüssigkeit.** Arch. f. Augenheilk. B. 85. S. 263. Referat s. Nr. 1440.

*1501) **Mönnich, P. D.: Über das Vorkommen von Pneumokokken im Bindehautsack bei konservativer Behandlung der Tränensackeiterung.** Diss. Rostock. 1913.

*1502) **Pasetti: Epitelioma primitiva del sacco lacrimale.** (Primäres Epitheliom des Tränensackes.) Annal. di Ottalm. 1913. H. 1.

*1503) **Peters: Die Beteiligung der Nebenhöhlen der Nase bei der Tränensackeiterung.** Klin. Monatsbl. f. Augenheilk. Dez. S. 767. Referat s. Nr. 1523.

*1504) **Peters: Über das Vorkommen von Pneumokokken im Bindehautsack nach konservativer Behandlung der Tränensackeiterung.** Klin. Monatsbl. f. Augenheilk. Dez. S. 766.

*1505) **Polyák, L.: Über die intranasale Dakryocystostomie.** (Mit Demonstr. von Patienten.) 9. Jahresversamml. d. ungar. ophthalm. Gesellsch. in Budapest.

*1506) **Pooley: Some technical points which increase efficiency of the operation for excision of the lacrymal sac.** The ophthalm. review.

*1507) **Santo-Fernandes, Juan: Two cases of lacrymal cysts.** Ophthalm. July 1913.

*1508) **Stock: Über anatomische Untersuchungen von exstirpierten Tränensäcken.** Sitzungsbericht. Klin. Monatsbl. f. Augenheilk. Dez. S. 774.

1509) **de Watripont: Contribution à l'étude des rapports bactériologiques et histologiques entre les affections lacrymales et les affections nasales.** Communication faite au Congrès de Londres, aout 1913. La Clinique. 8. Nov. 1913.

1510) **Wolffberg: Fibrolysin gegen Strikturen des Tränennasenkanals.** Wochenschr. f. Ther. u. Hyg. d. Auges. Nr. 44. Referat s. Nr. 1362.

Polyák (1505) hat als erster die Eröffnung des chronisch entzündeten Tränensackes von der Nase aus, mit Bildung einer dauernden breiten Kommunikation à la Toti, in Vorschlag gebracht und ausgeführt. Es wird ein Schleimhautperiostlappen ausgeschnitten und entfernt, dann der Stirnfortsatz des Oberkiefers und das Tränenbein mit Meissel und Knochenstanzen eröffnet, bis die mediale Wand des Tränensackes zum Vorschein kommt, dann diese selbst in ihrer ganzen Ausbreitung entfernt Vortr. verfügt bis jetzt über ein Material von 42 Fällen, von denen er mehrere vorstellt.

v. Liebermann-Budapest.

Bei einem 73jährigen Mann Pasettis (1502) bestand seit einem Jahr in der Tränensackgegend ein kleiner Tumor, der bis zur Grösse einer Haselnuss wuchs; er war von normaler Haut bedeckt, harter Konsistenz und schmerzlos. Die anatomische Untersuchung ergab, dass es sich um eine Neubildung anaplastischer Form epithelialen Ursprungs handelte. Der allgemeine Anblick des zylinderzelligen Karzinoms trug den Charakter einer bösartigen Geschwulst. Calderaro.

Santo-Fernandes (1507) beschreibt einen Fall, in dem sich nahe dem oberen Tränenpunkt ein kleiner Tumor fand. Der Tumor bestand seit 40 Jahren und hatte sich in den letzten drei Jahren vergrössert. Der Kanaliculus war offen, nach Erweiterung jedoch entleerte sich bei Druck auf den Tumor dessen Inhalt, der dem einer Balggeschwulst ähnelte. Die Cyste kehrte nicht wieder. Der andere Fall war dem ersten gleich, mit dem Unterschied, dass er nur ein Jahr bestanden hatte. Alling.

Lacompte (1499) berichtet über einen interessanten Fall von Dakryops: bei 2 Brüdern wurde beiderseits ein Dakryops gefunden, der bei dem einen bohnengross war und exstirpiert werden musste. Bezüglich der Pathogenese neigt Lacompte für seine Beobachtung mehr der Goldzieherschen Theorie

zu, dass es sich nämlich um eine primäre muköse Cyste handelt bei hereditärer Prädisposition. Gegen die Kaitsche Hypothese (Verlegung und sekundäre Erweiterung eines Ausführungsganges der Drüse) spricht das doppelseitige und familiäre Auftreten der Anomalie. Causé.

Stock (1508) hat sämtliche in den letzten 2 Jahren in der Jenenser Klinik exstirpierten Tränensäcke anatomisch untersucht und gefunden, dass von 106 Tränensäcken 6 tuberkulös waren. Dass von anderer Seite höhere Prozentsätze gefunden wurden, führt er darauf zurück, dass nicht alle Tränensäcke untersucht wurden. Von den 6 wurden 4 schon klinisch als tuberkulös diagnostiziert; bei den anderen 2 konnte man klinisch nicht an Tuberkulose denken (1 mal Dakryocystitis bei Ulcus serpens; 1 mal Dakryocystitis bei einer 36jährigen Frau, die als Kind schon Dakryocystitis hatte, in den letzten Jahren jedoch nicht mehr. In diesem Falle ist die Diagnose D. nicht ganz sicher: Tuberkelbazillen wurden nicht gefunden, Wassermann war positiv). St. rät, öfter als bisher an Tuberkulose zu denken, in Zweifelsfällen unbedingt zu exstirpieren und die Ersatzoperationen nur dann vorzunehmen, wenn der Sack ektatisch ist und für Tuberkulose gar kein Anhaltspunkt besteht. St. selbst exstirpiert bei eitriger D. stets, wenn nach Kokain-Adrenalineinspritzung Durchspülung völlig unmöglich ist. Er sondiert nur bei der Tränensackeiterung der Neugeborenen.

Prof. Gallenga hat, wie Casalino (1497) berichtet, in der Klinik von Parma fast ausschliesslich Exstirpation des Tränensackes bei Formen chronischer Dakryocystitis und Ätzung desselben bei phlegmonöser Form angewandt. Seit 1907 bis heute sind in 175 Fällen von Exstirpation des Tränensackes mit Ausnahme von dreien alle Operierten vollständig geheilt. Man exstirpiert den Sack mit dem Bajonettmesser von Cirincione, wenn man den intraossealen Teil des Nasenkanals isolieren will, sonst benutzt man den Löffel von Volkmann. Die Ränder der Kutiswunde werden nicht genäht, da die Heilung per secundum vorzuziehen ist, um nachfolgende Eiterungen zu vermeiden. Bei phlegmonöser Dakryocystitis ätzt man den inzisierten Sack mit konzentrierter Chlor-Ammon.-Lösung. Am dritten Tage entfernt man den Sack und die Wunde füllt sich nach wenigen Tagen wieder aus. Calderaro.

Die Technik der Tränensackexstirpation, die Pooley (1506) bei ca. 60 Fällen angewandt hat, ist folgende: Es wird in Allgemeinnarkose operiert. Zunächst werden durch beide Tränenröhrchen Sonden eingelegt, dann wird in den Tränensack eine 1% Methylenblau-Lösung injiziert. Nun erfolgt die Exstirpation des Tränensackes in der gewöhnlichen Weise, darauf werden unter Führung der Sonde die Tränenröhrchen umschnitten und möglichst sorgfältig ausgeschnitten. Durch tiefe Katgutnähte werden dann der Musculus orbicularis und der Tendo oculi vereinigt, darauf Hautnaht. Eventuell in akuten Fällen, die auf heisse Umschläge nicht zurückgehen, nach der Exstirpation Tamponade mit Gaze. Die Erfolge sollen sehr gute sein. Höhl.

Mönnich (1501) hat an der Rostocker Universitätsaugenklinik in 28 Fällen den Pneumokokkengehalt im Bindehautsack nach konservativer Behandlung der Tränensackeiterung geprüft. Die Behandlung, bestehend in Schlitzung beider Tränenröhrchen und nachfolgender, möglichst radiärer Spaltung der Strikturen an der Einmündungsstelle des Tränensacks in den Ductus nasolacrimalis mittels eines geknöpften Messerchens, lag

$1^1/_2$ Wochen bis 8 Jahre zurück. Von 35 untersuchten Augen fanden sich im Deckglaspräparat 6 mal = 17 % Pneumokokken, bei der Untersuchung mit Serumbouillon 34 %. Dieser Prozentsatz ist etwas geringer noch als bei den von Mattice vorgenommenen Untersuchungen nach Exstirpation. M. hält daher diese konservative Behandlung sowohl in prophylaktischer wie therapeutischer Hinsicht für mindestens gleichwertig der Radikaloperation.

Peters (1504) berichtet, inhaltlich gleich der Dissertation Mönnichs, in einem Vortrag über das Vorkommen von Pneumokokken. Er hält wegen der günstigen Ermittelungen an der konservativen Behandlung der Tränensackeiterung fest, und exstirpiert erst, wenn sie nach Ablauf von 2—3 Wochen versagt hat oder besondere Eile geboten ist. Bei den vorkommenden Rezidiven wird der Eingriff wiederholt, bei negativem Erfolg exstirpiert. Durchspülungen werden niemals vorgenommen.

XII. Orbita (nebst Exophthalmus). Nebenhöhlen.

Ref.: Höhmann.

1511) **Bérard, Sargnon et Bessière: Contribution à l'étude clinique de la paralysie isolée ou partielle du moteur oculaire commun comme complication des otites graves et des sinusites de la face.** La clinique ophtalm. T. XIX, S. 693 bis 713: s. Ref. Nr. 1287.

1512) **Brandès: Anévrisme veineux de l'orbite gauche.** Société belge d'ophtalm. Novembre 1913.

*1513) **Dupuy-Dutemps: Trois cas d'angiome caverneux de l'orbite.** Société d'ophtalm. de Paris. Octobre 1913. Annal. d'oculist. T. CL, S. 393—394.

*1514) **Fejér, J.: Über wechselseitige pathologische Verhältnisse der dem Auge und der Nase benachbarten Höhlen vom augenärztlichen Standpunkte.** Berl. klin. Wochenschr. Nr. 49, S. 2269.

*1515) **Ferruccio, A.: Esottalmo da aneurisma arterio-venoso della carotide interna.** (Exophthalmus infolge arterio-venösem Aneurysma der Karotis interna. Annal. di Ottal. H. 4. 1913.

*1516) **Foster: Case of inflammatory oedema of the optic nerve due to acute suppuration of centrum of Highmore.** The ophthalm. review S. 329.

*1517) **Juler: Acuta purulent Keratitis in exophthalmic goitre, treated by repeated tarsorrhaphy, resection of cervical sympathetic, and X-rays: Retention of vision in one eye.** The ophthalm. 1913. S. 456.

*1518) **Kalb: Über Hemiatrophia facialis.** Med. Klin. Nr. 45. S. 1871.

*1519) **Lagrange: De l'angiome caverneux de l'orbite.** Arch. d'ophtalm. T. XXXIII, S. 722—733.

*1520) **Markbreiter, J. Über die rhinologische Bedeutung der Vergrösserung des blinden Fleckes.** 9. Jahresvers. d. ung. ophthalm. Gesellsch. in Budapest.

1521) **Muncaster, S. B.: Orbital cellulitis caused by staphylococcus.** Ophthalm. Record. Aug. 1913. S. Ref. Nr. 1310.

1522) **Onodi, L.: Über die rhinogenen und otogenen Läsionen des Okulomotorius, Trochlearis, Trigeminus und Abduzens.** Zeitschr. f. Ohrenheilk. Bd. 69, S. 1. Refer. s. Nr. 1311.

*1523) **Peters: Die Beteiligung der Nebenhöhlen der Nase bei der Tränensackeiterung.** Klin. Monatsbl. f. Augenheilk. Dez. S. 767.

*1524) **Posey: Two unusual orbital conditions.** The ophthalm. 1913. S. 466.

*1525) **Sluder, Gr.: Über anatomische und klinische Beziehungen der Keilbeinhöhle zu dem Sinus cavernosus und den Nervenstämmen des Okulomotorius, Trochlearis, Trigeminus, Abduzens und Nervus Vidianus.** Arch. f. Laryng. u. Rhinol. Bd. 27, S. 369.

1526) **Stübel: Aneurysma arterio-venosum der Carotis communis und Jugularis interna.** Diss. München.

*1527) **Tamamschew, J.: Ein Fall von Echinokokkus der Orbita.** Rusky Wratsch. 1913. Bd. 12, Nr. 7, S. 215.

*1528) **Valli, O.: Caso raro die ematoma dell'orbita.** (Seltener Fall von Hämatom der Augenhöhle.) Ann. di Ottalm. 1913. H. 1.

*1529) **Werner, Fr.: Über symmetrische Gummibildung der Orbita.** Sammlung wissenschaftlicher Arbeiten. H. 12. Langensalza, Wendt u. Klauwell.

Lagrange (1519) berichtet über einen Fall von kavernösem Angiom der Orbita bei einer 26jährigen, sonst gesunden Frau. Der Tumor war angeboren vorhanden, hatte sich bis zum 20. Lebensjahr langsam vergrössert, so dass er zu jener Zeit etwa die Hälfte der jetzigen Grösse darbot. Besonders wenige Monate vor Eintritt in die Klinik hatte sich die Geschwulst rasch vergrössert und das Auge, das im übrigen bei guter Sehschärfe normal befunden wurde, nach oben verdrängt, so dass es 2 cm höher wie das andere stand. Unter der ödematösen Bindehaut liess sich im unteren Teil der Orbita die rundliche Geschwulst leicht durchfühlen. Mit Rücksicht auf die rasche Vergrösserung des Tumors wurde die klinische Diagnose auf ein Dermoid gestellt, doch ergab die histologische Untersuchung nach Exstirpation der Geschwulst mittels Krönleinscher Operation, dass es sich um ein fibromatöses Angiom handelte, das von zahlreichen lymphomatösen Inseln, Mastzellen, Plasmazellen, Fettgewebe und makrophagen Zellen mit freiem und gebundenem Blutpigment durchsetzt, vollständig eingekapselt und nicht entzündlich verändert war. L. verweist schliesslich auf die Nützlichkeit der Krönleinschen Operation in diesem Falle, mit deren Hilfe es möglich war, den Tumor unter Schonung des Ganglion ophthalmicum bei normaler funktioneller und motorischer Erhaltung des Sehapparates der erkrankten Seite bequem zu entfernen. Causé.

Dupuy-Dutemps und Mawas (1513) berichten über 3 Fälle von kavernösem Angiom der Orbita, die sich histologisch sehr ähnlich sahen, während die klinischen Erscheinungen grosse Verschiedenheiten aufwiesen. Alle 3 Tumoren sassen in der oberen Augenhöhlenpartie und waren mit dem Knochen und den Weichteilen fest verbunden. Im ersten Falle ging das Auge nach einer elektrolytischen Behandlung des Tumors infolge Hämorrhagie zugrunde. Im zweiten Falle kam es auf Grund tiefliegender Blutergüsse zu brüsker Vortreibung des Bulbus, die nach mehrtägiger Dauer wieder zurückging. Bei der dritten Beobachtung endlich, einer 64jährigen Frau, wurde gleichzeitig mit dem nussgrossen orbitalen Tumor eine Geschwulst der Brust entfernt. Pathologisch-anatomisch waren die Neubildungen in allen 3 Fällen durch einen extremen Reichtum an Vaskularisation charakterisiert: daneben fand man Plasmazellen, Mastzellen und glatte Muskelfasern. Causé.

Einen Fall von Hemiatrophia facialis stellt Kalb (1518) vor. Sämtliche Weichteile inklusive Orbitalfett sowie die Knochen waren ergriffen, die Kopfhaut sehr beweglich und das Haar reichlich ausgefallen. Nervöse Störungen (Muskellähmungen, Störungen der Hirnnerven oder der Sensibilität)

waren nicht vorhanden. Seit 4 Jahren hatte Neuralgie des Trigeminus, besonders im ersten Ast bestanden, die Atrophie begann vor $1^1/_2$ Jahren, ohne dass ein Trauma, Angina oder eine andere Infektionskrankheit vorangegangen war.

Posey (1524) berichtet über 2 ungewöhnliche Fälle von Orbitalerkrankung. Im ersten Falle handelt es sich um einen chronisch entzündlichen Tumor auf dem Boden der Orbita und in Verbindung mit dem Tränensack, und zwar war der Tumor dadurch entstanden, dass beim Sondieren des Tränennasengangs falsche Wege gemacht worden waren. Der Tumor wurde exstirpiert, darnach glatte Heilung. Bei der mikroskopischen Untersuchung fanden sich zahlreiche Cysten und Riesenzellen. Der zweite Fall war eine grosse Mukozele des Tränensacks. Tränensack mit Mukozele wurde exstirpiert. Ein Jahr später entstand an derselben Stelle wieder ein Tumor, es war eine von den vordern Ethmoidalzellen ausgehende Mukozele. Gleichzeitig war die Wand der Ethmoidalzellen weit vorgewölbt durch Schleimretention in den Zellen. Nach operativer Entfernung glatte Heilung.
Hoehl.

Einen Fall von symmetrischer Gummibildung der Orbita bringt Werner (1529). Bei der 51jährigen Patientin entwickelte sich innerhalb 14 Tagen, anfänglich unter Schmerzen, am linken unteren Orbitalrand, temporal ein Tumor, gegen die Orbita vorragend mit glatter Oberfläche, auf der Unterlage unverschieblich und mit der Haut nicht verwachsen. Die Augen selbst zeigten keinen krankhaften Befund. Ausser positivem Wassermann sprach weder der allgemeine Untersuchungsbefund noch die Anamnese für Lues. Der Tumor wurde als Fibrosarkom diagnostiziert und sofort in Narkose exstirpiert. Histologisch wurde der Tumor als entzündliche Granulationsgeschwulst angesprochen. 7 Monate später trat am rechten Oberlid eine Verdickung des Gewebes auf, die rasch auf das Unterlid übergriff. Entsprechend dem positiven Wassermann und dem histologischen Befund des früheren Tumors wurde jetzt, zumal nichts für Tuberkulose sprach, die Diagnose auf Syphilom gestellt und Patientin einer Salvarsanbehandlung unterzogen. Nach 4 Salvarsaninjektionen war die Geschwulst vollständig verschwunden. W. bespricht eingehend die Schwierigkeit der Diagnosenstellung in derartig gelagerten Fällen unter Heranziehung mehrerer ähnlich gelagerter Fälle aus der Literatur.

Tamamschew (1527) beschreibt einen Fall von starkem rechtsseitigem Exophthalmus (bei sonst gesunder, 32jähriger Frau) mit Beweglichkeitseinschränkung nach aussen. R. Pupille grösser als l. In der Tiefe ist eine Anschwellung fühlbar, die mit dem Periost der Orbita verwachsen erscheint. V. = Finger in 3 m. Beginn der Erkrankung vor 11 Monaten mit zunehmenden Schmerzen. Bei Ausführung der Krönleinschen Operation entleert sich eine Blase, die sich als Echinococcus herausstellte und wegen ihrer Verwachsungen mit dem Periost der Orbita nicht in toto herausgeschält werden konnte. Verlauf reizlos. Erfolg: volle Beweglichkeit des Auges, Besserung des V. auf 0,5. Die Literaturzusammenstellung ergibt 114 beschriebene Fälle von Echinococcus der Orbita. Nach T. kommt Echinococcus vorwiegend in Viehzucht treibender Bevölkerung vor und häufiger im Süden als im Norden.
Mertens.

Bei einem 5jährigen rhachitischen Mädchen mit bedeutender Lymphozytose hämophiler Natur sah Valli (1528) ein bedeutendes Kephalo-

hämatom mit Bluterguss in die linke Augenhöhle, welche einen bedeutenden Exophthalmus mit nachfolgendem perforierendem Ulkus der Kornea verursachte. Calderaro.

Juler (1517) berichtet über einen Fall von hochgradigem Exophthalmus bei einer 36jährigen Frau. Es bestand auf dem rechten Auge schon eine Keratitis und Hypopyon. Die Erkrankung begann ein Jahr zuvor mit Magendarmstörung, allgemeiner Schwäche und Gewichtsabnahme; bald trat Ödem der Augenlider auf (es bestand keine Albuminurie, ferner Tachykardie, Tremor, Vergrösserung der Thyreoidea. Da sich am rechten Auge, trotz aller Therapie, eine Panophthalmie entwickelte, wurde das Auge entfernt. Links bestanden keine Zeichen von Entzündung. Einige Tage später trübte sich die Kornea des linken Auges in ihrem untern Drittel, ausserdem bestand Bewegungsbeschränkung des Auges. Es wurde nun eine Spaltung im äussern Lidwinkel vorgenommen und Inzisionen in die Orbita, dann Tarsorrhaphie. Ausserdem wurde der linke Halssympathikus entfernt. Da immer wieder Verschlechterung eintrat, wurde die Tarsorraphie noch zweimal wiederholt; auch war der Versuch gemacht worden, die Konjunktiva über der Kornea zu vereinigen. Für einige Tage wurden die Lider vernäht. Die Thyreoidea wurde mit Bestrahlung durch X-Strahlen behandelt. Das Allgemeinbefinden nach $^3/_4$ Jahren ist gut. Es besteht noch Exophthalmus, jedoch ist der Bulbus von den Lidern bedeckt. Die Augenbewegungen sind normal. Der untere Teil der Kornea ist getrübt. Vis $= {}^5/_{12}$. J. bespricht dann noch ausführlich ähnliche Fälle aus der Literatur. Hoehl.

Bei der Untersuchung eines Falles von Exophthalmus infolge eines Aneurysma arterio-venosum ist Ferruccio (1515) der Meinung, dass das arterio-venöse Aneurysma der inneren Karotis infolge direkter Verletzung der Nase durch einen Körper entstanden sein könne, der von der Augenhöhle aus durch den sphenoidalen Spalt eingedrungen ist. Um die Diagnose zu stellen, ist es von höchster Wichtigkeit, zusammen mit anderen Symptomen die zentrifugale Venenpulsation in der Papille zu finden. Gegenüber dem arterio-venösen Aneurysma der inneren Karotis zeigt sich die Verbindung der einen oder der beiden primitiven Karotiden unwirksam, vielleicht weil die Nebenzirkulation sich vermittelst der Vertebralarterien so schnell bildet, dass zur Formation des zur Heilung nötigen Gerinnsels in der aneurysmatischen Höhle keine Zeit bleibt. Calderaro.

An zahlreichen Abbildungen erläutert Sluder (1525) die anatomischen Beziehungen der Keilbeinhöhle zu dem Sinus cavernosus und den Nervenstämmen des Okulomotorius, Trochlearis, Trigeminus, Abduzens und N. Vidianus. Aus der sehr verschiedenartigen Grösse und Lagerung der Keilbeinhöhle im Os sphenoidale, sowie des Sinus cavernosus ergeben sich sehr wechselnde Beziehungen zwischen ihnen sowie zu den Nervenstämmen. Daher kommt es auch, dass Entzündung der Keilbeinhöhle nicht selten Schmerzen vortäuscht, die in allen anderen Nebenhöhlen ihren Ursprung haben können. Den Einfluss von Prozessen in der Keilbeinhöhle auf die Nervenstämme wies Sl. in mehreren Fällen dadurch nach, dass er die Seitenwände der Keilbeinhöhle mit gesättigter Kokainlösung bestrich und dadurch die 3 Äste des Trigeminus für Tastsinn und Schmerz unempfindlich machen konnte. Eine Erkrankung der Nervenstämme von der Keilbeinhöhle aus unterscheidet sich aber in keiner Weise klinisch von einer mehr peripher gelegenen Erkrankung. In diesen Fällen erklärt es sich dann

leicht, dass z. B. Alkoholinjektionen in den Trigeminus keine Erleichterung bringt, da die Erkrankungsstelle zentral von der Injektionsstelle liegt. Andererseits kann intrasphenoidale Applikation von Heilmitteln häufig Heilung bringen. Am zufriedenstellendsten erwies sich S. als Applikation eine 2—5 %ige Lösung von Natr. salicyl. Einige interessante Krankengeschichten sind diesen Ausführungen beigegeben.

Fejér (1514) bespricht die pathologischen Verhältnisse der dem Auge und der Nase benachbarten Höhlen, soweit sie die Sehfähigkeit ungünstig beeinflussen, d. h. den Sehnerv und das Chiasma auf unmittelbarem oder kollateralem Wege tangieren. Der Augenspiegelbefund ist äusserst verschiedenartig: häufig überhaupt negativ, in anderen Fällen sind die Papillengrenzen verschwommen, die Oberfläche verschleiert, die Venen überfüllt und geschlängelt. Selten ist vollkommene Stauungspapille, Exophthalmus, Chemose und Lidödem, ganz vereinzelt das Übergreifen der Entzündung auf den Sinus cavernosus durch Thrombophlebitis. Von jeder dieser Gruppen beschreibt er einen derartigen Fall ausführlicher. Die Fälle zeigen, wieviel man mit der Frühdiagnose und frühzeitigem endonasalen Eingriff erreichen kann. Dabei ist radikale Ausführung der Operation das Haupterfordernis. F. unterstützt nicht die Forderung, dass diese Operationen von den Augenärzten vorzunehmen seien, er empfiehlt aber um so mehr ein enges Zusammenwirken der Ophthalmologen und Rhinologen. Zum Schlusse seiner Ausführungen gibt F. zusammenfassend einige Ratschläge hinsichtlich der richtigen Diagnosenstellung.

Marktbreiter (1520) bestreitet auf Grund von Untersuchungen an 100 Fällen von Nasennebenhöhlenentzündungen die Auffassung van der Hoeves und de Kleijns, dass durch den Nachweis einer Vergrösserung des blinden Fleckes eine Differentialdiagnose zwischen den vorderen und hinteren Nebenhöhleneiterungen möglich sei. Es wurden bei den Eiterungen der vorderen Nebenhöhlen ebensolche Ausfälle gefunden, wie bei denen der hinteren. Obzwar sie kontralaterale Augenveränderungen im allgemeinen oft beobachten konnte, ferner doppelseitige Augenveränderungen bei einseitigen Empyemen und umgekehrt, so fand sie doch als das am häufigsten vorkommende Frühsymptom die Vergrösserung des blinden Fleckes zumeist auf derselben Seite, was diagnostisch verwertet werden kann. Ferner betont Vortr., dass die Vergrösserung des blinden Fleckes ein häufiger vorkommendes Frühsymptom bildet, als das zentrale Skotom.

v. Liebermann-Budapest.

Die früher nur in Ausnahmefällen festgestellte Beteiligung der Nasennebenhöhlen bei der Tränensackeiterung ist neuerdings häufiger festgestellt worden. Peters (1523) konnte unter 27 Fällen 10 mal Veränderungen im Röntgenbilde nachweisen lassen, bei der rhinoskopischen Untersuchung dagegen nur 5 mal. Er rät deshalb bei Verdacht auf Nebenhöhleneiterung zur röntgenologischen Untersuchung, im allgemeinen bleibt er aber zunächst bei der konservativen Behandlung. Bleibt Heilung aus, so wird nochmals rhinoskopisch untersucht und beim geringsten Verdacht auf Nebenhöhleneiterung Röntgenaufnahme veranlasst. Speziell die vorderen Siebbeinzellen sind häufig an der Fortdauer der Eiterung schuld.

Bei einem 22jährigen Mann traten nach einer Influenza und linksseitiger Gesichtsneuralgie Doppelbilder auf beim Blick nach unten. Bei der Untersuchung fand Foster (1516) auf dem Boden der linken Orbita eine

schmerzhafte Schwellung, wodurch die Bewegung des Auges nach unten sehr beschränkt war. Ausserdem waren die Papillengrenzen verwaschen, die Venen erweitert. Visus $^{6}/_{60}$. Nach Eröffnung der Highmores-Höhle, in der sich reichlich Eiter befand, Ausspülung und Entfernung von zwei kranken Molarzähnen trat vollkommene Heilung ein. Höhl.

XIII. Bindehaut.

Ref.: Wolfrum.

*1530) **Anlauff: Die Sophol-Prophylaxe bei Neugeborenen und ihre Leistungsfähigkeit.** Inaug.-Diss. Greifswald. 1913.

*1531) **Beauvieux** et **Muratet: La mélanose conjonctivale.** Arch. d'Ophtalm. T. XXXIII, S. 620—631.

*1532) **Berneaud: Ein Fall von Parinaudscher Konjunktivitis.** (Sitzungsbericht der Nordwestdeutschen augenärztlichen Vereinigung.) Klin. Monatsbl. f. Augenheilk. 1913. S. 764.

*1533) **Bordley: A case of pemphicus of the conjunctiva.** Ophthalm. record. Sept. 1913.

*1534) **Burk: Über Pemphigus der Bindehaut.** (Sitzungsbericht der Nordwestdeutschen augenärztlichen Vereinigung.) Klin. Monatsbl. f. Augenheilk. 1913. S. 761.

*1535) **Casolino: Un caso di neo pigmentato della congiuntiva bulbare.** Arch. di Ottalm. Aug. 1913.

*1536) **Cavaro: Sopra una sarcina gramnegativa isolata dalla congiuntiva umana.** Annali di Ottalm. 1913, H. 1.

*1537) **Colombo: Contributo allo studio della degenerazione ialina della congiuntiva.** Annali di Ottalm. 1913. H. 1.

*1538) **Cramer: Epibulbäre farblose epitheliale Geschwulst.** (Sitzungsbericht der Vereinigung der Augenärzte der Provinz Sachsen, Anhalts und der Thüringer Lande.) Klin. Monatsbl. f. Augenheilk. 1913. S. 773.

*1539) **Cuénod** et **Penel: Vaccinothérapie de la conjonctivite à gonocoques avec le vaccin de Ch. Nicolle et L. Blaizot d'après vingt-six cas traités.** Annal. d'oculist. T. CL, S. 337—344.

*1540) **Danesi: Un caso tubercolosi della congiuntiva.** Ann. di Ottalm. 1913. H. 1.

*1541) **Diesing: Das Trachom und seine Verbreitung in Hessen und Waldeck auf Grund des Materials der Marburger Augenklinik vom 1. April 1909 bis 1. April 1912.** Inaug.-Diss. Marburg. 1912.

*1542) **Fischer-Galati: Syphilitischer Primäraffekt der Bindehaut des Oberlides.** Zeitschr. f. Augenheilk. 1913. Bd. XXX, H. 4, S. 326.

*1543) **Katz, R. A.: Vermeintliches Trachom.** Rusky Wratsch. 1913. Bd. XII. Nr. 9. S. 297.

1544) **Kuhnt: Über die Behandlung des Trachoms.** Zeitschr. f. Augenheilk. 1913. Bd. XXX. H. 6, S. 481.

*1545) **Leber: Einschlusskrankheiten der Konjunktiva** (Referat eines Vortrages in der medizinischen Gesellschaft zu Göttingen.) Berl. klin. Wochenschr. 1913. Nr. 44, S. 2065.

*1546) **Maggi: Contributo allo studio delle neoformazioni epiteliali del limbus.** Ann. di Ottalm. 1913. H. 3.

*1547) **Mathewson: Two cases of snow blindness.** Ophthalm. record. July 1913.

*1548) **Rau: Beitrag zur Behandlung der schweren Körnerkrankheit.** Deutsche med. Wochenschr. 1913. Nr. 45, S. 2195.

*1549) **Reis, W.** und **Reis, K.: Der Apparat von Golgi-Kopsch und die intrazellulären Einschlusskörper. — Ein Beitrag zur Histologie der Bindehautepithelien und des trachomatösen Follikels.** (Aus der Univ.-Augenklinik in Lemberg. Direktor: Prof. Dr. Machek.) v. Graefes Archiv f. Ophthalm. 1913. Bd. LXXXV, H. 1, S. 122.

*1550) **Roux: Sur un cas de pemphigus oculaire.** Arch. d'ophtalm. T. XXXIII, S. 750—754.

*1551) **Starr: The use of conjunctivalflap in the treatment of corneal infection and of pannus.** Annals of Ophthalm. July 1913.

*1552) **Steiner: Pigmentflecke und Pigmentgeschwülste der Bindehaut bei verschiedenen Rassen.** Klin. Monatsbl. f. Augenheilk. 1913. S. 534.

*1553) **Verhoeff: Parinauds Konjunktivitis: Eine mykotische Erkrankung, hervorgerufen durch einen bis jetzt nicht beschriebenen fadenförmigen Mikroorganismus.** Arch. f. Augenheilk. Bd. LXXV, H. 2 u. 3, S. 207.

Starr (1551) empfiehlt die Verwendung von Konjunktivallappen in allen Fällen von Hornhautgeschwüren, einschliesslich der gonorrhoischen. Bei Ulcus rodens, bei torpiden Ulzerationen und bei Pannus ist die Behandlung besonders wirksam. Er löst die Bindehaut um die Kornea, schneidet dann beiderseits ein, so dass er einen Lappen erhält, der die Kornea völlig deckt. Der Lappen wird durch Nähte gehalten. Alling.

Mathewson (1547) hebt hervor, dass schwerere Fälle von Schneeblindheit wahrscheinlich von Kornealgeschwüren begleitet sind, infolge des Platzens von Blasen, ähnlich wie wir sie bei Sonnenbrand sehen. Er hat zwei Fälle dieser Art beobachtet, die nach Einwirkung der Schneestrahlen flache Geschwüre aufwiesen. Alling.

Fischer-Gulati (1542) beschreibt einen Fall von syphilitischem Primäraffekt an der Bindehaut des Oberlides. An der oberen Übergangsfalte befand sich ein etwa 3—4 mm grosses Geschwür mit indurierten Rändern und speckigem Belag, die Bindehaut leicht gelblich, chemotisch, nicht gut am Skleralgewebe verschiebbar, die gleichseitige präaurikulare Drüse geschwollen. Die Erscheinungen schwanden innerhalb von 3 Wochen durch eine sofort eingeleitete antiluetische Behandlung. Als ätiologisches Moment wurde Kuss auf die Augen oder Infektion der Finger durch Berührung des weiblichen Geschlechtsorgans angegeben.

An einem 8jährigen Kinde wurde von Danesi (1540) eine tuberkulöse Ulzeration beobachtet, die sich auf einen Teil der Konjunktiva beschränkt hatte, sonst fanden sich keine anderen tuberkulösen Lokalisationen im Organismus. Auskratzung und Ätzung zusammen mit einer Jodkur führten dauernde Heilung herbei. Calderaro.

Verhoeff (1553) hat 12 Fälle von Parinaudscher Konjunktivitis histologisch untersucht. Charakterisiert ist sie durch das Vorkommen begrenzter, in Form und Ausdehnung verschiedener Stellen, die mit endothelialen Phagozyten in verschiedenem Stadium der Nekrose infiltriert sind. Die Endothelien liegen getrennt. Es sind nur noch wenig Lymph- und Plasmazellen vorhanden. Die benachbarten Lymphräume sind erweitert und enthalten häufig zahlreiche endotheliale Phagozyten. Das Gewebe rings um solche Bezirke von Zellnekrose ist dicht mit Plasmazellen infiltriert. Auch gewöhnliches Granu-

lationsgewebe bildet sich in der Gegend der Zellnekrosen. In 11 Fällen von den untersuchten 12 konnte überall ein gleichartiger Mikroorganismus gefunden werden. Dargestellt kann der Mikroorganismus werden vermittelst Karbolthioninfärbung nach Vorbehandlung mit Eosin, mit der von Wright modifizierten Leishmanschen Färbung und der modifizierten Gramfärbung. Die Mikroorganismen treten meist in Haufen von 10 bis 60 μ Durchmesser auf. Diese bestehen aus Fäden, die miteinander verfilzt sind, und die in fast regelmäfsigen Abständen Punkte aufweisen, die sich nach der modifizierten Grammethode intensiv färben. Die Fäden sind etwa 0,33 μ dick und können bis 30 μ lang werden. Diese Mikroorganismen fanden sich mit Ausnahme eines Falles innerhalb oder in enger Nachbarschaft von Zellnekrosen, in einem Fall auch in den Lymphräumen. Verhoeff spricht den Mikroorganismus als «Leptothrix» an und meint, dass bisher kein solcher für den Menschen pathogener Mikroorganismus beschrieben worden ist.

Berneaud (1532) beschreibt einen Fall von Parinaudscher Konjunktivitis. Obgleich andere Forscher als ätiologisches Moment die Tuberkulose hinstellen, konnte in diesem Falle Tuberkulose ausgeschlossen werden. Die histologische Untersuchung der Konjunktiva ergab die Zeichen einer follikulären Entzündung. Die von Verhoeff beschriebenen Organismen konnten nicht nachgewiesen werden.

Unter der Bezeichnung «Melanose der Bindehaut» beschreiben Beauvieux und Muratet (1531) einen Naevus pigmentosus, der, zuerst nur stecknadelkopfgross, im Verlaufe von 10 Jahren sich derart vergrössert hatte, dass er vom äusseren Winkel bis zum Limbus ohne Niveaudifferenzen reichte. Der Naevus wurde exzidiert, nach Jahresfrist war noch kein Rezidiv vorhanden. Die in vivo sichtbare verschiedenartige Färbung des Naevus erklärte sich auf Grund der histologischen Untersuchung aus der bald dichteren, bald dünneren epithelialen Zelllage über den Pigmentzellen. Es ergab sich ohne Zweifel, dass es sich um eine absolut gutartige Pigmentierung der Konjunktiva handelte; es fand sich nur eine kleine epitheliale Cyste, der aber eine weitere Bedeutung für die Klassifizierung des Naevus nicht beigemessen wird. Im übrigen weist der anatomische Befund keine Abweichungen von dem früherer Fälle auf. Das Pigment fand sich vor allem unregelmäfsig verteilt in der basalen Epithelzellenlage, ferner noch in dem subepithelialen Gewebe, dort kleine Cysten vortäuschend. Der kongenitale Ursprung des Schleimhautpigmentes ist sehr wahrscheinlich. Es gibt hier Zellen, die die Eigenschaft haben, nach gewissen Gelegenheitsursachen (leichte entzündliche Reizungen, Wind, Staub, Licht, kleine Verletzungen; Sitz der Naevi im Lidspaltenbezirk!) Pigment produzieren oder an ihr Protoplasma binden zu können. Es kann sich sowohl um Blut-, wie um autochthones Pigment handeln.

Causé.

Während das Vorkommen von Naevi pigmentosi in der Konjunktiva bei der kaukasischen Rasse selten ist und dann die Gefahr einer Entartung zu bösartigen Geschwülsten vorhanden ist, hat Steiner (1552) die Bindehaut bei den Javanern immer pigmenthaltig gefunden. Häufig ist das Pigment bei diesen zu Flecken und Naevi zusammengedrängt und gibt nur selten Anlass zu bösartigen Tumoren. Nach Steiner ist für die Beurteilung der Bindehautnaevi die Rasse von ausschlaggebender Bedeutung. Bei der kaukasischen Rasse sind die Naevi so früh als möglich zu entfernen, während bei der malaiischen Rasse dies nicht zu geschehen braucht.

Bei einem Mädchen von 11 Jahren fand Maggi (1546) am rechten Auge eine Neubildung von der Grösse eines Maiskornes von fleischfarbigem Kolorit und harter Konsistenz mit wellenförmiger Oberfläche, kleinen Substanzverlusten und starken Konjunktivalinjektionen rings herum; ihr Sitz lag oberhalb des Limbus im Innern. Das histologische Examen der entfernten Geschwulst ergab, dass es sich um ein Epitheliom handelte, während das Alter der Kranken und das klinische Aussehen eine gutartige Geschwulst voraussetzen liess. Daher die Wichtigkeit der histologischen Untersuchung bei der Prognose solcher Bildungen. Calderaro.

Bei der Untersuchung eines angeborenen Pigmentmals, welches aus der bulbären Bindehaut eines 10jährigen Knaben entfernt war, konstatierte Casolino (1535), dass die Epithelelemente durch die tiefen Schichten ohne Hindernis in das unterhalb liegende Bindegewebe eingedrungen waren; die Zellen des Mals rührten von den Epithelzellen in den Basalschichten her. An jenen Punkten, in denen die Zellen des Mals reichlich vorhanden waren, fehlten die kollagenen und elastischen Fasern. Calderaro.

Bei einer Frau von 33 Jahren fand Colombo (1537) in der Bulbärkonjunktiva der beiden Augen eine kleine erbsengrosse Geschwulst, welche fibrös, leicht verschieblich und schmerzlos war. Der Rest der Bindehaut und des Auges war gesund. Bei der Exstirpation zeigten sich mehrfache Rezidive. Die mikroskopische Untersuchung der exstirpierten Geschwulst erwies in der Mitte des adenoiden Gewebes kleine Stücke von degenerierter, homogener, strahlenbrechender Substanz, welche in Alkohol, Äther und aufgelösten Säuren unlöslich war und welche sich durch die Reaktion der Farbstoffe als Hyalinstoffe erwiesen. Die Veränderungen können als lokalisierte Proliferationsformen von adenoider Natur der Bulbärkonjunktiva angesehen werden. Diese Degeneration war vom Trachom und anderen Lokal- oder Allgemeinerkrankungen unabhängig. Calderaro.

Bei einem 68jährigen Patienten Cramers (1538) bestand am linken Auge zwischen Karunkel und Limbus aus der Bindehaut entspringend, nach dem Limbus zu sich verbreiternd und die Hornhaut bis auf einen schrägen oberen Saum überziehend, ein Tumor, der sich histologisch als ein epithelialer Tumor erwies. Operative Entfernung des Tumors. Bis jetzt (ein Jahr nach der Operation) rezidivfrei.

Bordleys (1533) Patient, 39 Jahre alt, zeigte Blasen über Rumpf und Extremitäten und starb 4 Monate später. Konjunktiva und Lidbindehaut waren mit Blutungen gesättigt, so dass die erstere über die Kornea hinübergezogen wurde. Alling.

Ein 78jähriger Patient Burks (1534) erkrankte vor 20 Jahren an Pemphigus des Pharynx und Larynx, sodann der Konjunktiva. Seit 16 Jahren ist der rechte Konjunktivalsack verkürzt und Symblephara vorhanden, links ist der Konjunktivalsack aufgehoben und die Kornea mit xerotischer Bindehaut überwuchert.

Roux (1550) gibt die Krankengeschichte eines 9jährigen Mädchens mit Pemphigus der allgemeinen Haut, der Lider und des Auges. Die Erkrankung der äusseren Haut datierte in einzelnen Attacken bis zur Zeit kurz nach der Geburt zurück, während die Augenerscheinungen zuerst vor $4^1/_2$ Jahren beobachtet wurden. Seitdem sind sie etwa 6—7 mal in der gleichen typischen Weise aufgetreten. Besonders bemerkenswert ist nur der

gutartige Verlauf der Affektion. Die Hornhautprozesse machen bei ihrem Ausbruch einen sehr bösartigen Eindruck, unter geeigneter Behandlung (warme Überschläge, Atropin, gelbe Salbe) heilen sie innerhalb kurzer Zeit unter Hinterlassung kaum sichtbarer Narben ab. Die Wassermannsche Reaktion ergab zwar ein positives Resultat, doch glaubt Roux wegen der langen Dauer des Leidens nicht, dass es sich um einen luetischen Pemphigus handelt. Causé.

Aus der gesunden Bindehaut eines Kindes wurde von Cavaro (1536) eine Sarzine isoliert, welche auf allen Nährböden gut wächst. Der fakultativ anaërobe Keim entwickelt sich auf Gelatine, ohne sie zu verändern, vergärt keinen Zuckernährboden und zeigt keine Pathogenität weder für Menschen noch Tiere; sie muss somit zu den saprophytischen Keimen der menschlichen Bindehaut gezählt werden. Calderaro.

Cuénod und Penel (1539) berichten über die Vakzinetherapie der Gonokokken-Konjunktivitis in 26 Fällen. Verwandt wurde das Antigonokokkenvakzin von Nicolle und Blaizot; über die ersten 7 Fälle wurde bereits anderweitig berichtet. Eine weitere Gruppe von 8 Fällen wurde mit lebenden sensibilisierten Gonokokken behandelt; bei den Neugeborenen wurde die Injektion subkutan, bei Erwachsenen in eine Armvene gemacht. In der Mehrzahl der Fälle waren wiederholte Injektionen notwendig. Die übrigen Fälle wurden mit atoxischer Vakzine (abgetötete, atoxische Gonokokken) behandelt. Einen grossen Fortschritt bedeutete hier das Fehlen der bei der früheren Methode schweren Allgemeinreaktion. Während in den früheren Fällen die übliche Behandlung nebenher angewandt wurde, nahm man bei der letzten Serie nur Spülungen mit physiologischem Serum vor; die Erfolge waren gerade hier die besten. Die Vakzinetherapie bietet eine sichere Waffe im Kampfe gegen die eitrige Gonokokken-Ophthalmie. Causé.

Nach Beurteilung der verschiedenen prophylaktischen Mittel zur Verhütung der Blennorrhoea neonatorum wie Argentum nitr., Protargol, Argentum aceticum und kurzem Bericht über die Wirkung des Sophols an den Kliniken zu Basel, Dresden, Leipzig, München, spricht Anlauff (1530) über die Erfahrungen, die er mit Sophol als Prophylaktikum bei Neugeborenen an der Universitäts-Frauenklinik zu Greifswald gemacht hat. Unter 700 Fällen waren 10 % leichte Reizerscheinungen der Konjunktiva nach Sopholeinträufelung und 1,3 % eitrige Konjunktivitis, hierunter 2 Fälle mit Gonokokken. Während im Anschluss an die Credéisierung mit Argent. nitr. häufig ein Reizkatarrh auftrat, ist dies beim Sophol nur selten der Fall. Wenn auch das Sophol nur eine geringe Haltbarkeit besitzt, so ist es doch allen anderen Mitteln durch seine Reizlosigkeit und Ungefährlichkeit überlegen.

Leber (1545) bespricht die bei den verschiedenen Bindehautkrankheiten beobachteten Einschlussgebilde, die er wegen ihrer Vermehrungsfähigkeit, wegen ihrer Entwicklung in Reihen von Elementarkörpern und Initialkörpern und wegen ihrer Übertragungsfähigkeit auf niedere Affen für Elementarorganismen hält. Trotz der morphologischen Ähnlichkeit der Einschlüsse ist eine Trennung des Trachoms, der Einschlussblennorrhoe und der Südseecepitheliose aus klinischen und biologischen Gründen angezeigt.

Nach einer kurzen Übersicht über die Ansichten der verschiedenen Autoren über die Einschlussgebilde des Trachoms geben W. und K. Reis (1549) ihre vermittelst neuerer histologischer Methoden gefundenen

Resultate ihrer Untersuchungen über den Bau der Epithelzellen der Konjunktiva und der Zellen des Granuloms. Bei den vermittelst der Silbernitratmethode nach Golgi und der Osmiumsäuremethode nach Kopsch und nach Sjövall behandelten Gewebe treten in den Epithelzellen der Konjunktiva wie auch in den Zellen des subkonjunktivalen Gewebes, sowie in den Zellen des trachomatösen Follikels eine Menge schwarzer, gefärbter, stellenweise konfluierender Körner auf. Diese oft haubenförmigen Gebilde sind analog denen, die zuerst Golgi mit der Silbernitratmethode in den Zellen der Nervenzentren dargestellt und als «Apparato reticulare interno» bezeichnet hat, und die später auch in anderen Gewebsarten, besonders von italienischen Forschern, gefunden worden sind. Dieser sowohl in den Zellen der normalen Konjunktiva wie auch in denen der trachomatösen und in den Zellen des Follikels gefundene Netzapparat ähnelt morphologisch den als pathologisch geltenden intrazellulären Einschlüssen.

Diesing (1541) berichtet über das Trachom in Hessen und Waldeck auf Grund des Materials der Marburger Augenklinik von 1909 bis 1912, indem er die Arbeiten von Lukanus, Ochsenius und Sippel, die den gleichen Gegenstand bearbeiteten, fortsetzt. Die Anzahl der Trachomfälle der Jahre 1909/1912 im Vergleich zu denen der Jahre 1906/1909 verhält sich prozentualiter wie 1,88 zu 2,99 bei ziemlich konstant gebliebener Gesamtbesuchszahl. Auf 2 Karten gibt er dann die einzelnen Trachomherde in Hessen und Waldeck wieder.

Katz (1543) tritt den von Schabunin im Kuracisto (Esperanto) veröffentlichten Erfolgen in der Behandlung von Trachom mit 2—5 %igem Kokain entschieden entgegen. Er vermutet, dass die von Schabunin veröffentlichten 1000 Fälle wenigstens vorwiegend kein wirkliches Trachom gewesen seien. Bei dieser Gelegenheit berichtet K., dass er bei beginnender Keratitis parenchymatosa mit 2 %igem Kokain in Sublimatlösung (1,0:5000) beste Erfolge erzielt habe. Mertens.

Rau (1548) liefert einen Beitrag zur Behandlung des schweren, chronischen Trachoms. Er empfiehlt bei zähelastischen, pflasterartig in der Bindehaut liegenden Körnern, deren Entfernung auf mechanischem Wege oder galvanokaustisch kaum möglich ist, die Ätzung der Körner mit dem Argentum nitricum-Stift (purus, nicht mitigatus). Zur Nachbehandlung bedient er sich dann der Kupferpräparate.

Bei Behandlung des Trachoms unterscheidet Kuhnt (1544) die medikamentöse und mechanische Behandlungsart als konservative gegenüber der operativen. Bei lockerer und sezernierender Schleimhaut ist Arg. nitr.-Lösung am Platze und, nachdem die Sekretion verschwunden ist, die Kuprumpräparate. Im Stadium der sulzigen Erweichung empfiehlt er das Ausdrücken der sulzigen Körner mit dem von ihm angegebenen Expressor. Auch Massage der Bindehaut mit in Sublimat (1:2000) getauchten Wattebäuschchen ist brauchbar, sowie die Galvanokaustik. Bei sekundärer Erkrankung der Hornhaut indes, wenn es keine frischen Fälle mehr sind, wenn noch kein Narbenstadium und keine Schrumpfungstendenz vorhanden ist, empfiehlt er den operativen Eingriff, ebenso bei stärkerer Infiltration und Verdickung des Tarsus. Die operativen Eingriffe unterscheidet er in: Exzision der Übergangsfalten, die kombinierte Exzision, wobei ein Teil des Tarsus exzidiert wird, und Knorpelausschälung. Während das Ausschneidungsverfahren im

Stadium cicatriceum kontraindiziert ist, ist hier die isolierte Tarsusausschälung zwecks Beseitigung von Infiltrationsherden angezeigt. Inwieweit die Lichttherapie als Behandlungsart angezeigt erscheint, lässt sich zurzeit noch nicht genau angeben. Zum Schluss spricht Kuhnt über die Therapie beim inveterierten Pannus. Hier empfiehlt er die kombinierte Exzision oder die Ausschälung des Tarsus durch die Peritomie der Bindehaut, bei den renitentesten Fällen die Jequirity-Ophthalmie.

XIV. Hornhaut und Lederhaut.

Ref.: Wolfrum.

*1554) **Addario La Ferla: Sarcoma primitivo della cornea in bambino di 8 mesi.** Ann. di Ottalm. 1913. H. 1.

*1555) **Alt: Extraordinary alterations in the corneal epithelium of a glaucomatous eye.** Amer. Journ. Ophthalm. Febr. 1913.

*1556) **Attias: Sulla riduzione chirurgica dello stafiloma cicatriziale della cornea.** Arch. di Ottalm. Sept. 1913.

*1557) **Attias: Sull'ascesso anulare della cornea.** Arch. di Ottalm. Juli 1913.

*1558) **Bonino, E.: Sopra un caso di sclero-episclerite bottonona, recidivante, complicata da cheratite ed uveite anteriore.** Ann. di Ottalm. 1913. H. 3.

1559) **Dutoit: Therapeutische Erfahrungen mit Vioform bei einigen Erkrankungen und Verletzungen der Horn- und Lederhaut.** Arch. f. Augenheilk. 1913. Bd. 75, S. 228. cf.

*1560) **Gallemaerts: L'ulcus rodens.** (17. flämischer Kongr. f. Naturk. u. Med. Sept. 1913.) Litterature ophtalm. belge. 4. Decembre 1913.

*1561) **Genet: Staphylôme ciliaire, ablation avec conservation du globe oculaire.** Revue générale d'ophtalm. T. XXXII, S. 481—484.

*1562) **Goldschmidt: Zur spezifischen Therapie der Pneumokokkeninfektion des menschlichen Auges, besonders des Ulcus corneae serpens durch Äthylhydrokuprein.** (Aus der Univ.-Augenklinik zu Leipzig. Geh. Med.-Rat Prof. Dr. H. Sattler.) Monatsbl. f. klin. Augenheilk. 1913. S. 449.

*1563) **de Graaf: Über erworbene Pigmentflecken der hinteren Hornhautwand.** (Aus der II. K. K. Univ.-Augenklinik in Wien. Vorstand: Hofrat Prof. Dr. E. Fuchs.) v. Graefes Arch. f. Ophthalm. Bd. LXXXVI, H. 3, S. 463.

*1564) **Green: Keratitis disciformis.** The amer. journ. of ophthalm. 1913. S. 289.

*1565) **Guglianetti: Su di un tumore epiteliale epibulbare reridinato dopo la cura coi raggi Röntgen.** Arch. di Ottalm. Juli-Aug. 1913.

*1566) **Hack: Zur Ätiologie des Keratokonus.** (Sitzungsber. d. nordwestdtsch. augenärztlichen Vereinigung.) Monatsbl. f. klin. Augenheilk. 1913. S. 769.

*1567) **Jakobi: Über einen Fall von Ulcus corneae, hervorgerufen durch den Bacillus pyocyaneus.** Inaug.-Diss. Heidelberg 1912.

*1568) **Liebrecht: Ulcus corneae rodens.** (Sitzungsber. d. nordwestdtsch. augenärztlichen Vereinigung.) Monatsbl. f. klin. Augenheilk. 1913. S. 760.

*1569) **Matolese: Contributo clinico alla conoscenza della distrofia epiteliale della cornea.** Ann. di Ottalm. 1913. H. 4.

*1570) **Mattice, Alb. J.: On the Pathogenesis of Scleral Staphyloma.** Arch. of Ophthalm. Vol. XVII, Nr. 6.

*1571) **Muszyński: Cholesterin-Kristalle in der Hornhaut.** (Aus der II. Univ.-Augenklinik in Wien. Vorstand: Hofrat E. Fuchs.) Zentralbl. f. prakt. Augenheilk. 1913. S. 321.

*1572) **Preobrajensky, W. N.: Familiäre Entartung der Hornhaut.** Rusky Wratsch. 1913. Bd. XII, Nr. 30, S. 1015.

*1573) **Puscarin: Deux nouveaux cas d'opacités nodulaires de la cornée (maladie de Groenouw).** Arch. d'ophtalm. T. XXXIII, S. 758—763.

*1574) **Sallenga: L'ulcus serpens corneae nei contadini considerato come infortunio nel lavoro.** Pensiero Medico. Mai 1913.

*1575) **Schur: Klinische Beobachtungen über die Wirkung des Äthylhydrokuprein gegen Ulcus corneae serpens (Pneumokokken).** (Aus der Univ.-Augenklinik Tübingen. Direktor: Prof. Dr. G. v. Schleich.) Klin. Monatsbl. f. Augenheilk. 1913. S. 469.

*1576) **Weekers: La thermothérapie des ulcères progressifs de la cornée.** Arch. d'ophtalm. T. XXXIII, S. 681—692.

*1577) **Weeks, J. E.: Keratoconus with Reports of Cases.** Arch. of Ophthalm. Vol. XLII, Nr. 5, Sept. 1913.

1578) **Wolf: Die Areflexie der Kornea bei organischen Nervenkrankheiten.** (Aus der Nervenabteilung d. Allgem. Krankenhauses St. Georg Hamburg. Oberarzt: Dr. Saenger.) Arch. f. Psychiatrie u. Nervenkrankh. Bd. 52, H. 2, S. 716. Ref. siehe Nr. 1321.

Green (1564) berichtet über einen Fall von Keratitis disciformis, der durch subkonjunktivale Injektionen von 2%iger Kochsalzlösung so gebessert wurde, dass der Visus sich von $^1/_{50}$ auf $^5/_8$ hob im Verlauf von 2 Monaten bei wöchentlich einer Injektion. Höhl.

Alt (1555) beschreibt eine interessante bläschenförmige Veränderung in einem Auge, das wegen chronischen Glaukoms entfernt wurde. An verschiedenen Stellen war das Epithel durch Anhäufung von Rundzellen und Bindegewebe abgehoben. Auch Bläschen hatten sich gebildet, welche dann nur eine dünne Schicht von Epithel nach innen bestehen liessen. In der oberen Hälfte der Kornea fand er eine pannusartige Verdickung zwischen Bowmans Membran und Epithel, die nicht wie Frühjahrskatarrh, oder wie ein geschrumpftes Pterygium aussah. Von der Veränderung in dem unteren Teil der Hornhaut nimmt er an, dass sie aus Bindegewebe bestand, das sich in eine grosse epitheliale Blase entwickelt hatte. Alling.

Preobrajensky (1572) beschreibt aus der Moskauer Universitäts-Augenklinik bei vier Geschwistern einer zahlreichen, sonst gesunden Familie oberflächliche, fleckige Hornhautveränderungen, die den von Haab, Dimmer, Fuchs u. a. beschriebenen «oberflächlichen, gitterigen Hornhauttrübungen» resp. «knötchenförmigen Hornhauttrübungen» entsprechen. Eine Ursache für die Entstehung dieser Veränderungen hat P. nicht finden können. Mertens.

Puscarin (1573) berichtet über 2 weitere Fälle von knötchenförmiger Hornhauttrübung (Groenouw) bei Männern im 40. Lebensjahr. Bei beiden ergab die Anamnese keinerlei Anhaltspunkte für die Annahme einer Allgemeinstörung, Wassermann und Tuberkulinreaktion fielen negativ aus. Eine Beeinflussung des Prozesses durch klinische Maßnahmen war nicht möglich. In dem einen Fall war die Trübung der Hornhaut so intensiv, dass auch eine optische Iridektomie keine Besserung brachte. In diesem Falle wurde aus dem am meisten getrübten Zentrum der Hornhaut mit dem v. Hippelschen Trepan ein Gewebsstückchen ausgeschnitten und histologisch untersucht. Es fanden sich mit dem früher beschriebenen Falle durchaus identische Veränderungen: Atrophie des Epithels mit Vakuolenbildung

der Zellkerne; Anhäufungen granulöser Massen unter dem Epithel, Zerstörung der Bowmanschen Membran, Zerreissung der Hornhautlamellen mit Verbreiterung der interstitiellen Zwischenräume, granulöse (kolloide?) Transformation der fixen Bindegewebszellen. Puscarin folgert aus ihren Untersuchungen, dass die knötchenförmigen Hornhauttrübungen sowohl bezüglich des klinischen Adspekts wie hinsichtlich der mikroskopischen Veränderungen eine wohl charakterisierte Krankheit darstellt. Causé.

Muszyński (1571) beschreibt einen Fall von Auftreten von Cholesterinkristallen in der Hornhaut. Bei einer 80jährigen Patientin, die mehreremals Keratitis und Iridocyklitis durchgemacht hatte, waren im äusseren unteren Quadranten der Hornhaut, die in toto matt war, gelbliche, strichförmige, glitzernde Schüppchen zu sehen. Die Ursache für die Bildung der Cholesterinkristalle in diesem Falle führt Muszyński auf die öfters rezidivierenden Entzündungen der Hornhaut und die fettige Entartung der Entzündungsprodukte zurück.

De Graaf (1563) hat an 2 Bulbi, an deren Hornhauthinterwand erworbene Pigmentflecke vorhanden waren, das Entstehen derselben histologisch untersucht. Sie können entstehen durch Verklebung der vorderen Irisfläche mit der Descemetschen Membran, durch Hinüberziehen von Chromatophoren auf die Hornhaut oder durch aktives Hinüberwachsen derselben auf die Kornea, durch Hinüberwachsen des Retinalpigments von der Iris auf die Descemet, durch Pigmentaufnahme seitens der Endothelzellen der Descemet und der Hornhautkörperchen vor der Descemet.

Ein 53jähriger Mann, so teilt Matolese (1559) mit, zeigte seit sechs Monaten am linken Auge perikorneale Injektion, Kornea von leicht getrübtem Aussehen in ihrer ganzen Ausdehnung, ausgenommen in der peripheren Zone, welche transparent ist, vordere Kammer normal, Pupillenreaktion träge T. = n. Sensibilität der Kornea aboliert V. = Finger in 30 cm. Die Krankheit wich trotz aller Kuren nicht, nach 4 Monaten zeigten sich in der Kornea kleine Bläschen mit durchsichtiger Flüssigkeit; es handelt sich wohl um eine Epithelerkrankung. Calderaro.

Attias (1556) untersuchte den ringförmigen Abszess in der Kornea, welcher mittelst Exenteration entfernt ist und findet, dass der infizierte Keim von giftigen Pneumokokken erzeugt war. Das histologische Examen ergab das Vorhandensein von beträchtlichen Glykogenmengen und geringen Fettsubstanzen im Kornealepithel. In Korrespondenz mit dem Abszess waren die Lamellen gut erhalten und mit Fett angefüllt. Der Verfasser nimmt an, dass zur Bildung dieser Geschwulst verschiedene Faktoren mitgewirkt haben: der Grad der Virulenz des pathogenetischen Agens, welches auf metastatische Weise und durch Verletzung in das Innere des Auges gelangt ist; die geringe Widerstandsfähigkeit gegen Infektion des letzteren; die Bildung von Toxin. Calderaro.

Aus der Universitätsaugenklinik Heidelberg beschreibt Jakobi (1567) einen Fall von Ulcus corneae, als deren Ursache die bakteriologische Untersuchung den Bacillus pyocyaneus ergab. Nach kurzer Beschreibung der Eigenschaften und des Vorkommens des Bacillus pyocyaneus, stellt Jakobi 27 Fälle von Hornhautgeschwür, durch den Bacillus pyocyaneus bedingt, aus der Literatur zusammen. Die durch diesen Bazillus bedingte Hornhautentzündung ist gewöhnlich maligner Natur und bietet meist das Bild einer

atypischen Hypopyonkeratitis. Therapeutisch sind in benignen Fällen Umschläge, Sublimat, Pilokarpin zu empfehlen, in malignen die Kauterisation des Geschwürs und die Spaltung der Hornhaut nach Saemisch. Die endogene Infektion ist im Gegensatz zu der ektogenen ausserordentlich selten.

Da 75 % von allen an Ulcus serpens corneae Erkrankten Landleute sind, die zur Mähzeit von diesem Übel befallen werden, so ist Sallenga (1574) der Meinung, dass das Ulcus serpens corneae als Unfall bei der Arbeit anzusehen, ist und daher die Landleute dagegen versichert werden müssen.

Calderaro.

Über die an der Leipziger Universitätsaugenklinik mit dem Äthylhydrokuprein Morgenroths gemachten Erfahrungen bei 22 Fällen von Ulcera serpentia, 1 Fall von Dacryocystophlegmone acuta und 7 Pneumokokkenträgern berichtet Goldschmidt (1562). Das für Pneumokokken, nicht aber für Diplobazillen und Aktinomykosis spezifische Äthylhydrokuprein, ein Chininalkaloid, wurde in obigen Fällen in Form einer 1 %igen wässerigen Lösung mehreremals am Tag in den Bindehautsack eingeträufelt. Es trat niemals eine Progression des Geschwürs oder Ausbreitung der tiefen Infiltrate nach Einleitung der spezifischen Behandlung auf, nach einigen Tagen war der Progressionswall verschwunden. In 20 Fällen nahm das Hypopyon ab. Die Tränensackphlegmone, die mit einer 3 %igen Lösung behandelt wurde, bildete sich bald zurück. Ebenso trat bei den 7 Pneumokokkenträgern in kurzer Zeit eine rasche und sichere Sterilisation des Konjunktivalsackes ein. Gleich gute Resultate wie die Instillalion einer 1 %igen wässerigen Lösung gab eine 1 bis 2 %ige Salbe, während eine 2 %ige ölige Lösung versagte. Es ist somit das Äthylhydrokuprein bei allen Pneumokokkenaffektionen des Auges zu empfehlen.

An Hand von 8 Krankengeschichten bespricht Schur (1575) die Wirkung des Äthylhydrokupreins bei dem Ulcus corneae serpens (Pneumokokken). Er installierte das Mittel in 1—2 %iger wässeriger Lösung, ausserdem benutzte er mit 1—2 %igem Äthylhydrokuprein getränkte Wattebäuschchen, die er täglich einige Minuten auf das Pneumokokkengeschwür legte, bis eine leicht gräuliche Trübung der Kornea in der nächsten Nähe des Geschwürs aufgetreten war. Die Resultate waren recht gute. In kurzer Zeit verschwand der Progressionswall, und es reinigte sich bald das Geschwür. Die Narben scheinen nach der Äthylhydrokupreinbehandlung viel zarter zu sein als nach anderen Behandlungsmethoden.

Weekers (1576) berichtet über ausgezeichnete Erfahrungen, die er seit 5 Jahren bei der Behandlung des Ulcus serpens mit der Thermotherapie machen konnte. W. verfährt in der Weise, dass der Platinbrenner des Galvanokauters bis zur mälsigen Rotglut erhitzt und dann nahe der Hornhautoberfläche, ohne sie selbst zu berühren, über die ganze Fläche des Geschwürs geführt wird, wobei besonders auf den progressiven Rand des Ulkus geachtet wird. Dies dauert etwa 1 Minute lang und wird in einer Sitzung 2—3 mal wiederholt. Wegen der Austrocknung muss immer wieder während einer kurzen Pause dazwischen das Auge geschlossen werden. Nur ausnahmsweise wird eine zweite Sitzung notwendig werden, gewöhnlich nimmt der Prozess schon nach einmaliger Behandlung einen günstigeren Verlauf. Bemerkenswert sind die zarten Narben, die nach dieser Methode zurückbleiben. Nach einer Statistik über 47 in dieser Weise behandelte Fälle ist das Resultat erheblich viel besser wie nach galvanokaustischer Behandlung.

W. sucht Perforationen beim Ulcus serpens nach Möglichkeit zu vermeiden und sieht hierfür ein gutes Schutzmittel auch in der Wärmetherapie. Er hat experimentell beim Kaninchen gezeigt, wie tief die Schädigungen bei der Kauterisation gehen und wie gering im Vergleich hierzu bei der Thermotherapie die Schädigungen sowohl gleich nach derselben wie in späterer Zeit sind. Man sieht im letzteren Falle meist nur eine geringfügige Trübung, die häufig ganz verschwindet. Causé.

Unter 3000 Kranken hat Gallemaerts (1560) 5mal das Ulcus rodens gefunden; in einem Fall war es doppelseitig. Die histologische Untersuchung ergab eine Destruktion der oberflächlichen Hornhautlagen, der eine subepitheliale Infiltration vorausgegangen war; niemals fand er Mikroorganismen. Als Behandlung exzidiert Gallemaerts die Ränder des Geschwürs und bedeckt dasselbe mit einem Konjunktivallappen. Danis.

Liebrecht (1568) berichtet über 2 Fälle von Ulcus corneae rodens, die trotz verschiedener Mittel nicht heilten, erst nach wiederholter energischer Behandlung mit Jodtinktur kupiert wurden.

Bei einer 22jährigen Patientin Hacks (1566), die seit 4 Jahren an einem doppelseitigen Keratokonus litt, und die keine Struma oder trophischen Störungen zeigte, war eine geringe Lymphocytose vorhanden, das Abderhaldensche Dialysierverfahren gab positive Resultate beim Zusatz von Basedowstruma und Gehirn. Eine 5 Wochen später ausgeführte Untersuchung ergab normale Lymphocytenwerte. Das Abderhaldensche Dialysierverfahren ergab negative Resultate.

Beginnenden Keratokonus findet man nach Weeks (1577) selten vor dem 15. und nach dem 30. Lebensjahr. Die Ursache des K. ist unbekannt. Im Anfang ist er schwieriger zu erkennen; vier objektive Methoden stehen uns für die Diagnose zur Verfügung. 1. Mittels des Ophthalmoskops zeigt sich die Myopie nahe dem Zentrum der Kornea stärker als an der Peripherie; ferner besteht eine Verzerrung des Fundusbildes; bei Untersuchung mit Planspiegel sieht man einen hellen Reflex an der Spitze des Konus, umgeben von veränderlichen konzentrischen Schatten bei leichten Bewegungen. 2. Das Skiaskop gibt Erscheinungen wie beim irregulären Astigmatismus: geringer Reflex an der Spitze des Konus, der sich nach der Kegelbasis zu keilförmig erweitert. 3. Am Keratoskop erweitern und verbreitern sich die Kreise nach der Peripherie, und endlich 4. das Ophthalmometer. Mit dessen Hilfe lassen sich die frühesten Veränderungen feststellen. Man wird dann finden, dass es nicht gelingt, in irgendeinem Meridian die Kanten der Bilder zur Berührung zu bringen, weil eine Verzerrung insofern besteht, als das eine Bild schief steht — weil der Keratokonus weder eine Kugel, noch ein Ellipsoid, noch ein Paraboloid, sondern ein Gemisch von allen ist. Ausserdem ist nie das ganze Bild gleichzeitig scharf, sondern entweder die Berührungsseiten oder die äusseren Konturen. Die Hauptmeridiane stehen selten rechtwinkelig zueinander, sondern weichen 1—10 Grad hiervon ab. Nicht selten sieht man auch eine Pulsation des Apex. Eine andere Eigentümlichkeit ist der Umstand, dass die mit dem Ophthalmometer ermittelte Achse des Astigmatismus nur selten übereinstimmt mit der durch die Gläser ermittelten. Für vorstehende Bemerkungen werden 9 Fälle als Beweismaterial näher beschrieben. Aus zweien derselben geht hervor, dass das Tragen von Gläsern in frühen Stadien nicht allein die Sehschärfe bessert, sondern auch

verzögernd und begrenzend auf den Prozess der Erkrankung einwirkt. Um Dauerheilungen zu erzielen, ist es nötig, den Innendruck des Auges soviel als möglich herabzusetzen und für eine lange Zeit herabgesetzt zu erhalten, solange bis die Heilung vollendet und die Operationsnarben fest sind. W. geht deshalb folgendermafsen vor: zuerst Iridektomie, 10 Tage später Kauterisation der Spitze (liegendoval), so tief wie ohne Perforation möglich; Nachbehandlung: Borvaselin, Pilokarpin, Druckverband, letzteren 3 Wochen lang und für die Nacht sogar 2 Monate lang. 5 so operierte Fälle werden näher beschrieben. Treutler.

Bei der anatomischen Untersuchung eines Falles von Kornealsarkom fand Addario La Ferla (1554), dass die Geschwulst sich anfänglich bis zur Hälfte der Hornhaut erstreckte, ohne den Limbus zu erreichen, sich dann unter Zerstörung der Bowmanschen Membran vorwiegend nach vorne ausbreitete. Die Geschwulst hat die Struktur eines teilweise melanotischen Sarkoms. Im Anfangsstadium traten Entzündungserscheinungen der Parenchymschichten der Hornhaut auf. Das Pigment rührt von der metabolischen Aktivität der sarkomatösen Elemente her, welche sich nahe an den Gefässen befinden und daher besser ernährt sind. Calderaro.

In dem Fall Guglianettis (1565) handelt es sich um einen epibulbären Epithelialtumor, welcher in seiner Entwicklung dem Papillom ähnlich war; nach blutiger Exstirpation bildete sich die Geschwulst wieder, wurde radiotherapeutisch behandelt, was scheinbar das Verschwinden des Tumors bewirkte, rezidivierte jedoch mit bösartigem Charakter, den Augapfel umhüllend. Die Untersuchung des exstirpierten Augapfels ergab, dass der Tumor auf der Kornea die Struktur eines Papillom mit reichlicher Epithelialproliferation beibehalten hatte, während sein Aussehen um den Augapfel herum dasjenige eines Epithelialkarzinoms bot, mit der Neigung, durch den Limbus in das Innere des Auges zu dringen. Die Röntgenbehandlung rief zeitweilige Entzündungserscheinungen des äusseren Segments des Bulbus, von Schmerzen begleitet, hervor, jedoch ohne Veränderungen des Visus und des Gesichtsfeldes. Bei dem histologischen Examen des Auges fand man in der Retina und dem Sehnerv keine Degenerationen, wohl aber in der Iris und den Ciliarfortsätzen Atrophie des Stroma mit vakuolärer Degeneration und Verdickung der Gefässwände. Auch in einem anderen Fall von Epitheliom des Limbus hatte die Röntgenbehandlung keine günstigen Resultate, das Auge musste enukleiert werden. Calderaro.

Genet (1561) operierte ein zirkumskriptes Ciliarstaphylom unter Erhaltung des Augapfels; bei einem 6jährigen Kinde hatte sich kurz nach einer schweren Holzverletzung der Ciliarkörpergegend mit Glaskörper- und Irisprolaps und Cataracta traumatica ein Staphylom von 8 mm Durchmesser und 5 mm Höhe gebildet. In Chloräthylnarkose wurde die Abtragung desselben vorgenommen, indem zunächst eine Dariersche Lidpinzette angelegt, darauf 2 Knopf- und 1 Beutelnaht durch Hornhaut und Sklera gelegt wurde, worauf das Staphylom reseziert und die Nähte ohne Glaskörperverlust geknüpft werden konnten. Causé.

Das von Attias (1557) vorgeschlagene Verfahren zur Beseitigung eines Hornhautstaphyloms besteht im Anlegen eines horizontalen Schnittes an der Staphylombasis, dann appliziert man zwei Fäden der Naht, die sich im Zentrum der Kornea kreuzen, entfernt einen Teil des Staphyloms

in Form eines Kreuzes, knüpft die beiden Fäden zusammen, um den Substanzverlust zu schliessen. Nach drei Tagen können die Fäden gelöst werden. Calderaro.

Bei einem Falle von Staphyloma sclerae, das sich im Anschluss an ein Leucoma corneae (nach Ulkus) mit Drucksteigerung entwickelt hatte, fand Mattice (1570) bei der histologischen Untersuchung folgende Befunde: Das Staphylom unterscheidet sich in zwei Punkten von den gewöhnlichen Staphylomen, nämlich: 1. Es besteht keine äusserlich sichtbare Vorbuckelung der Sklera, weder im vorderen noch im hinteren Abschnitt. Während des Lebens hatte es nur als ein dunkler Fleck auf der Sklera erkannt werden können. Natürlich besteht die Möglichkeit, dass eine im Leben vorhanden gewesene Vorwölbung durch postmortale Verminderung des intraokularen Druckes wieder gewichen ist. 2. Das Staphylom befindet sich nicht an der Eintrittsstelle von Blutgefässen in die Sklera, und ebensowenig können irgendwelche entzündlichen Veränderungen in Retina, Chorioidea oder Sklera gefunden werden, wie es die Bernheimer-Czermaksche Hypothese verlangt. M. glaubt, den Fall damit aufklären zu können, dass er darauf hinweist, dass im Grunde des Staphyloms sich eine Ciliararterie und ein Ciliarnerv vorfand und dass sich — ähnlich wie bei auf Knochen verlaufenden Gefässen — allmählich eine Grube durch den fortwährenden Druck des Blutstromes in dem durch eine andere Ursache erweichten Skleralgewebe gebildet hat. Eine Erhöhung des intraokularen Druckes kann nicht als Ursache angenommen werden, weil die Chorioidea an der staphylomatösen Stelle völlig erhalten ist. Treutler.

In einem Fall Boninos (1558) von rezidivierender Episkleritis erwies sich ausser der Allgemeinbehandlung auch die lokale wirksam, welche in galvanischer Kauterisation der episkleralen Knoten bestand. Calderaro.

XV. Iris (Pupille).

Ref.: Nicolai.

*1579) **Behr, C.: Zur Physiologie und Pathologie des Lichtreflexes der Pupille.** v. Graefes Arch. f. Ophthalm. Bd. 86, H. 3, S. 468.

1580) **Bernheimer: Zur Tuberkulinbehandlung Augenkranker.** Klin. Monatsbl. f. Augenheilk. 1913, II. Ref. siehe Nr. 1323.

*1581) **Bistis: Klinische und experimentelle Untersuchungen über die Ätiologie der Heterochromie.** Arch. f. Augenheilk. Bd. 75, S. 302.

1582) **Bray, Aaron** (Philadelphia): **Ein Fall von Gumma der Iris nach Gebrauch von Salvarsan.** The Ophthalm. Record. Juni 1913.

*1583) **Brock: Klinische Beobachtungen über die idiopathische Iridocyklitis und sympathische Ophthalmie.** (Ein Beitrag zu Elschnigs Theorie der sympathischen Ophthalmie.) Arch. f. Augenheilk. Bd. 75, S. 371.

1584) **Dorrell, A.: Sensorischer Pupillenreflex bei Tabaksamblyopie.** Ophthalm. Gesellschaft des vereinigten Königreichs. Jahressitzung. Ref. Zentralbl. f. prakt. Augenheilk. XXXVII. Dez., S. 381.

*1585) **Fuchs: Naevus pigmentosus und Naevus vasculosus der Iris.** v. Graefes Arch. f. Ophthalm. Bd. 86, H. 1. S. 155.

*1586) **Green: Severe iridocyclitis with hypopyon following cataract extraction.** The amer. journ. of ophthalm. 1913. S. 291.

*1587) **Guibert: Du rôle de l'intoxication gastro-intestinale dans l'iritis.** La clinique ophtalm. T. XIX, S. 554—556.

*1588) **Hegner: Das Dialysierverfahren in der Augenheilkunde.** Naturwiss. med. Gesellsch. Jena. Ref. Deutsche med. Wochenschr. 1913. Nr. 44, S. 2167.

1589) **Helmbold: Pupillenabstandmesser.** Demonstration. (Vgl. Med. Klinik. 1912. S. 1354.) Verein d. Augenärzte von Ost-Westpreussen. 1. 6. 13.

1590) **v. Hippel: Über ungewöhnlich schwere metastatisch-gonorrhoische Augenentzündung.** Vereinigung d. Augenärzte d. Prov. Sachsen, Anhalt, Thür. Lande. Halle. 2. 11. 13. Ref. siehe Nr. 1300.

*1591) **Kreibich: Iritis und Arthigon.** Wien. klin. Wochenschr. 1913. Nr. 49, S. 2024.

1592) **Lange: Zur Lehre vom Sarkom der Aderhaut mit Berücksichtigung der experimentellen Geschwulstforschung und der modernen Anschauungen über die Histogenese der Tumoren.** Klin. Monatsbl. f. Augenheilk. 1913. II. S. 537. Ref. siehe Nr. 1635.

*1593) **Laven: Beitrag zur Kenntnis der primären Irissarkome.** Klin. Monatsbl. f. Augenheilk. 1913. II. S. 493.

*1594) **Matsukawa: Über einen Fall von Ciliar- und Sehnerven-Gumma nach Salvarsan-Injektion.** Klin. Monatsbl. f. Augenheilk. 1913. II. S. 665.

*1595) **Mosso, S.: Midriasi alternante. Spasmi clonici-tonici oculo-palpebrali. Paralisi congenita unilaterale dell'oculomotor commune.** (Wechselnde Mydriasis. Klonisch-tonische okulo-palpebrale Spasmen. Angeborene einseitige Paralysis des oculomotorius communis. Ann. di Ottalm. 1913. H. 4.

*1596) **Muralt: Die nervösen und psychischen Störungen der Lungentuberkulösen.** Med. Klinik. 1913. Nr. 44, S. 1814.

*1597) **Reiche: Einseitige reflektorische Pupillenstarre und Pupillenstörungen nach Trauma.** Inaug.-Diss. 1913. Bonn.

*1598) **Rochon-Duvigneaud** und **Heitz: De l'évolution des troubles pupillaires chez les tabétiques à la période de l'état.** R. neurol. 1913. Nr. 3.

1599) **Runge: Pupillenuntersuchungen bei Geisteskranken und Gesunden.** Arch. f. Psych. u. Nervenkrankh. 1913. Bd. 51, S. 968. (Ref. siehe Nr. 732.)

*1600) **Schläfke jun.: Über einen Fall von Hydrophthalmus mit vorderer Synechie und Fehlen der Linse.** v. Graefes Arch. f. Ophthalm. Bd. 86, H. 1, S. 106.

*1601) **Straub: Über Hyalitis und Cyclitis.** v. Graefes Arch. f. Ophthalm. Bd. 86, S. 1.

*1602) **Streiff: Bemerkungen zu der Mitteilung von Rübel über „Angeborene Hypoplasie bzw. Aplasie des Irisvorderblattes.** Klin. Monatsbl. f. Augenheilk. 1913. II. S. 695. (Ref. siehe Nr. 1108.)

*1603) **Stursberg: Pupillenstarre nach Kopfverletzung?** Niederrhein. Gesellschaft f. Natur- u. Heilk. Bonn. Med. Abt. 14. 7. 13. Ref. Deutsche med. Wochenschr. Nr. 47.

*1604) **Terlinck: Les iridorécidives.** (17. congrès flamand des sciences naturelles et médicales. Sept. 1913.)

*1604a) **Truc: De la biiridectomie ou double iridectomie supérieure préparatoire puis inférieure combinée dans les cataractes adhérentes de l'uvéite chronique.** Revue générale d'ophtalm. T. XXXII, S. 529—530.

*1605) **Wiegmann: Ein eigenartiger Irisbefund: Angeborene Spaltung in zwei Blätter.** Klin. Monatsbl. f. Augenheilk. 1913. II. S. 697.

*1606) **Williams, C.: Heterochromia iridum.** (Verschiedenfarbige Iris.) Ophthalm. Record. July 1913.

Bistis (1581) kommt an der Hand klinischer Beobachtung zu der Hypothese, dass zwischen Heterochromie und Lähmung des Halssympathikus ein Zusammenhang besteht, und hat diese Ansicht durch experimentelle Versuche zu stützen versucht. Er fand im mikroskopischen Präparat eine Verminderung des Pigmentgehaltes im Irisstroma und Neubildung von fibrillärem Bindegewebe. Veränderungen an den Gefässen lassen einen entzündlichen Zustand vermuten, dafür sprechen auch Trübung der Iris und die klinisch festgestellten Präzipitate.

Williams (1606) fand in einem Falle das rechte Auge normal, die Iris braun. Das linke Auge stand nach aussen und war total blind. Die Iris war hellblau, Linse getrübt. Das Auge zeigte keine Entzündung, noch hatte es früher solche gezeigt. Alling.

Schläfke (1600) untersuchte in Rostock ein wegen Hydrophthalmus entferntes Auge, es fehlte der Schlemmsche Kanal, ein Zeichen, das für die Entstehung des Buphthalmus bedeutungsvoll ist. Dazu kam vordere Synechie mit Defektbildung an der Descemetschen Membran, ferner am Hornhautscheitel subepitheliale Konkremente und Fehlen der Linse. In der Synechie fanden sich Erscheinungen älteren und jüngeren Datums, so z. B. von Zerrungen herrührende Blutungen aus neuen Kapillaren, daneben abnorme, eigenartig angeordnete Pigmentablagerungen. Zieht man noch in Betracht, dass in der Synechie eigenartige Muskelelemente sich an bestimmter Stelle angehäuft fanden, so stützen alle diese Momente die Theorie von dem kongenitalen Ursprung des Gesamtbildes. Schliesslich wird das Fehlen der Linse und die eigentümliche Konkrementen-Anhäufung am Hornhautscheitel mit entwicklungsgeschichtlichen Störungen in Zusammenhang gebracht, indem auf eine mangelhafte Differenzierung des Mesoderms, abhängig von einer abnormen Differenzierung des Epithels im Hornhautscheitel, zurückgegriffen wird. 3 Figuren erläutern diese entwicklungsgeschichtlich interessante Arbeit, welche zur Entstehung des Hydrophthalmus einen wichtigen Beitrag liefert.

Streiff (1602) kommt auf seine Arbeit im Arch. f. Augenh. L. 1. zurück und zieht den Rübelschen Fall (Klin. Mon. f. Augenh. 1913, August) für seine damals gegebene Erklärung heran; er ist der Ansicht, dass nicht eine Hemmungsbildung, vielmehr eine abnorme Rückbildung des Irismesoderms als Ursache anzusehen ist. Der Rübelsche Fall stellt auch ein Stadium der exzessiven Rückbildung dar.

Der Fall Wiegmanns (1605) betrifft eine eigenartige Anomalie der Iris, eine Spaltung in zwei, durch einen schmalen Zwischenraum getrennte Blätter, die nur lose in der Peripherie zusammenhängen. Die beigegebene Zeichnung erklärt das Verhalten besser, als eine nähere Beschreibung. Der Fall ist geeignet die Theorie Streiffs (cf. Nr. 1602) zu stützen, dass das sog. Kryptenblatt anatomisch und genetisch eine Sonderstellung einnimmt. Dagegen wird die von Münch in seinen Arbeiten (Zeitschr. f. Augenh. 1904, 12; 1905, 14; 1905, 13; v. Graefes Arch. f. Ophth. 1906, Bd. 64; Klin. Mon. f. Augenh. 1912, April) aufgestellte Theorie, dass das Stroma ein Nerv-Muskelapparat sei, keine Stütze finden.

Fuchs (1585) erklärt zuerst die vordere Grenzschicht, deren Trennung in zwei Lagen, eine vordere homogene und eine hintere kernreiche Lage. Die Anordnung variiert aber ebenso, wie überhaupt die ganze vordere Grenzschicht grossen Mannigfaltigkeiten unterliegt. Zur Pigmentierung gehören in

der Iris die sog. Klumpenzellen (Koganei, Lauber, Elschnig), welche nach ihrer Art mit dem Pigment der Pars retinalis iridis übereinstimmen, dies ist aber doch nur ausnahmsweise der Fall. Die Herkunft des Pigments von den beiden Ursprungsstätten ist schwer zu entscheiden, je nach der Lage, Farbe der Pigmentzellen und Pigmentkörnchen, auch nach tinktoriellen Unterschieden. Die Naevi pigmentosi, meist in heller Iris vorkommend, haben verschiedenen Pigmentgehalt, von der pigmentlosen Form beginnend bis zur stark pigmentierten aufsteigend. Die Vorderfläche ist glatt, die hintere ist nie scharf gegen das Irisstroma abgegrenzt. Die pigmentierten Naevi sind physiologische Bildungen zu nennen, während die Naevi vasculosi zu den pathologischen Formen gehören. Die hier vorhandene Gewebsverdickung grenzt sich gegen das Stroma ab, liegt am Sphinkterteil der Iris, an demselben entlang ziehend. Über die Gefässbildung ist im Original zu lesen, jedenfalls ist das Irisangiom nach seiner Art als eine Teleangiektasie anzusehen, also Gefässvermehrung mit Verdickung der Wände. Einfache Hämangiome, also bloss Gefässneubildungen sind auch schon beobachtet worden. Zum Schlusse wird kurz die bisherige Literatur gestreift und mit einigen kritischen Bemerkungen erledigt. Anatomische Untersuchungen sind bisher in der Art, wie sie Fuchs ausgeführt hat, noch nicht näher beschrieben worden.

Nach einigen statistischen Bemerkungen über die seltene Erscheinung eines primären Sarkoms der Iris bringt Laven (1593) einen neuen mikroskopisch untersuchten Fall. Es handelte sich um ein sich ringförmig ausbreitendes Melanosarkom, welches seinen Ausgangspunkt vom Stroma der Iris genommen hatte, indem die Proliferation der pigmentierten Stromazellen zu dem Melanosarkom führte. Es ist auch der vorliegende Fall ein Beispiel für die gewöhnliche Entwicklung dieser Geschwülste, bei denen man neben den niederen Anfangsstufen, Rundzellenstadium, vor allem die Übergänge von der unpigmentierten zur pigmentierten Spindelzelle erkennen kann. Schliesslich geht die Pigmentinfiltration in eine Pigmentdegeneration über. Die Herkunft des Pigments ist strittig, es stammt in erster Linie aus dem Blute, daher auch die Pigmentierung längs der Gefässe meist am stärksten ist. Die Geschwülste sitzen meist im unteren Teil der Iris, wahrscheinlich spielen hier entwicklungsgeschichtliche Momente eine Rolle. Es sei noch bemerkt, dass die Irissarkome besonders beim weiblichen Geschlecht vorkommen, dass sie ferner auch in frühem Lebensalter auftreten können; in diesem Falle war die Patientin erst 12 Jahre alt. Eine gewisse Gutartigkeit spricht sich häufig in dem langsamen Verlauf aus. Die Behandlung besteht in Enukleation oder Iridektomie, letztere ist in besonders günstigen Fällen angebracht; ein Rezidiv oder eine Metastase ist immer zu fürchten, daher oft die Enukleation das sicherste Verfahren. Es sei im Anschluss hieran auf die grundlegenden Arbeiten von Ribbert, Schieck, Wintersteiner hingewiesen, welche für die Beurteilung besonders in Betracht kommen.

Es ist schon oft auf die Neuro-Rezidive nach Salvarsan-Injektion hingewiesen worden; Matsukawa (1594) hat einen derartigen Fall bei einem 32jährigen Arbeiter beobachtet und nach erfolgter Enukleation histologisch untersucht. Es ist ja schwer, die Ursache für diese Neuro-Rezidive zu geben; die toxische Beeinflussung durch das Salvarsan ist wahrscheinlich nicht als eigentliche Ursache zu deuten. Es hat Benario vielmehr sich der Ansicht zugewandt, dass es sich um rein luetische Erscheinungen handelt. In diesem Fall lag eine gummöse Erkrankung im Ziliarkörper und

hinten im Optikus vor. Diese Erscheinung fand sich $1^1/_2$ Jahre nach dem Primäraffekt. Wenn man bedenkt, dass diese Manifestationen entzündlichen Charakter tragen, bei Salvarsan-Injektion ohne Lues stets fehlen, ferner bei antiluetischer Behandlung günstig zu beeinflussen sind, so ist wohl nicht ganz von der Hand zu weisen, ihnen eine rein syphilitische Basis zu geben. Auch der vorliegende Fall ist geeignet, diese Theorie der Entstehung zum Teil zu stützen.

Brock (1583) geht aus von Elschnigs Theorie, dass die sympathische Ophthalmie auf dem Wege der Überempfindlichkeit der Uvea entstehe, welche durch antigene Resorption von Uveagewebe des ersterkrankten Auges erzeugt werde. Im Weiteren gelangte Elschnig zu der Folgerung, dass es einen durchgreifenden Unterschied zwischen der idiopathischen und sympathischen Iritis, bzw. Iridocyklitis nicht gebe. — Die Bemerkung Elschnigs von der vermehrten Indolausscheidung im Harn ist dann von Hippel, welcher am nachdrücklichsten gegen obige Theorie auftrat, und auch von Bernheimer widerlegt worden. Auch Reis trat gegen die Identität beider Krankheitsbilder auf und gibt der idiopathischen Iritis einen weniger ungünstigen Charakter. Auch Bach sah nur in 15—20 % aller Fälle ein doppelseitiges Auftreten und nimmt für etwa 70 % der Fälle von Iritis einen günstigen Ausgang an. Verfasser hat nun das klinische Material der Münchener Universitäts-Augenklinik durchsucht (1908—1912) und im Vergleiche zu den statistischen Reihen Elschnigs gefunden, dass die sogenannte idiopathische Iridocyklitis sich von der sympathischen Ophthalmie wesentlich unterscheide, sowohl hinsichtlich der Frage der Doppelseitigkeit des Auftretens als auch hinsichtlich des Ausgangs und der Prognose der Erkrankung. Es gibt also nach den Statistiken des Verf. das klinische Bild keine Stütze für die Theorie Elschnigs, welche überhaupt schon viele Gegner gefunden zu haben scheint. Beide Krankheitsbilder, idiopathische und sympathische Iridocyklitis, sind gesondert zu betrachten.

Truc (1604a) empfiehlt nach schweren chronischen Iridocyklitiden mit Okklusio pupillae, Cataracta adhaerens und Glaukomneigung eine doppelte Iridektomie zu machen, da so am besten der nachträglichen schweren uvealen Entzündung mit Ausgang in Atrophia bulbi vorgebeugt werden kann. Truc macht zunächst eine breite Iridektomie nach oben; nach einer Pause wird dann eine ebenso breite Iridektomie nach unten verrichtet und gleichzeitig die Katarakt extrahiert. Es lassen sich unter diesen Umständen die Linsenmassen sehr sorgfältig entfernen. Causé.

Nach einer Kataraktextraktion, mit zunächst glattem Heilverlauf, sah Green (1586) am sechsten Tage nach der Operation eine schwere Iridocyklitis mit Hypopyon auftreten. Es wurde lokal verordnet Atropin, Dionin und heisse Umschläge. Ausserdem Kalomel innerlich. Statt Kalomel wurde am nächsten Tag und den folgenden sechs Tagen Urotropin gegeben; lokal dieselbe Behandlung wie vorher. Das Hypopyon verschwand, das Kammerwasser wurde klar, keine Reizerscheinungen mehr. Nach zirka 3 Wochen Entlassung aus der Klinik. Bei einer Untersuchung, 4 Monate später, betrug der Visus auf dem kranken Auge $^5/_{18}$ mit Korrektur.

Straub (1601) gibt zuerst einen historischen Überblick, ausgehend von Coccius, welcher 1864 die Annahme einer Hyalitis aussprach. Es folgen die Arbeiten von Cohnheim über Entzündung und schliesslich 1878 die

Arbeit von Schmidt-Rimpler, nachdem zuvor Pagenstecher die Hyalitis auf Grund experimenteller Arbeiten abgelehnt hatte. Erst 1896 kam die Frage von neuem zur Diskussion, nachdem bis dahin man sich gewöhnt hatte, die Glaskörperexsudation den Aderhauterkrankungen zuzuteilen oder als Panophthalmie oder metastatische Ophthalmie gesondert aufzufassen. Straub teilte nun die Fälle, in denen der Glaskörper infiziert war, von denen, welche auf eine Infektion der Uvea selbst zurückführten. Diese Trennung ist von Straub klar durchgeführt und hat zu einer scharfen Begrenzung des Krankheitsbildes der Cyklitis geführt. I. Experimentelle Hyalitis wird erzeugt durch Aspergillussporen; er ist für den Sonderbegriff Hyalitis, da gerade der Glaskörper sich in erster Linie für die Bakterien-Invasion widerstandslos zeigt (Fuchs spricht von Endophthalmitis), die anderen Teile werden mit den Bakterien fertig. II. Die schweren Formen der klinischen Hyalitis. Es sind dies die als Panophthalmie und metastatische Ophthalmie bekannten Krankheitsbilder, welche Verf. besser Hyalitis traumatica und metastatica nennen möchte. Es werden einzelne Fälle aus der in Straubs Laboratorium von Vogelsang ausgeführten Untersuchungen erwähnt. III. Leichtere Fälle von der klinischen Hyalitis. Diese Fälle traumatischer Herkunft sind die von Schirmer als Uveitis fibrinosa mit Glaskörperabszess bezeichneten Fälle, sie verdienen aber den Namen einer Uveitis nicht, da sie hauptsächlich im Glaskörper sich abspielen. Ferner gehören hierher die leichten metastatischen Fälle, solche die oft unter dem Bilde der Iritis mit Exsudatbildung einhergehen, solche, die bald zur Netzhautablösung führen, und schwerere Fälle von metastatischer Ophthalmie. IV. Experimentelle Cyklitis, kollaterale Hyalitis, Glaskörperstaub und Descemetpräzipitate. Es sind dies Fälle von Cyklitis, bei welchen auf toxischem Wege eine kollaterale Hyalitis zustande kommt und zwar finden sich die lymphocytären Ansammlungen auch auf der Rückseite der Hornhaut. In diesem Abschnitt wird die letzte Arbeit von Fuchs über Cyklitis besprochen. Bezüglich der kollateralen Entzündung des Sehnerven, wie sie vorkommt, wird auf die Arbeit seines Schülers van den Berg (klin. Mon. für Augenheilk. 1908) verwiesen. V. Die entzündliche Neubildung im Glaskörper und die Hyalitismembran. In diesem Kapitel werden an der Hand von Beobachtungen, die in den Arbeiten von Wentzel und Beet niedergelegt sind, die Momente hervorgehoben, welche die Sonderung der Begriffe Hyalitis-Cyklitis erfordern. Ausserdem werden die in den Membranen gefundenen Pigmentstränge erörtert, welche als neuer Befund gelten können. Am Schlusse der Arbeit wird nun das klinische Bild der Cyklitis scharf umgrenzt. Ätiologisch überwiegt die Tuberkulose die Syphilis, in höheren Altersstufen ist die Tuberkulose bei Frauen am häufigsten vertreten. Die postoperative Cyklitis, wie sie auch Schirmer und Peters fast epidemisch sahen, hat Verf. ebenfalls gehäuft auftreten gesehen, als er neue, von der Hand des Assistenten gehaltene Lidhalter bei der Staroperation gebrauchte. Er ist dann mit Vorteil zum Clarkeschen Lidhalter zurückgekehrt. Der weiteren Erläuterung werden 60 Fälle zugrunde gelegt. Es werden die einzelnen Symptome hervorgehoben, besonders die Descemetbeschläge. An der Linse kommen vor Niederschläge auf der Kapsel, vorübergehende Myopie, schliesslich Trübungen. Die Iris hatte in einzelnen Fällen kleine Knötchen aufzuweisen. Schliesslich werden die Glaskörpertrübungen, die Komplikationen mit Glaukom, Druckerhöhung usw. besprochen. Die ganze

Arbeit baut sich auf sehr breiter Grundlage auf und ist daher um so wertvoller, als langjährige eigene Arbeiten zu den interessanten Schlüssen geführt haben; Straub muss zu den sorgfältigen Beobachtern und Kennern der schwierigen Krankheitsbilder des Glaskörpers und der Uvea gezählt werden.

Terlinck (1604) zeigt zwei Fälle von plötzlicher Iritis einige Tage nach Salvarsan-Injektion.

Guibert (1587) betrachtet als eine häufige Ursache sogen. idiopathischer oder auch rheumatischer Iritiden die gastrointestinale Infektion. Er hat drei derartige Fälle beobachtet, die früher bei mehrfachen Rückfällen in der üblichen Weise behandelt worden waren. Erst auf eine entsprechende Regelung der Diät und regelmäfsiger Darreichung von Milchfermenten (Bulgarine Thépenier) blieben die Augen rezidivfrei. Causé.

Kreibich (1591) teilt Fälle mit, bei denen das Arthigon sehr wirksam eine Iritis beeinflusste, deren Ätiologie wohl als gonorrhoisch angesehen werden konnte. In einigen Fällen war eine Neuritis optica als Begleiterscheinung zu beobachten. Das typische Krankheitsbild weist einige häufiger wiederkehrende Symptome auf, so z. B. staubige Glaskörpertrübungen, verwaschene Papillen, geschlängelte Netzhautgefässe. Es werden kurz 13 Krankengeschichten mitgeteilt, welche gleichmäfsig die günstige Beeinflussung des Arthigons zeigen. Es ist dies die erste Mitteilung über die Gonokokkenvakzine von augenärztlicher Seite.

Behr (1579) erläutert zunächst den Gedanken, dass nicht allein die Experimente am Tier unser Verständnis von den Pupillen-Reflexbahnen zu fördern imstande sind, sondern dass klinische Beobachtungen bei systematischer Fragestellung auch das Problem anzufassen geeignet sind. So zeigte die hemianopische Lichtstarre (von Wernicke, Wilbrand), dass die klinische Beobachtung zur Erforschung des Reflexbogens bedeutungsvoll ist; es ergab sich daraus die Vereinigung der Fasern homonymer Netzhauthälften in einem Tractus opticus. Es kam dann weiter die Frage von der Dissoziation der visuellen und pupillomotorischen Bahnen, welche indessen den Wert der klinischen Prüfung nur wenig zu beeinträchtigen imstande sein wird. Hess hält den Beweis von erhaltener Lichtreaktion bei Amaurose für sehr schwierig, alle Möglichkeiten falscher Beobachtung sind zu erwägen. In der Netzhaut ist die Identität der Zapfen für beide Funktionen (visuell und pupillomotorisch) von Hess festgestellt. Verf. bringt nur 2 Fälle, welche bei allen Kautelen den Nachweis erhaltener Reaktion bei Amaurose gestatten. Für beide Funktionen gibt es also im Optikus zentral laufende, gesonderte Fasern. Trendelenburg hat an Katzen den Traktus einseitig durchschnitten und neue halbseitige Unterwertigkeit bzw. Lichtstarre erreicht. Es ist nun ebenso wichtig wie interessant zu wissen, ob die vereinigten Fasern vom Traktus aus eine oder beide Kernregionen erreichen; wenn nur eine, dann ist die gleichseitige gemeint. Weiter haben sich auch innige anatomische Beziehungen zwischen einem Traktus und dem anderen Kerngebiet ergeben, da ja die im Traktus liegenden vereinten, gekreuzten und ungekreuzten Bahnen als geschlossenes Bündel beisammen zu bleiben und, sich mit denen des anderen Traktus zentral kreuzend, in das andere Kerngebiet einzulaufen scheinen. Dies näher zu beweisen stellte sich Verf. zur Aufgabe. Es eignet sich ein kurzes Referat nicht, diese Untersuchungsmethoden näher zu schildern; es wurde der von Behr früher angegebene Apparat benutzt, die Pupillenweite wurde

nach dem Haabschen Pupillenmesser angegeben. Es ergab sich, dass bei Fällen einseitiger Reflextaubheit es eine verschiedenartige Pupillenbewegung gab, je nachdem die nasalen oder temporalen Hälften gereizt wurden; und zwar fand sich bei Belichtung der nasalen Hälfte des sehenden Auges eine prompte Verengerung dort, während die andere sich eher erweitert, und umgekehrt. In gleicher Weise wurden Untersuchungen bei Einäugigen vorgenommen, deren Ergebnisse mitgeteilt werden. Aus allen Prüfungen ergibt sich, dass wahrscheinlich die makularen Pupillenelemente mit beiden Kerngebieten in Verbindung stehen, dass also die Makula pupillomotorisch doppelt versorgt wird, wie es wohl auch für die visuelle Funktion der Fall ist. Es folgen nun Erörterungen über Pupillenweite und Pupillendifferenz, indem theoretisch wie klinisch sich ergibt, dass die Pupillendifferenz mit der Abnahme der Beleuchtungsintensität zunimmt. Daran schliessen sich Beobachtungen bei einseitiger reflektorischer Starre, nach gleichen Prinzipien geprüft. Einzelne Fälle werden angeführt, welche geeignet sind, die Ansicht von der zentralen Kreuzung der Pupillenbahnen vor dem Einstrahlen in das Kerngebiet zu stützen. Es folgen dann Fälle einseitiger totaler Lichtstarre, welche ebenfalls obige Annahme zu stärken geeignet sind; der Unterschied liegt bei einseitiger reflektorischer oder absoluter Lichtstarre nur in der Lokalisation des Herdes; bei letzterer liegt derselbe schon im Kerngebiet selbst, bei ersterer noch im zentripetalen Reflexbogen. Daher haben wir bei reflektorischer Starre engere, bei absoluter weitere Pupille, wie schon Bach angab. Am Schlusse finden sich interessante Folgerungen aus Gesichtsfelddefekten für die Pupillendifferenz an der Hand einzelner Beobachtungen, auf deren Einzelheiten hier nicht eingegangen werden kann. Die Zusammenfassung bringt noch einmal die Schlüsse dieser sehr komplizierten, aber ebenso wertvollen Beobachtungsreihen für unser Verständnis von den Pupillenreflexbahnen am menschlichen Sehapparat.

In bezug auf einen Fall wechselnder Mydriasis, die an einem fünfjährigen Mädchen mit Ptosis am rechten Auge beobachtet wurde, nimmt Mosso (1595) an, dass es sich um leichte irritative Zustände handeln müsse, welche bei Individuen mit leicht erregbarem Nervensystem, wie Frauen und Kinder, auftreten, bei welchem die Pupille sich nicht erweitert zeigen kann, weil der Tonus des Iris-Schliessmuskels die leichte Kontraktur der Dilatation besiegt. Was nun die Miosis anbelangt, die schneller und stärker ist, so beobachtet man häufig Bewegungen, die mit Konvergenz und Abduktion auftreten, welche die Kontraktur des Pupillenschliessmuskels erhöhen.

Calderaro.

Stursberg (1603) berichtet: Ein Patient mit schwerer Kopfverletzung bekommt Kopfschmerzen, Rückenschmerzen, Sprachstörung, Erregbarkeit, Sehschwäche; dazu Pupille r. $>$ l., links reflektorische Starre, rechts Lichtreaktion träge, keine deutliche Konvergenzreaktion. Die Papillen sind verdächtig, doch sichere Erkrankung des Sehnerven nicht nachweisbar. Blutuntersuchung negativ; Wassermann negativ. Der Verdacht auf Tabes ist nicht zu erhärten. Es ist schliesslich möglich, die Pupillenstörung als eine Folge des Kopftraumas anzusehen.

Rochon-Duvigneaud und Heitz (1598) untersuchten 16 Tabiker nach Verlauf von sieben Jahren wieder und fanden die Pupillenstörungen z. T. verändert vor. Die Pupillenweite hatte im allgemeinen zugenommen, die Unregelmäfsigkeit in der Form lässt etwas nach; die Lichtreaktion kann

sich lange erhalten, wenn sie nicht schon frühzeitig verschwunden ist. Die Konvergenzreaktion kann sich halten sogar bei Leuten, die infolge Atrophie des Optikus erblindet sind. Bei allen 16 Patienten war eine aktive Therapie nicht eingeleitet worden.

Reiche (1597) bespricht zuerst die Literatur zur Frage der reflektorischen Pupillenstarre bei den verschiedensten Anlässen, so z. B. einseitig bei Tabes, Paralyse; oft liess sich keine Ätiologie feststellen. Er geht dann auf das Trauma als Ursache ein und bringt schliesslich eine eigene Beobachtung aus der Bonner mediz. Klinik. Es bestand jahrelang nach einer Schädelverletzung durch Explosion eine einseitige Pupillenstarre, welche nicht etwa auf ein beginnendes Nervenleiden zu beziehen war. Wassermann negativ. Ausserdem war die Pupille auf der erkrankten Seite verengt, ein Symptom, das auf den Halssympathikus bezogen werden muss. Diese Fälle sind ausserordentlich kompliziert, schwer zu beurteilen, da es immerhin schwierig erscheint, den Herd für das Symptom zu lokalisieren. Alle anderen Möglichkeiten der Deutung müssen vorher durch sorgfältigste Prüfung ausgeschaltet werden.

Unter den nervösen Störungen bei Tuberkulose erwähnt Muralt (1596) die bei etwa 50% zu findende Pupillendifferenz, ein Symptom, welches durch frühzeitiges Auftreten differentialdiagnostische Bedeutung erhält. Meist ist die Pupille der erkrankten oder schwerer erkrankten Seite weiter. Die Ursache ist zu suchen in einer lokalen Reizung des Sympathikus und zwar am Halse infolge entzündlicher Vorgänge an der Lungen- oder Brustfellspitze. Das Symptom kann anhalten, zurückgehen, wechselnd auftreten; wenn es allein besteht, ist seine tuberkulöse Herkunft nur sehr mit Vorbehalt auszusprechen.

Hegner (1588) hat 34 Fälle von Augenleiden mit dem Dialysierverfahren geprüft und Uveagewebe von Schweinsaugen benutzt. In 2 Fällen frischer sympathischer Ophthalmie und 11 Fällen von Uveitis nach einem Trauma liessen sich spezifische Schutzfermente nachweisen. In 6 Fällen von Uveaerkrankungen ohne Trauma war die Reaktion negativ geblieben.

XVI. Linse.

Ref.: Nicolai.

1607) **Brailley: Eine Methode der Nachstaroperation.** Ophthalmoscope. 1913. S. 600.

*1608) **Clapp, C. A.: A Communication upon the Weight of Infants Lenses and their solids.** Arch. of Ophthalm. Vol. XLII, Nr. 6.

*1609) **Dalencour: Le traitement médical de la cataracte.** La clinique ophtalm. T. XIX, S. 543—550.

*1610) **Dor: A propos du traitement médical de la cataracte.** La clinique ophtalm. T. XIX, S. 621—624.

1611) **Ewing: A new method of delivering the lens in its capsule.** The amer. journal of ophthalm. 1913. S. 326.

*1612) **Fergus: Bakteriologische Untersuchung der Bindehaut vor Operationen.** Ophthalmic Review. 1913. S. 304.

*1613) **Gebb: Zur Biologie des Linseneiweiss.** Greifsw. med. Verein. 18. 7. 13. Ref. Deutsche med. Wochenschr. Nr. 49, S. 2435.

*1614) v. Grósz: **The methods of cataract extraction practised in the royal Hungarian university eye Hospital, Nr. 1, Budapest.** The ophthalm. S. 576.

1615) **Hess: Über Schädigungen des Auges durch Licht.** Arch. f. Augenheilk. Bd. 75, S. 127. (Ref. siehe Nr. 1130.)

*1616) **Holloway, T. B.: Unusual types of punctated cataract.** (Ungewöhnliche Fälle von Cataracta punctata.) Ophthalm. Record. Aug. 1913.

1617) **Jackson, Edw.: Discission of the Chrystalline Lens.** Arch. of Ophthalm. Vol. XLII, Nr. 6.

*1618) **Isambert: Note sur un nouveau procédé d'extraction du cristallin.** Soc. d'ophtalm. de Paris Octobre 1913. Annal. d'oculist. T. CL, S. 393.

*1619) **Kuhnt: Ein Beitrag zur Behandlung der Infektionen nach der Starausziehung.** Zeitschr. f. Augenheilk. XXX, Oktober, S. 328.

1620) **Maddox: Eine Methode, Stargläser genau anzupassen.** Ophthalmic Review. 1913. S. 261.

*1621) **Mellinghoff: Ein weiterer Beitrag zum Verhalten der Linse nach Eisensplitterverletzung.** Klin. Monatsbl. f. Augenheilk. 1913. II. S. 687.

*1622) **Meyer-Steineg: Zur Frage der nicht operativen Behandlung des Altersstars.** Wochenschr. f. Ther. u. Hyg. d. Auges. 1913. Nr. 46.

*1623) **Paderstein: Zur Literatur der Eisensplitter in durchsichtiger Linse.** Klin. Monatsbl. f. Augenheilk. 1913. II. S. 692.

*1624) **Prélat: Diagnostic des opacités traumatiques du cristallin sans plaie des membranes externes.** Arch. d'ophtalm. T. XXXIII, S. 692—699.

*1625) **Schieck: Über endogene Infektion nach Staroperation.** Zeitschr. f. Augenheilk. XXX. Dez. S. 491.

*1626) **Stoeltzner: Über Tetaniekatarakt.** Zeitschr. f. Kinderheilk. VII. S. 425.

*1627) **Szpitter: Ein Fall von endogener Infektion.** Verein d. Augenärzte v. Ost- u. Westpreussen. 1. 6. 13.

*1628) **Triebenstein: Untersuchungen über Tetanie und Altersstar.** Nordwestdeutsche augenärztl. Vereinigung. Hamburg. 25. 10. 13.

1629) **Truc: De la biiridectomie ou double iridectomie supérieure préparatoire puis inférieure combinée dans les cataractes adhérentes de l'uvéite chronique.** Revue générale d'optalm. T. XXXII, S. 529—530, cfr. Nr. 1604 a.

*1630) **Tjumjantzew: Über Differenzierung der Katarakt vom Glaukom in deren Frühstadien.** Westn. Ophthalm. XXX. S. 348.

*1631) **Wibaut, F.: Cataracta traumatica mit Brechungsveränderungen während der Aufhellung.** Nederl. Tijdschr. voor Geneesk. 1913. II. Nr. 15.

*1632) **Zydek: Über die Erblichkeit der Alterskatarakt.** Inaug.-Diss. Rostock. 1913.

Clapp (1608) wog die Linsen von 16 kindlichen Augen und fand folgende Zahlen:

		Alter	Gewicht der Linse	Gewicht der Trocken-substanz	Prozent der Trocken-substanz
Durchschnittswerte . .		43	95,5 mg	26,5 mg	27,57
Grenzwerte	min. . . .	7	91,0 „	20,7 „	24,52
	max. . . .	150	120,6 „	37,8 „	34,22

Treutler.

Holloway (1616) beobachtete drei Fälle, zwei Brüder und eine Schwester, in welchen sich bei fokaler Beleuchtung unregelmäfsige Trübungen der Rinde unter der Kapsel zeigten. Diese waren grau, manchmal ins Blaue übergehend. Auch in der hinteren Rinde fanden sich solche Stellen. Der Linsenkern war klar. Er erwähnt fünf weitere Fälle von vorderen und hinteren Linsentrübungen von blauer oder grüner Farbe. Er nimmt an, dass sie kongenital seien. Alling.

Triebenstein (1628) und Fischer haben nach Analogie der Arbeiten von Hesse und Phleps 50 Fälle von Altersstar durchgesucht und fanden in 92 % Anzeichen von Tetanie; obige Verff. hatten bei 43 Fällen von Schichtstar in 83 % Tetanie gefunden. Somit folgern sie einen Zusammenhang zwischen Star und Tetanie, um so berechtigter, als in kataraktfreien Fällen die Prüfung auf Tetanie stets negativ ausgefallen war. Diese Ergebnisse werfen auf die Untersuchungen über die Entstehung des Altersstars einiges Licht.

Stoeltzner (1626) hat schon 1906 die Theorie aufgestellt, dass die Kindertetanie auf einer Ca-Stauung in den Gewebsflüssigkeiten beruhe; andere haben angenommen, dass Blut und Weichteile an Ca verarmt seien. Verf. hat nun experimentelle Versuche gemacht, indem er Linsen von Tieren in Lösungen einlegte und das Verhalten dem Gehalt an Salzen gegenüber prüfte. Es fand sich, dass gerade in linsenisotonischen Lösungen von Ca-Salzen ausnahmslos eine starke Trübung eintrat, in Ca-freien Lösungen aber nicht. Diese Ergebnisse sprechen für die Theorie der Ca-Stauung, vorausgesetzt, dass diese Linsentrübungen denen bei der Tetaniekatarakt gleichartig zu erachten sind. Histologisch kann diese Linsentrübung mit der Tetaniekatarakt gut verglichen werden.

Tjumjantzew (1630) lässt beim Sehen von Farbenringen durch ein pupillengrosses Diaphragma sehen und folgert auf Linsentrübung, wenn die farbigen Ringe verschwinden, bei Fortbestehen derselben auf Glaukom. Dies ist ein sehr einfaches Mittel der Unterscheidung.

Nach einigen Erörterungen über Vererbung der Starformen, der Schichtstare sowie der Totalstare, hat Zydek (1632) die von Peters in dieser Hinsicht aufgestellten Anschauungen sich zu eigen gemacht und setzt neben die Möglichkeit direkter Vererbung die Möglichkeit einer indirekten durch toxische Einflüsse, z. B. sprechen dabei Gicht, Diabetes, Arteriosklerose mit. Verf. hat das vorhandene Material im Lichte der modernen Vererbungslehre noch einmal kritisch geprüft; es findet sich hierbei die Tatsache wiederholt ausgesprochen, dass der Altersstar direkt von Generation zu Generation vererbt wird, und zwar meist als präsenile Form; vereinzelt wird auch erwähnt, dass die Anlage zu Star vererbt werden kann, z. B. Gefässerkrankung oder Dyskrasie. Im weiteren Abschnitt werden nun zahlreiche kasuistische Mitteilungen über vererbte Starformen wiedergegeben; schliesslich die Arbeit von Nettleship eingehender besprochen. Nach ihm vererbt sich Alterskatarakt gewöhnlich in mehreren Generationen; in jüngeren tritt Starbildung oft früher auf (Antizipation); die senilen Formen reifen oft in jüngeren Jahren; es sind aber Verschiedenheiten in einzelnen Familien möglich. Die weiblichen Mitglieder werden häufiger befallen, was auch Cahusac fand, welcher gleichfalls eine ausführliche Studie veröffentlicht hat. Es erscheint berechtigt, um dieser Vererbungsfrage weiter nachzuforschen, Material sorg-

fältig zu sammeln, vor allem auch die Unterschiede zwischen subkapsulärem Rindenstar und Nuklearstar anzugeben. Dann wird sich noch ergeben, ob die Linsenfasern selbst oder das Kapselepithel eine minderwertige Anlage darstellt und zur Trübung frühzeitiger als sonst Anlass gibt.

Dor (1610) macht einige Bemerkungen zur medikamentösen Kataraktbehandlung; er empfiehlt eine 2%ige Jodnatrium-Chlorkalziumlösung, mit der 1—2mal täglich Augenbäder von 20—30 Minuten Dauer zu machen sind. Dor hat zu diesem Zweck besondere Augenbäder konstruiert. Die Behandlung muss monate-, manchmal jahrelang fortgesetzt werden. Die Erhaltung des Status quo ist die Regel, erhebliche Besserungen der Sehschärfe sind sehr häufig zu beobachten. Dor wendet diese Methode bereits seit 10 Jahren an. Causé.

Dalencour (1609) bespricht die medikamentöse Kataraktbehandlung. Nach Aufzählung der bisher von verschiedenen Autoren gebrauchten Methoden empfiehlt er folgendes kombinierte Programm für die medikamentöse Behandlung: Mehrmals täglich wiederholte Einträufelung einer $^1/_2$%igen Jodkaliumlösung; zweimal täglich protrahierte Augenbäder (20 Minuten lang!) einer Mischung von Jodkalium mit Chlorkalzium (1%); später zweimal wöchentlich subkonjunktivale Injektion von 20 Tropfen Hg-Lösung mit Kochsalz; schliesslich subkonjunktivale Injektion mit Enesol in derselben Weise. Causé.

Meyer-Steineg (1622) zieht gegen die so verbreitete Ansicht zu Felde, als ob der Altersstar einer nicht operativen Behandlung gänzlich unzugänglich wäre. Die Tatsache, dass wir seine Entstehung nicht kennen, schliesst doch nicht aus, therapeutisch alle Wege zu versuchen. Verf. geht dabei von der aufsaugenden Wirkung des Jod aus, nimmt aber nur schwache Lösungen. Er verordnet Jodnatrium $^1/_2$%, oder kombiniert mit Dioninlösung $^1/_2$%; während vom Arzte selbst alle 8—10 Tage eine 2%ige Dioninlösung zur Anwendung kam. Daneben wurde Jod innerlich gegeben, und zwar Jodglidine, beginnend mit $^1/_2$ Tablette täglich und ansteigend bis $1^1/_2$ Tablette. Dabei wurden alkalische Wässer getrunken, wöchentlich auch eine Schwitzkur mit Aspirin angewandt. Die Erfolge treten nach etwa einem Monat zutage und bestanden in Aufsaugung der beginnenden Trübungen, z. T. Stillstand derselben, Besserung des Sehvermögens. Wenn auch erst 25 Fälle in dieser Weise behandelt sind, glaubt Verf. schon jetzt sagen zu dürfen, dass auf diesem Wege in vielen Fällen etwas zu erreichen ist. Weitere Beobachtungen über längere Zeit fehlen noch; vor allem ist die Frage zu beantworten, ob tatsächlich die Operation in einem Falle auf Grund der vorzüglichen Wirkung der medikamentösen Therapie unterbleiben konnte. Diese Methode wird ja sicher Anklang finden, da bei vielen alten Patienten die Scheu, sich operieren zu lassen, recht gross ist, und daher jede andere Art der Behandlung freudig begrüsst werden wird.

Die postoperative Entzündung nach Staroperation hat, wie Schieck (1625) bemerkt, meist ihre Ursache in einer vom Bindehautsack ausgehenden Infektion; sehr selten kann eine bakterielle Infektion von der Blutbahn aus in Betracht kommen. Der Verf. berichtet über einen Fall, in dem 12 Tage nach gutem Heilverlauf mit einer infektiösen Allgemeinerkrankung eine schwere Iridocyklitis sich einstellte. Die Wunde selbst war nicht infiltriert. Der Ausgang war günstig; ob das angewandte Deutschmann-Serum hier eine gute Wirkung erzielt hat, bleibt dahingestellt. In

diesem Falle kann wohl ziemlich einwandfrei von einer endogenen Infektion gesprochen werden; es ist möglich, dass das Trauma der Operation die Widerstandskraft soweit herabgesetzt hat, dass eine bakterielle Ansiedelung vom Blute aus möglich war.

Sehr gefährlich sind die postoperativen Infektionen bei der Staroperation, die, wie Kuhnt (1619) berichtet, zwar zu den Seltenheiten gehören, aber gerade sehr schwer zu behandeln sind. Verf. hat empfohlen, die infiltrierten Wundlefzen abzutragen, das Exsudat abzulassen, Irrigation mit Kochsalzlösung oder Hydrarg. oxycyanat.-Lösung, schliesslich Deckung der Öffnung mit Bindehautteilen. In zwei weiteren Fällen erreichte Kuhnt ein günstiges Resultat, indem er die Wundöffnung täglich sprengte und das Kammerwasser ablaufen liess, bis die Infiltration der Ränder sowie die Verfärbung der Regenbogenhaut aufhörten. In dem einen Fall ging noch eine Schmierkur nebenher, deren Wirkung aber wohl ebenso wenig wie die Einträufelung von Pneumokokkenserum in Betracht zu ziehen ist. Es ist die Methode, wenn auch noch wenig erprobt, bei der Schwere derartiger Fälle wert, weiter geprüft zu werden.

Szpitter (1627) sah eine Infektion nach Kataraktoperation mit Ausgang in Atrophia bulbi, welche sich wahrscheinlich an ein Unterschenkelgeschwür angeschlossen hatte. Beginn der Erkrankung war einige Tage nach der Operation.

Fergus (1612) macht vor jeder Extraktion eine Impfung von der Bindehaut auf Agar oder Serum und spült täglich mit physiol. Kochsalzlösung ab. Eiterung ist nie vorgekommen, Iritis in 1% der operierten Fälle.

Isambert (1618) gibt eine neue Methode der Linsenextraktion an: die Nadel einer Pravazschen Spritze wird in den Glaskörper hinter den hinteren Linsenpol eingeführt, hierauf in der gewöhnlichen Weise Schnitt und Diszission der Linse ausgeführt, darauf ganz langsam einige Tropfen Wasser in den Glaskörper eingespritzt, worauf die Linse zunächst in die Vorderkammer und dann durch die Wunde austritt. Isambert hat sein Verfahren bisher nur beim Kaninchen ausgeführt, er will es aber auch beim Menschen anwenden. Causé.

Grósz (1614) berichtet auf dem Oxforder Ophthalmologenkongress über seine Methode der Staroperation. Die Technik ist folgende: Zuerst Lappenschnitt im Limbus mit Konjunktivallappen. Dann Iridektomie, darauf Eröffnung der Kapsel mit der Kapselpinzette, und zwar soll möglichst viel Kapsel herausgezogen werden. Entbindung der Linse und Ausschaufelung der Linsenreste mit Graefes und Davielschem Löffel. Höhl.

Jackson (1617) gibt eine zusammenfassende Abhandlung über die Diszission der Linse. Erwähnenswert ist daraus folgendes: Die Empfehlung J.s, die dieser vor 14 Jahren machte, man möge nicht durch die Kornea, sondern durch den Limbus einstechen, findet sich bestätigt nur in 5 Lehrbüchern, trotzdem ist sie noch jetzt gültig. Im Gegensatz zu Kuhnt u. a. sticht J. direkt durch die Kapsel bis in das Zentrum des Kernes ein, was er besonders bei älteren Kindern und Erwachsenen empfiehlt. Wird eine zweite Diszission nötig, so soll man möglichst suchen, den Kern zu zerteilen, durch Drehung der Nadel in demselben und Schnitte in verschiedener Richtung. Von den Instrumenten bevorzugt J. die Bowmansche und Knappsche

Nadel; bei Trennungen von restierenden Membranen das Nadelmesser von Hays-Ziegler. Verf. nimmt die Diszission vor bei Personen bis zu 30 Jahren. Sogar zwei über 40 Jahre alte Patienten hat er noch mit Erfolg diszindiert. Treutler.

Wibaut (1631) gibt die Krankengeschichte eines 41jährigen Schmiedes mit einem Stahlsplitter in der Netzhaut, welcher Hornhaut, Iris und Linse durchbohrt hatte. Die vorher konstatierte Hypermetropie von 1 D. war einige Stunden nach dem Unfall in Myopie 0,5 D. verändert, bei strichförmiger Trübung des Linsenstichkanals. Daneben bestand ein hinterer Polarstar. Die, nach Entfernung des Splitters mittels Skleralschnitt ohne Glaskörperverlust, schnell auftretende komplette diffuse Linsentrübung hellte sich in kurzer Zeit wieder auf, der Polarsternstar jedoch sehr langsam. Während der Aufhellung änderte sich die Brechung des Auges innerhalb einer Woche von M. 2 D. in H. 5 D., und nach Aussetzung der Atropine schliesslich in H. 3 D., mit einer korrigierten Sehschärfe von $^6/_{10}$. Verf. meint, dass die anfängliche Myopie durch Flüssigkeitsaufnahme und Linsenschwellung, die spätere Hypermetropie durch Resorption und Substanzverlust der Linse erklärt werden müsse. Visser.

Prélat (1624) bespricht die Diagnose und Prognose der traumatischen Linsentrübungen ohne Verletzung der äusseren Bulbushüllen. Die Diagnose zwischen Katarakt und vorübergehender Trübung ist in diesen Fällen besonders wichtig. In Fällen von Hyphäma oder Ödem der Kornea ist immer bei erweiterter Pupille (Tension!) zu untersuchen. Handelt es sich um eine wolkige, kurz nach dem Trauma aufgetretene Trübung, die noch die Untersuchung des Augenhintergrundes gestattet, hat sie rasch ihr Maximum erreicht, um dann allmählich an Intensität abzunehmen, und fehlt eine Kapselwunde, dann ist die Wahrscheinlichkeit sehr gross, dass es eine transitorische Trübung ist, die besonders bei einem jugendlichen Individuum zur völligen Herstellung des Sehvermögens führen wird. Doch kann auch eine inzipiente Katarakt in der gleichen Stern- oder Speichenform auftreten, wie eine vorübergehende Trübung. Im allgemeinen kann man sagen, dass eine Trübung, die länger wie 6 Monate besteht, als eine Katarakt betrachtet und behandelt werden kann. Eine vorübergehende Trübung kann schon nach 14 Tagen resorbiert sein. Differentialdiagnostisch ist bei der traumatischen Katarakt die rasche Resorption einer jugendlichen Linse und Linsenluxation heranzuziehen. Das ätiologische Moment des Trauma ist in den Fällen vorübergehender Linsentrübung leicht festzustellen, ebenso, wenn eine Kapselwunde zu konstatieren ist. In allen anderen Fällen ist die Diagnose einer traumatischen Katarakt eigentlich nur per exclusionem möglich. Es gibt traumatische Stare, die erst lange nach einer Kontusion des Auges sich zeigen, der zunächst gar kein besonderer Wert beigelegt wurde. Bei der ätiologischen Differentialdiagnose ist zu berücksichtigen: das Alter, bis zu einem gewissen Grade die Einseitigkeit der Affektion, Vorhandensein anderer Zeichen, die auf ein Trauma hinweisen (Lider, Projektion). Ist eine Kapselverletzung vorhanden, dann erfolgt die Entwicklung der Katarakt rasch, handelt es sich um einen Kontusionsstar ohne Kapselwunde, dann dauert die Entwicklung länger, doch kommt es fast immer zur totalen Katarakt. Causé.

Wibaut (1631) berichtet von einer Linsenverletzung durch Stahlsplitter; Aufhellung der traumatischen diffusen Trübung in wenigen Tagen. Nach der Aufhellung hatte das Auge 5 D. Hyperopie, vorher 0,5 D. Myopie. Wahr-

scheinlich ist der Aufhellungsprozess mit einem Substanzverlust der Linse einhergegangen.

Paderstein (1623) vervollständigt die Literatur über Eisensplitter in der durchsichtigen Linse durch einige Fälle (Lewis, Isakowitz, Nottage). Elschnig hält das reaktionslose Einheilen fast ausgeschlossen, nur allenfalls möglich, wenn der Splitter vorn an der Kapsel von Epithel umschlossen liegt.

Ein Splitter in der Linse, nahe dem vorderen Pol, wurde glatt entfernt, darnach beobachtete Mellinghoff (1621), und zwar nach etwa 6 Monaten, eine schnell um sich greifende Linsentrübung, die zur operativen Entfernung der Starmassen führte. $S = {}^{6}/_{7,5}$ mit + 14 D. Es ist an diesem Falle auffällig, dass die Trübung so spät folgte; schwer ist es, für dies Verhalten eine ausreichende Erklärung zu finden. Verf. meint, dass mit dem winzigen Splitter noch andere Teilchen von schädlichem Charakter in die Linse gelangt seien, welche bei dem langsamen Stoffwechsel der Linse erst spät zu den Veränderungen führten. Die Literatur ist reich an ähnlichen Beobachtungen und wird kritisch besprochen.

Gebb (1613) berichtet über die Versuche mit dem Abderhaldenschen Dialysierverfahren. Das Serum von Starkranken hat sich von dem Serum nicht Starkranker nach obiger Methode nicht unterscheiden lassen. Bei der optischen Methode ergab sich, dass bei Starfreien die Drehung am Polarisationsapparat stärker war als bei regulärem Serum. Es ist möglich, dass es gelingt, mit dem Dialysierverfahren dem Kataraktproblem näherzukommen.

XVII. Glaskörper und Aderhaut.

Ref.: Kümmell.

*1633) **Brav, A.: Sarcoma of the choroid.** Journ. Amer. Med. Ass. Aug. 30. 1913.

*1634) **Cohen, D. E.: Über die Topographie des in atrophischen Augen gebildeten Knochens.** Inaug.-Diss. Amsterdam 1913.

*1635) **Lange: Zur Lehre vom Sarkom der Aderhaut mit Berücksichtigung der experimentellen Geschwulstforschung und der modernen Anschauungen der Histogenese der Tumoren.** Klin. Monatsbl. f. Augenheilk. Bd. 51, Okt.-Nov., S. 537.

*1636) **Marquez: Cordon artériel prépapillaire pénétrant dans le corps vitré.** Arch. d'ophtalm. T. XXXIII, S. 631—635.

1637) **Rados: Experimentelle Untersuchungen über die hämatogene Metastase im Auge, nebst Bemerkungen über die Histologie der experimentellen, metastatischen Ophthalmie.** v. Graefes Arch. f. Ophthalm. Bd. 86, H. 2, S. 213. (cf. Ref. Nr. 1351.)

*1638) **Rutten: Rétrocession d'une panophtalmite.** (Rückgang einer Panophthalmie.) Soc. belge d'ophtalm. Nov. 1913.

*1639) **Salus: Angiom der Aderhaut.** Zeitschr. f. Augenheilk. Bd. 30. Okt. S. 317.

*1640) **Sautter, A. C.: A case of macular hole.** (Fall von makularer Lochbildung.) Ann. of Ophthalm. July 1913.

1641) **Steinbeck: Über Glaskörpererkrankungen.** Zeitschr. f. Veterinärkunde. Bd. 25. H. 8 u. 9.

*1642) **Treacher Collins: A pathological report upon a case of Doynes chorioiditis (Honeycomb or family chorioiditis).** The Ophthalm. S. 513.

1643) **Weiss: Ein eigenartiger ophthalmoskopischer Befund (angeb. lokale Sklerose der Aderhautgefässe eines Auges).** Wochenschr. f. Ther. u. Hyg. d. Auges. Heft 1.

Marquez (1636) beobachtete bei einem 22jährigen Fräulein mit Strabismus divergens eine in den Glaskörper weit in spiraligen Windungen vordringende Arterienschlinge. Bei der Betrachtung im umgekehrten Bilde wurde die Länge der Schlinge auf 2 cm geschätzt, während sich als wahrscheinliche Länge derselben bei der Untersuchung im aufrechten Bilde nahezu 3 mm herausstellte. Bei Kompression des Auges war deutlicher Arterienpuls in der Schlinge zu sehen und eine wellenförmige Bewegung. Die Sehschärfe des Auges war auf $^1/_6$ herabgesetzt. Causé.

Rutten (1638). Infolge perforierender Eisensplitterverletzung bildete sich Panophthalmie mit Trübung der Linse aus. Injektion von Diphtherie-Serum, Kauterisation mit dem Brenner und mit Jodtinktur, Schmierkur und Jodkali führten Restitutio ad integrum herbei. Danis.

Brav (1633) beschreibt einen Fall von Sarkom bei einem 18 Jahre alten Mädchen (Melanosarkom). Patientin starb nach 8 Jahren an Lebermetastasen. Alling.

Salus (1639) Fall von Angiom der Aderhaut bei einer 20jähr. Patientin ist dadurch interessant, dass sich ausser den mit Blut gefüllten Räumen auch solche finden, die Lymphe enthalten. Die Netzhaut zeigte in der Umgebung des Tumors starke cystoide Entartung, während Ablösung nur im Gebiet der Geschwulst selbst bestand; jene hatte klinisch nur sehr langsam zugenommen. Ohne Zeichen entzündlicher Prozesse war es zu Verwachsungen der Netzhaut und ihrer Unterlage gekommen, sowie zu bindegewebiger Auflagerung mit Kochenbildung auf dem Tumor. Klinisch käme zur Differentialdiagnose event. in Betracht: 1. Die starke Erweiterung der Aderhautgefässe in der weitern Umgebung des Tumors. 2. Das Fehlen von entzündlichen Erscheinungen. 3. Die Farbe der Vorwölbung, bedingt durch die stets dem Tumor aufsitzende Platte (weisslich, gelblich-bläulich, weiss). Von der Durchleuchtung ist nichts zu erwarten, dagegen kommt als unterstützend in Betracht das Vorhandensein von Naevi vasculosi im Gesicht, das Alter und das langsame Wachstum.

Sautter (1640) beschreibt einen Fall von alter Chorioiditis; die beiden Sehnerven waren in ihrer temporalen Seite atrophisch. In der Gegend der Makula fand sich eine dunkle, etwas tiefer liegende Zone, die von einem grauen Ring umgeben war. Die Krankengeschichte ergab ein Trauma. Die Aussparung ist grösser wie jede bis jetzt beschriebene. Alling.

In dem von Treacher Collins (1642) berichteten Fall fand sich zwischen Chorioidea und Retina in der Nähe der Papille eine Lage hyalinen Gewebes. Diese hyaline Substanz hat dieselbe histologische Beschaffenheit und Farbenreaktion wie die als «Drusen» bezeichneten Knötchen. Sie stammt vom Pigmentepithel, Aderhaut- und Netzhautveränderungen sind sekundär. Höhl.

Cohen (1637) beschreibt sieben von ihm untersuchte Augen mit Knochenbildung, unter Beifügung von zahlreichen photographischen Abbildungen anatomischer Präparate. Er betont besonders die starke Vermehrung

und Wucherung der Drusen der Glaslamelle in diesen atrophischen Augen. Er fand, dass die Knochenbildung in verschiedener Weise stattfindet. 1. In unmittelbarer Nähe der Drusen, wo das Knochengewebe die vordere Schicht der Membrana limitans hyaloidea ersetzt. 2. In neugebildetem Bindegewebe, das auf der inneren Seite der Chorioidea liegt. 3. In neugebildetem Bindegewebe (Narbengewebe) in der Chorioidea. Bloss die letztere Form stimmt überein mit der älteren Anschauung, dass das Knochengewebe die Chorio-capillaris ersetzt. Bei der sub 2 genannten Form war die Chorio-capillaris meistens intakt und befand sich das Knochengewebe zwischen dem Pigmentepithel und der äusseren Schicht der Membrana limitans hyaloidea.

B. P. Visser.

XVIII. Glaukom.

Ref.: Kümmell.

*1644) **Constantinesco: L'infection tardive après la trépanation antiglaucomateuse.** La clinique ophtalm. T. XIX, S. 689—695.

*1645) **Cramer: Bemerkung zu der Spätinfektion nach Elliot.** Vereinigung d. Augenärzte der Provinz Sachsen, Anhalts und der Thüringer Lande. 2. Nov. 13. Ref. Klin. Monatsbl. f. Augenheilk. Bd. 51, Dez., S. 771.

*1646) **Ducamp: La Trepanation corneo-sclerale de Elliot.** Paris, Vigot frères. 1913.

*1647) **Elliot: Trephinig in glaucoma, acute and chron.: Miscellanea.** (Verschiedenes von der Trepanation bei akutem und chron. Glaukom.) The Ophthalm. 1913. S. 523 u. 580.

*1648) **v. Grosz: Basale Irisexzision gegen Glaukom.** 9. Jahresvers. d. ungar. ophthalm. Gesellsch.

1649) **Heuse: Erweiterung der vorderen Augenkammer.** Arch. f. Augenheilk. Bd. 75, H. 2. u. 3, S. 222. (cf. Ref.)

*1650) **Harrower, D.: Two Cases of Chronic Glaucoma Simplex Treated by Iridotasis.** Arch. of Ophthalm. Vol. 42, Nr. 5.

*1651) **Heine: Über Glaukombehandlung.** Nordwestdeutsche augenärztl. Vereinigung. 25. Okt. 13. Ref. Klin. Monatsbl. f. Augenheilk. Bd. 51, Dez., S. 759.

*1652) **Keuhenschryver, N. C.: Glaucoma post dialysin retinae.** Inaug.-Diss. Amsterdam 1913.

*1653) **Murakami: Zur pathologischen Anatomie und Pathogenese des Buphthalmus bei Neurofibromatosis.** Klin. Monatsbl. f. Augenheilk. Bd. 51, Okt.-Nov. S. 514.

*1654) **Paderstein: Zur Technik und Indikation der Elliotschen Trepanation.** Berl. ophthalm. Gesellsch. 25. Okt. 13.

*1655) **Rönne: Zur pathologischen Anatomie des Glaucoma simplex.** Klin. Monatsbl. f. Augenheilk. Bd. 51. Okt.-Nov. S. 505.

*1656) **Rollet: Un trépan scléral.** Revue générale d'ophtalm. T. XXXII, S. 530—532.

*1657) **Ruben: Beiträge zur Lehre vom Augendruck und vom Glaukom.** v. Graefes Arch. f. Ophthalm. Bd. 86, H. 2, S. 258.

*1658) **Sattler: Über den gegenwärtigen Stand der Glaukombehandlung.** Berl. klin. Wochenschr. 1913. Nr. 50/51.

*1659) **Schlaefke: Über einen Fall von Hydrophthalmus mit vorderer Synechie und Fehlen der Linse.** v. Graefes Arch. f. Ophthalm. Bd. 86, H. 1, S. 106.

1660) **Stransky: Stranskys Theorie des simplen Glaukoms.** Wochenschr. f. Ther. u. Hyg. d. Auges. Nr. 40.

*1661) **Sulzer et Ayrignac: Des échanges nutritifs des glaucomateux.** Ann. d'oculist. T. CL, S. 245—266.

*1662) **Wallis: The Restoration of the Anterior chamber after Elliots operation.** The Ophthalm. S. 594.

Bei Nachprüfung der Fischerschen Hypothese über die Entstehung des Glaukoms konnte Ruben (1657) feststellen, dass von einer Quellung des Glaskörpers bei Säureeinwirkung nicht die Rede sein kann. Dagegen tritt eine beträchtliche Quellung der Hornhaut und Sklera ein, ebenso wie eine Flächenverkürzung; beides ist reversibel. Am intakten Bulbus erfolgt die Dickenzunahme langsamer, ebenso kann die Hornhaut sogar eine Vergrösserung erfahren. Quellungsfördernde Lösungen steigern den Augendruck, während Salzlösungen einen hemmenden Einfluss hiergegen äussern. Druck und Gewicht gehen nicht parallel. Bei Injektion schwacher Säure ($^n/_{10}$ HCl) in den Glaskörper liess sich gegenüber der durch physiologische Kochsalzlösung erzeugten Drucksteigerung keine Änderung erkennen; der Glaskörper nimmt also an der Säurequellung nicht teil. Auch am lebenden Auge wird die durch subkonjunktivale Säureinjektion erzeugte Drucksteigerung durch Quellung der Bulbushüllen bedingt. Vom Blutdruck ist sie unabhängig, da sie sogar weit über denselben steigen kann. Dauer der Drucksteigerung durchschnittlich 4—24 Stunden, vereinzelt über mehrere Monate. — Die länger dauernde Drucksteigerung wird durch die Kapselquellung, soweit sie unmittelbar auf Säureeinwirkung beruht, nicht bedingt, vielmehr kommen hier sekundäre Quellungen und Schrumpfungen in Betracht, abgesehen von verschiedenen anderen Faktoren. Später kommt vielleicht auch Verlegung der Abflusswege in Frage. Schnabelsche Kavernen wurden gefunden; es handelt sich hier offenbar nicht um Folgen der Drucksteigerung, sondern eher um eine Quellung des Gewebes mit sekundärem Schwund. Die druckherabsetzende Wirkung subkonjunktivaler Salzlösungen bei Glaukom konnte R., ebenso wie andere Autoren, nicht bestätigen. Möglicherweise hängt die Hornhauttrübung bei Glaukom als Ausdruck eines Ödems mit Anhäufung von Milchsäure bei Zirkulationsstörungen zusammen. Bei drei Fällen frischer Verätzungen wurden sofort Drucksteigerungen beobachtet und in diesen schnell einsetzenden Hypertensionen spielt offenbar die Schrumpfung durch die Säureapplikation eine Rolle, während für die länger dauernden Erhöhungen der Spannung wahrscheinlich narbige Veränderungen der perikornealen Zone in Betracht kommen. Wie sich bei Änderung der molekularen Konzentration des Blutes auch entsprechend die Spannung des Auges ändert, so stellte R. Versuche an, ob Drucksteigerung auf osmotischem Wege zustande kommt, und was eintritt, wenn die Konzentration der Augenflüssigkeit geändert wird. Nach Absaugung einer geringen Menge Kammerwasser wurde die entsprechende Menge hypotonischer Lösung in die vordere Kammer injiziert: es trat darnach Abnahme der Spannung ein. Umgekehrt bei hypertonischer Lösung trat starke Drucksteigerung schnell ein. Im Glaskörper ist die Wirkung anisotonischer Lösungen viel geringer. Es tritt also sowohl Wasser vom Blut ins Auge über, wie umgekehrt, wenn die Konzentration der Augenflüssigkeit entsprechend geändert wird. Die Osmose tritt an der Irisvorderfläche am stärksten auf. Setzt man die Konzentration der Augenflüssigkeit herab, so tritt Drucksteigerung des Auges auf, die sich schnell ausglich und nur bei starker Herabsetzung der

Blutkonzentration eintrat, während bei den Hertelschen Versuchen das Gegenteil der Fall ist. Eine Abflachung der Vorderkammer kann als Folge einer durch Kapselzusammenziehung entstandenen Drucksteigerung auftreten, wie das experimentell nachgewiesen wurde. Die Abflachung der Vorderkammer beim Glaukom ist nicht nur durch Erhöhung des Druckes von hinten her zu erklären, sondern noch von verschiedenen anderen Faktoren abhängig, z. B. Zunahme der Filtration, mehr oder weniger grosse Leichtigkeit des Flüssigkeitsaustausches; die Abflachung der vorderen Kammer ist wohl als Kompensation für die intraokulare Druck- oder Volumzunahme aufzufassen. Für die nähern Einzelheiten muss auf das Original verwiesen werden. Ob Schrumpfungsprozesse der Bulbuskapsel ein wesentliches Moment für das Glaukom, besonders das einfache, bilden, lässt sich noch nicht sicher beweisen.

Sulzer und Ayrignac (1661) untersuchten bei ihren Glaukompatienten den Stoffwechsel systematisch und stellten genaue Vergleiche an bei primärem, sekundärem Glaukom und bei Sehnervenatrophie kombiniert mit Exkavation. Sie fanden bei primärem Glaukom durchaus charakteristische Stoffwechselstörungen, die hauptsächlich in einer Störung der Leber- und Nierentätigkeit und einer konstanten Verringerung der Eiweissausnutzung ihren Ausdruck finden. Es besteht deshalb eine gewisse Unterernährung mit intestinaler Unregelmäfsigkeit. Man trifft diese Stoffwechselanomalien nicht ausschliesslich bei Glaukomatösen, sie bilden vielmehr eine Teilerscheinung des Arthritismus; zum Ausbruch eines Glaukoms gehört dabei nur das Vorhandensein der okularen Disposition, die allerdings oft schwer zu ergründen ist. Durch systematische Druckmessungen bei Personen mit unregelmäfsiger Leber- und Nierenfunktion kann man leicht beträchtliche Schwankungen des intraokularen Drucks feststellen, ohne dass objektiv oder subjektiv schon ein Glaukom vorhanden wäre. Die bei diesen Menschen notwendigen Mafsnahmen gegen die Stoffwechselstörungen regulieren auch den intraokularen Druck. Die Regelung der Ernährung bekämpft beim Glaukom die diathesische Disposition, während die lokale Prädisposition durch die Operation beseitigt wird. Causé.

Elliot (1647) empfiehlt in zweifelhaften Fällen zur Sicherstellung der Diagnose Glaukom Einträufelung von Homatropin. Er hält diese Einträufelungen für ganz ungefährlich, da stets durch Eserin binnen 30 Minuten wieder eine Miosis zu erreichen ist. Mit der von Thomas angegebenen Methode subkonjunktivaler Injektion von Natriumcitrat zur Herabsetzung des Druckes bei Glaukom, erzielte Elliot keine Erfolge, weshalb er die Methode wieder verlassen hat. Die Ursache für die wechselnde Schwierigkeit der Spaltung der Kornea bei der Trepanation ist nach Elliot darin zu suchen, dass das subkonjunktivale Gewebe verschieden dick ist. E. benutzt zu seinen Operationen einen Trepan von 1,5 mm, hält es aber für wünschenswert, mit der Zeit kleinere Trepans, etwa 1 mm, anzuwenden. Die postoperative Iritis ist häufig aufzufassen als ein Wiederaufflackern früher bestandener Entzündung, nie ist sie septischer Natur. Zum Schlusse werden noch einige Komplikationen besprochen: Dislokation der Linse, Prolaps der Uvea und Verschluss der Trepanationsöffnung durch wucherndes Bindegewebe. Höhl.

Ducamps (1646) anatomische, am menschlichen Leichenauge und experimentell am Katzenauge vorgenommene Untersuchungen über die Elliotsche Trepanation bestätigen zunächst, dass es unzureichend ist,

den Bindehautlappen lediglich mit der Schere zu bilden, dass man vielmehr mit einem Messer vom Limbus her ein Stück in die Hornhautlamellen eindringen muss, um zuverlässig in die Kammerbucht zu gelangen. Bei einigen Versuchstieren fand sich schon nach 3—5 Wochen die Trepanationsöffnung durch ein undurchlässiges und im Niveau der übrigen Bulbuswandung liegendes fibröses Narbengewebe geschlossen, so dass also anzunehmen ist, dass an Augen mit normaler Spannung keine Dauerfiltration durch die Trepanation erzielt werden kann. Für die schnelle Vernarbung soll nach Ducamp mit der Umstand verantwortlich zu machen sein, dass die Descemetsche Membran durch den Trepan meist nur angeschnitten, aber nicht ausgeschnitten wird.

Paderstein (1654): Um die Eröffnung der Vorderkammer zu sichern, empfiehlt es sich, den Trepan schräg aufzusetzen. Um zu vermeiden, dass er plötzlich zu tief eindringt, oder, bei vorsichtigem Vorgehen, die Durchbohrung der Sklera gar zu viel Zeit erfordert, benutzt P. einen Trepan mit sehr schmalem Hemmungsring (erhältlich bei der Firma Windler-Berlin), der das Gesichtsfeld nicht stört. Ein besonders angefertigter schmaler Spate. (erhältlich bei der Firma Windler-Berlin) ermöglicht das Eingehen in die Vorderkammer durch das Trepanloch. In einem Fall von Glauc. chron. infl. mit sehr hohem Druck (75 mm Hg) gelangen trotz richtiger Lage des Trepanloches die Eröffnung der Vorderkammer und die Iridektomie nicht, wofür die Ursache in ausgedehnter Verwachsung der Iriswurzel mit der hinteren Hornhautwand zu suchen ist. Abgesehen von diesem, offenbar seltenen, Vorkommnis ist die korrekt ausgeführte Trepanation ein leichtes, sicheres und schmerzloses Verfahren zur Eröffnung des Kammerwinkels. Sie erlaubt, je nach der vorliegenden Indikation, die Kombination mit beliebig dosierter Iridektomie. Wie weit das Verfahren ungefährlich ist, kann erst eine zukünftige Statistik der Spätinfektionen erweisen. Adam.

Rollet (1656) hat zur Ausführung der skleralen Trepanation am Limbus oder zur Behandlung der Netzhautablösung, bzw. Entfernung intraokularer Fremdkörper im hinteren Skleralabschnitt einen Trepan konstruiert, der dem chirurgischen sehr ähnlich gebaut ist. Mit dem Instrument lässt sich die Trepanation sehr sicher und rasch ausführen.
Causé.

Wallis (1662) glaubt, dass die schnellere oder langsamere Herstellung der vorderen Kammer nach Trepanation nicht von der Operation abhängt, sondern von der Beschaffenheit der Kammer vor der Operation. War die Kammer vor der Operation sehr flach, so dauert die Herstellung der Kammer länger, in einem Fall bis zu drei Wochen. Bei flacher Kammer empfiehlt sich, vor der Trepanation eine hintere Sklerotomie zu machen; sie soll die Herstellung der Kammer beschleunigen. Die langsame Herstellung der Kammer führt leicht zu Iritis und Verwachsung des Bindehautlappens, dadurch Störung der Filtration. Zur Vorbeugung baldiger Drucksteigerung empfiehlt W. Massage der Kornea. Höhl.

Sattler (1658) gibt eine Übersicht über die Anschauungen über Glaukom und dessen Behandlung. Mit der Sklerekto-Iridektomie nach Lagrange hat er ausser einem Fall von Glauc. spl. stets prompte Druckherabsetzung und funktionelle Erhaltung resp. Besserung erzielt. Bei der Elliotschen Trepanation hat er unter nahezu 200 Fällen keine Iridocyklitis oder Spätinfektion gesehen. In einem Falle konnte er eine 15 Tage alte Trepanationsstelle untersuchen, die genau in der Korneo-Skleralgrenze lag.

Der sklerale Wundrand ist mit Iris überkleidet. Der Defekt ist ausgefüllt durch ein junges Bindegewebe, das von episkleral her hereinwuchert, mit feinen Gewebsspalten. Dies Gewebe erscheint zur Filtration geeignet. S. hält die Elliotsche Trepanation für die Operation der Zukunft; er ist im Gegenteil zu Axenfeld der Ansicht, dass die Trepanation nicht eine andere Art der Iridektomie sei.

Constantinesco (1644) berichtet über einen Fall von Spätinfektion nach Elliotscher Trepanation: Die 59jährige Patientin, operiert mit bestem Erfolge mit dem kleinen Trepan, breiter Iridektomie und vollständig deckendem Bindehautlappen, wurde mit tadellosem Druck und breitem sulzigen Bindehautkissen bis zur Grenze des Bindehautläppchens nach Hause entlassen. Nach 4 Monaten kam sie mit einer schweren Infektion, die ohne nachweisbare Ursache sich eingestellt hatte, wieder zur Behandlung: die vorher schwarze Trepanöffnung war durch Eiter graugelb verfärbt. Sie wurde mit dem Galvanokauter behandelt, auch die übliche Therapie in energischer Weise angewandt, doch kam das Auge zur Atrophie. Bei der Untersuchung fand sich eine Eiterung der vorderen Siebbeinzellen, von der der Patientin nichts bekannt war, und die möglicherweise das Material zur Infektion abgegeben hatte. C. glaubt nicht, dass die häufige Beobachtung von Spätinfektion nach Elliot zur Aufgabe der so vorzüglich wirksamen Operation zwingen muss. Man muss vor dem Eingriff alle möglichen Infektionsquellen auszuschalten suchen, besonders hat man auf den Befund an Nase und Nebenhöhlen zu achten. Die Gelegenheit zur Infektion ist an dem Filtrationskissen, wo der Weg in das Augeninnere in gefährlichster Weise vollkommen frei liegt, durch kleine Verletzungen oder durch Reibung des Oberlides auf der Höhe des Kissens stets gegeben. Man soll die Trepanation möglichst in der Hornhaut vornehmen, da eine Infektion in der Vorderkammer leichter der Behandlung zugänglich ist wie im Glaskörper. Zur Behandlung empfiehlt C. die möglichst energische Anwendung des Glüheisens. Causé.

Da im allgemeinen platzende ektatische Narben meist rapide Vereiterung bei erfolgter Infektion hervorrufen, so ist Cramer (1645) der Ansicht, dass die Spätinfektion nach Elliotscher Trepanation nur in einem Teil nach diesem Modus erfolgt. Es gibt Iridocyklitiden hierbei ohne lokale Veränderungen der Operationsstelle. Bei einem älteren Falle von Glaukom trat etwa $^1/_2$ Jahr nach der Trepanation Infektion in Gestalt einer eitrigen Iridocyklitis ein, wobei sich die Stelle der Operation als vollständig intakt erwies. Der Druck war wieder erhöht. Erneute Trepanation entleerte das Hypopyon und setzte den Druck herab.

E. v. Grósz (1648). Die Sklerektomien (Lagrange, Elliot) scheinen nach v. Grósz die besten Erfolge dann zu geben, wenn sie mit Ausschneiden der Iriswurzel, nicht mit vollständiger Iridektomie ausgeführt werden. Vortr. hat deshalb eine Anzahl basaler Iridektomien d. h. mit Schonung des Sphinkters ausgeführt und gute Erfolge damit gehabt. Das Verfahren ist auch theoretisch gut begründet, da durch Erhaltung des Sphinkters die Kontraktilität der Pupille durch Miotika erhalten bleibt, wodurch der Kammerwinkel freigemacht wird. v. Liebermann-Budapest.

Harrower (1650). In zwei Fällen von chronischem Glaucoma simplex (Alter der Patienten 60 bzw. 59 Jahre) brachte die Borthensche Iridotasis insofern einen Erfolg, als sich beidemale das Gesichtsfeld beträchtlich erweiterte. Die Beobachtungszeit betrug in beiden Fällen weniger als ein Jahr. Treutler.

Heine (1651). Von 103 Glaukomaugen, die 77 Patienten angehören, wurden 79 nur cyklodialysiert. 69 einmal, 9 zweimal, ein Auge 3 mal. 7 mal trat kein, 23 mal nur vorübergehender Erfolg ein, 34 zeigten dauernde Druckherabsetzung, sind aber noch zu kurz beobachtet, während 26 mit gutem Erfolg längere Zeit beobachtet wurden. Von den länger als 9 Monate beobachteten 32 Fällen sind nur 6 ohne Dauererfolg geblieben. Bei 24 Augen kamen noch andere Operationsmethoden in Anwendung; bei 8 Augen wurde die Cyklodialyse einer Iridektomie nachgeschickt, 4 mal mit besserem Erfolg als mit dieser, bei 11 Augen wurden nach der Cyklodialyse noch andere Operationen angewandt (Trepanation, Sklerotomie und Iridektomie). 5 Fälle liessen sich schliesslich überhaupt nicht beeinflussen. Heine operiert erst, wenn trotz Gebrauch eines Miotikums und sorgfältiger Allgemeinbehandlung die Funktion weiter verfiel, so dass dadurch das Resultat der Operationen beeinflusst wird. Die Spätinfektionen nach Elliot geben zu Bedenken Anlass.

In Rönnes (1655) pathologisch-anatomisch untersuchtem Fall von Glaucoma simplex beider Augen, das relativ langsam verlaufen war, ist bemerkenswert, dass der Kammerwinkel weit offen war. Das Trabekelwerk des Kammerwinkels war oberflächlich sklerosiert, doch nicht so, dass eine Filtration unmöglich gewesen wäre. Entzündliche Erscheinungen fehlten völlig. Die begrenzenden Membranen des Kammerwinkels scheinen sämtlich nach vorn gerückt. Sehnerv exkaviert. Während links die gute Sehschärfe mit dem gut erhaltenen papillo-makulären Bündel korrespondierte, war trotz ausgedehnter Atrophie der peripheren Fasern im Gesichtsfeld keine beträchtliche Störung der Peripherie nachzuweisen. Rechts lagen die Verhältnisse ähnlich.

Keukenschrijver (1652) gibt die anatomische Beschreibung von 9, zum grössten Teil stark kurzsichtigen Augen mit Ablösung der Netzhaut und nachfolgendem Glaukom. Kürzere oder längere Zeit nach dem Auftreten der Ablösung entsteht Kortikal- und vorderer Kapselstar. Bisweilen treten auch ohne sichtbare entzündliche Erscheinungen hintere Synechien, oder, bei freibleibendem Irisrand, Ectropion uveae auf. Es bilden sich: ein dünnes Häutchen von gefässreichem Bindegewebe auf der vorderen Fläche der Iris, was vielfach fälschlich für Iridocyklitis angesehen worden ist, und Verklebung von Iris und Hornhaut im Kammerwinkel. Noch später folgt Drucksteigerung. Die meiste Bedeutung hat der Kammerwinkelabschluss. K. meint, in Übereinstimmung mit der Theorie de Vries, dass die stark entartete Netzhaut chemische Zerfallsprodukte liefert, welche die beschriebenen Abweichungen verursache und schliesslich zur entzündlichen Verschliessung der vorderen Lymphabflusswege führe. B. P. Visser.

Murakami (1653) veröffentlicht den pathologisch-anatomischen Befund des Falles von Buphthalmus bei Neurofibromatosis, dessen klinische Daten bereits im Jahre 1909, Bd. 47, I, S. 635, in den klin. Monatsbl. berichtet wurden. Es fand sich eine Art Duplikatur der Descemet, so dass sie als Vorsprung in die V. K. mehrfach hereinragte; ferner bestand breite Verwachsung des Kammerwinkels, der Schlemmsche Kanal war nur auf einer Seite angedeutet. Die Aderhaut ist zum grössten Teil bindegewebig umgewandelt, die Netzhaut ohne schwerere Veränderungen, der Sehnerv nicht verändert. Ciliarnerven verdickt mit einigen zentralen markhaltigen Fasern: die Verdickung besteht innerhalb und ausserhalb des Auges. Den Zusammenhang des Buphthalmus mit der Neurofibromatose erklärt M. so, dass infolge

Zirkulationsstörung eine Hypersekretion eintrat, die zur Drucksteigerung führt. Diese Zirkulationsstörung ist weniger durch die Fibromatose der Ciliarnerven zu erklären, als vielmehr durch das Übergreifen der überall vorhandenen Bindegewebswucherung auf die Gefässe, so dass dadurch eine Stase entstand. Die Veränderungen des Kammerwinkels sind offenbar sekundär.

Bei Schlaefkes (1659) Fall von Buphthalmus stellte sich 14 Tage nach der Geburt eine Entzündung beider Augen ein, die auf dem einen Auge mit Hinterbleiben eines zentralen Hornhautflecks ausheilte, die Vergrösserung des Auges habe sich dann mehrmals im Jahre mit nachfolgender Abschwellung eingestellt, sei aber in der letzten Zeit nicht wieder zurückgegangen. Trotz dieser Anamnese fasst Schl. die gefundene Hornhauttrübung mit vorderer zentraler Synechie wegen des Mangels von Perforationszeichen als angeboren auf. Auf der einen Seite der adhärenten Iris ist die Muskulatur viel ausgedehnter, während sie auf der anderen Seite fast völlig fehlt. Die Muskelbündel verlaufen senkrecht zum Hornhautverlauf. Die Pigmentzellen weisen im Bereich der Synechie ein Verhalten auf, das an atypisch differenzierte Ciliarfortsätze erinnert. Die Descemetsche Membran fehlt an dieser Stelle. Der Defekt der Hornhaut ist mit diesem modifizierten Irisgewebe ausgefüllt. Die Linse samt Kapsel fehlt völlig. Der Schlemmsche Kanal fehlt. Schlaefke fasst den Buphthalmus als eine Folge angeborener Missbildungen auf, besonders im Bereich des Kammerwinkels, wozu sich noch weitere abnorme Gebilde gesellen können.

XIX. Sympathische Ophthalmie.

Ref.: Kümmell.

*1663) **Brock: Klinische Beobachtungen über idiopathische Iridocyklitis und sympathische Ophthalmie.** (Ein Beitrag zu Elschnigs Theorie der sympathischen Ophthalmie.) Arch. f. Augenheilk. Bd. 75, H. 4, S. 378 u. Inaug.-Diss. München.

*1664) **Meller: Zur Frage einer spontanen sympathisierenden Entzündung.** Zeitschr. f. Augenheilk. Bd. 30, H. 5, S. 379.

1665) **Rados: Über das Auftreten von komplementbildenden Antikörpern nach Vorbehandlung mit arteigenen Gewebezellen, nebst Bemerkungen über die anaphylaktische Entstehung der sympathischen Ophthalmie.** Zeitschr. f. Immunitätsforschung u. experim. Ther. Bd. 19, H. 5. (Ref. s. Nr. 1352.)

*1666) **Siegrist: Salvarsan gegen die sympathische Augenentzündung.** Klin. Monatsbl. f. Augenheilk. Bd. 51, Dez., S. 657.

1667) **Stock: Über anatomische Befunde an verletzten Augen, die wegen Gefahr der sympathischen Ophthalmie enukleiert worden sind.** Vereinig. d. Augenärzte d. Prov. Sachsen, Anhalts u. d. Thüringer Lande. Ref. Klin. Monatsbl. f. Augenheilk. Bd. 51., Dez., S. 771.

Brock (1663) prüfte am Material der Münchener Augenklinik die Angaben Elschnigs nach, dass es einen durchgreifenden Unterschied zwischen idiopathischer und sympathischer Iritis eigentlich nicht geben kann. (Denn die nicht traumatische Iritis befalle auffallend häufig beide Augen, die Prognose der idiopathischen Iritis sei durchaus nicht so günstig; während die sympathische Ophthalmie weniger bösartig sei, als früher angenommen sei.) Unter den an idiopathischer Iritis Erkrankten war nur ein Auge befallen in 61% gegen 50% Elschnigs, beide Augen in 38,7% gegen wiederum

50% E.s. Ausgang in Heilung bei einseitig Erkrankten trat in 54% (bei E. 48%), bei doppelseitig Erkrankten in 44% gegen 29%. Ausgang in Erblindung bei jener Gruppe in 45% gegen 52%, bei dieser 56% gegen 71%. Die Unterschiede sind nicht gross, sprechen aber gegen Elschnig. Zum Wesen der sympathischen Entzündung dagegen gehört das Befallensein beider Augen. Auch die Prognose hierbei ist entschieden ungünstiger: unter 10 Fällen erblindeten 9. Bei 254 Augen von idiopathischer Iridocyklitis sind erblindet 54 = 21% gegen 19 Augen = 95% bei sympathischer Ophthalmie.

Siegrist (1666) hat schon 1910 einem Patienten mit sympathischer Ophthalmie mit auffallend gutem Erfolge Salvarsan injiziert, da nach seiner Ansicht der Erreger der sympathischen Ophthalmie mit dem der Lues eine grosse Ähnlichkeit besitzen muss. Das enukleierte Auge wies die typische sympathisierende Entzündung auf. Wassermann negativ. Ein 2. Fall von sympathischer Ophthalmie verschlechterte sich nach jeder Salvarsaninjektion (im ganzen 3) zunächst, um dann aber entschieden besser zu werden. Der Endausgang war schliesslich ein guter. Siegrist ist deshalb der Ansicht, dass das Salvarsan zu dem guten Erfolg beigetragen hat, wenn er auch nicht die Schwierigkeiten der Beurteilung verkennt. Ein weiterer Fall von bedeutender Besserung der sympathischen Ophthalmie durch Salvarsan wird noch kurz mitgeteilt.

Meller (1664) berichtet über zwei Fälle von spontaner Uveitis, die einen der sympathischen Ophthalmie gleichen pathologisch-anatomischen Befund aufweisen. Bisher sind erst 4 Fälle berichtet. I. Einseitige Erkrankung bei einer älteren Frau ohne Allgemeinbefund. Wenn schon die Iris stark von Lymphozyten und Plasmazellen durchsetzt ist, so ganz besonders der Ciliarkörper, von dessen Struktur vielfach nichts zu sehen ist. Auf die Aderhaut geht die Infiltration über, bildet späterhin Knötchen, meist in der Schicht der mittleren Gefässe. Epitheloide Zellhaufen sind vorhanden. Hinten am Skleralloch besteht eine knotige Verdickung der Aderhaut. Die Netzhaut beteiligt sich vor allem nur mit perivaskulärer Infiltration; zuweilen finden sich kleine Knötchen. An der Oberfläche der Netzhaut besteht eine leichte Exsudation. Schwarten sind auf der Vor- und Rückseite der Iris vorhanden. Sklera ebenfalls von Lymphozyten durchsetzt, oft in knötchenförmiger Anordnung. II. Einseitige Iridocyklitis eines 47jährigen Mannes, ohne Allgemeinbefund. Die Iris ist durch ein dickes Infiltrat aus Lymphozyten und epitheloiden Zellen und Plasmazellen ersetzt; ebenso der Ciliarkörper zum grossen Teil. Aderhaut durch gleiche Infiltration gleichmäfsig verdickt. Riesenzellen sind oft vorhanden. Choriocapillaris frei von Veränderungen. Lebhafte Mitbeteiligung der Sklera. Netzhaut total abgehoben. Sehnerv bis weit retrobulbär kleinzellig infiltriert. Am Ende der Pars plana des Ciliarkörpers ist ein Nekroseherd; Bakterienfärbung negativ. Beide Fälle könnte man ohne weiteres, Einzelheiten abgerechnet, als sympathisierende Entzündung ansprechen. Auch die bisher bei sympathischer Entzündung nie gefundene Nekrose spricht nicht dagegen, da infolge mangelhafter Blutversorgung überall Gewebsteile nekrotisch werden können. Eine Entzündung der Uvea, die wir als sympathische bezeichnen, kann nicht nur nach perforierenden Verletzungen auftreten, sondern auch spontan. Die Krankheitsnoxe gelangt nicht nur durch die Verletzung ins Auge, sondern auch auf endogenem Wege in beide Augen gleichzeitig. Eine Überwanderung aus dem ersten in das zweite Auge, sei

es auf dem Wege des Sehnerven oder der Gefässe, findet nicht statt, selbst der Begriff der sympathischen Ophthalmie als einer Metastase erscheint zu eng. Man muss annehmen, dass die Uvea eines Auges schon vorher geschädigt war, um den Boden für die Entwickelung der Erkrankung abzugeben, vielleicht kann bei starker Einwirkung der Krankheitsnoxe auch ein uvealgesundes Auge der Entzündung anheimfallen.

XX. Netzhaut.

Ref.: Meyer.

*1668) **Aurand: Un cas de décollement de la rétine amélioré par la sclérectomie.** La clinique ophtalm. T. XIX, S. 550—554.

*1669) **Ballanthyne: Pulsation of the retinal arteries.** The ophthalm. 1913. S. 460.

*1670) **Coats: Der Verschluss der Zentralvene der Retina.** Arch. f. Ophthalm. Bd. 86, S. 34.

1671) **Danis: Névro-rétinite urémique.** Soc. belge d'ophtalm. Nov. 1913.

*1672) **Darier: Angiomatose rétinienne (maladie de v. Hippel).** La clin. ophtalm. T. XIX, S. 679—688.

*1673) **Darier: Résultats du traitement du décollement rétinien (20 années d'expérience personnelle).** La clin. ophtalm. T. XIX, S. 611—621.

*1674) **Deutschmann: Zur Heilung von Netzhautablösung.** Nordwestdeutsche augenärztl. Vereinigung. 25. X. 1913.

*1675) **Emanuel: Über Erfolge bei Behandlung der Netzhautablösung.** Ärzteverein Hamburg. 7. X. 1913.

*1676) **Fridenberg, Percy: Central scotoma and blindspot anomalies: heir clinical significance.** Ophthalmology. July 1913.

*1677) **Ginsberg: Gefässtumor der Netzhaut.** Berl. ophthalm. Gesellsch. 25. Oktober.

*1678) **Heinricy u. Harms: Klinische Beiträge zur Degeneratio circinata retinae mit besonderer Berücksichtigung der atypischen Formen des Krankheitsbildes.** Arch. f. Ophthalm. Bd. 86, S. 514.

*1679) **v. Hippel: Anatomischer Befund bei einem Falle von Retinitis exsudativa (Coats).** Arch. f. Ophthalm. Bd. 86, S. 443.

1680) **Mc. Kee: Retinitis pigmentosa: A pathological report.** (Bericht über einen typischen Fall.) The ophthalm. 1913, S. 408.

*1681) **Knapp, A.: On Some Forms of Retinal Tuberculosis.** Arch of Ophth. Vol. XLII, Nr. 6.

*1682) **Knapp, A.: Über einige Formen der Netzhauttuberkulose.** Arch. f. Augenheilk. Bd. 75, S. 259.

*1683) **Lafon: Pigmentation annulaire de la rétine.** Arch. d'ophtalm. T. XXXIII, S. 634—640.

*1684) **Lindenfeld: Über „Spontanheilung" von Glioma retinae.** Arch. f. Ophthalm. Bd. 86, S. 141.

1685) **Neuendorf: Beitrag zur Schädigung des Auges durch Sonnenblendung.** Diss. Greifswald.

*1686) **Oliver: Thirteen cases of hereditary transmission of retinitis pigmentosa in two generations.** The ophthalm. 1913. S. 407.

*1687) **Oliver: Hyaline bodies at the optic disc in a case of Retinitis pigmentosa.** The ophthalm. 1913. S. 716.

*1688) **Pagenstecher: Über eine unter dem Bilde der Netzhautablösung verlaufende, erbliche Erkrankung der Retina.** Arch. f. Ophthalm. Bd. 86, S. 457.

*1689) **Pfalz, G.: Kann idiopathische Netzhautablösung durch körperliche Anstrengung entstehen?** Klin. Monatsbl. f. Augenheilk. Jahrg. 51, S. 670.

1690) **Rübel: Astthrombosen der Vena centralis retinae.** Diss. Leipzig.

1691) **Scharff: Über traumatische Lochbildung in der Fovea.** Diss. Jena.

1692) **Schur: Über Schädigung des Auges durch direktes Sonnenlicht.** Württemb. Med. Korresp.-Bl. 1913.

1693) **Steffan, Rose: Über Periphlebitis retinalis.** Arch. f. Augenheilk. Bd. 75, S. 299.

1694) **Sym: Detachement of the retina produced by general oedema.** The ophthalm. review. S. 293.

*1695) **Trantas: Les lésions ophtalmoscopiques du corps vitré dans le gliome de la rétine.** Arch. d'ophtalm. T. XXXIII, S. 732—744.

*1696) **Werdenberg: Blendungsretinitis nach Sonnenfinsternisbeobachtung.** Zeitschr. f. Augenheilk. Bd. 30, S. 279.

*1697) **Wilde: Netzhautablösung nicht Unfallfolge.** Med. Klinik. Nr. 42. S. 1740.

*1698) **Zani, Desiderio: Ulteriore contributo alla casistica del fondo albino puntato con emeralopia congenita.** (Weitere Beiträge zur Kasuistik des punktierten albinischen Augenhintergrundes mit angeborener Hemeralopie. Ann. di Ottalm. 1913. H. 1.

Aurand (1668) erzielte eine bedeutende Besserung einer Netzhautablösung durch eine «einfache» nichtperforierende Sklerektomie, wie sie bereits von Bettremieux mit Erfolg zur Bekämpfung der Ablösung in 6 von 9 Fällen erfolgreich angewandt wurde. Die Erkrankung betraf eine 27jährige Frau; bereits 8 Tage nach der am oberen Limbus vollzogenen Operation merkte die Patientin eine deutliche Besserung, das Gesichtsfeld besserte sich zusehends. Zur vollständigen Heilung kam es nicht: eine seichte perimakuläre Ablatio blieb zurück. Causé.

Eine zusammenfassende Arbeit mehrerer seiner Veröffentlichungen gibt Balterthyne (1669) über Pulsation der Retinalarterien. Unterschieden werden vier Formen von Arterienpuls, und zwar: 1. Locomotor pulse, 2. Expansile pulse, 3. Capillary pulse, 4. Pressure pulse. Höhl.

Coats (1670) bringt eine Übersicht über 36 pathologisch-anatomisch untersuchte Fälle von Verschluss der Zentralvene der Retina. Darnach handelt es sich meist um eine Thrombose durch Verlangsamung des Blutstromes oder Erkrankung der Gefässwand. Der Sitz ist immer nahe der Lamina cribrosa. Sehr bald tritt Auffüllung durch kollateralen Kreislauf ein. Fibröse Wucherung, hyaline Degeneration, Endothelproliferation, Teleangiektasie sind die Erkrankungsformen der Wände. Die häufigste ist die fibröse Wucherungszone. Unabhängigkeit besteht zwischen dem zentralen und ziliaren Gefässsystem. Das Glaukom ist dabei eine direkte Folge der Verstopfung der Zentralvene. Häufig ist es auch Folge von Ablagerung und Organisation entzündlicher Zellen an der Irisoberfläche. Verf. schliesst sich Inoyes Anschauung an, nach welchem durch Blutzersetzung im hinteren Abschnitte Toxine entstehen, welche reizend auf die Irisoberfläche wirken.

Darier (1673) gibt im Anschluss an die bekannte Statistik amerikanischer Augenärzte seine Ansichten und seine Resultate in der Be-

handlung der Netzhautablösung. Er sah in seiner 20jährigen Praxis 108 Ablösungen, darunter 3 traumatischer Natur, die mit subkonjunktivalen Kochsalzinjektionen heilten. 45 Patienten kamen nur zur einmaligen Konsultation. 60 Fälle wurden also einer regelrechten Behandlung (subkonjunktivale Injektionen, sklerale Punktionen, Elektrolyse etc.) unterworfen; 27 blieben vollkommen unbeeinflusst, 20 wurden gebessert und behielten eine mehr oder minder brauchbare Sehschärfe, 13 mal kam es zur Wiederanlegung der Sehschärfe. Darier zählt unter seinem Material 10% Heilungen. Prognostisch ist von Wichtigkeit, dass die Behandlung einigermafsen Erfolg verspricht, wenn die Ablösung nicht mehr wie $^1/_3$ der Netzhaut betrifft und noch nicht zu lange besteht. Es wird sofort strenge Bettruhe in Rückenlage für etwa 1 Monat und Kompressivverband angeordnet; alle 5—7 Tage wird eine subkonjunktivale NaCl-Injektion von steigender Stärke (bis zu 20%) mit Akoinzusatz nach vorheriger sorgfältiger Kokainisierung des Auges gemacht. Nebenher geht eine entsprechende Allgemeinbehandlung (Lues, Tuberkulose!). In günstigen Fällen ist bereits nach der zweiten Injektion eine Besserung zu konstatieren, die Behandlung muss aber auch nach Anlegung der Netzhaut programmgemäfs durchgeführt werden. Die chirurgische Behandlung ist wenig befriedigend; sie kommt besonders bei den nach Ausdehnung und Alter schweren Ablösungen in Betracht. In Frage kommen einfache sklerale Punktion oder Deutschmannsche Transfixion mit oder ohne intraokulare Injektion von Glaskörper, NaCl oder sterilisierter Luft. Causé.

Die Dariersche (1672) Besprechung der Angiomatose der Netzhaut ist in der Hauptsache ein Referat der Vossiusschen Arbeit über diesen Gegenstand. Darier gibt dabei kurz nochmals die Geschichte des von ihm beschriebenen Falles: der Patientin war mit 23 Jahren unter der Diagnose Aderhautsarkom das linke Auge enukleiert worden, doch ergab die histologische Untersuchung, dass es sich um eine cystische Degeneration der Netzhaut mit Neubildung zahlreicher Gefässe handelte. 4 Jahre später erkrankte das andere Auge unter den gleichen Erscheinungen wie das linke; ophtalmoskopisch sah man zunächst in der unteren Netzhauthälfte eine runde vorspringende Masse, die für eine aneurysmale Gefässerweiterung und dann für ein Tuberkel gehalten wurde. Allmählich wurde die Masse grauweiss mit einem roten, aus einem Netz feinster Gefässe bestehenden Flecken im Zentrum, die Netzhaut trübte sich im ganzen und löste sich ab. Das Auge endete unrettbar durch völlige Erblindung. Darier betont, dass es sich fast durchweg um Leute beiderlei Geschlechts in der zweiten bis dritten Lebensdekade handelt; der Verlauf ist sehr schleichend, die Patienten kommen deshalb gewöhnlich erst spät zur Beobachtung. Auffällig ist die häufige Beobachtung von Nasenbluten und Kopfschmerz. Die Veränderungen im Auge können bei noch normaler zentraler Sehschärfe bereits weit vorgeschritten sein. Im Anfange ist der Prozess meist einseitig, schliesslich fallen jedoch fast immer beide Augen der Erblindung anheim. Die Ätiologie ist noch dunkel (Trauma, Tuberkulose, kongenitale Anomalie); die Diagnose hat keine Schwierigkeiten. Pathologisch-anatomisch bestehen die aneurysmaähnlichen roten Flecken aus einem Konglomerat feinster Gefässe mit Gliagewebe. Causé.

Deutschmann (1674) verweist auf die ungünstigen Resultate, welche bei einer Umfrage unter den amerikanischen Augenärzten für die konservative Behandlungsmethode sich ergab und auf seine 26% «Heilungen», die von Franke (Hamburg) nicht als solche anerkannt werden. Letzterer erklärt.

dass die amerikanische Statistik den jüngsten Verhandlungsprotokollen der Sektion für Ophthalmologie in der British medical association widerspricht, nach dem die Heilung keineswegs so selten ist.

Emanuel (1675) berichtet über seine Erfolge bei zwei Fällen von Netzhautablösung, beim ersten mit Hilfe der Birch-Hirschfeldschen Aspiration, beim zweiten mangels Erfolgs mit dieser Methode durch Umlagerung des Patienten, wodurch prompte Aufsaugung erzielt wurde. Referent plädiert deshalb für diese Art friedlicher Therapie.

Fridenberg (1676) empfiehlt nach Besprechung der verschiedenen Ursachen der retrobulbären Neuritis für alle Fälle, in welchen sich Vergrösserung des blinden Flecks findet, verbunden mit zentralem Skotom und anderen Gesichtsfelddefekten unbekannter Ursache, die Eröffnung der Sphenoidzellen. Dies selbst in Fällen, in welchen sich keine Stauungspapille oder Neuritis findet. Er nimmt natürlich andere Ursachen aus, wie Hysterie, Amblyopia toxica, Autointoxikation und Hirnleiden. Er nimmt an, dass die Beobachtung Kennedys, dass retrobulbäre Neuritis, gefolgt von Atrophie dieser Seite und begleitendem Ödem der Papille der anderen Seite auf einen Hirntumor oder einen Abszess im Frontallappen hinweise, nicht ohne Ausnahmen sei, da eine Erweiterung der Sphenoidzellen oder des hinteren Sinus ethmoidalis direkt, oder indirekt gleiche Symptome hervorrufen können. Er bespricht auch das Ringskotom und die Vergrösserung des blinden Flecks und erwähnt die Häufigkeit von Sinuserkrankung als Grund dieser Symptome.

Alling.

Ginsberg (1677) zugleich im Namen von Spiro berichtet über einen Gefässtumor der Netzhaut. Ein 14jähriger Patient, dessen beide Augen bei einer Untersuchung im Mai 1905 normal befunden worden waren (G. F. S. und Spiegelbefund), klagt Januar 1906 über Flimmern vor dem linken Auge. Seit 6 Wochen Befund: geringe Trübung und Schwellung des temporalen Papillenrandes, S — 1. Vergrösserung des blinden Fleckes. Anamnese und Allgemeinuntersuchung geben keine Anhaltspunkte für Konstitutionsanomalie oder Allgemeininfektion. Im rechten Auge ein in $^1/_2$ P. D. grosser rosafarbener Knoten, etwa 5 P. D. unterhalb der Papille, Netzhautgefässe teils um-, teils überzogen. Befund des rechten Auges bis heute unverändert. Links: Anfangs rasches, dann langsames Wachstum der Papillenschwellung, die sich Ende Januar zu einem Tumor von 4,0 D. Höhe und ca. 3 P. D. Breite entwickelt hat. 1908 Ablatio retinae, 1910 Glaukomanfälle, die 1912 zur Enukleation nötigen. Es zeigt sich im aufgeschnittenen Bulbus totale faltige Netzhautablösung. Temporal in der Papille und der angrenzenden Retina findet sich eine gegen das Netzhautgewebe ziemlich scharf abgegrenzte Neubildung (von ca. $1^1/_2$—$2^1/_2$ mm Durchmesser im Schnittpräparat), die aus Blutgefässen und Glia zusammengesetzt ist. Ein peripherer Teil besteht aus lockerer faser- und zellreicher Glia mit Riesenkernen und vielen Gefässbäumchen. An den Gefässen vielfache Wucherungen von Zellen endothelialen Charakters. Die Wände grösserer Gefässe sind durch solche Zellen, aber auch durch andere Elemente unbestimmter Form vielfach aufgefasert. Nach der Mitte zu, in Schnitten, welche mitten durch den Optikus gehen, tritt die Gliawucherung mehr an den Rand der Neubildung. Die Hauptmasse der letzteren wird hier von einem feinen blutführenden Gefässnetz eingenommen, in dessen Bereich grosse, meist mit geschrumpftem Kern versehene, vakuolisierte Zellen (Fett- resp. Lipoidzellen) liegen. In der übrigen

Retina sieht man die gewöhnlichen Veränderungen der abgelösten Netzhaut, sowie Gliawucherungen, besonders aber einen zweiten Knoten von $^1/_2 \times 1$ mm Durchmesser zwischen innerer Körner- und plexiformer Schicht. Er besteht aus weiten blutführenden Gefässen (Endothelschläuchen mit gequollen aussehender Adventitia) und aus den auch beim Haupttumor beschriebenen grossen Fett- oder Lipoidzellen, welche die morschen, in den Gefässen liegenden Räume ausfüllen. Gegen die Körnerschicht ist dieser Tumor scharf abgegrenzt, gegen die innere plexiforme Schicht nicht überall, indem Züge gesonderter Zellen (Glia?) bis unmittelbar an die Tumorzellen heranreichen. Wir finden also beim Haupttumor: 1. geschwulstmäfsige Wucherung von Gefässen und Adventitiazellen. 2. Wucherung der Glia, die nirgends gegen das Gefässgewebe scharf abgesetzt ist und auch an Masse über das hinausgeht, was als einfach reaktiv anzusehen ist. Es handelt sich also um ein aus beiden Komponenten bestehendes Angiogliom, von der Art der weichen Hirngliome, die auch nur lokale Malignität besitzen. Die Herkunft der Xanthomzellen, sowie der die Gefässwände auffasernden Zellen (abgesehen von den typischen Endothelwucherungen) ist nicht sicher zu erkennen. Es könnte sich um Glia oder Gefässwandzellen handeln. Durch die Multiplizität der Tumoren und das Befallensein beider Augen gewinnt der Fall enge Beziehungen zur Goldzieher-Czermak-v. Hippelschen Angiomatose. Nur das Fehlen der sonst beobachteten Gefässverlängerungen und Erweiterungen unterscheidet ihn von dieser; ob das zu einer Abtrennung nötigt, wird die weitere Beobachtung lehren, einstweilen kann man über diesen Punkt nur mit Reserve sich äussern. Alle anderen Unterschiede sind nur graduelle. Die Gliomwucherung ist im vorliegenden Fall sehr stark. Daher erschien der ophthalmoskopisch sichtbare Knoten nicht blutrot. Die Gefässentwicklung ist wahrscheinlich eine geschwulstmäfsige. Auch die Gliomwucherung ist nicht bloss reaktiv, sondern gleichfalls geschwulstmäfsig. Denn erstens ist die Masse des neugebildeten Gliagewebes eine sehr bedeutende, die Wucherung geht weit über das Mafs dessen, was man als «reaktiv» zu bezeichnen gewohnt ist, hinaus, zweitens aber, und dies ist entscheidend, findet nirgends eine Abgrenzung der beiden am Tumoraufbau beteiligten Gewebe gegeneinander statt, vielfach sind beide sogar innig vermischt. Es ist daher die Bezeichnung «Angiogliomatose» zu wählen. Adam.

Seine Anschauung über einen von ihm untersuchten Fall von Retinitis exsudativa fasst v. Hippel (1679) dahin zusammen: Durch die 2 Jahre nach Beginn der Erkrankung vorgenommene anatomische Untersuchung eines Falles, der klinisch in die Gruppe der Coatschen Retinitis gehört, wurde festgestellt, dass es sich um eine echt entzündliche Erkrankung und zwar Chorioretinitis exsudativa unbekannter Ätiologie handelt, nicht aber um die Folgezustände primärer Blutungen in die Retina und den subretinalen Raum. Damit behauptet Verf. aber keineswegs, dass die gleiche Auffassung auch für die Coatschen Fälle zutreffen müsse.

Knapp (1681) beschreibt zwei Fälle von Retinitis, die mit ziemlicher Sicherheit auf tuberkulöser Grundlage beruhen. Bei dem ersten Fall, der wegen eines zentralen Skotoms des rechten Auges in Behandlung kam, bestand Neuritis optica, und neben der Papille befand sich ein oberflächlicher, runder weisser Herd und in der Makula eine «Sternfigur», die aus glitzernden silbrigglänzenden unterbrochenen Streifen bestand. Auf eine diagnostische Alttuberkulininjektion traten zahlreiche kleine Herde in der Umgebung der Papille

auf (Tuberkel). Nach Beginn der Tuberkulinkur schwoll der Sehnervenkopf bald ab, und die makularen Streifen wurden gröber und bildeten unregelmäfsige Exsudate. Nach 1 Monat begann die Entwickelung von Bindegewebe in der Netzhaut und nach $^1/_4$ Jahr war der Heilungsprozess vollendet. Das Skotom blieb bestehen. Der zweite Fall betraf ebenfalls ein monokulares zentrales Skotom. Im Fundus sieht man eine erweiterte makulare Vene und in ihrer Umgebung ein weisses Exsudat, das sich aus einzelnen abgerundeten Herden zusammensetzt. Auch zwei kleine Hämorrhagien sind zu sehen. Tuberkulinprobe positiv, dabei keine okularen Symptome, ausser Vermehrung des Glaskörpernebels. Nach Beginn der Tuberkulinkur breiteten sich zunächst die Exsudate weiter aus, entlang den Gefässen; die obere temporale und die obere nasale Vene wurden ergriffen, dabei starkes Ödem der Netzhaut, kleine Hämorrhagien und starke Glaskörpertrübung. Allmählich resorbierten sich sämtliche Exsudate unter Bildung von zartem Bindegewebe und stellenweiser Chorioidealdepigmentation und auch dieser Fall heilte aus mit einem zentralen Skotom. Treutler.

Lafon (1683) beobachtete bei einer 30jährigen Frau eine ringförmige Pigmentierung der Netzhaut mit entsprechendem Ringskotom beider Augen. Der Befund wurde bei Gelegenheit einer nach akquirierter Lues aufgetretenen typischen Iritis erhoben. Es war beiderseits volle Sehschärfe vorhanden, Hemeralopie machte sich nur in ganz geringem Mafse bemerkbar, der Lichtsinn war nicht mefsbar verringert. Der Pigmentring hatte beiderseits gleichmäfsig liegend ovale Form mit wagrechtem grösserem Durchmesser. Das Ringskotom hatte 12 bis 20 Grad Breite, seine innere Grenze war 8 bis 10 Grad vom Fixierpunkt entfernt. Papille und Netzhautgefässe waren ohne Färbungsunterschiede durchweg normal, auch hatten die Pigmentklümpchen nichts für Retinitis pigmentosa charakteristisches. Lafon glaubt, die Frage, ob es sich um eine kongenitale Anomalie oder eine progressive Pigmentdegeneration handelt, erst aus dem Verlauf nach längeren Jahren entscheiden zu können. Causé.

In dem Lindenfeldschen (1684) Falle war doppelseitiges Gliom klinisch diagnostiziert, histologisch eigentlich nur in einem Bulbus, da im andern keine Gliomzellen nachweisbar waren. Dass aber auch dieses an Gliom gelitten ist durch Krankengeschichte und Verlauf erwiesen. Es kann somit durch eine vollständige Nekrose des Tumors eine sogenannte «Spontanheilung» eintreten, freilich nur mit Ausgang in Schrumpfung des betreffenden Auges.

Bei einer Familie von 20 Mitgliedern in zwei Generationen stellte Oliver (1686) 13 mal Retinitis pigmentosa fest. 3 Fälle davon hat O. selbst untersucht. 2 waren schon tot, bei 2 Fällen war eine Untersuchung aus äusseren Gründen unmöglich. Jedoch ergab sich, aus dem Bericht der Symptome durch die Verwandten, dass es sich auch hier um Retinitis pigmentosa gehandelt hatte. Höhl.

Oliver (1687) fand bei einem Fall von typischer Retinitis pigmentosa mit auffallend schlechtem Visus am Sehnerveneintritt beiderseits grosse gelblich-weisse, glänzende, halb durchsichtige Massen, die über den Gefässen lagen und ca. 6 Diopt. prominent waren. Es handelte sich um «Drusen». O. hält ebenso wie Wetzel den Ausdruck «Drusen» in solchen Fällen für ungeeignet, da man darunter eigentlich etwas anderes versteht. Höhl.

In Pagenstechers (1688) drei Fällen wird bei Kindern in den ersten Lebensjahren eine zur Netzhautablösung führende Netzhautaderhauterkrankung erblich beobachtet. Die Solutio retinae steht bei allen Fällen im Vordergrund der Erscheinungen, bei dem jüngsten ist sie eigentlich die einzige ins Auge fallende Störung des Fundusbildes. Der Ursprung des Leidens kann vielleicht die anatomische Untersuchung aufklären.

Pfalz (1689) stellte die vorhandenen Erklärungen über die Entstehung traumatischer Ablatio retinae kritisch zusammen und kommt zu dem Resultate, dass die Annahme eines ursächlichen Zusammenhanges zwischen körperlicher Anstrengung und Netzhautablösung bisher weder durch die klinische Erfahrung, noch durch pathologisch-anatomische Befunde erwiesen ist, oder auch nur wahrscheinlich gemacht wird. Sowohl direkter als indirekter Zusammenhang wird vielmehr ausgeschlossen. Wo die Symptome einer Netzhautablösung einem Patienten in zeitlich engem Anschluss an eine körperliche Anstrengung zum Bewusstsein kommen, handelt es sich nicht um eine frische Ablösung, sondern um Ausdehnung der Ablatio in das Gesichtsfeld; auch diese Ausdehnung ist keine Folge des Unfalles.

Sym (1694) fand bei einem 19jährigen hochschwangeren Mädchen bei der ophthalmoskopischen Untersuchung allgemeine Blässe des Fundus und weissliches Ödem der Retina; Visus rechts Finger in 4 m, links $^6/_6$. Es brach dann bei der Patientin Eklampsie aus. Die Augenuntersuchung nach der Geburt ergab: Beiderseits blasenförmige Abhebung der oberen Teile der Netzhaut. 3 Tage später waren die oberen Teile der Netzhaut wieder angelegt, dagegen die unteren abgehoben. Nachdem die allgemeinen Ödeme zurückgegangen waren und sich im Urin kein Eiweiss mehr fand, legten sich beiderseits die Netzhäute vollkommen wieder an, es blieben nur zahlreiche, runde, weisse Flecke zurück. Visus bds. $^6/_{18}$. Höhl.

Trantas (1695) berichtet über 2 Gliomfälle, in denen er die bereits früher von ihm beschriebenen punktförmigen Trübungen des hinteren Glaskörperabschnittes ebenfalls feststellen konnte. Sie waren besonders im ersten Falle deutlich zu sehen. Es handelte sich hier um einen 11jährigen Knaben, der im ersten Stadium des Glioms zur Beobachtung kam. Trantas konnte bereits zu dieser frühen Zeit die Glaskörpererkrankung diagnostizieren und zwar ohne gleichzeitige Verflüssigung oder Degeneration des Glaskörpers. Dasselbe traf bei dem zweiten Falle, einem doppelseitigen Gliom bei einem $2\,^1/_2$jährigen Kinde, zu. Bei einfacher Ophthalmoskopierung erscheint das Bild klar, der Glaskörper frei; erst wenn man mit starken Konvexgläsern besonders nach den Trübungen fahndet, am besten wenn man gegen die Papille oder eine sonstige helle Tumorstelle des Hintergrundes den Glaskörper durchleuchtet, sieht man die Veränderungen desselben. Trantas ist der Ansicht, dass es sich bei den kleinen Knötchen nicht um kleine Tumorfragmente handelt, die sekundär in den Glaskörper gefallen sind, sondern er ist der Meinung, dass es sich um eine zweifellose heteroplastische Degeneration handelt, die pathologisch-anatomisch auf derselben Stufe steht, wie die disseminierten Netzhautknötchen, die sich beim Gliom in der nächsten Umgebung der Geschwulst zeigen. Trantas sah unter 35000 Fällen 15 Gliome. Acht von diesen konnten noch ophthalmoskopisch untersucht werden, und von diesen wiesen 4 Netzhautblutungen auf. Ferner hatten 3 Strabismus kon- und 2 Strabismus divergens. Elfmal handelte es sich um Knaben und viermal um Mädchen. Causé.

Werdenberg (1696) gibt im Zusammenhang mit der Bearbeitung des in Basel zur Beobachtung gekommenen Materials eine kasuistische Zusammenstellung und Verwertung sämtlicher vor der Sonnenfinsternis 1912 veröffentlichten klinischen Blendungsfälle und zwar mit Durchführung für jedes einzelne Symptom. Die sich ergebenden Schlüsse und Resultate wurden mit den 1912 veröffentlichten Arbeiten verglichen. Ferner werden die bisherigen einschlägigen experimentellen Resultate zusammengestellt. Eingeleitet wird die Abhandlung durch eine gemeinverständliche Zusammenstellung der astronomischen Haupttatsachen, welche für das Zustandekommen einer Sonnenfinsternis Bedeutung haben. Eine kulturhistorische Orientierung über die Geschichte der Sonnenfinsternisse und der Augenschädigungen infolge von Sonnenfinsternisbeobachtung schliesst sich an. Zur Aufzählung von Einzelheiten ist die Arbeit nicht geeignet.

Wilde (1697) untersuchte einen Patienten, welcher beim Heben einer Last plötzlich nichts sehen konnte, bei dem sich Tags darauf das Sehen wieder einstellte und bei dem Ablatio festgestellt wurde auf einem Auge. Der Rentenanspruch wurde abgelehnt, weil zwar besondere Anstrengung erforderlich war, aber keine grössere Stauung im Kopf nachgewiesen werden konnte. Es wurde die Ablatio als Einzelfolge eines allmählich sich entwickelnden Prozesses (Glaskörperschrumpfung) betrachtet, welche nur zufällig gerade bei dieser Arbeit eintrat.

Bei einem gesunden 35jährigen Mann, erblich nicht belastet, fand Zani Desiderio (1698) markante Hemeralopie und im Augenhintergrunde zahllose sehr kleine weisse Punkte unterhalb der Retinalgefässe, jedoch ohne sichtbare Veränderungen in der Retina, in der Chorioidea und den betreffenden Gefässen. Dieser Befund bestätigt die Ansicht von Lauber, dass es sich um eine angeborene Anomalie der Epithelialschichten der Retina handelt. Calderaro.

XXI. Sehnerv und Sehbahn.

Ref.: Meyer.

*1699) **Alexander: Ein Fall von doppelseitiger Stauungspapille mit Zurückgehen der Erblindung.** Münch. med. Wochenschr. Nr. 41, S. 2315.

*1700) **Bielschowsky: Über Spätinfantile, amaurotische Idiotie mit Kleinhirnsymptome.** Ges. deutscher Naturforscher. Breslau. September.

*1701) **Butler: A case of optic neuritis with retinitis and consecutive atrophy associated with pregnancy.** The ophthalm. S. 597.

1702) **Girl, D. V.: On concretions in the optic nerve.** The ophthalm. 1913. S. 390.

*1703) **Görlitz: Ein Fall von beiderseitiger gummöser Sehnervenerkrankung.** Nordwestdeutsche augenärztl. Vereinigung. 25. 10. 13.

*1704) **v. Hippel** und **Goldblatt: Weitere Mitteilungen über die Palliativoperationen, speziell den Balkenstich bei der Stauungspapille.** Arch. f. Ophthalm. Bd. 81, S. 170.

*1705) **Hochsinger: Turmschädel.** Vers. deutscher Naturforscher. Wien. Sept. 1913.

1706) **Josefson: Gehirngeschwulst mit Gesichtshalluzinationen und Makropsie.** Deutsche Zeitschr. f. Nervenheilk. Bd. 49, S. 340. Ref. siehe Nr. 1433.

1707) **Knoch: Ein Fall von schwerer Anämie mit Herderscheinungen im Gehirn.** Berl. klin. Wochenschr. Nr. 49, S. 2267.

*1708) **Krause, F.: Ungewöhnliche Kleinhirngeschwulst, durch Operation geheilt.** Berl. klin. Wochenschr. Nr. 47, S. 2169.

*1709) **Lenz: Über Hemianopsie.** Neurol. Zentralbl. Nr. 20, S. 1335.

*1710) **Liebrecht: Quetschung des Sehnerven im Canalis opticus.** Nordwestdeutsche augenärztl. Vereinigung. 25. 10. 13.

*1711) **Nobel, E.: Kasuistischer Beitrag zur Kenntnis der Tumoren des vierten Ventrikels.** Virchows Arch. Bd. 213, S. 457.

*1712) **Oppenheim** und **Borchardt: Erfahrungen bei Operationen von Kleinhirngeschwülsten.** Berl. klin. Wochenschr. Nr. 44, S. 2025.

*1713) **Oppenheimer** und **Krause: Operative Erfolge bei Geschwülsten der Sehhügel- und Vierhügelgegend.** Berl. klin. Wochenschr. Nr. 50, S. 2316.

*1714) **Ormond: Two cases of permanent hemianopia following attacks of migraine.** The ophthalm. rev. S. 193.

*1715) **Pólya: Chirurgische Behandlung der Stauungspapille.** 9. Jahresvers. d. ungar. ophthalm. Gesellsch. in Budapest.

*1716) **Rübel, E.: Hemianopisches Ringskotom.** (Unvollständige doppelseitige Hemianopie.) Klin. Monatsbl. f. Augenheilk. Jahrg. 51. S. 705.

*1787) **Takashima: Sechs Fälle der komplizierten hereditär-familiären Optikusatrophie des Kindesalters (Behr).** Klin. Monatsbl. f. Augenheilk. Jahrg. 51. S. 714.

*1718) **Uhthoff: Über einen Fall von kongenitaler oder wenigstens sehr frühzeitig erworbener Amaurose infolge von Encephalitis beider Okzipitallappen mit Sektionsbefund bei einem 13 monatigen Kinde.** Neurol. Zentralbl. Nr. 20. S. 1309.

*1719) **Wood: On Pseudoneuritis.** The ophthalm. 1913. S. 530.

*1720) **Zani-Desiderio: La neurite ottica nel decorso dell' allatamento.** (Die Sehnerven-Neuritis in der Periode des Stillens. Annal. di Ottalm. 1913. H. 4.

Alexander (1699) erzielte durch Inunktionskur trotz fehlendem anamnestischem Anhalt für Lues eine völlige Heilung bei einem Fall von doppelseitiger Stauungspapille.

Bielschowskys (1700) 4 Fälle von amaurotischer Idiotie haben dadurch besonderes Interesse, dass sie mit hereditärer Kleinhirnataxie kombiniert sind.

Butler (1701) berichtet über einen Fall von beiderseitiger Neuritis opt. mit weissen Herden in der Umgebung der Papille; die Erkrankung trat nach einer Entbindung auf. Auszuschliessen als Ätiologie waren: Syphilis, Tuberkulose, Nierenerkrankung und intraokularer Tumor. B. glaubt, dass es sich um eine seröse Meningitis gehandelt hat. Höhl.

Giri (1702) unterscheidet in seiner Arbeit über Konkrementbildung im Nervus opticus drei verschiedene Arten von Konkrement: Corpora arcuacea, Corpora amylacea und Drusen. Die Corpora arcuacea finden sich meist im intervaginalen Raume und stellen sich als konzentrisch geschichtete Körperchen dar; sie sind sehr selten. Die Corpora amylacea entwickeln sich stets in der Nervensubstanz, niemals im intervaginalen Raum, sie sind homogene Gebilde, niemals konzentrisch geschichtet. Ihre Grösse ist selten über 25 μ, während die Corpora arcuacea bis zu 1000 μ gross werden. Das grösste Interesse der drei Formen bilden die Drusen. Meist werden Drusen gefunden bei gesunden Leuten mit funktionellem und objektiv normalem Augenbefund. Häufig sind sie zusammen mit Ret. pigment. Manchmal finden

sie sich auch in atrophischen Augen nach Verletzungen und in Augen mit Entzündungen oder Degenerationen des Sehnerven. In zwei Familien wurde auch Vererbung nachgewiesen. G. nimmt für die Entstehung der Drusen, wie Brust, eine Störung in der Lymphzirkulation an, obwohl sie häufig bei normalen Augen beobachtet werden. Höhl.

Görlitz' (1703) Patientin bekam 20 Jahre nach Injektion und Schmierkur einseitigen Exophthalmus und Stauungspapille, welche auch auf dem anderen Auge dann anftrat. Unter energischer antiluetischer Behandlung Rückgang bis auf Schwellung wie bei normaler Stauungspapille. Trotz des negativen Wassermann wird an der Diagnose gummöse Sehnervenerkrankung in Zusammenhang mit gummöser Wucherung im Schädelinneren festgehalten.

An der Hand von 35 einschlägigen Fällen kommen von Hippel und Goldblatt (1704) zu dem Schluss, dass die chirurgische Behandlung der Stauungspapille als das Normalverfahren anzusehen ist. Dem Balkenstich kommt dabei unter den Methoden grosse Bedeutung zu. Als der kleinste und ungefährlichste Eingriff ist er immer dann zu empfehlen, wenn im richtigen, d. h. Frühstadium der Stauungspapille operiert wird. Versagt er für die Stauungspapille, so kann ein weiterer Eingriff im allgemeinen unter günstigeren intrakraniellen Druckverhältnissen nachgeschickt werden, wodurch seine Gefahr vermindert wird. Liegt kein Frühstadium vor, so empfiehlt sich vorläufig das Stehenbleiben bei der Trepanation.

Hochsinger (1705) demonstriert ein fünf Wochen altes Kind mit Turmschädel infolge angeborener, kompletter Verknöcherung der Kranznaht und hochgradigen Exophthalmus. Schon in der vierten Lebenswoche liess sich doppelseitige Neuritis feststellen.

Krause (1708) exstirpierte mit Erfolg ein Fibrosarkom, welches von der seitlichen Arachnoidea der linken Kleinhirnhemisphäre seinen Ausgang genommen hatte. Die Dura war normal. Gewicht 80 gr. Mafse 58 : 48 : 45 mm. Es fand sich Nystagmus, Areflexie der Kornea, Diplopie. Einschränkung der Endstellungen, rechts Amaurose, links Fingerzählen in wenigen Metern. Nach der Operation Visus rechts, Fingerzählen in einigen Metern, links sehr gut.

Lenz (1709) berichtet über seine Experimente, betreffend Lokalisation des Sehzentrums. Aus dem Vorkommen kleinster hemianopischer Skotome bei Verletzung des Hinterhauptlappens und durch Exklusion der Gebiete des Hinterhauptlappens, die zum Sehzentrum nicht gehören können, kam er auf das Gebiet der Fissura calcarina, welches eine zyto-architektonische Sonderstellung hat. Für die Farbenwahrnehmung konnte er kein besonderes Zentrum feststellen, dieses sei vielmehr an das Gebiet des sogenannten Kalkarinatypus gebunden und zwar an die obersten Zellschichten. Als Ursache der Farbensinnstörung nimmt er eine unvollständige Zerstörung des Markes an. In diesem Sinne sprachen auch Befunde an Tieren, die in farbigem Lichte aufgewachsen waren.

Liebrecht (1710) konnte einen Fall von Fraktur des Canalis opticus, durch Fraktur des Orbitaldaches veranlasst, beobachten, welcher bei der Sektion jede Lymphstauung entgegen der Behrschen Theorie vermissen liess. Darnach wäre auch nach Verfasser die Aufmeisselung des Canalis opticus nicht am Platze. Zudem müsste mindestens die fibröse Scheide des Optikus

eingeschnitten werden. Verf. weist noch auf die absteigende akute Atrophie des Optikus, die gewaltige Wucherung zum Teil eitriger Gliazellen hin, die sich in die zerfallenden Nervenbündel eindrängen, den Zerfall der Markscheiden und die Aufnahme der Markbröckel in den Protoplasmamantel der Gliazellen.

Bei Nobels (1711) Patienten, einem $8^1/_2$jährigen Kinde, entwickelte sich unter Somnolenz und initialem Erbrechen eine Stauungspapille. Das Bild einer Meningitis ohne Nackenstarre und Kernig. Nach 35 Tagen Exitus. Annahme eines tuberkulösen Prozesses wegen sonstiger Anzeichen von Tuberkulose trotz negativen Liquorbefundes. Es fand sich ein Tumor im vierten Ventrikel, welcher nahezu allseits frei war und von ihm ging eine Infiltration der Meningen des Kleinhirns und Hydrozephalus aus.

Oppenheim und Borchardt (1712) operierten einen Fall von Tumor tarsus cerebelli und von Tumor der rechten Kleinhirnhemisphäre. Im ersten Falle war neben Nystagmus hochgradige Stauungspapille, so dass das Sehen fast erloschen war. Nach der Operation S = 1,2 und 0,8. Im zweiten Falle war schon Amaurose durch Neuritis vorhanden. Nach der Operation Exstirpation und Kauterisation mit nachfolgender Ausheilung war Fingerzählen in 1 m vorhanden.

Oppenheimer und Krause (1713) berichten in der Berliner medizinischen Gesellschaft über zwei Fälle von Gehirnchirurgie. Im ersten handelt es sich um einen Tumor der linken Hemisphäre, der seinen Sitz vorwiegend im Gebiet des Thalamus opticus hat, aber auch die basalen Gebilde, speziell die Hypophysis in Mitleidenschaft gezogen hat. Im zweiten Falle handelt es sich um eine Neubildung im Bereich der Vierhügelgegend und des dritten Ventrikels, welche in toto zu exstirpieren Krause gelang.

Ormond (1714) berichtet über zwei Fälle von Hemianopsie nach schweren Migräneanfällen. Im ersten Fall handelt es sich um eine 33jährige Frau. Seit vielen Jahren litt sie an Migräneanfällen. Nach einem besonders schweren Anfall, der 3 bis 4 Tage gedauert hat, kam sie in Behandlung von O. Die Untersuchung des Allgemeinzustandes ergab nichts pathologisches. Die Sehschärfe mit Korrektion betrug beiderseits $^6/_6$. Es bestand rechtsseitige Hemianopsie. Die Migräneanfälle wurden seltener und weniger heftig. Nach einem Jahr war der Augenbefund unverändert. Die zweite Patientin war 32 Jahre alt, vollkommen gesund, schwanger seit drei Monaten. Seit vielen Jahren an Migräne leidend. Nach einem sehr heftigen Anfall trat linksseitige homogene Hemianopsie auf, bei gutem zentralem Visus.

Höhl.

Die Stauungspapille erfordert nach Polya (1715) wegen des schnell erfolgenden Verlustes des Sehvermögens, stets den operativen Eingriff, der, wenn eine genaue Lokalisation möglich ist, in der radikalen Operation, sonst aber — und dies ist die grosse Mehrzahl der Fälle — in der dekompressiven Trepanation bestehen soll. Vortragender hat die radikale Operation in 4, die dekompressive Trepanation in 18 Fällen ausgeführt.

v. Liebermann-Budapest.

E. Rubel (1716) veröffentlicht einen Fall von «hemianopischem Ringskotom». Ätiologisch kommt dabei zweifellos eine bestehende Nephritis mit ihren Gefässveränderungen in Betracht. Diese führte nach mehreren apoplektiformen Anfällen zu einem vorübergehenden Verlust der Sprache und vor allem

zu einer dauernden Unterbrechung der linken Sehbahn mit Defekten in der rechten Gesichtshälfte, sowie nach 12 Jahren zu einer Läsion der rechten intraokularen Sehbahn, so dass ein grosses Ringskotom entstand, das Rubel «hemianopisch» nennen möchte. Die Störungen des Ortsgedächtnisses (nach Förster) bildeten sich in einigen Tagen völlig zurück. Der Ort der Affektion muss beiderseits in der Hirnrinde oder doch in ihrer nächsten Nähe, wahrscheinlich auch in der Sehstrahlung, zu suchen sein.

Takashima (1717) bringt 6 Fälle Behrscher Atrophie im Alter von 6—17 Jahren und bestätigt, dass das von Behr originär beschriebene Bild wirklich als ein besonderer Typ zu betrachten ist und fügt neu hinzu, dass es sich dabei um keinen progressiven Verlauf handelt. Der Beginn fällt in das Fötalleben oder in das erste Lebensjahr. Es zeigt sich dauernd ein gleichbleibendes Bild und ist differentialdiagnostisch scharf abzugrenzen.

Uhthoff (1718) fand bei einem 13 Monate alten Kinde Amaurose bei negativem Spiegelbefunde und erhaltener Pupillenreaktion. Wassermann positiv. Er warnt, in ähnlichen Fällen sofort an Enzephalitis, wie sie hier die Sektion ergab, zu denken, da auch embolische und thrombosische Vorgänge nach doppelseitiger Hemianopsie, sowie Hydrozephalus und Meningitis in Betracht kommen.

Wood (1719) berichtet über einen Fall von Pseudoneuritis bei einer 34jährigen Frau. Es bestand beiderseits Sehschwäche. Auf dem linken kranken Auge Gesichtsfeldeinschränkung, ferner Ödem der Papille ohne Hämorrhagien. W. unterscheidet zwischen echter Pseudoneuritis und Pseudopapillenödem. Erstere ist meist angeboren, die andere durch Krankheit erworben. Höhl.

Bei einer robusten, gesunden Frau sah Zani-Desiderio (1720) während des Stillens eine intensive zweiseitige Sehnerven-Neuritis. Bei genauer Untersuchung fand sich keine andere Ursache der Neuritis als Einwirkung des Nährens. Nach Aufhören des Stillens und Gebrauch von jenen Mitteln (diuretische, purgative, schweisserregende), welche die Ausscheidung der Erzeuger der Autointoxikation während der Periode des Stillens begünstigen, trat Heilung ein. Calderaro.

XXII. Unfallerkrankungen, Verletzungen, Fremdkörper, Parasiten.

Ref.: Meyer.

*1721) **Coats: Anterior ring of opacity in the lens, following a contusion.** (Vossius' Kontusions-Ring.) The ophthalm. rev. S. 295.

*1722) **Contino: Sulle ferite del corpo ciliare. Studio clinico ed anatomopathologico.** (Über die Verletzungen des Ciliarkörpers. Klinisch und pathologisch-anatomische Studie.) La Clin. Oculist. Juli-Aug. 1913.

*1723) **v. Haselberg, A.: Eine Übersicht über neuere Elektro-Riesenmagnete in der Augenheilkunde.** Zeitschr. f. ophthalm. Optik. Jahrg. 1. S. 99.

*1724) **Hüttemann: Über die während der letzten 3 Jahre in der Strassburger Universitäts-Augenklinik beobachteten Eisensplitterverletzungen des Auges.** Klin. Monatsbl. f. Augenheilk. Jahrg. 51. S. 479.

*1725) **Knapp, A.: Report of a Case of Traumatic Equatorial Rupture of the Sclera.** Arch. of Ophthalm. Vol. 42, Nr. 5.

*1726) **v. Liebermann, L. jr.: Zur Diagnostik der Fremdkörperverletzungen des Auges und zur Indikation und Technik der Magnetextraktion, mit besonderer**

Berücksichtigung der genauen Lokalisation. 9. Jahresversamml. d. ungar. ophthalm. Gesellsch. in Budapest.

*1727) **van Lint: Grain de poudre accolé à l'iris.** La clin. ophtalm. T. XIX. S. 564—565.

*1728) **van Lint: Eclat de cuivre intraoculaire.** La clin. ophtalm. T. XIX. S. 565—566.

*1729) **Rauenbusch: Beitrag zur Fibrosis des Auges.** Münch. med. Wochenschrift. Nr. 52. S. 2910.

*1730) **Schäfler: Über einige seltenere Fremdkörperverletzungen der Hornhaut.** Prager med. Wochenschr. Nr. 31. S. 435.

*1731) **Schmidt: Erfahrungen über die Magnetextraktionen am Auge.** Diss. Königsberg.

*1732) **Ssokolow, M.: Günstiger Ausgang eines schweren Traumas des Augapfels.** Rusky Wratsch. 1913. Bd. XII, Nr. 10. S. 326.

*1733) **Wisselink, G. H.: Ein Fall von Contusio bulbi.** Nederl. Tijdschr. voor Geneesk. 1913. II, Nr. 22.

8 Tage nach Verletzung des rechten Auges durch stumpfe Gewalt sah Coats (1721) ausser Hyphäma und subkonjunktivalen Blutungen eine ringförmige Linsentrübung im Zentrum der vorderen Linsenfläche von 1,5 bis 2 mm im Durchmesser. Die Begrenzung der Trübung nach aussen war eine scharfe, die nach innen unscharf, allmählich in einzelne, feine, punktförmige Trübungen übergehend. Es bestanden keine Sphinkterrisse. Nach 3 Tagen war die Trübung nicht mehr so intensiv, jedoch noch deutlich sichtbar. Visus = $^6/_5$. Höhl.

Contino (1722) erörtert an der Hand eines reichhaltigen pathologisch-anatomischen Materials, welches er in der Augenklinik von Prof. Cirincione gesammelt, die Frage «Über die Verletzung des Ciliarkörpers». Im ersten Kapitel handelt es sich um Verletzungen des Ciliarkörpers ohne Eindringen von Fremdkörpern und Stichwunden in drei Fällen. Sodann berichtet der Autor über lineare Verletzungen, welche er unterscheidet in transversales Verwunden des Ciliarkörpers oder skleral-ciliares, auf diese beziehen sich vier von ihm persönlich ausgeführte Operationen, und ferner in radiale Verletzungen in neun Fällen, gestützt auf histologische Untersuchungen des Augapfels. Schliesslich behandelt der Verfasser die Verwundungen des Ciliarkörpers mit Eindringen von Fremdkörpern, welche er gruppiert gemäfs dem Gange des Fremdkörpers beim Eindringen und dem definitiven Sitze im Inneren des Auges. Calderaro.

v. Haselberg (1723) stellt die Beschreibungen von 23 Elektromagneten zur Entfernung von Eisensplittern zusammen und betont, dass leider einheitliche Gesichtspunkte über den Wert oder Unwert derselben sich nicht aufstellen lassen, da nur Volkmann systematische Angaben über die Leistungsfähigkeit seines Magneten in Kurvenform macht. Am Ende hebt er hervor, dass das Janssonsche Siderophon nach seinem Dafürhalten bei weiterer Verbesserung desselben eine Zukunft haben könnte.

Hirschmann (1724) berichtet über die in den letzten drei Jahren beobachteten Fälle von Eisensplitterverletzungen des Auges. Darnach wurde zur Diagnose neben der Röntgenaufnahme dem Hertelschen Sideroskop der Vorzug gegeben und zur Extraktion der Volkmann kombiniert mit dem Hirschberg angewendet. Vorzüge des Mellinger konnte man nicht an-

erkennen. Auch in allen infizierten Fällen wurde die Extraktion vorgenommen. In 21% der Fälle trat Glaukom durch Linsenverletzung auf. In 5 Fällen musste wegen Gefahr der sympathischen noch nachträglich nach der Extraktion des Splitters enukleiert werden. In einigen Fällen war Siderosis auch bei ganz winzigem Splitter eingetreten.

Bericht Krapps (1725) über einen Fall von Skleralruptur mit atrophischer Lage des Risses. Es handelte sich um einen Stoss gegen einen Tisch. Der klinische Befund war ungewöhnlich: Sklerotikale Wunde der Lider des linken Auges nahe der Karunkel. Auge sehr rot; vordere Kammer sehr tief, Linse am Platz aber nach hinten disloziert. Kein Fundusreflex, kein Lichtschein; Blut im Glaskörper; Tension nicht vermindert. Kein Zeichen einer Skleralruptur. Nach 10 Tagen bildet sich ein bläulicher Bezirk unter der Konjunktiva aus, der nur bei starker Senkung des Blickes bei gleichzeitiger Abhebung des Oberlides zu sehen ist. Enukleation wegen dauernder Schmerzhaftigkeit und Blindheit. Am enukleierten Auge wurde eine offene Wunde der Sklera dicht am Äquator und konzentrisch zu diesem verlaufend, festgestellt. Dieselbe war ca. 10 mm lang und lag 2 mm hinter der Insertion des Rectus externus. Mikroskopisch erwiesen sich die Wundecken als scharf und etwas evertiert. Die Retina war völlig abgelöst, so dass kein Glaskörperraum übrig geblieben war. Der bläuliche Bezirk unter der Konjunktiva war die Folge eines Hämatoms in der Tenonschen Kapsel.
Treutler.

Die genaue Lokalisation mit Röntgenstrahlen, mit Hilfe besonderer, hierzu dienender Apparate, bildet, so führt v. Liebermann (1726) aus, das wichtigste Hilfsmittel zur Diagnose- und Indikationsstellung bei Fremdkörperverletzungen des Auges. L. verwendet das Sweetsche Verfahren und weist an einer Anzahl von Fällen die Verlässlichkeit desselben nach. Der so ermittelte Sitz, die Grösse und Gestalt des Fremdkörpers beeinflussen in hohem Mafse die zu wählende Operationstechnik, auch erhalten damit die beiden Haupttypen von Riesenmagneten, Haab-Magnet und Innenpolmagnet ihre speziellen Indikationen. (Die Arbeit erscheint in extenso im Archiv f. Augenheilkunde.) v. Liebermann-Budapest.

Van Lint (1727) bringt die Krankengeschichte eines Falles von Kupfersplitterverletzung des Auges. Beim Schlagen mit einem Hammer auf eine Kupferkapsel flog ein Stück durch den unteren Limbus in den Bulbus. Es fand sich ein Irisprolaps, Cataracta traumatica und ziemlich starker Reizzustand des Auges; der Splitter wurde radiographisch im unteren Bulbusabschnitt festgestellt. Der Entfernungsversuch misslang, auch die «autotelegraphische» Sonde von Hedley versagte. Der Bulbus musste enukleiert werden und fand sich nach der Härtung der Fremdkörper im oberen Abschnitt des Auges; die Mafse betrugen 3,5 : 5 mm, das Gewicht 18 mgr. Wahrscheinlich war der Splitter bei dem Entfernungsversuch mobilisiert worden. Causé.

Van Lint (1728) sah nach einer Schussverletzung ein Pulverkörnchen auf der Iris bei ziemlich reizfreiem Zustand des Auges. Zentral fand sich in der Hornhaut eine feine Narbe, sämtliche Teile des Auges waren normal, die Sehschärfe betrug $^1/_4$; etwa 2 mm vom Pupillarrand hob sich das Pulverkörnchen tiefschwarz von der grünlichen Iris ab. Die Prognose dieser Verletzung wird günstig gestellt. Causé.

Schäfler (1730) berichtet über die Diagnose und Therapie einiger seltener Hornhautverletzungen aus dem Material der Prager Universitätsklinik, wie Verletzungen durch Insektenstacheln, Flügelstücken und Samenpillen. Die Prognose macht er im wesentlichen von der Möglichkeit einer sekundären Infektion abhängig.

Ssokolow (1732) beschreibt eine Verletzung des Auges durch Kuhhorn vor 3 Jahren. Iris, Linse mit Kapsel und Zonula Zinnii fehlen vollkommen. Nur schmale Skleralnarbe von 0,5 cm sichtbar. V. mit + 11,0 D. $^{15}/_{20}$. Mertens.

Wisselink (1733) erwähnt einen Fall von Contusio bulbi mit leichtem Irisriss, Subluxation der Linse, zwei Chorioidealrupturen zwischen Papille und Macula lutea, temporaler Atrophie der Papille, Pigmentierung und Ödem der Netzhaut nasal von der Papille, starker konzentrischer Einengung des Gesichtsfeldes für Farben und einem absoluten Skotom in der Form einer temporalen Ausbreitung des blinden Fleckes. Die traumatische Myopie ging allmählich zurück. Die Entstehung der Chorioidealrupturen wird nach Hughes, die juxtapapillare Netzhautläsion im Sinne der Beckerschen Theorie erklärt. B. P. Visser.

Rauenbusch (1729) entfernte ein 4 cm langes Exemplar der Filaria loa aus der Bindehaut eines Patienten indem er dieselbe mit der Schere heraushebelte. Interessant war die Anamnese, insofern, als festgestellt war, dass die Filaria binnen 24 Stunden von dem Fuss bis zu den Fingern wandern konnte und erst vor 3 Jahren unter der Augenbindehaut erschienen war.

Verantwortlicher Redakteur für den Referatenteil: Prof. Dr. K. Wessely in Würzburg.

REGELMÄSSIGER VIERTELJAHRESBERICHT

ÜBER DIE

LEISTUNGEN UND FORTSCHRITTE

DER

AUGENHEILKUNDE

IM JAHRE 1913

REDIGIERT VON

K. WESSELY IN WÜRZBURG.

FÜR DAS

ARCHIV FÜR AUGENHEILKUNDE

REDIGIERT VON

C. HESS IN MÜNCHEN.

GENERAL-REGISTER

BEARBEITET VON

F. KUNKEL IN WÜRZBURG.

WIESBADEN.
VERLAG VON J. F. BERGMANN.
1915.

Alle Rechte vorbehalten.

Druck von Carl Ritter, G. m. b. H., Wiesbaden.

Alphabetisches
Namenregister des Literaturberichtes 1913.

Die Endzahlen bedeuten die Nummer des Referates.

Abadie. De la tuberculose oculaire. Société française d'ophtalm. Mai 1913. Annal. d'oculist. T. CXLIX. S. 449. — 477.

— Pronostic du glaucome. La clinique ophtalm. T. XIX. S. 506—510. — 1162.

Abelsdorff. Torticollis oculaire. Berl. orthopädische Gesellschaft. Juli 1913. — 991.

Adam. Die stereoskopische Röntgenphotographie der Augenhöhle und ihres Inhaltes. 39. Zusammenkunft der ophthalm. Gesellsch. in Heidelberg. — 65.

— Kristalle in der Linse. Demonstration. Berl. ophthalm. Gesellsch. 23. 1. 1913. — 320.

— Melanochromie der Sklera. Berl. Ophthalm. Gesellsch. 23. Oktober. — 1283.

Adamük, W. E. Über Schädigungen der Sehorgane bei Vergiftungen mit sog. Kinder-Balsam und experimentelle Beobachtungen über den Einfluss dieses Präparates auf Tier-Augen. Rusky Wratsch. 1913. Bd. XII, Nr. 27, S. 965. — 1284.

Addario La Ferla. Beiderseitige, angeborene, hereditäre Blepharoptosis. Annali di Ottalm. 1913. Bd. 42, S. 372. — 1373.

— Sarcoma primitivo della cornea in bambino di 8 mesi. Ann. di Ottalm. 1913. H. 1. — 1554.

— Sul significate di alcune presunte forme parasitaria viscontrate nel tracoma. (Über die Bedeutung einer angeblichen in Trachom angetroffenen Parasitenform.) Annali di Ottalm. f. 6. 7. 1912. — 222.

Adler. Über Lokalanästhesie am Auge mit besonderer Rücksicht auf Eusemin. Allgem. Wien. med. Zeitg. Nr. 6. — 520.

— Zur Farbstiftprobe. Wien. klin. Wochenschrift Nr. 26. — 521.

Agricola. Fünfmal rezidiviertes Papillom der Binde- und Hornhaut, geheilt durch Mesothoriumbestrahlung. Klin. Monatsbl. f. Augenheilk. Mai. S. 650. — 671.

— u. Thies, O. Zur Kenntnis der sekundären Netzhauttuberkulose. Klin. Monatsbl. f. Augenheilk. Jahrg. 51. S. 20. — 388.

Ahlström, G. Trichiasisoperation. Förhandlingar vid Svenska Ögonläkareföneningens. 5. möte 1912. — 626.

Ahrens. Über einen Tumor am Chiasma. Naturwissensch. med. Gesellsch. Jena. 10. Juli. — 1221.

Aizner. Zur Ptosisoperation mit freier Faszientransplantation. Zentralbl. f. Chir. 5. S. 153. — 186.

Albertotti. Kurze Bemerkungen über Brillen. (Gemalte Brillen.) Annali di Ottalm. H. 4. 1913. — 1266.

Alexander. Ein Fall von doppelseitiger Stauungspapille mit Zurückgehen der Erblindung. Münch. med. Wochenschr. Nr. 41, S. 2315. — 1699.

Alessandro. Tränensekretion im Hungerzustande. Experimenteller Beitrag zur Physiologie der Tränendrüse. Arch. di Ottalm. XX. 3—4. — 198.

Allport, Frank. A case of retrobulbar neuritis of toxic origin. Oph. Record. Dec. 1912. — 17.

— A case of non magnetic steel in the vitreous. (Ein Fall von nicht magnetischem Stahl im Glaskörper.) Ophthalm. Record. Juni 1913. — 820.

— Ein Fall von Verletzung, bei welchem im enukleierten Auge sechs Stücke Stahl gefunden wurden. Durch X-Strahlen war nur ein Stück nachgewiesen worden. Ophthalm. Record. Febr. 1913. — 442.

— Caccodylate of sodium in case of keratoiritis due to lime burn. (Natrium caccodylatum in einem Falle von Ver-

brennung der Kornea durch Kalk.) Ophthalm. Record. Sept. 1913. — 1322.
Alt. Extraordinary alterations in the corneal epithelium of a glaucomatous eye. Amer. Journ. Ophthalm. Febr. 1913. — 1555.
— Remarks on Holes in the Macula lutea and Fovea centralis with the Report of a New Case. The amer. journ. of Ophthalm. 1913. S. 97. — 821.
— Sympathetic chorioiditis. (Sympathische Chorioiditis.) Journ. Amer. Med. Ass. 21. Sept. 1912. — 770.
— Ungewöhnliche Veränderungen am Kornealepithel eines glaukomatösen Auges. The amer. Journ. of Ophthalm. 1913. S. 39. — 365.
Ammann. Zur Frage der Behandlung der Eisensplitter in der Linse. Klin. Monatsbl. f. Augenheilk. LI. 1913. Febr. S. 210. — 321.
— Zur Frage der Behandlung der Eisensplitter in der Linse. Klin. Monatsbl. f. Augenheilk. Bd. 51. S. 210. — 443.
Anastasi, O. Sul comportamento di alcuni innesti di occhi nelle larve di Discoglossus pictus. Arch. f. Entwicklungsmech. d. Organe. Bd. 37, H. 2, S. 222. — 1374.
Andersen. Ein histologisch untersuchter Fall von papulös-luetischer Iritis. v. Graefes Arch. f. Ophthalm. Bd. 84, II, H. 1, S. 172. — 293.
Angelucci. Der Einfluss der Jahreszeit auf die Konjunktivitiden. Sitzungsbericht des internationalen medizinischen Kongresses in London 1913. Ref.: Klin. Monatsbl. f. Augenheilk. Sept. 1913. S. 412. — 1048.
— Les phénomènes d'oxydation du cerveau pendant la vision. Arch. d'Ophtalm. T. XXXIII, S. 657—661. — 1417.
Anlauff. Die Sophol-Prophylaxe bei Neugeborenen und ihre Leistungsfähigkeit. Inaug.-Diss. Greifswald. 1913. — 1530.
Antonelli. La cornée oculaire des hérédo-syphilitiques. Soc. franç. d'ophtalm. Mai 1913. Annal. d'oculist. T. CXLIX. S. 454—455. — 694.
— Über eine Form von Leontiasis ossea, Periostosen der Gesichtsknochen, bei Lues congenita. Klin. Monatsbl. f. Augenheilk. 1913. Sept. S. 411. — 848.
Argaud, R. et Falloney, M. Sur la structure du tarse palpébral et son indépendance vis-à-vis de la glaude de Meibomius. Compt. rend. Soc. biol. 1913. T. 74, Nr. 18, S. 1068—1070. — 1375.
Arisawa u. Axenfeld. Vakzinetherapie und Vakzineprophylaxe. Verein südwestd. Augenärzte. Klin. Monatsbl. f. Augenheilk. 1913. Jan. S. 81. — 6
— Zur Kenntnis d. metastatischen Tumoren im Auge. 39. Zusammenkunft d. ophthalm. Gesellsch. in Heidelberg. — 35
Armaignac. Un nouvel ophtalmoscope électrique. Soc. franç. d'ophtalm. Mai 1913. Annal. d'oculist. T. CXLIX. S. 458. — 522.
Arnst. Über 2 Fälle von Mikuliczscher Erkrankung. Inaug.-Diss. Marburg. — 1019.
Arntz, H. N. J. Die Tarsusexstirpation bei Trachom. Inaug.-Diss. Amsterdam 1913. — 672.
— Sull'ascesso anulare della cornea. Arch. di Ottalm. Juli 1913. — 1557.
Ascher. Zur Frage nach dem Einfluss von Akkommodation und Konvergenz auf die Tiefenlokalisation und die scheinbare Grösse der Sehdinge. Zeitschr. f. Biol. Bd. 62, S. 508. — 1418.
Asmus. Über die Bedeutung genauer Messungen bei Augenmuskelvorlagerungen. Zeitschr. f. Augenheilk. Bd. 29, S. 422 u. 525. — 605.
Ask. Studien über die pathologische Anatomie der erworbenen Linsenluxationen nebst Beiträgen zur Kenntnis der pathologischen Anatomie d. Spontanresorption der Linse in geschlossener Kapsel und der traumatischen Irisablösung. J. F. Bergmann, Wiesbaden. 1913. — 1116.
— Studien über die pathologische Anatomie der erworbenen Linsenluxationen. Wiesbaden 1913. — 838.
— Über den Zuckergehalt des Kammerwassers. Biochem. Zeitschr. Bd. 59, H. 1/2. — 1407.
— Zur Behandlung der Linsenluxationen. Klin. Monatsbl. f. Augenheilk. Sept. LI, S. 331. — 1117.
Attias, G. Sulle Alterazioni senili dell'occhio umano. (Über die senilen Veränderungen des menschlichen Auges. Clinica oculistica 12. — 90.
— Sulla riduzione chirurgica dello stafiloma cicatriziale della cornea. Arch. di Ottalm. Sept. 1913. — 1556.
Aubaret. Du tétanus consécutif aux blessures d'oeil. Arch. d'ophtalm. T. XXXIII, S. 148—170. — 444.
Aubineau et Lenoble. Le nystagmomyoclonie. Arch. d'ophtalm. T. XXXIII. S. 503—507. — 992.
Auerbach u. Brandt. Über eine wichtige Verlaufsform d. multiplen Sklerose. Med. Klinik. 1913. Nr. 30, S. 1201. — 849.
— Zur Epidemiologie und Bekämpfung des Trachoms in Palästina (mit besonderer Berücksichtigung der jüdischen Be-

völkerung). Dtsch. med. Wochenschr. 1913. Nr. 37, S. 1796. — 1049.
— Zur Pathogenese der postdiphtherischen Akkommodationslähmung. Dtsch. Zeitschrift f. Nervenheilk. Bd. 49, S. 94. — 1457.
Augstein. Beobachtungen nach erfolgreicher Operation eines 15 jähr. Blindgeborenen über sein Sehenlernen. Vereinigung d. Augenärzte Schlesiens u. Posens in Breslau. Juni. — 959 u. 1457.
— Die neuen stärksten Vergrösserungen des Hornhautmikroskopes u. die zweckmäßigste Beleuchtung. Refer.: Klin. Monatsbl. f. Augenheilk. 1913. März. S. 377. — 67.
— Ein bemerkenswerter Fall von akuter doppelseitiger retrobulbärer Neuritis mit Erblindung beiderseits und Ausgang in Heilung links nach 32tägiger Amaurosis. Klin. Monatsbl. f. Augenheilk. Jahrg. 51, S. 181. — 420.
— Neutralrot in der Behandlung von Hornhautgeschwüren, namentlich der trachomatösen. Ber. d. Verein. schlesisch-posenscher Augenärzte. Ref.: Klin. Monatsbl. f. Augenheilk. 1913. März. S. 376. — 66 u. 256.
— Operation einer Bulbuscyste mit gutem Erfolg. Mit Abbild. Klin. Monatsbl. f. Augenheilk. 1913. Bd. 51. Sept. S. 347. — 923.
— Über einige an der Marburger Augenklinik mit Tonometer von Schiötz gemachte Erfahrungen. Inaug.-Diss. Marburg. — 950 u. 1163.
— Zur Ätiologie und Therapie des Keratokonus. Klin. Monatsbl. f. Augenheilk. S. 371. (Ref.) — 253 u. 695.
Aurand. Un cas de décollement de la rétine amélioré par la sclérectomie. La clinique ophtalm. T. XIX, S. 550—554. — 168.
— et Rollet. Recherches expérimentales sur l'action intraoculaire de métaux nouvaux. Revue générale d'ophtalm. T. XXXII, S. 193—211. — 514.
Ayrignac et Sulzer. Des échanges nutritifs des glaucoma teux. Annal. d'oculist. T. CL, S. 245—266. — 1661.
— — Über Stoffwechsel bei Glaukomatösen. Intern. med. Kongr. London. August 1913. Ref.: Klin. Monatsbl. f. Augenheilk. Bd. 51, 2, S. 423. — 1188.
Axenfeld. Aplasie du feuillet antérieur de l'iris. Soc. belge d'ophtalm. Gent. August 1913. — 1091.
— Bemerkungen zu d. Londoner Diskussion über die neuen Glaukomoperationen. Klin. Monatsbl. f. Augenheilk. Sept. Bd. 51, S. 383. — 1165.
— Bestimmung und Bewertung der Angewöhnung im augenärztlichen Gutachten. Verein d. südwestdeutschen Augenärzte. Klin. Monatsbl. f. Augenheilk. Jahrg. 51, S. 83. — 445.
— Bulbi mit metastatischem, intraokularem Karzinom. Freiburger med. Gesellsch. 25. II. 1913. Dtsch. med. Wochenschr. Nr. 12, S. 584. — 354.
— Keratitis punctata leprosa. 39. Zusammenkunft der ophthalmologischen Gesellsch. in Heidelberg. — 257.
— Rétinite externe à la suite d'exophtalmie pulsatile. Soc. belge d'ophtalm. Gand. August. Demonstration der Augenhintergrundsbilder des von Rübel beschriebenen Falles. Nr. 1041 ds. Refer. — 1028.
— Retinitis externa osifficans unter dem Bilde des subretinalen Tumors. 85. Vers. deutscher Naturforscher u. Ärzte. Wien. 21.—28. Sept. — 1192.
— u. Arisawa. Vakzinetherapie u. Vakzineprophylaxe. Verein. südwestdeutsch. Augenärzte. Klin. Monatsbl f. Augenheilk. 1913. Januar. S. 81. — 68.
— u. Kahler. Zur Bedeutung hyperästhetischer Zonen in der Nase für die Augenheilkunde. Klin. Monatsbl. f. Augenheilk. 1913. Januar. S. 93. — 18.
— Zur Pathologie und Therapie der Lidkarzinome. Vereinig. südwestdeutscher Augenärzte. Klin. Monatsbl. f. Augenheilk. LI. S. 82. Januar. — 187.
— Zur Pigmentatrophie d. Pupillarsaumes. 39. Vers. der Heidelberger ophthalm. Gesellsch. Mai. 1913. — 294 u. 721.
— Zur Spätinfektion nach trepanierenden Operationen. Klin. Monatsbl. f. Augenheilk. Juni. Bd. 51, S. 816. — 1164.

Babak. Über den Farbensinn d. Frosches, vermittelst Atemreaktion untersucht. Zeitschr. f. Sinnesphysiol. Bd. 47, S. 331. — 566.
Bachstelz. Ein Fall von atypischer Retinitis circinata. Klin. Monatsbl. f. Augenheilk. Jahrg. 51, S. 232. — 1193.
— Über lokale Behandlung der Keratitis parenchymatosa mit Neosalvarsan. Wien. klin. Wochenschr. H. 3, S. 101. — 258.
Baer. Über seltenere Formen von Tuberkulose des Auges und der Lider. v. Graefes Arch. f. Ophthalm. Bd. LXXXV, H. 2, S. 271. — 1093.
Bahlmann. Beitrag zur Lehre der Augenkomplikationen bei Parotitis epidemica. Inaug.-Diss. München. — 478.
Bahn, O. A. The moving Picture and the eye. (Wandelbilder und Auge.) New Orleans Med. and Surg. Journal. Okt. 1912. — 567.
Bailliart et Dehenne. A propos de trois cas d'ophtalmie sympathique. Soc. d'ophtalm. franç. Mai 1913. Annal.

d'oculist. T. CXLIX, S. 395—396. — 772.
— — A propos de trois cas d'ophtalmie. La clin. ophtalm. T. XIX, S. 482—489. —1157.
— et Blutel. Lésions cornéennes dans l'acné rosacé et la face. Arch. d'ophtalm. T. XXXIII, S. 507—514. — 1067.
Balavoine et Onfray. Recherches de clinique et de laboratoire dans soixante cas d'hemorrhagies oculaires diverses. Soc. franç. d'ophtalm. Mai 1913. Annal. d'oculist. T. CXLIX, S. 449—450. — 489.
Ballantyne. Beobachtungen mit dem Schiötzschen Tonometer. Intern. med. Kongr. London. (Bestätigung der auch sonst gemachten Erfahrungen.) — 951.
— Pulsation of the retinal arteries. The ophthalm. 1913. S. 460. — 1669.
Ballowitz, E. Über eine eigenartige zelluläre Struktur des sogenannten Ligamentum annulare im Auge von Knochenfischen. Mit 2 Abb. Anatomischer Anzeiger. 1913. Bd. 45, Nr. 4, S. 91—93. — 1376.
Bär. Katarakt nach Wespenstich. Klin. Monatsbl. f. Augenheilk. Sept. 1913. LI, S. 314. — 1118 u. 1240.
Barraquer. Sur l'opération d'Elliot. La clin. ophtalm. Bd. V, S. 129—134. — 366.
— Coagulation intraoculaire de l'humeur aqueuse à la suite de chacune des trois opérations pratiquées sur un seul oeil; Guérison spontanée de cataracte secondaire. La clinique ophtalm. Vol. V, S. 79—84. — 120.
— Spontane Heilung der Cat. secundaria. La clin. ophtalm. 1913. Febr. — 322.
Bárány. Dauernde Veränderung des spontanen Nystagmus bei Veränderungen der Kopflagen. Österr. otol. Gesellsch. Jan. 1913. — 607.
— Einige Phänomene bezüglich des Nystagmus. Verein f. Psychiatrie u. Neurol. Wien. April. — 606.
— Latente Deviation der Augen und Vorbeizeigen des Kopfes bei Hemiplegie und Epilepsie. Münch. med. Wochenschr. Nr. 16, S. 900. — 609.
— Lokalisation in der Rinde der Kleinhirnhemisphären (Funktionsprüfung und Theorie.) Dtsch. med. Wochenschr. Nr. 14, S. 637. — 608.
— Nystagmus retractorius bei Tumor der Vierhügelgegend. K. k. Gesellsch. d. Ärzte Wien. Sitzung v. März 1913. — 168.
Barck. A rare case of bilateral optic neuritis. The amer. journ. of ophthalm. 1913. S. 321. — 1285.
Barkan, H. Herpes Iris of the Conjunctiva, with Report of a Case. — 673.
Bartels. Zur Technik der Elliot-trepanation. Klin. Monatsbl. f. Augenheilk. Bd. 51. März. S. 355. — 367.
Baslini. Neue Operationsmethode zur Korrektur des Entropium cicatricium des Unterlides. La Clinica Oculist. XII. S. 1176. — 188.
Bateson. Heredität. Intern. med. Kongr. London. 1913. 924.
Baum. Ein neues reflexloses Ophthalmoskop. Klin. Monatsbl. f. Augenheilk. Mai. S. 693. — 523.
— Un nuovo ottalmoscopio senza riflessi. (Ein neuer Augenspiegel ohne Reflexe. Annali di Ottalm. 1913. H. 1. — 1365.
Baur, E. Ein Fall von Polyglobulie mit seltenem Augenhintergrundbefund. Diss. Bonn 1913. — 1286.
Bayer. Über angioide Pigmentstreifen der Retina. Erste Zusammenkunft d. südwestdeutschen Augenärzte. Klin. Monatsbl. f. Augenheilk. Jahrg. 51. S. 79. — 389.
— Über die Kombination von Frühjahrskatarrh mit Trachom. Klin. Monatsbl. f. Augenheilk. Mai. S. 615. — 674.
— Weitere Untersuchungen auf dem Gebiete des Frühjahrskatarrhs. 39. Zusammenkunft der Ophthalm. Gesellsch. in Heidelberg. — 224.
— Zur Entstehung der Hornhauthypermetropie. 39. Zusammenkunft der Ophthalm. Gesellsch. in Heidelberg. — 259.
— Zur Frage der angioiden Pigmentstreifenbildung der Netzhaut. Klin. Monatsbl. f. Augenheilk. Jahrg. 51. S. 766. — 1194.
— Zur Kenntnis des Frühjahrskatarrhs. Klin. Monatsbl. f. Augenheilk. Januar. S. 79. — (Ref.) — 223.
Beauvieux. Etude sur les déplacements congéniteaux du cristallin. Arch. d'ophtalm. T. XXXIII, S. 6—25. — 91.
— Les tumeurs de la caroncule lacrymale et du repli semilunaire. Arch. d'ophtalm. T. XXXIII, S. 216. — 642.
— et Delorme. Sens lumineux et sens chromatique centraux dans le glaucome chronique. Arch. d'ophtalm. T. XXXIII. S. 93—108. — 368.
— et Muratet. La mélanose conjonctivale. Arch. d'ophtalm. T. XXXIII. S. 620—631. — 1531.
Beest. Die cyklitische Schwarte. Inaug.-Diss. Amsterdam. — 295.
Begle. Klinisch-anatomischer Beitrag zur Kenntnis der Distichiasis congenita. Arch. f. Augenheilk. 1913. Bd. 74. S. 62. — 539.
Behr. Beitrag zur Ätiologie des Keratokonus. Aus der Universitäts-Augen-

klinik in Kiel. Klin. Monatsbl. f. Augenheilk. Sept. 1913. S. 281. — 1068.
Behr, C. Zur Physiologie und Pathologie des Lichtreflexes d. Pupille. v. Graefes Arch. f. Ophthalm. Bd. 86, H. 3, S. 468. — 1579.
Belenky-Raskim. Zur Ätiologie der phlyktänulären Augenentzündung. Zeitschrift f. Augenheilk. Juni. S. 503. — 675.
Bellwinkel. Beitrag zur Kenntnis des Herpes iridis. Inaug.-Diss. München. 1913. — 1092.
Bendix, B. Zur Behandlung des Ekzems jüngerer Kinder. Therapeut. Monatsh. Mai. S. 350. — 627.
Bennet. Ein Fall von rezidivierender juveniler Glaskörperblutung geheilt durch Thyreoidextrakt. The ophthalmoscope. 1913. S. 20. — 350.
Bérard, Sargnon et Bessière. Contribution à l'étude clinique de la paralysie isolée ou partielle du moteur oculaire commun comme complication des otites graves et des sinusites de la face. La clin. ophtalm. T. XIX, S. 698 bis 713; s. Ref. Nr. —. — 1571 u. 1287.
Berg, A. A. u. Sachs, B. Operative Heilung einer Geschwulst des Ganglion Gasseri. (Aus dem Mount Sinai-Hospital New York.) Berl. klin. Wochenschr. 1913. Nr. 30, S. 1395. — 1087.
Bergmeister, Rudolf. Ein Beitrag zur Genese der Orbitalcysten und der im Mikrophthalmus vorkommenden Netzhaut- u. Aderhautanomalien. v. Graefes Arch. f. Ophthalm. 1913. Bd. 85, S. 1. — 537.
Berneaud. Ein Fall von Parinaudscher Konjunktivitis. (Sitzungsber. d. Nordwestdeutschen augenärztlichen Vereinig.) Klin. Monatsbl. f. Augenheilk. 1913. S. 764. — 1532.
Bernheimer. Fortschritte in der operativen Behandlung des grauen Stars. Wissensch. Ärztegesellsch. in Innsbruck. 6. Juni 1913. — 1119.
— Zur Kenntnis des angeborenen hinteren Polstares des Menschen. Arch f. Augenheilk. Bd. 74, S. 8. — 528 u. 735.
— Zur Kenntnis der angeborenen Anomalien der Iris. Mit Abbild. Arch. f. Augenheilk. 1913. Bd. 74, S. 229. — 722 u. 925.
— ZurTuberkulinbehandlungAugenkranker. 85. Vers. deutsch. Naturf. u. Ärzte. Wien. — 870.
— ZurTuberkulinbehandlungAugenkranker. Klin. Monatsbl. f. Augenheilk. Okt.-Nov. S. 579. — 1323.
— ZurTuberkulinbehandlungAugenkranker. Klin. Monatsbl. f. Augenheilk. 1913, II cf. Nr. 1323. — 1580.
Besold. Kritische Betrachtungen über die verschiedenen Theorien der Myopie. Diss. München. — 159.
Bessière, Sagnon et Bérard. Contribution à l'étude clinique de la paralysie isolée ou partielle du moteur oculaire commun comme complication des otites graves et des sinusites de la face. La clin. ophtalm. T. XIX, S. 698—713. 1287.
Best. Die Operation des Altersstars mit der Lanze. Klin. Monatsbl. f. Augenheilk. 1913. I. S. 689. — 736.
— Kleine therapeutische Mitteilungen auf ophthalmologischem Gebiet. Münch. med. Wochenschr. Nr. 52, S. 2921. — 1324.
— Thermopenetration. Gesellsch. f. Natur- u. Heilk. Dresden. Med. Klinik. Nr. 15, S. 606. — 524.
— Zur Technik der Staroperation. Gesellschaft f. Natur- u. Heilk. Dresden. Med. Klin. Nr. 15, S. 606. — 524.
— Zur Technik der Staroperation. (Kurze Mitteilung.) Münch. med. Wochenschr. 1913. Nr. 16, S. 895. — 737.
Bettremieux. Encore quelques réflexions sur l'opération du strabisme. Annal. d'oculist. T. CL, S. 280—286. — 1465.
— La sclérectomie simple dans le glaucome aigu. Annal. d'oculist. T. CL, S. 97 bis 100. — 1166.
Blachowski. Studien über den Binnenkontrast. Zeitschr. f. Sinnesphysiol. Bd. 47, S. 291. — 568.
Bialetti. Note ed Osservazioni di anatomia patologica oculare macroscopia. (Makroskopisch anatomische Augenpathologie.) Vigmano. Tip. Economica 1912. — 446.
Bielschowsky. Okuläre Störungen als Ursache von allgemeinen und lokalisierten nervösen Beschwerden. Münch. med. Wochenschr. Nr. 14, S. 214. — 19.
— Über die relative Ruhelage der Augen. 39. Vers. d. ophthalm. Gesellsch. in Heidelberg. — 169.
— Über die Ruhelage des Auges in ihren Beziehungen zur Ätiologie des Schielens. Ärztl. Verein Marburg. 4. Juni. — 993.
— Über spätinfantile, amaurotische Idiotie mit Kleinhirnsymptomen. Ges. dtsch. Naturf. Breslau. September. — 1700.
Biermann. Diabetes mit reflektorischer Pupillenstarre. Neurol. Zentralbl. Nr. 19. 1912. — 296.
Bijlsura. Die Kataraktoperation bei Greisen. Geneesk. Cour. LXVI, Nr. 51. — 1120.
Birch-Hirschfeld. Zur Behandlung der Netzhautabhebung. 39. Zusammenkunft d. ophthalm. Gesellsch. in Heidelberg. — 390.

Bistis. Klinische und experimentelle Untersuchungen über die Ätiologie der Heterochromie. Arch. f. Augenheilk. Bd. 75, S. 302. — 1581.

Blaauw, E. Die Augensymptome der Raynaudschen Krankheit. Samml. zwangl. Abhandl. a. d. Geb. d. Augenheilk. Bd. 9, H. 5. — 1288.

Blaizot, Nicolle et Cuénod. Recherches experimentales sur le trachome. Annal. d'oculist. T. CXLIX, S. 401—407. — 698.

Blake, E. M. A case of maculare hole duc to traumatism. (Ein Fall von Lochbildung der Makula infolge von Gewalteinwirkung.) Ophthalm. Record. Dec. 191. — 391.

v. Blaskovics, L. Über die Kugelsche Operation. 9. Jahresversamml. d. ungar. ophthalm. Gesellsch. in Budapest. — 1483.

Blau. Experimentelle Studien über den galvanischen Nystagmus. 22. Vers. d. Dtsch. otol. Gesellsch., Stuttgart, 9. u. 10. Mai. Dtsch. med. Wochenschr. Nr. 25, S. 1232. — 610.

Blessig. Aniridia congenita mit Cataracta mollis. Petersburger Gesellsch. 20. Dez. 1912. (Demonstraiton.) — 297.

Bleuler. Zur Theorie der Sekundärempfindungen. Zeitschr. f. Psychol. Bd. 65, S. 1. — 569.

Blum. Über den Verlauf der sekretorischen Fasern zur Tränendrüse und der Geschmacksfasern. 1 Fig. 1913. Dtsch. med. Wochenschr. Jahrg. 39, Nr. 33, S. 1588—1589. — 926 u. 1020.

Blutel et Bailliart. Lésions cornéennes dans l'acné rosacé et la face. Arch. d'ophtalm. T. XXXIII, S. 507—514. — 1067.

Bock. Über Behandlung skrofulöser und tuberkulöser Augenerkrankungen mit Immunkörper (I-K)=Dr. K. Spengler. Wien. med. Wochenschr. Nr. 19 u. 20. — 498.

Boer. Über seltene Formen von Tuberkulose des Auges und der Lider. (Aus der Königl. Universitäts-Augenklinik zu Halle a. S. A. v. Graefes Arch. f. Ophthalm. 1913. Bd. 85, H. 2, S. 273. — 1050.

— Hypophysiserkrankungen und Augensymptome mit Bericht über drei beobachtete Fälle. Klin. Monatsbl. f. Augenheilk. Okt.-Nov. S. 553. — 1289.

Böhm. Blendungsretinitis infolge der Beobachtung der Sonnenfinsternis am 17. April 1912. Klin. Monatsbl. f. Augenheilk. Jahrg. 51, S. 471. — 822.

— Ein Fall von Scheidenhämatom des Sehnerven nach Schädelfraktur. Klin. Monatsbl. f. Augenheilk. Jahrg. 51, S. 374. — 421.

— Zur Pathologie und Therapie des Hydrophthalmus congenitus. Vereinigung d. Augenärzte Schlesiens und Posens. Ref. klin. Monatsbl. f. Augenheilk. Aug. Bd. 51, S. 251. — 1167.

Bondi. Ein klinisch wenig beachtetes Symptom beim Hordeolum externum. Med. Klinik. Bd. 27, S. 1079. — 1009.

Bonino, E. Sopra un caso di sclero-episclerite bottonona, recidivante, complicata da cheratite ed uveite anteriore. Ann. di Ottalm. 1913. H. 3. — 1558.

Bonnefon et Lacoste. Recherches histologiques sur la greffe cornéenne autoplastique. Arch. d'ophtalm. T. XXXIII, S. 206—216, 267—289, 326—362. — 696.

Bonnefoy et Opin. Gomme syphilitique du chiasma. Arch. d'ophtalm. T. XXXIII, S. 477—491. — 1222.

Borchard, H. Beiträge zur Kenntnis der absoluten Schwellenempfindlichkeit der Netzhaut. Zeitschr. f. Sinnesphysiol. Bd. 48, S. 176. — 1419 a.

Borchardt u. Oppenheim. Erfahrungen bei Operationen von Kleinhirngeschwülsten. Berl. klin. Wochenschr. Nr. 44, S. 2025. — 1712.

Bordas. Nouveau dispositiv pour la conservation aseptique des sutures prêtes à l'emploi après stérilisation dans l'autoclave. La clin. ophtalm. Bd. V, S. 19—23. — 69.

Bordenheuer u. Cords. Bemerkungen zur Untersuchung des Tiefenschätzungsvermögens. Zeitschr. f. Augenheilk. XXX, S. 1. — 962.

Bordley. A case of pemphicus of the conjunctiva. (Ein Fall von Pemphigus der Bindehaut.) Ophthalm. record. Sept. 1913. — 1533.

Bossidy, J. C. A case of uniocular polyopia. existing in both eyes. (Ein Fall von uniokularem Mehrfachsehen beider Augen.) Journ. Amer. Med. Ass. 21. Sept. 1912. — 570.

Boulai. Enucléation - Eviscération. La clin. ophtalm. T. XIX, S. 503—506. — 1154.

Bourgeois. Abscence de résorption de la cataracte traumatique: interventions. Soc. franç. d'ophtalm. T. CXLIX, S. 397 bis 398. — 738.

Bradburne, A. A. Hole at the macula. (Herd zwischen Makula u. Papille usw.) The ophthalm. Record. 1913. Bd. 22, S. 538. — 1377.

Brailley. Eine Methode der Nachstaroperation. Ophthalmoscope. 1913. S. 600. — 1607.

Brandt u. Auerbach. Über eine wichtige Verlaufsform d. multiplen Sklerose. Med. Klinik. 1913. Nr. 30, S. 1201. — 849.

Brandès. Anévrisme veineux de l'orbite gauche. Soc. belge d'ophtalm. Novembre 1913. — 1512.

Braun. Staphylom und Papillitis nach Kalkverätzung. Dissert. München. — 1223.

Braunschweig. Über Behandlung maligner Tumoren mit Röntgenstrahlen. Klin. Monatsbl. f. Augenheilk. S. 773. — 1325.

Brav, Aaron. A case of gumma of the iris after the use of salvarsan. (Ein Fall von Gumma der Iris nach Salvarsan.) Ophthalm. Rec. Juni 1913. — 723.

— Sarcoma of the choroid. Journ. Amer. Med. Ass. Aug. 30. 1913. — 1633.

— Ein Fall von Gumma der Iris nach Gebrauch von Salvarsan. The Ophthalm. Record. Juni 1913. — 1582.

Bride. Epileptische Anfälle nach dem Gebrauch von Eserinsulfat. The Ophthalm. 1913. S. 21. — 70.

Brinton. Behandlung des bulbären Frühjahrkatarrhs. Ber. d. intern. mediz. Kongresses in London 1913. Ref.: Klin. Monatsbl. f. Augenheilk. Sept. 1913. S. 147. — 1051.

Brock. Klinische Beobachtungen über die idiopathische Iridocyklitis und sympathische Ophthalmie. (Ein Beitrag zu Elschnigs Theorie der sympathischen Ophthalmie.) Arch. f. Augenheilk. Bd. 75, S. 371. — 1583 u. 1663.

Brossa u. Kohlrausch. Die Aktionsströme der Netzhaut bei Reizung mit homogenen Lichtern. Arch. f. Physiol. S. 449. — 1421.

— — Über die Netzhautströme bei Belichtung mit homogenen Spektralfarben. Physiol. Gesellsch. zu Berlin. 30. Juni 1913. Berl. klin. Wochenschr. S. 1457. — 960.

— — Die qualitativ verschiedene Wirkung der einzelnen Spektrallichter auf die Tiernetzhaut, mittels der Aktionsströme untersucht. Zentralbl. f. Physiol. Bd. 27, S. 725. — 1420.

Brown. Über einen Fall von einseitigem Buphthalmus mit positiver Wassermann scher Reaktion. The amer. journ. of ophthalm. 1913. S. 20. — 369.

Browning. Die Bedeutung der Fäzes- und Urinuntersuchung bei Augenkrankheiten. The ophthalmic review. 1913. S. 101. — 479.

Brückner. Demonstration zur Netzhautdegeneration. 39. Vers. d. ophthalm. Gesellsch. Heidelberg. 1913. — 44.

Brückner. Pathologische Beziehungen zwischen Nase und Auge. Med. Klinik. Bd. 36, S. 1441. — 1030.

Brunetière. La filaire de l'oeil (Filaria loa) peut-elle déterminer des complications cérébrales. Annal. d'oculist. T. CL, S. 100—109. — 1241.

Bruns, H. D. Phlyctenular ophthalmia and its etiology. (Phlyktänuläre Augenentzündung und ihr Ursprung.) Amer. Med. Ass. 21. Sept. 1912. — 676.

Brunzlow. Beitrag zur Ätiologie der chronischen Erkrankungen der tränenableitenden Wege. Zeitschr. f. Augenheilk. XXIX, 5, S. 445. — 643.

Buys. Beiträge zum Studium des Drehnystagmus. Monatsschr. f. Ohrenheilk. u. Laryngologie. 47. Jahrg., H. 5, S. 675. — 995.

Buchanan. Die Anatomie des Ligamentum pectinatum. Intern. med. Kongr. in London. (Sektion f. Ophthalm.) Sitzungsber. Klin. Monatsbl. f. Augenheilk. 1913. 51. Jahrg. Sept. S. 418. — 927.

Buchtel. The treatment of pulsating exophthalmus with case reported. Ophthalm. Record. Febr. — 210.

Bucky. Augenelektrode und Augenirrigator. Med. Klin. Nr. 30, S. 1222. — 897 a.

— Diskussion über Diathermie (Vortrag Krückmanns Berl. ophthalm. Gesellsch. v. 27. Nov. 1913.) — 1326.

Budek. Über Lesen bei vertikaler Stellung der Zeilen. Med. Klinik. Nr. 36, S. 1454. — 994.

Bugmann. Abgekapseltes Angiom der Orbita (Operation nach Krönlein). Inaug.-Diss. Freiburg i. B. — 1029.

Bühler. Die Gestaltwahrnehmungen. Experimentelle Untersuchungen zur psychologischen und ästhetischen Analyse der Raum- u. Zeitanschauung. Spemann, Stuttgart 1913. 1. Bd. 297 S. M. 7.50. — 571.

Bukolt. Das Auftreten einer Pupillendifferenz bei einseitigen Lungenerkrankungen. Inaug.-Diss. Breslau 1913. — 724 u. 1094.

Bumke. Ein objektives Symptom der nervösen Erschöpfung. Freiburger med. Gesellsch. 24. Juni 1913. — 1095.

Busacca Archimede. Sull' Origine del pigmento coroideo. Nota prev. Monit. Zool. Ital. Anno 27. Nr. 5, S. 112 bis 115. — 928.

Burch. Über negative Nachbilder mit reinen Spektralfarben. The ophthalm. 1913. S. 143. (Polemik gegen Porter u. Edridge-Green.) — 134.

Burdon-Cooper. Die physiologisch-chemischen Veränderungen in der Linse

bei seniler Katarakt. Internat. med. Kongr. in London. Aug. 1913. — 1121.
Burk. Über Pemphigus der Bindehaut. (Sitzungsber. d. Nordwestdeutsch. augenärztlichen Vereinig.) Klin. Monatsbl. f. Augenheilk. 1913. S. 761. — 1534.
Burr, Charles. Unusual Duration of Mentol Symptoms in a Case of Atropine Poisoning. — 480.
Butler. A case of optic neuritis with retinitis and consecutive atrophy associated with pregnancy. The ophthalm. S. 597. — 1701.
Bylsma, R. Frühlingsnachtblindheit. Medisch Weekblad. XX, 8 u. 9. — 572.

Caesar, C. J. Die Stirnaugen der Ameisen. 4 Taf. u. 29 Fig. Zoolog. Jahrbuch. Abteilung f. Anat. u. Ont. d. Tiere. 1913. Bd. 35, S. 161—242. — 92.
Caillaud. Kératite vaccinale avec infections secondaires. La clinique ophtalm. Vol. V, S. 32—36. — 260.
Calandoli. A proposito dei mezzi per evitare il prolasso del vitreo operando la cataratta. (Über die Mittel zur Vermeidung des Glaskörpervorfalles bei der Staroperation.) Arch. di Ottalm. Luglio 1912. — 323.
Calderaro. Contributo allo studio della visione indiretta. (Beitrag zum Studium des indirekten Sehvermögens.) La clinica oculist. XII. Okt.-Nov.-Dez. — 135.
— Influenza della strichnina sulle funzioni retiniche dell'occhio nomale. (Einfluss des Strychnins auf d. Netzhautfunktionen des normalen Auges.) La clinica oculist. XII. Luglio, Ag., Sett. — 136.
— Ricerche cliniche e sperimentali di iontoforesi oculare. (Klinische und experimentelle Untersuchungen über die Iontophorese des Auges.) La clinica oculist. XII. Okt.-Nov.-Dez. S. 1145. — 45.
Calhoun. Bericht über einen Fall von sympathischer Ophthalmie. 7 Tage nach Operation (Iridektomie). Heilung durch Salvarsan. The amer. journ. of Ophthalm. S. 107. — 1155.
— The Report of a Case of Microphthalmus with Orbital Cyst (R.); Partial Microphthalmus with Intraocular Changes (L.). Arch. of Ophthalm. 1913. Vol. 42. Nr. 5. — 1378.
— The report of a case of optic atrophy caused by uterine hemorrhages. Ophthalm. Rec. July 1913. — 1290.
Mc. Callan. Augenärztliche Fortschritte in Ägypten. Intern. med. Kongr. London. — 839.
Campos. Remarques sur la détermination du champ visuel binoculaire à l'aide des couleurs chez les strabiques. Annal. d'oculist. T. CL, S. 199—207. — 996.
Cantonnet. Achromatopsie congénitale totale. Arch. d'ophtalm. T. XXXIII, S. 289—292. — 573.
— Infiltration hématique de la cornée. Soc. d'ophtalm. de Paris. April 1913. Annal. d'oculist. T. CXLIX, S. 289. — 698.
— Rétinite septique et panophtalmie métastatique. Arch. d'ophtalm. T. XXXIII, S. 425—428. — 850.
Carlo. Etude de propriété photo-electriques du selenium pour des intensités lumineuses moyennes. Application possible à la photometrie clinique. Annal. d'ocul. T. CL, S. 193—199. — 898.
Casalino. Della terapia chirurgica nella dacriocistite catarrale cronica e riacutizzata a carattere flemmonoso. (Über die chirurgische Therapie bei katarrhalischer chronischer Dakryocystitis u. Ätzung bei phlegmonösem Charakter.) Arch. di Ottalm. Sett. 1913. — 1497.
— Un caso di neo pigmentato della congiuntiva bulbare. Arch. di Ottalm. Aug. 1913. — 1535.
Castelli. Una nuova interpretazione del meccanismo della visione. (Eine neue Erklärung des Sehmechanismus.) Atte dell'Ateneo di Bergamo. 1912. — 137.
v. Cavaro. Sopra una sarcina gram-negativa isolata della congiuntiva umana. Annali di Ottalm. 1913. H. 1. — 1536.
Cestelli, A. Sui rapporti tra l'ischemia degli arti inferiori e la tensione endoculare. (Über d. Beziehungen zwischen Ischämie der unteren Glieder und der endokularen Spannung.) Arch. di Ottalm. XX. Nr. 6. 1912. — 121.
Chaillous. Du traitement de l'ophtalmie sympathique par le salvarsan et le néosalvarsan. Annal. d'oculist. T. CXLIX. S. 414—419. — 771.
Chalupecky. Der Einfluss der ultravioletten Strahlung auf die Augenlinse. Wien. med. Wochenschr. 1913. Nr. 31 u. 32. — 1122.
Chance, Burton. A case of unusual atrophy of the choroid. (Ein Fall von ungewöhnlicher Atrophie der Aderhaut.) Ophthalm. Record. Jan. 1913. — 355.
— Concerning two cases of dermoid at the sclerocorneal morgin. (Zwei Fälle von Dermoid an der Sklerokornealgrenze.) Annals of Ophthalm. April 1913. — 697.
Chevallereau et Offret. Exophthalmie par myosite interstitielle. Soc. franç. d'ophtalm. Annal. d'oculist. T. CXLIX, S. 398. — 651.
— Lésions oculaires dans un cas d'érythème polymorphe. Soc. d'ophtalm. de

Paris. Juillet 1913. Annal. d'oculist. T. CL, S. 209. — 851.

Chevallier, De Jong et Toulant. Deux cas d'épisclérite au cours de l'érythème polymorphe. Soc. d'ophtalm. de Paris. Juillet 1913. Annal. d'oculist. T. CL, S. 209. — 864.

Claiborne, J. H. A piece of glass in the crystalline lens with description of the eye three years and a half after the accident. (Beschreibung eines Auges mit einem Glassplitter in der Linse, drei und ein halbes Jahr nach der Verletzung.) Annals of Ophthalm. April 1913. — 823.

Clapp, C. A. A Communication upon the Weight of Infants Lenses and their solids. Arch. of Ophthalm. Vol. XLII, Nr. 6. — 1608.

Clarke. Der Einfluss des Alters auf die Akkommodation. Intern. med. Kongr. London. Sept. — 985.

Clausen. Demonstration von hemianopischer Pupillenstarre u. Benutzung des Hess schen Hemikinesimeters. Verein d. Augenärzte v. Ost- u. Westpreussen. 1. Dez. 1912. — 298.

— Eigenartige Motilitätsstörung am Auge. Verein d. Augenärzte v. Ost- u. Westpr. Danzig. Juni. — 1466.

— Experimentelle Trepanation nach Elliot am Kaninchen. Verein d. Augenärzte v. Ost- u. Westpr. Sitzung v. 1. Dez. 1912. Zeitschr. f. Augenheilk. Bd. 29. Febr. S. 196. — 370.

— Über Anwendung der Noviformsalbe in der äusseren Augenheilkunde. Zeitschr. f. Augenheilk. März. S. 295. — 71.

Coats. Anterior ring of opacity in the lens, following a contusion. (Vossius' Kontusions-Ring.) The ophthalm. rev. S. 295. — 1721.

— Der Verschluss der Zentralvene der Retina. Arch. f. Ophthalm. Bd. 86. S. 34. — 1670.

— Infarkt der hinteren Ciliararterien. Internat. med. Kongr. London. August 1913. Ref.: Klin. Monatsbl. f. Augenheilk. Bd. 51, 2, S. 418. — 1151.

Cohen, D. E. Über die Topographie des in atrophischen Augen gebildeten Knochens. Inaug.-Diss. Amsterdam 1913. — 1634.

Cohen, M. The Clinical Course of Conjunctival Affections Associated with So-Called Trachoma Bodies. Arch. of Ophthalm. Bd. 42, S. 1. — 225.

Colombo. Contributo allo studio della degenerazione ialina della congiuntiva. Annali di Ottalm. 1913. H. 1. — 1537.

Colon, F. A. Five generations of blue sclerotics and a associated-osteoporosis. Boston Med. and Surg. Journ. July 3, 1913. — 1291.

Conrad. Über die operative Behandlung hochgradiger Kurzsichtigkeit. Diss. Kiel. — 1458.

Constantinesco. L'infection tardive après la trépanation antiglaucomateuse. La clinique ophtalm. T. XIX, S. 689 bis 695. — 1644.

Contino. Sulle ferite del corpo ciliare. Studio clinico ed anatomo-pathologico. (Über die Verletzungen des Ciliarkörpers. Klinisch und pathologisch-anatomische Studie.) La Clin. Oculist. Juli-Aug. 1913. — 1722.

Coppez. Cinématographie du nystagmus. Soc. belge d'ophtalm. April 1913. — 525.

— Le nystagmus. Arch. d'ophtalm. T. XXXIII, S. 545—553. — 997.

— Le nystagmus des houilleurs. (Gleichzeitig Vortrag in der franz. ophthalm. Gesellsch.) Journ. méd. de Bruxelles. 25. Sept. 1913. — 1467.

— Le nystagmus (tremblement oculaire). Soc. franç. d'ophtalm. Mai 1913. Annal. d'oculist. T. CXLIX, S. 378—389. — 611.

Cordinier, H. C. Exophthalmos a common symptom of Bright' disease. Archives of Diagnosis. N. Y. April 1912. — 20.

Cords u. Bardenheuer. Bemerkungen zur Untersuchung des Tiefenschätzungsvermögens. Zeitschr. f. Augenheilk. XXX, S. 1. — 962.

Cords. Carcinoma orbitae, ausgehend von der Karunkel. Zeitschr. f. Augenheilk. Bd. XXX, 2/3, S. 116. — 1031.

— Der Einfluss der parallaktischen Verschiebung auf die monokulare Tiefenwahrnehmung. Intern. med. Kongr. London. August. — 961.

— Seltene Nystagmusfälle. Niederrh. Gesellsch. f. Natur- u. Heilkunde. Bonn. 19. Mai 1913 (Med. Klinik Nr. 29, S. 1182). — 998.

— Vorübergehende Verdunkelungen bei einäugiger Betrachtung einer hellen Fläche. Arch. f. Augenheilk. Bd. 75, S. 224. — 1422.

Coronat. Eléphantiasis congénital et glaucome infantile. La clinique ophtalm. Bd. V, S. 85—88. — 371.

Coulomb. Introduction d'une sphère de verre dans la capsule de Tenon. Ibid. S. 456. — 652.

Coutela et Crenet. Rétinite hémorragique à Forme circinée. Soc. d'ophtalm. de Paris. Juillet 1913. Annal. d'oculist. T. CL, S. 210. — 1195.

Cramer. Neuritis retrobulbaris mit 8tägiger Amaurose und schwersten Gehörerscheinungen als Folge von infektiöser multipler Neuritis. Klin.

Monatsbl. f. Augenheilk. Jahrg. 51, S. 58. — 422.
— Epibulbäre farblose epitheliale Geschwulst. (Sitzungsber. d. Vereinig. d. Augenärzte d. Provinz Sachsen, Anhalts u. d. Thüringer Lande.) Klin. Monatsbl. f. Augenheilk. 1913. S. 773. — 1538.
— Vorstellung eines Falles von juveniler Glaskörperblutung infolge von Periphlebitis retinalis mit proliferierenden Erscheinungen auf tuberkulöser Grundlage. Klin. Monatsbl. f. Augenheilk. Jahrg. 51, S. 250. — 795.
— Zur Frage der anaphylaktischen Entstehung der sympathischen Entzündung. Klin. Monatsbl. f. Augenheilk. August. Bd. 51, 2, S. 205. — 1156.
— Bemerkungen zu der Spätinfektion nach Elliot. Vereinigung der Augenärzte der Provinz Sachsen, Anhalts und der Thüringer Lande. 2. Nov. 1913. Ref. Klin. Monatsbl. f. Augenheilk. Bd. 51, Dez., S. 771. — 1645.
Crampton, G. S. Über zwei Fälle von doppelseitigem Kolobom des Sehnerven in einer Familie. 49. Amer. ophthalm. Soc. Sect. of ophthalm. (Sitzungsber.) Klin. Monatsbl. f. Augenheilk. 1913. 51. Jahrg., S. 618. (Kasuistisch, Titel gibt den Inhalt der Mitteilung an.) — 1379.
Credé-Hoerder. Die Augeneiterung der Neugeborenen. Berlin 1913. — 840.
— Über die Spätinfektion der Ophthalmoblenorrhoe. Münch. med. Wochenschr. I, S. 23. — 226.
— Über nicht-gonorrhoische Ophthalmoblenorrhoen der Neugeborenen u. Säuglinge. Dtsch. med. Wochenschr. Nr. 2, S. 74. — 227.
Crenet et Coutela. Rétinite hémorragique à Forme circinée. Soc. d'ophtalm. de Paris. Juillet 1913. Annal. d'oculist. T. CL, S. 210. — 1195.
Cridland. The visual in coal miner's nystagmus. The ophthalm. S. 727. — 1423.
— Gonorrhoische Infektion b. Augenkrankheiten. The Ophthalmoscope. 1913. S. 64. — 21.
Crigler, L. W. A burn of eyeball due to caustic contents of golfball. (Augenverbrennung durch ätzenden Inhalt eines Golfballens.) Journ. Amer. Med. Assoc. 26. April 1913. — 824.
Croner. Lehrbuch der Desinfektion. Leipzig 1913. 534 S. — 1.
Cuénod, Nicolle et Blaizot. Recherches experimentales sur le trachome. Annal. d'oculist. T. CXLIX, S. 401—407. — 698.
Cuénod et Penel. Sept cas de conjonctivite à gonocoques traités par un vaccin de l'institut Pasteur de Tunis. La clin. ophtalm. T. XIX, S. 435—440. — 1052.
— — Vaccinothérapie de la conjonctivite à gonocoques avec le vaccin de Ch. Nicolle et Blaizot d'après vingt-six cas traités. Annal. d'oculist. T. CL, S. 337—344. — 1539.
Cuny. Weitere Untersuchungen über den Zusammenhang der Sehschärfe und Schiessleistung der Infanterie. Zeitschr. f. Augenheilk. Bd. 29, S. 135. — 138.
Cuperus, N. Mesothoriumbehandlung bei Augenkrankheiten. Nederl. Tijdschr. voor Geneesk. 1913. II. Nr. 8. — 899.
Curtil. Note sur l'écriture des aveugles. Revue générale d'ophtalm. T. XXXII, S. 385—387. — 841.
Czaplewski. Untersuchungen über Trachom. Münch. med. Wochenschr. Nr. 10, S. 559. — 228.
— Untersuchungen über Trachom. Zeitschr. f. Augenheilk. Febr. S. 159. — 229.
— Untersuchungen über Trachom. Zeitschr. f. Augenheilk. März-April 1913. — 677.

Dalencour. Le traitement médical de la cataracte. La clin. ophtalm. T. XIX, S. 543—550. — 1609.
Dalmer. Über das Versagen der Magnetextraktion bei positivem Sideroskopbefund. Zeitschr. f. Augenheilk. S. 552. — 825.
— Über einen Fall von Pseudokeratokonus. Zeitschr. f. Augenheilk. H. I, S. 37. — 261.
Danis, M. La sidérose de l'oeil. Le Progrès médical belge. 1. juin 1913. — 826.
— Le diagnostic des corps magnétiques intra-oculaires. Le progrès médical belge. 1 mars 1913. — 447.
— Trois opérations sur l'oeil et sur la face pratiquées sous anésthésie régionale. (Injection des nerfs.) La clin. ophtalm. T. XIX, S. 566—569. — 1366.
Robert u. Marcel Danis. Trois opérations sur la face et l'oeil pratiquées sous anésthésie régionale. La Clinique 27 Juillet 1913. — 900.
Danis. Névro-rétinite urémique. Soc. belge d'ophtalm. Nov. 1913. — 1671.
Danesi. Un caso tubercolosi della congiuntiva. Annali di Ottalm. 1913. H. 1. — 1540.
Denis et Vacher. Contribution à l'etude du traitement strabisme par l'avancement musculaire. La clin. ophtalm. T. XIX, S. 634—636. — 1482.
Dantrelle, A. et Terrien, F. Des traumatisme oculaires chez l'enfant. Arch. ophtalm. T. XXXIII, S. 7—16. — 459.

Dantrelle, A. et Terrien, F. Ergänzende Untersuchungen über Gerinnung d. Kammerwassers. Intern. med. Kongr. London. (Klinische Bemerkungen, dass die Fibrinausscheidung in die Kammer an Reizung und Entzündung geknüpft ist.) — 957.
— — Etude clinique et morphologique sur la coagulabilité d'humeur aqueuse. Soc. franç. d'ophtalm. Mai 1913. Annal. d'oculist. T. CXLIX, S. 454. — 565.
Darier. Autoserothérapie et injections sous-conjonctivales. La clin. ophtalm. Bd. V, S. 122—129. — 72.
— De l'influence du serum antidiphtherique sur l'évolution des Infektions oculaires. La clin. ophtalm. T. XIX, S. 422—427. — 871.
— Angiomatose rétinienne (maladie de v. Hippel). La clin. ophtalm. T. XIX, S. 679—688. — 1672.
— Injections sous-conjonctivales de néosalvarsan. La clin. ophtalm. T. XIX. S. 306—310. — 499.
— Résultats du traitement du décollement rétinien (20 années d'expérience personnelle). La clin. ophtalm. T. XIX, S. 611—621. — 1673.
Davidovics, J. Serologische Untersuchungen an Augenkranken. 9. Jahresversamml. d. ungar. ophthalm. Gesellsch. in Budapest. — 1292.
Davids. Doppelte Perforation des Auges durch Aufspiessen. Klin. Monatsbl. f. Augenheilk. 51. Jahrg. — 1242.
— Über traumatische Linsenluxation, zugleich ein Beitrag zur Entstehung der Sphinkterrisse u. der Aderhautablösung. Samml. zwangloser Abhandlungen a. d. Geb. d. Augenheilk. Bd. IX, H. 3. — 324.
Degenkolb. Die Raumanschauung und das Raumumgangsfeld. Neurolog. Zentralbl. Nr. 7 u. 8, S. 491. — 574.
Dehenne et Bailliart. A propos de trois cas d'ophtalmie. La clin. ophtalm. T. XIX, S. 482—489. — 1157.
— — A propos de trois cas d'ophtalmie sympathique. Soc. d'ophtalm. franç. Mai 1913. Annal. d'oculist. T. CXLIX, S. 395—396. — 772.
Delorme et Beauvieux. Sens lumineux et sens chromatique centraux dans le glaucome chronique. Arch. d'ophtalm. T. XXXIII, S. 93—108. — 368.
Desneux. Un cas de neurorécidive. La Clinique. 10. Mai 1913. — 500.
Deutschmann. Zur Heilung von Netzhautablösung. Nordwestdeutsche Augenärztliche Vereinigung. 25. Okt. 1913. — 1674.
— Präparate über experimentell erzeugte sympathische Ophthalmie beim Affen. Klin. Monatsbl. f. Augenheilk. S. 759. — 1327.
Dold u. Rados. Die Bedeutung des Anaphylatoxins und des art- und körpereigenen Gewebssaftes für die Pathologie, speziell des Auges. Dtsch. med. Wochenschrift, Nr. 31 u. Arch. f. Augenheilk. Bd. 74, S. 234. — 872.
— — Über entzündungserregende Stoffe im art- und körpereigenen Serum und Gewebssaft. Zeitschr. f. d. ges. experim. Med. Bd. II, H. 3. — 1328.
Dolganoff. Über spontane Ruptur des Augapfels. Therapie d. Gegenwart. Juli. 54. Jahrg. S. 203. — 1168.
Döllner. Eine neue Tafel zur Bestimmung von Sehschärfe u. Refraktion von Analphabeten. Münch. med. Wochenschr. Nr. 46, S. 2569. — 1367.
Dor. A propos du traitement médical de la cataracte. La clin. ophtalm. T. XIX, S. 621—624. — 1610.
— Der operative Eingriff bei Staren mit sehr langsamer Entwicklung. L'Ophtalmologie provinciale. 1912. Nr. 6. — 325.
— Le vertige glaucomateux. Soc. franç. d'ophtalm. Mai 1913. Annal. d'oculist. T. CXLIX, S. 391. — 777.
Dorrell. Sensorischer Pupillenreflex bei Tabaksamblyopie. Ophthalm. Gesellsch. des vereinigten Königreichs. Jahressitzung. Ref. Zentralbl. f. prakt. Augenheilk. XXXVII, Dez., S. 381. — 1584.
Doyne, Hawthorne, v. Grósz, Reeve, Stephenson. The present position of ophthalmology. (Referat über den gegenwärtigen Stand d. Augenheilkunde in den von den Rednern vertretenen Ländern, erstattet auf dem Ophthalmologenkongress zu Oxford 1913.) The ophthalm. S. 513 ff. — 1268.
Drake-Brockmann. Eröffnung der Kapsel bei Kataraktoperation vor dem Schnitt. Ophthalm. 1913. S. 351. — 1124.
Dransart. Notes sur le nystagmus des mineurs dans le nord de la France. La clin. ophtalm. T. XIX, S. 383—395, 445—453, 509—518. — 999.
Dressler. Über das Verhalten der Lichtempfindlichkeit und der Pupillarreaktion bei Dunkelaufenthalt von Pferden und Hunden. Pflügers Arch. f. d. ges. Physiol. Bd. 153, S. 137. — 963.
Dreyfus, G. Pupillenstörungen, isolierte. Ärztl. Verein in Frankf. a. M. 10. Febr. 1913. — 299.
Droog, E. A. M. Ein Fall von Augentuberkulose. Nederl. Tijdschr. voor Geneesk. 1913. I. Nr. 24. — 725.

Druault. Sur l'accroissement de la capsule du cristallin. Arch. f. vgl. Ophthalm. 1913. III. Jahrg. S. 279. — 540.
— Sur l'accroissement de la capsule du cristallin. Soc. d'ophtalm. de Paris. Mars 1913. Annal d'oculist. T. CXLIX, S. 286—287. — 541.
— Über das Wachstum der Linsenkapsel. Soc. d'ophtalm. de Paris. 4. März 1913. — 739.
Drude. Lehrbuch d. Optik. 3. erweiterte Auflage, bearbeitet von Dr. Gehrke. — 2.
Diesing. Das Trachom und seine Verbreitung in Hessen und Waldeck auf Grund des Materials der Marburger Augenklinik vom 1. April 1909 bis 1. April 1912. Inaug.-Diss. Marburg. 1912. — 1541.
Dimmer. Die Syphilis des Auges (aus dem Handbuch der Geschlechtskrankheiten von Finger, Jadassohn, Ehrmann und Grosz). Wien 1913. 100 S. — 464.
— Eigentümliches Phänomen bei Nystagmus. K. k. Gesellsch. d. Ärzte in Wien. Sitzung v. Januar. — 170.
— Ein bemerkenswerter Fall von sympathischer Ophthalmie. 85. Versamml. deutscher Naturforscher u. Ärzte, Wien. 21.—28. September 1913. — 1158.
— Eine Operationsmethode zur Abflachung partieller Hornhaut-Staphylome. (Festnummer für Geh. Med.-Rat Prof. Dr. Hirschberg.) Zentralbl. f. prakt. Augenheilk. Aug.-Sept. 1913. S. 226. — 1070.
— Ein Fall von Schimmelpilzerkrankung des Auges. Klin. Monatsbl. f. Augenheilk. Aug. 1913. S. 194. — 1069.
Distler. Schule u. Auge. Med. Korresp. württemb. Ärzte. Nr. 26, 27. — 1267.
Ditroi. Die orthopädische Behandlung des Strabismus convergens. 9. Jahresversamml. d. ungar. ophthalm. Gesellsch. in Budapest. — 1468.
Duane, A. Normal values of the accommodation of all ages. (Normale Akkommodationswerte aller Alter.) Med. Ass. 21. Sep. 1912. — 592.
Dubois, H. F. Ein Fall v. Basedowscher Krankheit mit einseitigen Augenerscheinungen. Mit Diskussion. Nederl. Tijdschr. voor Geneesk. 1913. I. 12. — 22.
— Epithélioma ulcéré de la paupière guéri par la radiothérapie. Le Scalpel. 4. Mai. — 628.
— Demonstration eines Falles von Frühjahrskatarrh in der niederl. ophthalm. Gesellsch. Mit Diskussion. Nederl. Tijdschr. v. Geneesk. 1913. I. 12. — 231.
Dubois, H. F. Hereditärer Nystagmus. Nederl. Tijdschr. voor Geneesk. 1913. I. 12. — 171.
Duboys de Lavigerie et René Onfray. Lymphome de la paupière. (Mycosis fongoide à tumeurs d'emblée, type Vidal-Brocq.) Annal d'oculist. T. CXLIX ,S. 281. — 629.
Ducamp. La trépanation cornéo-sclerale d'Elliot (Etude technique, recherches anatomiques et expérimentales). Paris. 1913. Ref. siehe Nr. — 1408.
— La Trepanation corneo-sclerale de Elliot. Paris, Vigot frères. 1913. — 1646.
— et Rochon-Duvigneaud. Sclérose marginale unilatérale de la cornée. Soc. d'ophtalm. de Paris. Juillet 1913. Annal. d'oculist. T. CL, S. 208—209. — 1086.
Duclos. Cylindrome de la paupière inférieure (Type naissant du cylindrome). Ibid. S. 445. — 630.
— et Rochon-Duvigneaud. Sarcome chorioiden en nappe. Fondat. ophtalm. Adolphe de Rothschild. 1911. S. 69—76. — 357.
Dupuy-Dutemps. L'hématome des gaines optiques dans les hémorragies méningées. Soc. franç. ophtalm. Mai 1913. Annal d'oculist. T. CXLIX, S. 450 bis 451. — 809.
— Trois cas d'angiomé caverneux de l'orbité. Soc. d'ophtalm. de Paris. Octobre 1913. Annal. d'oculist. T. CL, S. 393—394. — 1513.
— Une modification à la technique de la trépanation d'Elliot. Annal. d'oculist. T. CXLIX, S. 409—414. Soc. d'ophtalm. de Paris. 4. März 1913. — 778.
Dutoit. Beobachtungen über subkonjunktivale und intrabulbäre Anwendung des Syrgol. Arch. f. Augenheilk. Bd. 75. H. 4. — 1329.
— Contribution à l'étude des névrites optiques. La clin. ophtalm. Bd. V, S. 8—19. — 423.
— Der traumatische Exophthalmus. Korrespondenzbl. f. Schweiz. Ärzte. Nr. 13. — 653.
— Drei Fälle mit verzögerter und vorübergehender Lähmung des Abduzens nach Schädelbasisfraktur. Klin. Monatsbl. f. Augenheilk. Okt.-Nov. Bd. 51, S. 572. — 1469.
— Erfahrungen mit Physostol. Zeitschr. f. Augenheilk. Juli. S. 132. — 902.
— Du rôle de la syphilis dans la pathologie oculaire. La clin. ophtalm. T. V. S. 62—72. (Übersichtsreferat der in den letzten Jahren in d. deutschen Literatur erschienenen einschlägigen Arbeiten.) — 23.

Dutoit. Le rôle étiologique de la tuberculose dans les affections du nerf obtique et de la rétine. Action curative de la tuberculine. La clin. ophtalm. T. XIX, S.196—201. — 796.
— Therapeutische Erfahrungen mit Furunkulin „Zyma" usw. Arch. f. Augenheilk. Bd. 74, S. 154. — 903.
— Therapeutische Erfahrungen mit Lipojodin bei einigen Erkrankungen des Sehnerven und der Netzhaut. Zeitschr. f. Augenheilk. Juli. S. 24. — 901.
— Therapeutische Erfahrungen mit Vioform bei einigen Erkrankungen u. Verletzungen der Horn- und Lederhaut. Arch. f. Augenheilk. 1913. Bd. 75, S. 228. — 1330.
— Therapeutische Erfahrungen mit Vioform bei einigen Erkrankungen u. Verletzungen der Horn- und Lederhaut. Arch. f. Augenheilk. 1913. Bd. 75, S. 228. cf. — 1559.
— Über einige okulare Erscheinungen der Fazialislähmung und ihre prognostische Bedeutung. v. Graefes Arch. f. Ophthalm. Bd. 86, S. 145. — 1484.
— Versuche mit interner Kalktherapie (Kalmopyrin) bei einigen Augenerkrankungen. Zeitschr. f. Augenheilk. Nov. S. 431. — 1331.
Duverger. Aktion du sulfate de zine sur le diplobazille de la conjonctivite subaigue. Annal. d'oculist. T. CL, S. 161—165. — 873.
van Duyse. Les nouvelles opérations antiglaucomateuses. Annal. et bulletin de la Soc. de Médecine de Gand, mars 1913. — 372.
— Myxochondrome sarcomatode de l'orbite. Arch. d'ophtalm. T. XXXIII, S. 529 bis 538 u. Soc. belge d'ophtalm. Gand. Août. — 1032.
— Tumeur épithéliale mixte (cancroide adénomatode) dévellopé dans le cartilage tarse. Soc. belge d'ophtalm. Nov. 1913. — 1485.
— Un cas de nystagmus horizontal monolatéral. 17. Congrès flamand des sciences naturelles et médicales. Sept. 1913. — 1470.
Dwyer. The use of vaccines in eye-infections. — 501.

Eicke, Joh. Ein Peritheliom des Lides. Klin. Monatsbl. f. Augenheilk. Mai. S. 588. — 631.
Eisengräber. Eine seltene Indikation zur Unterbindung der linken Carotis communis. Med. Klinik. Jahrg. 9. Nr. 2, S. 62. — 448.
Elliot. Ein Fall von Soaminvergiftung mit Ausgang in Optikusatrophie. The Ophthalm. 1913. S. 15. — 46.
Elliot. Die Operation des Starstichs in Süd-Indien The Ophthalmic Review Sept. 1912. — 326.
— Sclero-corneal Trephining in the Operative Treatment of Glaucoma. — 3.
— Some additional notes on Sclero-Corneal Treptining. The Ophthalm. 1913. S. 324. — 1169.
— Trephining in glaucoma, acute and chron.: Miscellanea. (Verschiedenes von der Trepanation bei akutem und chron. Glaukom.) The Ophthalm. 1913. S. 523 u. 580. — 1647.
— Über sklerokorneale Trepanation gegen Glaukom. Intern. med. Kongr. London. August 1913. Ref.: Klin. Monatsbl. f. Augenheilk. S. 400. — 1170.
Elschnig. Angeborene Retraktionsbewegungen bei Adduktion des Bulbus. Verein deutscher Ärzte in Prag. Sitzg. v. November 1912. — 173.
— Aseptik der Hände. Klin. Monatsbl. f. Augenheilk. Juni. S. 793. — 904.
— u. Zeyner. Cataracta nigra. Zeitschr. f. Augenheilk. 1913. Bd. 29, S. 401. — 741.
— Demonstration eines 8 Tage alten Kindes mit einer bisher noch nicht beschriebenen Bildungsanomalie der Augenlider und des Bulbus. Wissenschaftl. Gesellsch. deutsch. Ärzte in Böhmen. Sitzung v. 21. Nov. 1913. cf. Münch. med. Wochenschrift. 1913. 60. Jahrg. Nr. 51, S. 2867. — 1380.
— Die operative Behandlung der Netzhautablösung. 85. Vers. deutscher Naturforscher u. Ärzte, Wien. 21.—28. Sept. — 1197.
— Eisensplitter in d. Linse. Klin. Monatsbl. f. Augenheilk. 51. Jahrg. S. 787. — 1244.
— Eisensplitter in d.Linse. Klin. Monatsbl. f. Augenheilk. 1913. I. S. 787. — 740.
— Nystagmus retractorius, ein zerebrales Herdsymptom. Med. Klinik. Nr. 1, S. 8. — 172.
— Über Netzhauttumoren. 85. Vers. dtsch. Naturforscher u. Ärzte, Wien. 21. bis 28. September. — 1196.
— Zur Anatomie des menschlichen albinotischen Auges. 39. Zusammenkunft d. ophthalm. Gesellsch. in Heidelberg. Mai 1913. — 93.
— Zur Anatomie des menschlichen Albinoauges. (Mit Abb.) v. Graefes Arch. 1913. Bd. 84, S. 401. — 542.
— u. Zeynek. Zur Cataracta nigra. Wissensch. Gesellsch. dtsch. Ärzte in Böhmen. 6. Dez. 1912. — 327.
— Zur Statistik der Eisensplitterverletzungen des Auges. Zentralbl. f. prakt. Augenheilk. 1913. XXXVII, S. 230. — 1125, 1243.

Emanuel. Über Erfolge bei Behandlung der Netzhautablösung. Ärzteverein Hamburg. 7. Okt. 1913. — 1675.

Eppenstein. Störungen im Synergismus von Augenbewegungen. Klin. Monatsbl. f. Augenheilk. Bd. 51. Aug. S. 217. — 1000.

Erb. Lymphangiom der Bindehaut des Augapfels unter dem Bild eines Hämangioms. Zeitschr. f. Augenheilk. Febr. S. 120. — 232.

Erdmann. Über Augenveränderungen durch Äthylenchlorid. Arch. f. Augenheilk. Bd. 73, H. 2. — 47.

Ergellet. Metastatische Ophthalmie. Dtsch. med. Wochenschr. 1913. Nr. 27, S. 1341. — 852.

— Metastatische Ophthalmie b. puerperaler Sepsis. Münch. med. Wochenschr. Nr. 14, S. 785. — 481.

— Über Sampsons graphische Ableitung der Abbildungskonstanten und ihre Anwendung auf die Fernrohrbrille. v. Graefes Arch. Bd. 86, S. 78. — 1459.

— Zur Korrektion der einseitigen Aphakie. Zeitschr. f. ophthalm. Optik. S. 33 u. 65. — 986.

Eristaino. L'electrargolo in terapia oculare. (Das Elektrargol in der Augentherapie.) Arch. di Ottalm. Oct. 1913. — 1332.

Edridge-Green. Coloradaptation. Proc. of the Royal Soc. B. Vol. 86, S. 110. — 141.

— The simple character of the yellow sensation. Phys. Proceedings. March 15. — 139.

— Trichromatic Vision and anomalous Trichromatism. Proc. of the Royal Soc. B. Vol. 86, S. 164. — 140.

Espinouze. Contribution clinique au procédé en vanne dans l'ectropion de la paupière inférieure. Revue générale d'ophtalm. T. XXXII, S. 289—298. — 1010.

Espeut. Ein Beitrag zur Ätiologie und Statistik d. primären Uveaerkrankungen. Inaug.-Diss. Tübingen. — 763.

Engel. Die Skrofulose und ihre Behandlung. Med. Klinik. Nr. 51, S. 2099. — 1293.

Mc. Enri. Idiosynkrasie de l'oeil à l'atropine. La clin. ophtalm. T. 19, S. 697. — 1344.

Ewing. A new method of delivering the lens in its capsule. The amer. journ. of ophthalm. 1913. S. 326. — 1611.

van Eysden, J. Die Bedeutung der Akkommodation für das monokulare Tiefensehen. Inaug.-Diss. Utrecht 1913. — 964.

Fage. Les récidives de la kératite parenchymateuse. La clin. ophtalm. T. XIX. S. 375—378. — 1071.

— Les récidives de la kératite parenchymateuse. Soc. franç. d'ophtalm. Mai 1913. Annal. d'oculist. T. CXLIX, S. 456—457. — 699.

— Un cas de tuberculose du sac lacrymal. Soc. d'ophtalm. de Paris. Juillet 1913. Annal. d'oculist. T. CL, S. 207—208. — 1021.

Falchi. Über die Operationen bei Sekundärkatarakt. Intern. med. Kongr. London. Aug. 1913. — 1126.

Falloney et Argaud, R. Sur la structure du tarse palpébral et son indépendance vis-à-vis de la glande de Meibomius. Compt. rend. Soc. biol. 1913. T. 74, Nr. 18, S. 1068—1070. — 1375.

Faminski. Zur Extraktion der Linse in der Kapsel. Inaug.-Diss. Petersburg 1912. — 328.

Farnarier. Deux cas anormaux de paralysie diphthérique de l'accommodation: l'un avec mydriase, l'autre avec paralysie de la convergence. Soc. franç. d'ophtalm. Mai 1913. (Annal. d'oculist. T. CXLIX, S. 453—454. — 593.

— Deux cas de paralysie de l'accommodation: l'un avec mydriase paralytique, l'autre avec paralysie de la convergence, à la suite de diphtéries latentes. La clin. ophtalm. T. XIX, S. 489—496. —

— Über gewisse Faltenbildung in d. Retina im Entwicklungsstadium. Klin. Monatsbl. f. Augenheilk. 1913. 51. Jahrg. Juni. S. 823. — 543.

Fava. Panophthalmie métastatique expérimentale à pneumocoque. Annal. d'oculist. T. CXLIX, S. 196—201. — 351.

— Sporotrichose expérimentale de l'appareil lacrymal du lapin. Annal. d'oculist. T. CXLIX, S. 187. — 199.

Fehr. Ein Beitrag zu den Augen-Veränderungen bei der sog. multiplen Neurofibromatose. Zentralbl. f. prakt. Augenheilk. Aug.-Sept. S. 233. — 1011.

— Fall von Neurofibromatosis. Berl. ophthalm. Gesellsch. Juni. — 632.

Fejér. Abduzenslähmung nach Alkoholinjektion, ausgeführt wegen Neuralgia trigemini. Zentralbl. f. prakt. Augenheilk. Juni. S. 166. — 612.

— Beiträge zur Diagnose u. zur operativen Therapie der Hypophysengeschwülste. Klin. Monatsbl. f. Augenheilk. Dez. S. 722. — 1294.

— Endophthalmitis suppurativa nach Pneumonie. Zentralbl. f. prakt. Augenheilk. Juni. S. 164. — 764.

Fejér. Ödem d. Hornhaut nach Zangengeburt. Zentralbl. f. prakt. Augenheilk. Juni. S. 164. — 700.
— Über wechselseitige pathologische Verhältnisse der dem Auge und der Nase benachbarten Höhlen vom augenärztlichen Standpunkte. Berl. klin. Wochenschrift. Nr. 49, S. 2269. — 1514.
— Vaccina auf dem Lide. Zentralbl. f. prakt. Augenheilk. Juni. S. 165. — 633.
Feldhaus. Taucherbrillen und andere Brillen bei Leonardo da Vinci. Zeitschr. f. ophthalm. Optik. H. 5. — 1269.
Felix. Een zeldzaam aangeboren Irisafwijking. Nederl. Tijdschr. voor Geneesk. 1913. Bd. II, S. 114. — 1097.
— Eine seltene angeborene Anomalie der Regenbogenhaut. Nederl. Tijdschr. voor Geneesk. 1913. II. Nr. 2. — 929.
— Seltene Anomalie der Iris. Nederl. Tijdschr. voor Geneesk. 1913. Nr. 2. — 1096.
Ferentinos. Pour éviter l'issue du corps vitré pendant l'opération de la cataracte. La clin. ophtalm. T. XIX, I, S. 317—318. — 742.
Fergus. Bakteriologische Untersuchung der Bindehaut vor Operationen. Ophthalmic Review. 1913. S. 304. — 1612.
Ferruccio, A. Esottalmo da aneurisma arterio-venoso della caratide interna. (Exophthalmus infolge arterio-venösem Aneurysma der inneren Karotis.) Annal. di Ottalm. H. 4. 1913. — 1515.
Fischer, W. A. Atrophy of the optic nerve following injection of olive oil and lanolin for removal of wrinkles. (Atrophie nach subkutaner Einspritzung von Olivenöl und Lanolin zur Entfernung von Runzeln.) Ophthalm. Record. Febr. 1913. — 48.
— Beiträge zur Abderhaldenschen Reaktion in d. Augenheilkunde. 85. Vers. dtsch. Naturforscher u. Ärzte, Wien. 21.—28. Sept. — 1072.
Fischer (Galati). Neue Beziehungen zwischen Nase und Auge. 85. Vers. dtsch. Naturforscher u. Ärzte, Wien. 21.—28. Sept. — 1033.
— Syphilitischer Primäraffekt der Bindehaut des Oberlides. Zeitschr. f. Augenheilk. 1913. Bd. XXX, H. 4, S. 326. — 1542.
— Weitere Beiträge zur experimentellen Sporotrichose des Auges. 85. Vers. dtsch. Naturforscher u. Ärzte, Wien. 21.—28. Sept. — 874.
Fischer, O. Medizinische Physik. Leipzig 1913. 1120 S. M. 36.—. — 842.
Fischner. Über interne Therapie des grauen Stares. 85. Vers. dtsch. Naturforscher u. Ärzte, Wien. Sept. 1913. — 1147.
Fisher, W. A. Migratory ophthalmia followed by recovery of useful vision. (Sympathische Augenerkrankungen mit vollständiger Wiederherstellung d. Sehschärfe.) Ophthalm. Record. Dec. 1912. — 360.
— Ein Fall von traumatischem Lenticonus posterior. The ophthalmic review. 1913. S. 97. — 743.
Fleig et Truc. Des lésions oculaires par poussières et vapeurs de bitume. Arch. d'ophtalm. T. XXXIII, S. 538 bis 545. — 1064.
— — Des lésions oculaires par poussières et vapeurs de bitume. Arch. d'ophtalm. T. XXXIII, S. 593—607. — 1320.
Fleischer. Beitrag zur Klinik des Keratokonus (insbesondere über den braunen Ring in der Hornhaut und über das Verhalten des Blutes.) Arch. f. Augenheilk. Bd. 74, H. 3 u. 4, S. 110. — 1073.
— Glioma retinae mit Phthisis bulbi. Diss. Heidelberg. — 1199.
— Beitrag zur Lehre von der tuberkulösen Natur der Periphlebitis adolescentium. Vereinig. d. württemberg. Augenärzte. 1. Juni 1913. — 1198.
— Über die Sichtbarkeit von Hornhautnerven. 39. Zusammenkunft d. ophthalm. Gesellsch. in Heidelberg. Mai 1913. — 94.
— Über einen doppelseitig anatomisch untersuchten Fall von Keratokonus über den Hämosiderinring in der Hornhaut bei Keratokonus und über Hämosiderose des Auges bei Diabète bronzé. Arch. f. Augenheilk. Bd. 73, S. 262. — 262.
— Zur Diagnose, Pathologie und Therapie der Hypophysistumoren. Vereinig. d. Augenärzte Schlesiens u. Posens. 28. Juni 1913. — 1224.
— Zwei Fälle von einseitiger Melanosis der Sklera, der Iris u. des Augenhintergrundes mit warzenförmigen kleinen Erhebungen an der Irisvorderfläche. Klin. Monatsbl. f. Augenheilk. Bd. LI. Aug. S. 170. — 1098.
Flemming. Experimentelle u. klinische Studien über den Heilwert radioaktiver Strahlen bei Augenerkrankungen. v. Graefes Arch. f. Ophthalm. Bd. 84, H. 2. — 502.
Flury. Über die wissenschaftlichen Grundlagen der Jodkaliumtherapie bei der Arteriosklerose. Arch. f. Augenheilk. Bd. 75, S. 240. — 1333.
Foley. Les ophtalmies contagieuses dans le sahara oranais. Annal. d'oculist. T. CXLIX, S. 250—261. — 678.

Folinea. Ricerca del meridiano principale dell'astigmatismo corneale per mezzo del quadrante di Pollack. (Forschungen über den Hauptmeridian des Hornhautastigmatismus mittels des Pollackschen Quadrans.) Arch di Ottalm. XX. Nr. 5, S. 225. — 160.

Forbrich. Die submuskuläre Trepanation der Sklera bei Glaukom. Inaug.-Diss. Greifswald. — 779.

Foster. Case of inflammatory oedema of the optic nerve due to acute suppuration of centrum of Highmore. The ophthalm. review. S. 329. — 1516.

— Toxic Amblyopia due to Tabacco Alone. Arch. of Ophthalm. Vol. XLII, Nr. 4. — 853.

Fourrière. Recherches cliniques sur l'emploi du tonomètre de Schioetz. Annal. d'oculist. T. CXLIX, S. 26—39. — 122.

— Recherches cliniques sur l'emploi du tonomètre de Schioetz. Annal. d'oculist. T. CXLIX, S. 261—273 u. 335—356. — 780.

Re Francesco. Brevi note sulle malattie oculari dominanti a Tripoli. Arch. di Ottalm. XX. Nr. 2. Agosto 1912. — 4.

Fradkine. Syncope provoquée par le 606 chez un syphilitique atteint de Stokes-Adam et d'atrophie papillaire bilatérale. La clin. ophtalm. T. XIX, S. 630—634. — 1334.

Franke. Über die Beziehungen der Lymphocytose zu Augenverletzungen und zur sympathischen Ophthalmie. v. Graefes Arch. f. Ophthalm. Bd. 85, 2, S. 318. — 1159.

Franz, V. Die Stäbchen und Zapfen der Wirbeltiere. Med. Klinik. 1913. 9. Jahrg. S. 181. — 95.

— Lehrbuch d. vergleichenden mikroskopischen Anatomie des Sehorgans der Wirbeltiere. (Bd. 7 des Opelschen Handbuches.) Jena 1913. — 465.

Freeland Fergus. Subjektive Farbenempfindungen bei Retinitis pigmentosa. The ophthalm. review. 1913 S. 1. — 392.

Frenkel, Henri. Sur les relations des affections familiales du nerf optique avec celles du système nerveux. Zentralblatt f. prakt. Augenheilk. 1913. S. 243. — 1225.

— Sur les relations des affections familiales du nerf optique avec celles du système nerveux. Arch. d'ophtalm. T. XXXIII, S. 661—681. — 1295.

— Über das Verhalten der Gesichtsfeldgrenzen bei Stauungspapille. Inaug.-Diss. Königsberg. — 1226.

Freund. Pathologie der Blicklähmungen. Jahresversamml. d. Gesellsch. dtsch. Nervenärzte. Breslau. 1. Okt. — 1471.

Freund. Tabes mit Hemianopsie. Sitzg d. Breslauer psychiatr. neurolog. Vereinig. — 1227.

— Zur Klinik und Anatomie der vertikalen Blicklähmung. Neurolog. Zentralbl. Nr. 19, S. 1215. — 1001.

Freytag. Noviform in der Augenheilkunde. Berl. klin. Wochenschr. S. 1261. — 905.

Friedberg. Ein klinischer und pathologisch-anatomischer Beitrag z. Kenntnis des Kapselstars. Inaug.-Diss. 1913. Freiburg i. B. — 1127.

Friedberger. Diskussion zu Morax und v. Szily. — 875.

Friedmann, L. Temporary toxic amaurosis and paralysis following injection of alcohol into a chronic empyema sinus. Journ. Amer. Med. Ass. 13. Nov. 1912. — 482.

Fridenberg, Percy. Central scotoma and blindpost anomalies: heir clinical significance. Ophthalmology. July 1913. — 1676.

— Preparatory capsulotomy in Extraction of immature senile cataract. (Vorbereitende Kapseleinschneidung bei der Operation des unreifen Altersstares.) Journ. Amer. Med. Ass. 21. Sept. 1912. — 744.

v. Frisch. Farbensinn der Biene. Gesellsch. f. Morphol. u. Physiol. in München. — 1425.

— u. Kupelwieser. Über den Einfluss der Lichtfarben auf die phototaktischen Reaktionen der Krebse. Biol. Zentralbl. Bd. 30, S. 517. — 1426.

— Weitere Untersuchungen über d. Farbensinn der Fische. Zool. Jahrb. Bd. 34. Abt. f. allg. Zool. u. Physiol. d. Tiere. S. 43. — 1424.

— Über den Farbensinn der Bienen und die Blumenfarben. Münch. med. Wochenschr. Nr. 1, S. 15. — 142.

Fritzberg. Beiträge zur Kenntnis des Akkommodationsapparates bei Reptilien. Arch. f. vgl. Ophthalm. III. S. 292. — 594.

Froehlich, F. Beiträge zur allgemeinen Physiologie der Sinnesorgane. Zeitschr. f. Physiol. d. Sinnesorgane. 1913. Bd. 48, S. 1. — 1427.

Fröhlich. Vergleichende Untersuchungen über den Licht- und Farbensinn. Dtsch. med. Wochenschr. Nr. 30, S. 1453 u. Zeitschr. f. Sinnesphysiologie. Bd. 48. S. 1. — 965.

Fromaget, Camille et Henri. Le glaucome traumatique. Annal. d'oculist. T. CXLIX, S. 1—26. — 373.

— Nystagmus latent. Annal. d'oculist. T. CXLIX, S. 241—251. — 613.

Fromaget. Tuberculose miliare de la conjonctive bulbaire, guérie par le sérum de Marmoreck. La clin. ophtalm Bd. V, S. 72—79. — 233
Fuchs. De l'opacification du cristallin à la suite de suppuration cornéenne. Annal. d'oculist. T. CL, S. 81—88 — 1128.
— u. v. Schweinitz. Die Pathogenese der chronischen Uveitis mit Ausnahme der syphilitischen, tuberkulösen u. sympathischen Formen. Intern. med. Kongr. London. Aug. 1913. — 1099.
— Dystrophie der Hornhaut bei Tabes. (Festnummer für Geh. Med.-Rat Prof. Dr. Hirschberg.) Zentralbl. f. prakt. Augenheilk. Aug.-Sept. 1913. S. 260. — 1074.
— Naevus pigmentosus und Naevus vasculosus der Iris. v. Graefes Arch. f. Ophthalm. Bd. 86, H. 1, S. 155. — 1585.
— Normalpigmentierte und albinotische Iris. v. Graefes Arch. f. Ophthalm. Bd. 84, 3, S. 521. — 300 u. 544.
— Trübungen der Linse nach Hornhauteiterungen. Soc. belge d'ophtalm. Gent. Aug. 1913. — 1129.
— Über chronische endogene Uveitis. v. Graefes Arch. f. Ophthalm. Bd. 84, H. 2, S. 204. — 301.
— Über synergische Wirkung zwischen Nucleus facialis und N. salivatorius. Ophthalm. Ges. Wien. 2. VI. — 644.
— Zur Frage der anaphylaktischen Uveitis. 85. Versamml. dtsch. Naturf. u. Ärzte. Wien. 21.—28. Sept. — 876.
Fujita. Regenerationsprozess der Netzhaut des Triton und des Frosches. Arch. f. vgl. Ophthalm. S. 356. — 503.
— Über Verweilen von Quecksilber im Auge während 14 Jahren nebst experimentellen Untersuchungen über die Giftwirkung dieses Metalles auf d. Kaninchenauge. Arch. f. Augenheilk. Jahrg. 1913. Bd. 75, S. 99. — 1245.
v. Fürth u. Hanke. Studien über die Quellungsvorgänge am Auge. Zeitschr. f. Augenheilk. März. S. 254. — 49.

Gabriélidès. Kyste hydatique orbito-temporal. Ibid. S. 423. — 654.
Galezowski. De la désinfektion des lunettes d'essai. Soc. franç. d'ophtalm. Mai 1913. Annal. d'oculist. T. CXLIX, S. 458. — 526.
— Etats préglaucomateux. Excavations pysiologique et pathologique. Traitement préventif du glaucome. Soc. franç. d'ophtalm. Mai 1913. Annal. d'oculist. T. CXLIX, S. 391. — 781.
Gallemaerts. L'ulcus rodens. (17. flämischer Kongr. f. Naturk. u. Med. Sept. 1913.) Litterature ophtalm belge. 4. Dec. 1913. — 1560.
Gallenga. Bradykardie in einigen Fällen von schweren Augentraumen. Clinica Oculistica XII. Juglio, Agosto, Settembre. — 24.
Galliard et Masson. Actinomycose du sphénoide. Soc. méd. des hopitaux. Octobre 1913. Annal. d'oculist. T. CL, S. 395—396. — 1296.
Gebb. Die Untersuchungsmethoden nach Abderhalden in d. Augenheilkunde. 39. Vers. d. ophthalm. Gesellsch. Heidelberg. 1913. — 50 u. 745.
— u. Römer. Weiterer Beitrag zur Frage der Anaphylaxie durch Linseneiweiss. v. Graefes Arch. f. Ophthalm. Bd. 84, H. 1, S. 183. — 58 u. 343.
— Zur Biologie des Linseneiweiss. Greifsw. med. Verein. 18. Juli 1913. Ref. Dtsch. med. Wochenschr. Nr. 49, S. 2435. — 1613.
Genet et Rollet. Cataracte laiteuse ouverte spontanément dans la chambre antérieure. Revue générale d'ophtalm. T. XXXII, S. 1—4. — 342.
— Cancer métastatique de l'orbite enlevé par „orbitotomie externe Curviligne". Revue générale ophtalm. T. XXXII, S. 49. — 211.
— Luxation sous-conjunctivale du cristallin. Rôle des muscles droits dans l'éclatement de la coque oculaire. Annal. d'oculist. T. CXLIX, S. 273—281. — 827.
— Staphylôme ciliaire, ablation avec conservation du globe oculaire. Revue générale d'ophtalm. T. XXXII, S. 481 bis 484. — 1561.
Gent. Plombs de chasse magnétiques de l'orbite, extraction à l'aimant. Revue générale d'ophtalm. T. XIX, S. 337 bis 341. — 1246.
Gerlach. Ein Fall von Pansinuitis mit Dakryocystitis und Neuritis optica. Nederl. Tijdschr. voor Geneesk. I. 12. — 212.
— und de Kleyn. Pathologisch-anatomisches über den Zusammenhang zwischen Augen- u. Nasenleiden. Arch. f. Ophthalm. Bd. 84, S. 164. — 431.
Gertz, H. Über die kompensatorische Gegenanwendung der Augen bei spontan bewegtem Kopf. Zeitschr. f. Sinnesphysiol. Bd. 47, S. 420 u. Bd. 48, S. 1. — 1472.
Gilbert. Demonstration aus dem Gebiete des Glaukoms. 39. Zusammenkunft d. ophthalm. Gesellsch. in Heidelberg. — 374.
— Über Altersveränderungen, Sklerosen u. Thrombosen d. Zentralgefässe. 85. Vers. dtsch. Naturforscher u. Ärzte, Wien. 21.—28. Sept. — 1200.

Gilbert. Über Herpes iridis und andere seltenere herpetische Augenerkrankungen. Samml. zwangl. Abhandl. a. d. Geb. d. Augenheilk. 1913. — 302.
— Über juvenile Gefässerkrankungen des Auges. Arch. f. Augenheilk. Bd. 75, S. 1. — 1201.
— Über juvenile Gefässerkrankungen des Auges mit Demonstrationen. 39. Zusammenkunft d. ophthalm. Gesellsch. in Heidelberg. — 393.
— Über juvenile Gefässerkrankungen des Auges (nach Beobachtungen an Regenbogenhaut, Netzhaut u. Sehnerv). Arch. f. Augenheilk. Bd. LXXV, H. 1, S. 1. — 1100.
Gille. Zur Prognose der Keratomalacie. Diss. Leipzig. 1913. — 263.
Ginsberg u. Kaufmann. Beeinflussung der kornealen Pneumokokkeninfektion beim Kaninchen durch Chinaalkaloide. Berl. ophthalm. Gesellsch. Mai 1913. — 504.
— — Beeinflussung d. kornealen Pneumokokkeninfektion beim Kaninchen durch Chinaalkaloide. Klin. Monatsbl. f. Augenheilk. S. 804. — 877.
— u. Morgenroth. Über den Mechanismus der Korneaanästhesie. Zentralbl. f. Augenheilk. Okt. S. 315. — 1347.
Ginzberg. Gefässtumor der Netzhaut. Berl. ophthalm. Gesellschaft. 25. Okt. — 1677.
Ginzburg. Zur Kasuistik der Ptosis congenita mit kollateraler Vererbung. Klin. Monatsbl. f. Augenheilk. 1913. Bd. 51, S. 455. — 545.
Giri. Kontaktinfektion beim Karzinom des Auges. The ophthalm. 1913. S. 202. — 679.
Girl, D. V. On concretions in the optic nerve. The ophthalm. 1913. S. 390. — 1702.
Goldberg, H. G. Chorioideremia. Coll. of Phys. of Philadelphia, sect. on Ophthalm. 29. Febr. 1913. — 1382.
Goldschmidt. Zur spezifischen Therapie der Pneumokokkeninfektion des menschlichen Auges, besonders des Ulcus corneae serpens durch Äthylhydrokuprein. Monatsbl. f. Augenheilk. 1913. S. 449. — 1562.
— Zur spezifischen Therapie der Pneumokokkeninfektion d. menschlichen Auges, besonders des Ulcus corneae serpens durch Äthylhydrokuprein. Klin. Monatsbl. f. Augenheilk. Okt.-Nov. S. 449. Ref. siehe Nr. 1562. — 1335.
Goldstein. Gehirn eines Mannes mit vollständiger Aufhebung der Sensibilität auf der rechten und Augenmuskellähmungen auf der anderen und der gleichen Seite. Verein f. wissensch. Heilk., Königsberg i. Pr. Dtsch. med. Wochenschr. Nr. 22, S. 1074. — 614.
Golomb. Zur Ätiologie, Pathogenese u. Therapie des Hydrophthalmus congenitus. Inaug.-Diss. Berlin. — 1171.
Görlitz. Ein Fall von beiderseitiger gummöser Sehnervenerkrankung. Nordwestdeutsche augenärztl. Vereinigung 25. Okt. 1913. — 1703.
Gourfein-Welt. Le Lenticone postérieur chez l'homme, son diagnostic et sa pathogénie. Arch. d'ophtalm. XXXI. S. 625 — 329.
de Graaf. Über erworbene Pigmentflecken der hinteren Hornhautwand. v. Graefes Arch. f. Ophthalm. Bd. LXXXVI, H. 3, S. 463. — 1563.
Gradle. New scleral trephine. Journ. amer. med. Ass. June 28. 1913. — 1368.
— Über Blutbefunde bei sympathischer Ophthalmie. Dtsch. med. Gesellsch. v. Chicago. Sitz. v. 9. Jan. 1913. Ref. Münch. med. Wochenschr. Nr. 16, S. 900. — 772a.
Grandclément. Guérison d'un vaste épithélioma épibulbaire de l'oeil par emploi des rayons X et du radium. La clin. ophtalm. T. XIX, S. 313—317. — 680.
Grawitz. Wanderzellen in der Hornhaut. Dtsch. med. Wochenschr. 1913. 39. Jahrg. Nr. 28, S. 1345. — 930.
Greeff. Blindendarstellungen in d. japanischen Kunst. Mit 1 Kunstbeilage und 2 Textabbild. Dtsch. med. Wochenschr. Nr. 1, S. 27. — 5.
— Bruchstücke zur Geschichte der Brille. Klin. Monatsbl. f. Augenheilk. Jan. Febr., April 1913. — 6.
— u. v. Haselberg. Bruchstücke einer unveröffentlichten deutschen Augenheilkunde vor Bartisch von Königsbrück. Arch. f. Augenheilk. Bd. 75. — 844.
— Die Anfänge der eigentlichen Brillen. Zeitschr. f. ophthalm. Optik. H. 1. — 466.
— Eine Brille vor 1500. Zeitschr. f. ophthalm. Optik. H. 2. — 843.
— Ein interessanter Anachronismus, das Jesuskind mit der Brille. Zeitschr. f. ophthalm. Optik. H. 3. — 843a.
— Neue Methode, makroskopische Augenpräparate in natürlicher Farbe zu konservieren. Intern. med. Kongr. in London. (Sekt. f. Ophthalm.) Sitzungsberichte. Klin. Monatsbl. f. Augenheilk. 1913. 51. Jahrg. Sept. S. 418. — 931.
— Über das Vorkommen von geschlitzten Pupillen beim Menschen. Arch. f. Augenheilk. 1913. Bd. 74, S. 1. — 546 u. 726.
Green. Die praktische Feststellung der Farbenblindheit. Intern. med. Kongr. in London. Sept. — 966.

Green. Keratitis disciformis. The amer. journ. of ophthalm. 1913. S. 289. — 1564.
— Severe iridocyclitis with hypopyon following cataract extraction. The amer. journ. of ophthalm. 1913. S. 291. — 1586.
Green-Edridge. Coloradaption. Proc. of the Royal Soc. B. Vol. 86, S. 110. — 141.
— The simple character of the yellow sensation. Phys. Proc. March. 15. — 139.
— Trichromatic Vision and anomales Trichromatism. Proc. of the Royal Soc. B. Vol. 86, S. 164. — 140.
Grelault. Procédé de pénétration dans la chambre antérieure, dans les opérations intraoculaires, du segment antérieur. Soc. franç. d'ophtalm. Mai 1913. Annal. d'oculist. T. CXLIX, S. 455. — 527.
Grignolo, F. Biochemische Veränderungen im Kammerwasser bei akuten Intoxikationen durch Methylalkohol und durch Toxipeptide. Klin. Monatsbl. f. Augenheilk. 1913. Febr. S. 157. — 25.
— Reazione attuale e pressione osmotico dell'umore acqueo umemo in condizioni normali e patologiche. (Reaktion und osmotischer Druck des menschlichen Humor aqueus unter normalen u. pathologischen Verhältnissen.) Pathologia. Nr. 27. 1912. — 124.
Grilli, G. Vegetazione (papilloma) delle congiuntiva accompagnato da ipertermia e ingorgo periauricolare. (Bindehautvegetation (Papillom) begleitet von Hyperthermie und periaurikulärer Anschoppung.) Riv. ital. d'Ottalm. fasc. VI. 1912. — 234.
Groenouw. Sarkom der Augenhöhle. Krönleinsche Operation. Vereinig. schles.-posenscher Augenärzte. Klin. Monatsbl. f. Augenheilk. LI. März. S. 374. — 213.
Groos. Lufterscheinungen bei Erdbeben. Zeitschr. f. Psychol. Bd. 65, S. 100. — 575.
Grossmann. Sehprüfung für Seeleute. Intern. med. Kongr. in London. Sept. — 967.
— Über die im Frühjahr 1912 in der Provinz Sachsen und in Thüringen beobachteten Fälle von Hemeralopia epidemica und Xerosis conjunctivae epithelialis. Diss. Halle. — 1428.
v. Grósz. Erfahrungen über Augenmagnete. 85. Vers. dtsch. Naturforscher u. Ärzte. Wien. 21.—28. Sept. — 1247.
— Basale Irisexzision gegen Glaukom. 9. Jahresvers. d. ungar. ophthalm. Gesellsch. — 1648.
— The methods of cataract extraction practised in the royal Hungarian university eye Hospital. Nr. 1, Budapest. The ophthalm. S. 576. — 1614.
v. Grósz. Traitement du strabisme. Soc. belge d'ophtalm. Réunion extraord. et intern. Gand 2/3. août 1913. — 1002.
Gruening, E. Idiopathic haematoma of the orbit. Trans. Amer. ophthalm. Soc. 1912. — 655.
— The operation of combined iridectomy and sclerotomy for chronic glaucoma. (Kombinierte Iridektomie und Sklerotomie für chronisches Glaukom.) Trans. Amer. Ophthalm. Soc. 1912. — 782.
Grünberg, Karl. Die Morphologie der Missbildungen des Menschen und der Tiere. Herausg. v. E. Schwalbe. Teil III: Die Einzelmissbildungen. Lieferung 9, Abt. I, 4. Kap.: Die Missbildungen des Kopfes. 1. Die Gesichtsspalten und die zu ihnen in genetischer Beziehung stehenden anderweitigen Missbildungen des Gesichts. 73 Fig. 1913. Jena. Fischer. S. 113—204. — 96.
— Untersuchungen über die Periodizität der Nachbilder. Zeitschr. f. Biol. 61. Bd., S. 73. — 576.
Grüter. Anaphylaktische Versuche mit Augenbakterien. 39. Vers. d. dtsch. ophthalm. Gesellsch. Heidelberg. 1913. — 51.
— Bedeutung der Anaphylaxie in der Augenheilkunde. Ärztl. Verein in Marburg. 7. Mai 1913. — 746.
— Bedeutung der Anaphylaxie in der Augenheilkunde. Med. Klinik. S. 1059. — 878.
— Neuere Methoden der Gesichtsfelduntersuchung. Med. Klinik. Nr. 48. S. 1999. — 1369.
— Über Skleraltrepanation nach Elliot bei Glaukom. Ärztl. Verein Marburg. 19. Febr. 1913. Ref. Münch. med. Wochenschr. Nr. 20. S. 1122. — 783.
Gstettner, Mathilde. Noviform in d. Augenheilkunde. Wien. med. Wochenschrift. Nr. 23. — 528.
Guglianetti. Su di un tumore epiteliale epibulbare reridinato dopo la cura coi raggi Röntgen. Arch. di Ottalm. Juli-Aug. 1913. 1565.
— Sul passagio dell'iodio nell'umor acqueo e nel vitreo in seguito alle frizioni cutanee di Jotione. (Über den Übergang des Jods in den Humor aeques und das Corpus vitreum nach Hauteinreibung mit Jotione.) Arch. di Ottalm. XX. Nr. 5, S. 253. — 123.
— Über die Wirkung des Pilokarpin und des Atropin auf die Pars ciliaris und Pars iridica retinae. Arch. di Ottalm. 1913. Bd. XX, S. 614. — 1101.
Guibert. Du rôle de l'intoxication gastro-intestinale dans l'iritis. La clin. ophtalm. T. XIX, S. 554—556. — 1587.

Guillain. Névrite optique par inflammation rétro-bulbaire au cours d'un état méningé. Soc. méd. des hopitaux. Oct. 1913. Annal. d'oculist. T. CL, S. 394 bis 395. — 1297.
Guillery u. Lewin. Die Wirkungen von Arzneimitteln und Giften auf das Auge. 2. vervollst. Aufl. Berlin 1913. 2 Bd. M. 38.—. — 472.
— Über Fermentwirkungen am Auge und ihre Beziehungen zur sympathischen Ophthalmie. Arch. f. Augenheilk. Bd. 74, S. 132. — 879.
— Über Fermentwirkungen am Auge und ihre Beziehungen zur sympathischen Ophthalmie. III. Arch. f. Augenheilk. Bd. 74. — 1160.
Guilli, G. Un caso di policoria congenita. (Ein Fall von angeborener Polycorie.) Riv. ital. d'Ottalm. VII. 1912. — 303.
Gullstrand. Bemerkung zu der Mitteilung des Herrn Dr. Thorner über mein Ophthalmoskop. Arch. f. Augenheilk. Bd. 74, S. 226. — 906.
Guzmann. Über epibulbäre Tuberkulose. Zeitschr. f. Augenheilk. H. 1, S. 34. — 264.
— Über hereditäre, familiäre Sehnervenatrophie. Wiener klin. Wochenschr. Jahrg. 26, S. 139. — 424.

Haas. Propagation lacrymale d'une diphthérie nasale. Soc. franç. d'ophtalm. Mai 1913. Annal. d'oculist. T. CXLIX, S. 398—399. — 681.
Haass. Über die Verwendbarkeit des Pellidol und Azodolen in der Augenheilkunde. Wochenschr. f. Ther. u. Hyg. d. Aug. Nr. 40. — 1336.
Hack. Zur Ätiologie des Keratokonus. (Sitzungsber. d. nordwestdtsch. augenärztlichen Vereinig.) Monatsbl. f. klin. Augenheilk. 1913. S. 769. — 1566.
Haenel, H. Zur Pathologie der Hypophyse. Ges. f. Natur- u. Heilk. zu Dresden. Münch. med. Wochenschr. Nr. 21, S. 1172. — 810.
Haist. Anatomische Untersuchungen bei vier Fällen von hochgradiger Myopie im Hinblick auf das Vorhandensein von Lakunenbildung im Sehnerven. Inaug.-Diss. Tübingen. — 595.
Hajano. Ein Beitrag zur Retinitis exsudativa. Arch. f. Ophthalm. Bd. 84, S. 30. — 394.
Halben. Bemerkungen über den Binnendruck des bewegten Auges. Arch. f. Augenheilk. Bd. 73, S. 129. — 125.
— Das Auge des Luftschiffers. Berl. ophthalm. Gesellsch. Juni 1913. — 577.
— Die Indikation zur Monokelverordnung. Therap. Monatsh. XVII., S. 189. — 596.
Hallauer. Über neuere Brillenoptik. Zeitschr. f. ophthalm. Optik. H. 1, S. 3. — 529.
— Über refraktometrische Beziehungen zwischen Kammerwasser, Glaskörper u. Cerebrospinalflüssigkeit. 39. Zusammenkunft d. ophthalm. Gesellsch. in Heidelberg. Mai 1913. — 126.
Hambresin. Lésions oculaires dans un cas d'insuffisance thyroidienne. La presse méd. belge. 19. Oct. 1913. — 1298.
Hamburger. Beiträge zur Ernährung des Auges. 39. Zusammenkunft d. ophthalm. Gesellsch. in Heidelberg. — 127.
— Über den Gebrauch von Wassermannscher Histopinsalbe in d. Augenheilkunde. Klin. Monatsbl. f. Augenheilk. S. 813. — 907.
— Über die Ernährung des Auges. Berl. ophthalm. Gesellsch. 11. Dez. — 1409.
— Ist die Hornhaut an der Resorption des Kammerwassers unbeteiligt? Klin. Monatsbl. f. Augenheilk. Sept. S. 395. — 952.
Hanford Mc. Kee. Entfernung eines Fremdkörpers aus der Orbita nach zwei Jahren. The Ophthalmoscope. 1913. S. 159. — 449.
— Meningococcenconjunctivitis. The ophthalmoscope. 1913. S. 75. — 235.
Hanke, Viktor. Die rudimentären Sehorgane einiger Amphibien und Reptilien. (Mit Abbild.) Arch. f. vgl. Ophthalm. 1913. III. Jahrg. H. 3 u. 4, S. 323. — 547.
— u. v. Fürth. Studien über Quellungsvorgänge am Auge. Zeitschr. f. Augenheilk. März. S. 254. — 49.
Happe. Transplantation von Kaninchen-Sarkom (W. H. Schultze) auf Kaninchenaugen. 39. Vers. d. ophthalm. Gesellsch. Heidelberg. 1913. — 52.
Harald, Larsen. Die Schädeldeformität mit Augensymptomen. Klin. Monatsbl. f. Augenheilk. 51. Jahrg. S. 145. — 1228.
Harman, Bishop. A Scheme for the exact record of Fundus changes in Myopia. (Gilbert.) — 597.
— Partielle Tenotomie eines Rectus lateralis zur Erzielung vertikaler Ablenkung. The ophthalmoscope. 1913. S. 74. — 175.
— Verlängerung einer Rectussehne bei Schieloperationen. The ophthalmoscope. 1913. S. 17. — 174.
Harms. Arbeiten aus dem Gebiete der Pathologie des Zentralgefässsystems der Netzhaut. Arch. f. Ophthalm. Bd. 84. S. 90. — 395.
— Ein Fall v. Spätinfektion nach Elliotscher Trepanation. Klin. Monatsbl. f. Augenheilk. Bd. 51. Sept. S. 380. — 1172.

Harms u. Heinricy. Klinische Beiträge zur Degeneratio circinata retinae mit besonderer Berücksichtigung d. atypischen Formen des Krankheitsbildes. Arch. f. Ophthalm. Bd. 86, S. 514. — 1678.
Harrower, D. Two Cases of Chronic Glaucoma Simplex Treated by Iridotasis. Arch. of Ophthalm. Vol. 42, Nr. 5. — 1650.
v. Haselberg u. Greeff. Bruchstücke einer unveröffentlichten deutschen Augenheilkunde vor Bartisch von Königsbrück. Arch. f. Augenheilk. Bd. 75. — 844.
— Eine Übersicht über neuere Elektro-Riesenmagnete in der Augenheilkunde. Zeitschr. f. ophthalm. Optik. Jahrg. 1. S. 99. — 1723.
Haubach. Statistischer Beitrag zum Ort des Beginns des Altersstars. Arch. f. Augenheilk. Bd. 74, S. 58. — 747.
Haudek. Über den Nachweis und die Lokalisation schwerer Fremdkörper im Auge mittels der Röntgenstrahlen. Zeitschrift f. Augenheilk. März. S. 233. — 73.
Hausmann. 26 Stereoskopenbilder zur Prüfung auf binokulares Sehen und zu Übungen f. Schielende. 3. Aufl. Leipzig. 2,60 M. — 467.
Hay. Doppeltes Kolobom der Lider mit Symblepharon. Ophthalm. Review. 1913. S. 304. — 1383.
Hegler. Bemerkungen zur diabetischen Lipämie. Berl. klin. Wochenschr. Nr. 14, S. 655. — 811.
— Diabetische Lipämie. Münch. med. Wochenschr. Nr. 16, S. 897. — 483.
Hegner. Beitrag zur pathologischen Anatomie der embolischen Metastasen im Auge. Klin. Monatsbl. f. Augenheilk. Jahrg. 51, S. 753. — 1202.
— Dialysierverfahren in der Augenheilkunde. Naturwiss. med. Gesellsch. Jena. Ref. Dtsch. med. Wochenschr. 1913. Nr. 44, S. 2167. — 1588.
— Über einen bemerkenswerten mikroskopischen Befund bei Verschluss der Zentralarterie. Klin. Monatsbl. f. Augenheilk. Jahrg. 51. S. 515. — 797.
— Über einen einfachen Apparat z. Prüfung des Farbensinns. 85. Vers. deutscher Naturforscher u. Ärzte. Wien. 21. bis 28. Sept. — 968.
— Über experimentelle Übertragung von Tumoren auf das Auge. Münch. med. Wochenschr. Nr. 49, S. 2722. — 1337.
— Zur Anwendung des Dialysierverfahrens nach Abderhalden in d. Augenheilkunde. Münch. med. Wochenschr. S. 1138. — 505.
Heilborn. Beiträge zur Hebung der Wehrfähigkeit durch regelmäßige Überwachung der Kurzsichtigkeit. Wochenschrift f. Ther. u. Hyg. d. Aug. Nr. 38. — 1460.
Heilbrun. Ein Beitrag zur Ätiologie des Herpes zoster ophthalmicus. Klin. Monatsbl. f. Augenheilk. April. S. 516. — 634.
Heine. Demonstrationen zum Flüssigkeitswechsel am Auge. 39. Vers. d. ophthalm. Gesellsch. in Heidelberg. — 128.
— Die Höhe des Hirndrucks bei einigen Augenkrankheiten. Münch. med. Wochenschrift. Nr. 24, S. 1305. — 484.
— Über die Höhe d. Hirndrucks bei einigen Augenkrankheiten. II. Münch. med. Wochenschr. Nr. 44, S. 2441. — 1299.
— Über Glaukombehandlung. Nordwestdeutsche augenärztl. Vereinig. 25. Okt. 1913. Ref. Klin. Monatsbl. f. Augenheilk. Bd. 51, Dez., S. 759. — 1651.
Heinricy u. Harms. Klinische Beiträge zur Degeneratio circinata retinae mit besonderer Berücksichtigung der atypischen Formen d. Krankheitsbildes. Arch. f. Ophthalm. Bd. 86, S. 514. — 1678.
Helmbold. Beitrag zur Sehverbesserung bei Keratokonus. Zeitschr. f. ophthalm. Optik mit Einschluss der Instrumentenkunde. 1913. 1. Jahrg., H. 3, S. 77. — 1075.
— Pupillenabstandmesser. Demonstration. (Vgl. Med. Klinik. 1912. S. 1354.) Verein d. Augenärzte v. Ost-Westpreussen. 1. Juni 1913. — 1589.
— Prüfung des Farbensinnes mit Pigmentfarben. Arch. f. Augenheilk. Bd. 75, S. 381. — 1429.
Henderson. Ein Fall von Glaukom. The ophthalmic review. 1913. S. 3. — 375.
Henker. Über neuere Einrichtungen an ophthalmologischen Instrumenten. 39. Zusammenkunft d. ophthalm. Gesellsch. in Heidelberg. — 74.
Henkes, J. C. Ein Fall von Neuritis optica bei einer Kranken mit Polyneuritis degenerativa. Nederl. Tijdschr. voor Geneesk. 1913. II. Nr. 1. — 854.
Herff. Zur Vorbeugung der Blennorrhoea neonatorum in Stadt und Land. Arch. f. Gynäkol. Bd. 98, S. 187. — 236.
Hermann. Über die Fähigkeit des weissen Lichtes, die Wirkung farbiger Lichtreize zu schwächen. Zeitschr. f. Sinnesphysiol. Bd. 47, S. 97. — 143.
v. Herrenschwand. Epidemische idiopathische Hemeralopie. Arch. f. Augenheilk. Bd. 73, S. 133. — 144.
Hertel. Augenuntersuchung zur Erkennung innerer u. Nervenkrankheiten. — 468.
— Ein Fall von Thrombophlebitis orbitae, ausgehend von einem Furunkel der Nase.

Vereinig. südwestdeutsch. Augenärzte. Ibid. Januar. S. 78. — 214.
Hertel. Einige bemerkenswerte Fälle von Papillitis. Verein der südwestdeutschen Augenärzte. Klin. Monatsbl. f. Augenheilk. Jahrg. 51. S. 87. — 425.
— Ringsarkom des Uvealtraktus. Vereinig. südwestdeutsch. Augenärzte. Sitzung v. 7. Dez. 1912. Ref. Klin. Monatsbl. f. Augenheilk. Bd. 51. Jan. — 356.
— Über die Verminderung des Augendruckes beim Coma diabeticum. Münch. med. Wochenschr. Nr. 22, S. 1191. — 506.
— Über Veränderungen des Augendrucks durch osmotische Vorgänge. Klin. Monatsbl. f. Augenheilk. Sept. S. 351. — 953 u. 1173.
v. Hess. Allgemeine Pathologie des Gesichtssinns in Krehl-Marchand „Handbuch der allg. Pathol." — 1271.
— Demonstration von Methoden zur Untersuchung des Licht- und Farbensinnes bei Tieren. Gesellsch. f. Morphologie u. Physiol. zu München. 15. Juli 1913. — 969.
— Die Entwicklung von Lichtsinn und Farbensinn in der Tierreihe. Ref. siehe Nr. 969a. — 1270.
— Eine neue Methode zur Untersuchung des Lichtsinnes bei Krebsen. Arch. f. vgl. Ophthalm. Bd. IV, H. 1. — 1431.
— Experimentelle Untersuchungen über d. angeblichen Farbensinn der Bienen. Zool. Jahrb. Bd. 34, S. 81. — 1430.
— „Gesichtssinn" aus Handwörterbuch der Naturwissenschaften. Jena 1913. — 1272.
— Internationale Sehproben. Zweite unveränderte Auflage. — 7.
— Neue Untersuchungen zur vergleichenden Physiologie des Gesichtssinnes. Zool. Jahrbücher. Bd. 33, S. 387. — 145.
— Über eine bisher nicht bekannte Ursache schwerer eitriger Chorio-Retinitis mit Netzhautablösung. Arch. f. Augenheilk. Bd. 74, S. 227. — 1203.
— Über Entwickelung von Lichtsinn und Farbensinn im Tierreich. 85. Vers. dtsch. Naturforscher u. Ärzte. Wien. 21. bis 28. Sept. — 969a.
— Über Schädigungen des Auges durch Licht. Arch. f. Augenheilk. Bd. 75. S. 127. — 1130, 1432 u. 1615.
Hessberg. Über druckentlastende Eingriffe bei Stauungspapille. Med. Klinik. Jahrg. 9, S. 172. — 426.
Hesse. Der Dreh- und kalorische Nystagmus im Dienste einer neuen Theorie. Diss. Halle. — 1473.
— Ein Fall von seltener Schrotschussverletzung. Klin. Monatsbl. f. Augenheilk. 51. Jahrg., S. 29. — 1248.
Hesse u. Phleps. Schichtstar u. Tetanie. Zeitschr. f. Augenheilk. 1913. März. S. 238. — 330.
Hesser, Karl. Der Bindegewebsapparat und die glatte Muskulatur der Orbita beim Menschen in normalem Zustande. Anat. Hefte. 1913. H. 147 u. 148. — 1381.
Heuse. Erweiterung der vorderen Augenkammer. Arch. f. Augenheilk. Bd. 75, H. 2 u. 3, S. 222. (cf. Ref.) — 1338 u. 1649.
— Zur Glaukomtherapie. Münch. med. Wochenschr. Nr. 24, S. 1351. — 507.
Heymann. Ein Fall der Bewährung der Iridodesis. Münch. med. Wochenschr. 1913. Nr. 14, S. 721. — 727.
Hilbert. Zur Kenntnis der genuinen Chromatopien. Klin. Monatsbl. f. Augenheilk. 51. Bd. (April), S. 494. — 578.
— Zur Kenntnis der sog. Farbenschwäche. Zeitschr. f. Bahn- u. Bahnkassenärzte. Nr. 3, S. 62. — 146.
Hill, Emory. Hypophysis Disease (from the Ophthalmological Standpoint). With a Report of two Cases. Arch. of Ophthalm. Vol. XLII, Nr. 4. — 855.
Hillion. Ophtalmie métastatique bilatérale consécutive à une pneumonie. Arch. d'ophtalm. T. XXXIII, S. 297 bis 299. — 485.
Hinsberg. Demonstration zur Operation der Hypophysistumoren. Vereinig. schles. Augenärzte. 1. Februar 1913. Klin. Monatsbl. f. Augenheilk. Jahrg. 51, S. 371. — 427.
— Über die funktionelle Untersuchung des Ohrlabyrinthes. (Überblick über den Drehnystagmus usw. und seine diagnostische Bedeutung.) Berl. klin. Wochenschr. Nr. 19, S. 877. — 615.
v. Hippel. Anatomischer Befund bei einem Falle von Retinitis exsudativa (Coats). Arch. f. Ophthalm. Bd. 86, S. 443. — 1679.
— Bemerkungen zu d. Arbeit von van der Hoeve. „Extraktion von Kupfersplittern aus dem Glaskörperraum." Klin. Monatsbl. f. Augenheilk. 51. Jahrgang. S. 104. — 1249.
— Krankenvorstellung. Münchener med. Wochenschr. Nr. 9, S 490. (Ref.) — 237.
— Kurzer Bericht über das Ergebnis einer Umfrage betr. das häufige Vorkommen von Hemeralopie mit Xerose im Frühjahr 1912. Klin. Monatsbl. f. Augenheilk. Jahrg. 51, S. 603. — 799.
— Orbitaltumor. Klin. Monatsbl. f. Augenheilk. April. S. 519. — 645.
— Tuberkulose als Ursache der Netzhautablösung. 39. Vers. d. ophthalm. Gesellschaft in Heidelberg. Mai 1913. — 397 u. 728.

v. Hippel. Tumor d. Orbita. Verein d. Ärzte in Halle. Münch. med. Wochenschr. 9. S. 490. — 215.
— Über einen bisher nicht bekannten ophthalmologischen Befund. Klin. Monatsblätter f. Augenheilk. Jahrg. 51, S. 257. — 396.
— Über sympathische Ophthalmie u. juvenile Katarakt. 39. Zusammenkunft d. ophthalm. Gesellsch. in Heidelberg. — 361 u. 748.
— Über ungewöhnlich schwere metastatisch-gonorrhoische Augenentzündung. Sitzungsbericht. Klin. Monatsbl. f. Augenheilk. Dez. S. 774. — 1300.
— Über ungewöhnlich schwere metastatisch-gonorrhoische Augenentzündung. Vereinig. d. Augenärzte d. Prov. Sachsen, Anhalt, Thür. Lande. Halle. 2. Nov. 1913. Ref. siehe Nr. 1300. — 1590.
— u. Goldblatt. Weitere Mitteilungen über die Palliativoperationen, speziell den Balkenstich bei der Stauungspapille. Arch. f. Ophthalm. Bd. 81, S. 170. — 1704.
— Zur Ätiologie des Keratokonus (Untersuchungen mit dem Abderhaldenschen Dialysierverfahren). Klin. Monatsblätter f. Augenheilk. September 1913. S. 273. — 1076.
— Zur Tuberkulose der Kornea. 39. Zusammenkunft d. ophthalm. Gesellsch. in Heidelberg. — 265.
Hirschberg. Ausgewählte Schriften (1868—1912). Leipzig 1913. — 469.
Hirschel. Lehrbuch der Lokalanästhesie für Studierende u. Ärzte. 132 S. Wiesbaden 1913. — 8.
Hochsinger. Turmschädel. Vers. dtsch. Naturforscher Wien. Sept. 1913. — 1705.
Hoehl. Zur Kenntnis der Neosalvarsanwirkung bei Keratitis parenchymatosa. Münch. med. Wochenschr. Nr. 2, S. 72. — 266.
van der Hoeve. Augenanomalien bei kongenital-familiärer Taubheit und bei Labyrintherkrankung. Klin. Monatsbl. Augenheilk. April. S. 461. — 486.
— Augenstörungen bei Taubstummheit. Nederl. Tijdschr. voor Geneesk. 1913. I. 12. — 26.
— Das Kästchen von Schanz für die Demonstration d. Fluoreszenz d. Linse. Nederl. Tijdschr. voor Geneesk. 1913. I. Nr. 12. — 331.
— Entfernung eines Kupfersplitters aus dem Auge nach Lokalisation mittels Wesselyscher Kunstaugen. Nederl. Tijdschr. voor Geneesk. 1913. I. 12. — 450.
— Extraktion von Kupfersplittern aus dem Glaskörperraum. Klin. Monatsbl. f. Augenheilk. Jahrg. 51, S. 643. — 828.
van der Hoeve. Wirkung von Naphthol auf die Augen von Menschen und Tieren und auf fötale Augen. v. Graefes Arch. f. Ophthalm. LXXXV, 2, S. 305. — 880 u. 1131.
Hoffmann. Über die Aktionsströme der Augenmuskeln bei Ruhe des Tieres und beim Nystagmus. Arch. f. Anatomie u. Physiol., Physiol. Abteilung. S. 23. — 1003.
— Über doppelbrechende Myeline in Katarakten. Münch. med. Wochenschr. 1913. Nr. 14, S. 741. — 749.
Hofmann, M. Über Erkrankung der Nerven des Auges bei Diabetes mellitus. Arch. f. Augenheilk. Bd. 73, S. 261. — 27.
Hollaender, Hugo. Ein Blutschmarotzer als Erreger der skrofulösen Erkrankungen. Wien. med. Wochenschr. 1913. Nr. 26 u. 27, S. 1676. — 856.
Holloway, T. B. Complete bilateral aniridia, Ectopia lentis: pathological cupping of the dises. (Beiderseitige komplette Aniridie, Ectopia lentis: pathologische Exkavation der Sehnerven.) Ophthalm. Record. Sept. 1913. — 1384.
— Unusual type of family cataract. Sect. on Ophthalm. College of physicans of Philadelphia. 17. Okt. 1912. — 332.
— Unusual types of punctated cataract. (Ungewöhnliche Fälle von Cataracta punctata.) Ophthalm. Record. Aug. 1913. — 1616.
Holm, K. G. Förbättrad metod för Röntgenfotografering af främmande kroppar i ögat. (Verbesserte Methode für Röntgenaufnahme v. Fremdkörpern des Auges.) Förhandlingar vid Svenska Ögenläkareföreningens 5 möte 1912. — 530.
Holodynski. Zwei Fälle von Nebenakne d. Sehorgans. Wien. med. Wochenschrift. 1913. Nr. 3, S. 202. — 28.
Holth, S. Anatomische Untersuchung der Operationsnarben und der applanierten Papillenexkavationen nach erfolgreichen Glaukomoperationen (Iridenkleisis, Sclerectomie limbalis nach Holth oder Elliot, Sklerekto-Iridenkleisis). 39. Versamml. d. ophthalm. Gesellsch. in Heidelberg. — 376.
— Euphos-Brille fra Sydpolfaerden. (Die Euphos-Brille bei Amundsens Südpolfahrt.) Norsk. Mag. f. laegev. 1912. Nr. 12. — 579.
— Glaucoma simplex hos et barn. (Glaucoma simplex bei einem Kinde.) Norsk. Mag. f. laegev. 1912. Nr. 9. — 784.
— Konisk cornea. Norsk. Mag. f. laegev. 1912. Nr. 12. — 701.
— Weitere Erfahrungen mit Sclerectomia prae-aequatoralis bei Netzhautablösung

und höherer Myopie. 39. Vers. d. ophthalm. Gesellsch. in Heidelberg. 1913. — 398.

Homuth. Beiträge zur Kenntnis der Nachbilderscheinungen. Arch. f. d. ges. Psychol. Bd. 24, S. 181. — 147.

v. Hoor. Conjunctivitis diphtheritica, diphtherica und crouposa. Klin. Monatsbl. f. Augenheilk. März. S. 333. — 239.

— Glaucome et décollement de la rétine. Arch. d'ophtalm. T. XXXIII, S. 175 bis 180. — 377.

— Soll der Kranke üb. seine bevorstehende Erblindung und über die Unheilbarkeit seiner Blindheit aufgeklärt werden? Zentralbl. f. prakt. Augenheilk. April. S. 97. — 471.

— Zur Malignität der gefärbten Tumoren des Auges. Klin. Monatsbl. f. Augenheilk. Mai. S. 584. — 682.

Hoorens. Anomalie congénitale. Ophthalmoskopische Beschreibung eines Falles, den der Autor als cystisch in den Glaskörper vorragendes Kolobom auffasst.) Soc. belge d'ophtalm. Nov. 1913. — 1385.

— Epanchement sanguin retro-rétinien organisé. Soc. belge d'ophtalm. April. — 800.

Hoppe. Über ein sternförmiges Nachbild von ungewöhnlicher Herkunft. Arch. f. Augenheilk. Bd. 73, S. 274. — 148.

Hoppeler. Über den Stellungsfaktor der Sehrichtungen. Zeitschr. f. Psychologie. Bd. 66, S. 249. — 970.

Horniker. Bemerkungen zur Farbensinnprüfung. Zeitschr. f. Augenheilk. Bd. XXX, S. 122. — 971.

Hörterich. Zwei Fälle von Tetanus durch intradurale Injektion von 10% Magnes. sulfur. geheilt. Münch. med. Wochenschr. Nr. 14, S. 782. — 798.

Howe, L. Measurement of fatigue of the ocular muscles. (Bestimmung des Grades der Ermüdung der Augenmuskeln.) Journ. Amer. Med. Ass. 21. Sept. 1912. — 616.

Huettemann. Vorschriften über die Anforderungen an das Auge bei der Einstellung in verschiedene Berufe. Stuttgart 1913. — 470.

v. Hug-Hellmuth. Über Farbenhören, ein Versuch, das Phänomen auf Grund der psychoanalytischen Methode zu erklären. Imago. Bd. I, S. 228. — 972.

Hundt, J. Über die Verflüssigung des Glaskörpers und ihre Bedeutung für die Kataraktoperation. Inaug.-Diss. Rostock. 1913. — 1132.

Huntemüller-Paderstein. Chlamydozoenbefunde bei Schwimmbadkonjunktivitis. Dtsch. med. Wochenschr. Nr. 2, S. 63. — 238.

v. Husen, Ebba. Zur Kenntnis des Pektens im Vogelauge. Zool. Jahrb., Abt. f. Anat. u. Ontogen. d. Tiere. 1913. Bd. 36, H. II, S. 215. — 1386.

Hüttemann. Über die während der letzten 3 Jahre in der Strassburger Universitäts-Augenklinik beobachteten Eisensplitterverletzungen des Auges. Klin. Monatsbl. f. Augenheilk. Sept. u. Okt. 1913. LI, S. 315.

— Über die während der letzten 3 Jahre in der Strassburger Universitäts-Augenklinik beobachteten Eisensplitterverletzungen des Auges. Klin. Monatsbl. f. Augenheilk. Jahrg. 51, S. 479. — 1724.

Ichikawa. Ein Beitrag zur Pathologie des Ulcus rodens corneae. Aus der dtsch. Universitäts-Augenklinik in Prag (Prof. Dr. A. Elschnig). Klin. Monatsbl. f. Augenheilk. Juli 1913. S. 84. — 1077.

— Ein Beitrag zur Therapie der Keratitis neuroparalytica. Arch. f. Augenheilk. 1913. Bd. 75, S. 112. — 1078.

— Über den ophthalmoskopischen Befund der Area centralis des albinotischen Auges. Klin. Monatsbl. f. Augenheilk. Jahrg. 51, S. 9. — 1204.

Igersheimer. Erkrankungen der tränenabführenden Wege und Lues. Münch. med. Wochenschr. Bd. 36, S. 2025. — 1022.

— Nystagmus bei hereditärer Lues. Verein der Ärzte in Halle. 2. Juli. — 1004.

— Recent investigations dealing with inherited syphilis of the eye. The ophthalm. 1913. S. 718. — 1301.

— Über das Verhalten der Körpertemperatur bei Erkrankungen d. Auges. Zeitschrift f. Augenheilk. 1913. Jan. S. 1. — 30.

— Syphilis und Auge. Arch. f. Ophthalm. Bd. 84, S. 48. — 399.

— Über d. weiteren Schicksale v. Patienten mit Keratitis parenchymatosa auf hereditär-luetischer Grundlage. 39. Zusammenkunft d. Heidelberger ophthalm. Gesellsch. — 29.

— Über lokale Anwendung v. Neosalvarsan am Auge. Verein d. Ärzte Halle. Med. Klinik. S. 389. — 76.

— Zur Entstehung der luetischen Keratitis parenchymatosa. (Syphilis und Auge. IX. Mitteilung.) v. Graefes Arch. f. Ophthalm. 1913. Bd. 85, H. 2, S. 361. — 1079.

— u. Verzár, Fritz. Zur Pathogenese der Methylalkohol- u. Atoxylamblyopie. Arch. f. Augenheilk. Bd. 75, S. 27. — 857.

v. Imre, J., sen. Über das Schicksal der anisometropischen Augen. 9. Jahresvers. d. ungar. ophthalm. Gesellsch. in Budapest. — 1461.

v. Imre, J., jr. Die Operation der an Knochen fixierten Narben. (Mit Demonstration von Patienten.) 9. Jahresvers. d. ungar. ophthalm. Gesellsch. in Budapest. — 1486.
Isabolinsky u. Spassky, W. Zur Frage über den diagnostischen Wert der „Chlamydozoa" Prowazek-Halberstädter beim Trachom. Zeitschr. f. Augenheilk. Febr. S. 109. — 240.
Isakowitz. Ein Fall von Spätinfektion nach Elliot trepanation. Klin. Monatsblätter f. Augenheilk. Juni. Bd. 51, S. 814. — 1174.
— Über Blendung durch Assoziation. Klin. Monatsbl. f. Augenh. Bd. 51 (I. Hälfte), S. 213. — 149 u. 400.
Isambert. Note sur un nouveau procédé d'extraction du cristallin. Soc. d'ophtalm. de Paris. Oct. 1913. Annal. d'ocul. T. CL, S. 393. — 1618.
Ischreyt. Über einen Fall von luetischer Erkrankung des Chiasmas. Arch. f. Augenheilk. Jahrg. 1913. S. 72. — 1229.
— Zur pathologischen Anatomie der Netzhautablösung. Arch. f. Ophthalm. Bd. 84, S. 94. — 401.
— Zur vergleichenden Morphologie des Entenauges. Zweiter Beitrag. Arch. f. vgl. Ophthalm. 1913. II. Jahrg., H. 3 u. 4, S. 369. — 548.
Ishihara. Ein Beitrag zur Entwicklung der Amyloiddegeneration der Konjunktiva. Klin. Monatsbl. f. Augenheilk. Juli 1913. S. 65. — 1053.
— Zur Ätiologie d. idiopathischen Hemeralopie bzw. Xerosis conjunctivae. Klin. Monatsbl. f. Augenheilk. Jahrg. 51, S. 596. — 801.
Jackson, Edw. Discission of the Chrystalline Lens. Arch. of Ophthalm. Vol. XLII, Nr. 6. — 1617.
— Management of capsule in cataract extraction and after ward. Transact. of the Amer. Ophthalm. Soc. XIII. part I. 1912. — 333 u. 750.
Jacobs, M. Aspirinamblyopie. Nederl. Tijdschr. voor Geneesk. 1913. II, Nr. 10. — 1302.
Jacobi. Über einen Fall von Ulcus corneae, hervorgerufen durch den Bacillus pyocyaneus. Inaug.-Diss. Heidelberg 1912. — 1567.
Janda. Fühlerähnliche Heteromorphosen an Stelle v. Augen bei Stylopyga orientalis und Tenebrio molitor. 1 Tafel. Arch. f. Entwicklungsmech. d. Organismen. 36. Bd., S. 1. — 932.
Janson. Über den Einfluss des Diphtherieheilserums auf den Verlauf von infektiösen Augenerkrankungen. Klin. Monatsbl. f. Augenheilk. Mai. S. 654. — 508.
Jantzen. Über Exophthalmus b. Orbitaltumoren und bei Möller-Barlowscher Krankheit. Inaug.-Diss. Kiel. — 1034.
Januschke. Über Entzündungshemmung. Wien. klin. Wochenschr. H. 22, S. 869. — 509.
— Über Netzhautblutung bei Steigerung des allgemeinen Blutdruckes. Diss. Jena. — 1203 a.
Jendralski. Salvarsan u. Auge. Inaug.-Diss. Breslau. 1912. — 75.
Jess. Die Ringskotome nach Sonnenblendung. Arch. f. Augenheilk. 74. Bd., S. 78. — 580.
— Zur Chemie der normalen und krankhaft veränderten Linse. Med. Gesellsch. Giessen. 3. Juni 1913. — 1134.
Jocqs. Névrite optique double, ayant amené la cécité, complètement guérie par quatre ponctions rachidiennes. Soc. d'ophtalm. de Paris. Déc. 1912. — 429.
— Névrite optique oedémateuse double (stase papillaire) ayant amené la cécité, complètement guérie par quatre ponctions rachidiennes. La clin. ophtalm. Vol. V, S. 1—8. — 428.
— Une application pratique de l'anaesthésie locale à la cocaine. La clin. ophtalm. Bd. V, S. 84—85. — 77.
De Jong, Toulant et Chevallier. Deux cas d'episclérite au cours de l'érythème polymorphe. Soc. d'ophtalm. de Paris. Juillet 1913. Annal. d'oculist. T. CL, S. 209. — 864.
Jones. Des injections sous-conjonctivales massives de Cy_2Hg avec acoine et morphine. La clin. ophtalm. Bd. V, S. 23—32. — 78.
Josefson. Gehirngeschwulst mit Gesichtshalluzinationen und Makropsie. Dtsch. Zeitschr. f. Nervenheilk. Bd. 49, S. 340. — 1433 u. 1706.
Josephy, H. Über Anophthalmie beim Hühnchen. (Mit Bemerkungen über Anencephalie und Zyklopie.) Sitzungsber. und Abhandlungen der Naturforscher-Gesellsch. zu Rostock. Bd. V. 1913. — 1387.
Juler. Acuta purulent Keratitis in exophthalmic goitre, treated by repeated tarsorrhaphy, resection of cervical sympathetic, and X-rays: Retention of vision in one eye. The ophthalm. 1913. S. 456. — 1517.
Junius. Bemerkungen zu den Mitteilungen von Prof. Dr. Czaplewski: Untersuchungen über Trachom. Zeitschr. f. Augenheilk. Mai. S. 451 — 683.

Kaelin-Benziger. Beiträge zur Behandlg. d. Stauungspapille, insbesondere bei Hirntumoren, durch Dekompressiv-

(Palliativ-)Trepanation. mit temporärer extrakranieller Drainage eines Seitenventrikels. Zeitschr. f. Augenheilk. Bd. 29, S. 12. — 430.
Kahler u. Axenfeld. Zur Bedeutung hyperästhetischer Ionen in der Nase für die Augenheilkunde. Klin. Monatsbl. f. Augenheilk. 1913. Jan. S. 93. — 18.
Kalaschnikow, W. P. Skleritis und Podagra. Zentralbl. f. prakt. Augenheilk. 1913. Juli. S. 193. — 858.
— Über einen Fall von Atrophie der Nn. optici bei Atoxylbehandlung d. Syphilis. Zentralbl. f. prakt. Augenheilk. April 1913. — 510.
Kalb. Über Hemiatrophia facialis. Med. Klinik. Nr. 45, S. 1871. — 1518.
Kalt. Un procédé de sclérectomie antiglaucomateuse. Annal. d'ocul. T. CXLIX, S. 407—409. — 785.
Kammerer. Nachweis normaler Funktion beim heranwachsenden Lichtauge des Proteus. Pflügers Arch. f. d. ges. Physiol. Bd. 153, S. 430. — 973.
Karplus u. Kreidl. Über experimentelle reflektorische Pupillenstarre. Neurol. Zentralbl. 1913. Nr. 2, S. 82. — 304.
Katz, Preysing und Blumenfeld. Handbuch der speziellen Chirurgie des Ohres und der oberen Luftwege. 5 Bde. 2. Aufl. Würzburg 1913/14. — 1273.
— u. Revesz, G. Ein Beitrag zur Kenntnis des Lichtsinns der Nachtvögel, Zeitschr. f. Sinnesphysiol. Bd. 48, S. 165. — 1434.
— Über individuelle Verschiedenheiten bei der Auffassung von Figuren. (Ein kasuistischer Beitrag zur Individualpsychologie.) Zeitschr. f. Psychol. Bd. 65. — 581.
Katz, R. A. Vermeintliches Trachom. Russky Wratsch. 1913. Bd. XII, Nr. 9, S. 297. — 1543.
— Zur Verbesserung der Tagesbeleuchtung in den Schulklassen. Russky Wratsch. 1913. Bd. XII, Nr. 49, S. 1721. — 1435.
Kaufmann u. Ginsberg. Beeinflussung der kornealen Pneumokokkeninfektion beim Kaninchen durch Chinaalkaloide. Berl. ophthalm. Gesellsch. Mai 1913. — 504.
— — Beeinflussung der kornealen Pneumokokkeninfektion durch Chinaalkaloide. Klin. Monatsbl. f. Augenheilk. S. 804. — 877.
Kayser. Hundert Altersextraktionen. Wochenschr. f. Ther. u. Hyg. d. Auges. XVI. Nr. 22. — 751.
Kaz. Kollodium-, Peloten- und Zelluloidfilmbehandlung bei verschiedenen Arten von Entropium. Wochenschr. f. Ther. u. Hyg. d. Auges. Nr. 9. — 1487.
Kaz. Studien zur Schulhygiene und Abortivtherapie des Auges. Dresden 1913. — 9.
Mc. Kee. Retinitis pigmentosa: A pathological report. (Bericht über einen typischen Fall.) The ophthalm. 1913. S. 408. — 1680.
Kenkel, J. F. Untersuchungen über den Zusammenhang zwischen Erscheinungsgrösse und Erscheinungsbewegung bei einigen sogenannten optischen Täuschungen. Zeitschr. f. Psychol. Bd. 67, S. 358. — 1436.
Keuhenschryver, N. C. Glaucoma post dialysin retinae. Inaug.-Dissert. Amsterdam 1913. — 1652.
Mc. Kibben, Paul S. The Eye-muscle nerves in Necturns. (8 Fig.) Journ. of comp. Neurol. Vol. 23, Nr. 3, S. 153 bis 172. — 1388.
Killick. Ein Jahresbericht über Kataraktextraktionen. The ophthalmoscope. 1913. S. 11. (Bericht über 76 vorwiegend mit Iridektomie operierte Kranke.) — 334.
— Jahresbericht über Staroperation. The Ophthalm. 1913. — 1135.
Kirkendall, J. S. Parinauds Conjunctivitis. Med. Record. Nov. 1912. — 241.
Kleczkowski. Untersuchungen über d. Entwicklung des Sehnerven. Mit Tafeln. v. Graefes Arch. f. Ophthalm. 1913. Bd. 85, S. 538. — 933.
Kleefeld. Lésions hypophysaires avec troubles visuels. La Policlinique. 15. Oct. 1913. — 1303.
Klein, S. (Bähringer). Klinische Beiträge zur Lehre von der Strömungsrichtung und Resorption des Vorderkammerinhaltes. 85. Vers. dtsch. Naturforscher u. Ärzte. Wien. 21.—28. Sept. — 954.
de Klejn u. Gerlach. Pathologisch-anatomisches über den Zusammenhang zwischen Augen- und Nasenleiden. Arch. f. Ophthalm. Bd. 84, S. 164. — 431.
— Kalziumchloratum bei Bindehautentzündung. Mit Diskussion. Nederl. Tijdschrift voor Geneesk. 1913. I. 12. — 79.
Knapp, Paul. Beidseitige Makulaerkrankung nach Kurzschluss. Zeitschr. f. Augenheilk. Bd. 29, S. 440. — 829.
Knapp, A. On Some Forms of Retinal Tuberculosis. Arch. of Ophthalm. Bd. XLII, Nr. 6. — 1681.
— Report of a Case of Traumatic Equatorial Rupture of the Sclera. Arch. of Ophthalm. Vol. 42, Nr. 5. — 1725.
— Retinal Changes in Adolescents. Arch. of Ophthalm. Bd. XLII, Nr. 1. Januar 1913. — 402.
— The Krönlein operation as a exploratory procedure in affections of the orbit.

Journ. Amer. Med. Ass. 21. Sept. 1912. — 656.
— Über einige Formen der Netzhauttuberkulose. Arch. f. Augenheilk. Bd. 75, S. 259. — 1682.
— Über Netzhautveränderungen des Jünglingsalters. Arch. f. Augenheilk. Bd. 74, S. 105. — 1205.
Knoch. Ein Fall von schwerer Anämie mit Herderscheinungen im Gehirn. Berl. klin. Wochenschr. Nr. 49, S. 2276. — 1304.
— Ein Fall von schwerer Anämie mit Herderscheinungen im Gehirn. Berl. klin. Wochenschr. Nr. 49, S. 2267. — 1707.
Kobusew. Ein Fall von Aniridia. Ophthalm. Gesellsch. in Odessa. 7. Februar 1912. — 305.
Kochmann u. Römer. Experimentelle Untersuchungen üb. intraokulare Drucksteigerung. Berl. ophthalm. Gesellsch. Sitzung v. 11. Dez. 1913. — 1412.
— — Experimentelles über Verminderung des Augendrucks. Berl. ophthalm. Gesellsch. Sitzg. v. 27. Nov. 1913. — 1413.
Kohan, M. Zur Operation des Entropion der Augenlider. Klin. Monatsbl. f. Augenheilk. Dez. S. 743. — 1488.
Kohlrausch u. Brossa. Die Aktionsströme der Netzhaut bei Reizung mit homogenen Lichtern. Arch. f. Physiol. S. 449. — 1421.
— — Die qualitativ verschiedene Wirkung der einzelnen Spektrallichter auf die Tiernetzhaut, mittels der Aktionsströme untersucht. Zentralbl. f. Physiol. Bd. 27, S. 725. — 1420.
— — Über die Netzhautströme bei Belichtung mit homogenen Spektralfarben. Physiol. Gesellsch. zu Berlin. 30. Juni 1913. Berl. klin. Wochenschr. S. 1457. — 960.
Kohn. Klinische Untersuchung über den Verschluss der Zentralarterie. Dissert. Tübingen. — 1206.
— Über einen Fall von Tuberkulose der Iris und der Sehnervenscheide beim Rinde. Inaug.-Diss. Rostock 1913. — 729.
Köllner. Anleitung zur Prüfung des Anomaloskops für Bahnärzte. Zeitschr. f. Bahn- u. Bahnkassenärzte. 8. Jahrg., S. 144. — 582.
— Die Übergänge zwischen normalem Farbensinn und Farbenblindheit. Physik.-med. Gesellsch. in Würzburg. 18. Dez. — 1437.
— Über die Tiefenwahrnehmungen bei einseitiger Myopie. Berl. ophthalm. Gesellschaft. Januar. — 161.
— Untersuchungen über anaphylaktische Hornhautentzündung, besonders über den Einfluss des Lebensalters auf ihren Verlauf. Arch. f. Augenheilk. Bd. 75, S. 183. — 1339.
— Untersuchungen über die Tiefenwahrnehmungen bei einseitiger Myopie. Arch. f. Augenheilk. (s. Bericht über das erste Quartal, S. 51). — 974.
Kolmer, Walter. Über das Ligamentum anulare in d. vorderen Kammer des Auges v. Anabas scandens. Anatom. Anzeiger. 1913. Bd. 44, S. 183—186. — 934.
Komoto. Ein operatives Verfahren gegen die Agyrosis der Skleralbindehaut. Zentralbl. f. prakt. Augenheilk. Mai. — 684.
König. Über Augenstörungen b. Schädelbasisfraktur. Inaug.-Diss. Zürich. — 1250.
Koritny. Glaukom u. Syphilis. Inaug.-Diss. Berlin. — 1175.
Kos. Augenkrankheiten bei Wehrpflichtigen. Militärarzt Nr. 21, Beilage zur Wien. med. Wochenschr. Nr. 46. — 1274.
Koster. Behandlung von Augenkrankheiten mit Radium und Mesothorium. Intern. med. Kongr. London. Ref.: Klin. Monatsbl. f. Augenheilk. S. 416. — 908.
Koyanagie. Zur pathologischen Anatomie d. Netzhaut nach d. Exstirpation eines Sehnerventumors. Klin. Monatsbl. f. Augenheilk. Jahrg. 51, S. 623. — 802.
Krailsheimer, R. Ein Beitrag zum Dermoid des Auges. Klin. Monatsbl. f. Augenheilk. 1913. 51. Jahrg., S. 796. — 549 u. 1023.
— Klinische und anatomisch-histologische Demonstrationen v. sympathischer Ophthalmie. Vereinig. d. Augenärzte Schles. u. Posens. 23. Juni 1913. Ref.: Klin. Monatsbl. f. Augenheilk. Aug. Bd. 51, S. 252. — 1161.
— Seltene Form von Dermoid der Kornea und Konjunktiva. Klin. Monatsbl. f. Augenheilk. März. S. 375. (Ref.) — 267.
Kraupa. Die bakteriologische Prophylaxe der operativen Infektion. 85. Vers. d. dtsch. Naturforscher u. Ärzte. Wien. Sept. 1913. — 1136.
— Angeborene Ptosis des Oberlides; „perverses" Bellsches Phänomen. Dtsch. med. Wochenschr. Nr. 18, S. 872. — 635.
— Pathologie des Bellschen Phänomens. Arch. f. Augenheilk. Bd. 75, S. 361. — 1474.
Kraus. Demonstration in der Nürnberger med. Gesellsch. 13. Febr. 1913. Berl. klin. Wochenschr. Nr. 14, S. 657. — 812.
— Verletzungen des kindlichen Auges während der Geburt. Nürnberger med. Gesellsch. u. Poliklinik. 8. Mai 1913. — 1251.

Krause u. Oppenheimer. Operative Erfolge bei Geschwülsten der Sehhügel u. Vierhügelgegend. Berl. klin. Wochenschrift. Nr. 50, S. 2316. — 1713.
— Ungewöhnliche Kleinhirngeschwulst, durch Operation geheilt. Berl. klin. Wochenschr. Nr. 47, S. 2169. — 1708.
Krauss. Demonstration eines sehr seltenen Augenhintergrundbefundes mit Verlagerung der Durchtrittsstelle der Zentralgefässe. 39. Zusammenkunft d. ophthalm. Gesellsch. in Heidelberg. Mai 1913. — 97.
— Pseudoglioma in children. Ophthalmology. 1. April 1913. — 803.
— Über die Augensymptome d. Basedowschen Krankheit. Vereinig. hessischer u. hessen-nassauischer Augenärzte. Klin. Monatsbl. f. Augenheilk. LI. März. S. 378. — 216.
Kreidl u. Karplus. Über experimentelle reflektorische Pupillenstarre. Neurol. Zentralbl. 1913. Nr. 2, S. 82. — 304.
Kreibisch. Iritis und Arthigon. Wien. klin. Wochenschr. 1913. Nr. 49, S. 2024. — 1340 u. 1591.
Krevet. Der Wert der Bindehautdeckung bei perforierenden Bulbusverletzungen und Kornealgeschwüren. Diss. Giessen. — 268.
Krider, E. E. Report of a case of steel passing through eyeball into the orbit. (Ein Fall von Stahl-Fremdkörper, der durch das Auge in die Augenhöhle durchgedrungen war.) Ophthalm. Record. Dec. 1912. — 451.
Krückmann. Über die prophylaktische Bindehautdeckung von Hornhautwunden bei schwierigen Linsenextraktionen. Zentralbl. f. prakt. Augenheilk. 1913. XXXVII, S. 262. — 1137.
— u. Telemann. Untersuchungen über die natürlichen und künstlichen Temperaturverhältnisse am Auge mit Hilfe der Thermopenetration. Arch. f. Ophthalm. Bd. 86, S. 395. — 1341.
Krüger, Ad. Angeborene Anomalie der topographischen Verhältnisse am hinteren Augenpole: Die Papillen liegen in der Pupillarachse. Zeitschr. f. Augenheilk. Bd. XXX. 1913. S. 21. — 935, 1102 u. 1207.
Krusius. Ergebnisse vergleichender Refraktionsuntersuchungen an höheren Schulen der Levante und Ostindiens. 39. Vers. d. ophthalm. Gesellsch. zu Heidelberg. — 162.
— Experimentelle Tuberkulosestudien. Veröffentl. d. Rob. Koch-Stiftung. H. 5 bis 7. — 53.
Kuffler. Zur Frage der Glaskörperimmunität. v. Graefes Arch. f. Ophthalm. Bd. 86, S. 69. — 1342.
Kugel. Über Knorpelausschälung gegen Ektropium senile. Arch. f. Ophthalm. LXXXIV. 1. S. 79. — 189.
— Nachtrag: Über Knorpelausschälung etc. Ibid. S. 196. — 190.
Kühl. Eine Erweiterung des Riccoschen Satzes über d. Beziehung zwischen Lichtempfindlichkeit und Grösse des gereizten Netzhautbezirkes zur Fovea. Zeitschr. f. Biol. Bd. 60, S. 481. — 1438.
Kuhnt. Die chirurgische Behandlung des Trachoms. Soc. belge d'ophtalm. Gent. 2.—3. August. — 1054.
— Ein Beitrag zur Behandlung der Infektionen nach der Starausziehung. Zeitschr. f. Augenheilk. XXX. Okt. S. 328. — 1619.
— Über die Behandlung der Tränenschlauchleiden mit besonderer Berücksichtigung der inveterierten Formen. 85. Vers. dtsch. Naturforscher u. Ärzte in Wien. 21.—28. Sept. — 1024 u. 1498.
— Spätinfektion nach Elliot trepanation. Zeitschr. f. Augenheilk. Aug.-Sept. Bd. 30, S. 137. — 1176.
— Über die Behandlung des Trachoms. Zeitschr. f. Augenheilk. 1913. Bd. XXX, H. 6, S. 481. — 1544.
Kupelwieser u. v. Frisch. Über den Einfluss der Lichtfarben auf die phototaktischen Reaktionen der Krebse. Biol. Zentralbl. Bd. 30, S. 517. — 1426.
Kümmell. Nachtrag zu meiner Arbeit: Versuche einer Serumreaktion der sympathischen Ophthalmie. v. Graefes Arch. f. Ophthalm. Bd. 84, H. 3, S. 440. — 773.
— Über das anatomische Verhalten der Narben nach Elliotscher Trepanation am Kaninchen. 39. Zusammenkunft d. ophthalm. Gesellsch. in Heidelberg. — 378.
— Weitere Erfahrungen mit Skopolamin als Narkotikum. Klin. Monatsbl. f. Augenheilk. S. 390. — 909.
— Zur Netzhautablösung. Ärztl. Verein Erlangen. 16. Dez. 1912. — 403.

Lacompte. Cas extraordinaire d'hémorragie intra-oculaire spontanée avec rupture subite de la coque oculaire. Arch. d'ophtalm. T. XXXIII, S. 292—297. — 786.
— Un cas de dacryops double. 17. Congrès flamand des sciences naturelles et médicales. Sept. 1913. Annal. d'oculist. T. CL. S. 276—280. — 1499.
Lacoste et Bonnefon. Recherches histologiques sur la greffe cornéenne autoplastique. Arch. d'ophtalm. T. XXXIII, S. 206—216; 267—289; 326 bis 362. — 696.

Lafon. Pigmentation annullaire de la rétine. Arch. d'ophtalm. T. XXXIII, S. 634—640. — 1683.
Lagano, D. Sul passagio della floresceina nell'occhio nelle lesioni epatiche sperimentali. Arch. di Ottalm. XX. Nr. 2. Agosto 1912. — 129.
Del Lago u. Zani. Reperto anatomico in un caso d'infantilismo da tumore épofisario. (Anatomischer Befund in einem Fall von Infantilismus infolge v. Hypophysistumor.) Annal. di Ottalm. H. 4. 1913. — 1305.
Lagrange. A propos d'une nouvelle manière de faire la sclérectomie antérieure sous-conjonctivale. Arch. d'ophtalm. T. XXXIII, S. 199—206. — 787.
— Der diabetische Star, Pathogenese und Prognose. L'Ophthalmologie provinciale. 1912. Nr. 6. — 335.
— De l'angiome caverneux de l'orbite. Arch. d'ophtalm. T. XXXIII, S. 722 bis 733. — 1519.
— Die Art der Einwirkung der antiglaukomatösen Iridektomie. Soc. d'ophtalm. 4. Febr. 1913. — 306.
— Mode d'action de l'iridectomie antiglaucomateuse. Soc. d'ophtalm. de Paris. Février 1913. Annal. d'oculist. T. CXLIX, S. 229—231. — 379.
— Pronostic du glaucome chronique. Soc. franç. d'ophtalm. Mai 1913. Annal. d'oculist. T. CXLIX. S. 392—393. — 788.
— Über fistelbildende antiglaukomatöse Operationen. Internat. med. Kongress London. August 1913. Ref.: Klin. Monatsbl. f. Augenheilk. Bd. 51, 2, S. 402. — 1177.
Lambert, W. E. Removal of lens in high myopia. (Entfernung der Linse in Myopia.) Journ. Amer. Ass. 21. Sept. 1912. Bericht über neun Fälle von Myopieoperation mit gutem Resultate. — 598.
— The surgical treatment of high myopia. (Operative Behandlung der Kurzsichtigkeit.) Ophthalm. July 1913. — 1462.
Lampè. Erfahrungen mit dem Innenpolmagneten. Inaug.-Diss. Tübingen. — 1252.
— Erfahrungen mit dem Innenpolmagneten und einige Bemerkungen über Sideroskopuntersuchungen. Inaug.-Dissert. Tübingen. — 531.
Landolt. Behandlung der Divergenz durch überkorrigierende Konkavgläser. Klin. Monatsbl. f. Augenheilk. Bd. 51, S. 47. Jan. — 176.
— L'oeuvre de Gullstrand. (Kurzer Überblick üb. die Gullstrandschen Arbeiten.) Arch. d'ophtalm. T. XXXIII, S. 1—7. 65—93. — 452.
Landolt. Zur operativen Behandlung des Schielens. Arch. f. Augenheilk. Bd. 73, S. 145. — 177.
Landrieu. Deux cas de teignes oculaires. Soc. franç. d'ophtalm. Mai. Annal. d'oculist. T. CXLIX, S. 455. — 636.
— et Morax. Lupus tuberculeux primitif des paupières et des glandes de Meibomius. Annal. d'oculist. T. CL, S. 266 bis 276. — 1492.
Lange. Pilzkonkremente in den Tränenröhrchen. Klin. Monatsbl. f. Augenheilk. Juni. S. 821. — 1025.
— Zur Kasuistik der Erkrankungen der Hypophysis und deren Umgebung sowie zur Kenntnis der binasalen Hemianopsie. Klin. Monatsbl. f. Augenheilk. Jahrg. 51, S. 15. — 1208 u. 1230.
— Zur Lehre vom Sarkom der Aderhaut mit Berücksichtigung d. experimentellen Geschwulstforschung und der modernen Anschauungen über die Histogenese der Tumoren. Klin. Monatsbl. f. Augenheilk. 1913. II. S. 537. — 1592 u. 1635.
Langenbeck. Die akustisch-chromatischen Synopsien (farbige Gehörsempfindungen). Zeitschr. f. Sinnesphysiologie. Bd. 47, S. 159. — 150.
— Neuritis retrobulbaris bei Nerven- und Allgemeinleiden. Dtsch. med. Wochenschrift. Nr. 48, S. 2383. — 1306.
— Zur Differentialdiagnose der retrobulbären Optikustumoraffektionen. Vereinig. d. Augenärzte Schles. u. Posens. 28. Juni 1913. — 1231.
de Lapersonne. Fronto-orbitale Dermoidcysten. Intern. med. Kongr. in London. Ibid. S. 410. — 1035.
— Kystes de la scléroique par inclusion epithéliale traumatique. Zentralbl. f. prakt. Augenheilk. Aug.-Sept. 1913. S. 265. — 1080.
— Méningitis optiques dans la syphilis récente. Arch. d'ophtalm. T. XXXIII, S. 465—469. — 1232.
— et Velter. Traumatisme de l'orbite et du crane par balle de revolver. Hémianopsie en quadrant. Arch. d'ophtalm. T. XXXIII. S. 193—199. — 830.
Lasareff, P. Das Weber-Fechnersche Gesetz und die Abhängigkeit des Reizwertes leuchtender Objekte von ihrer Flächengrösse. Zeitschr. f. Sinnesphysiol. Bd. 48, S. 171. — 1439.
— Über den Einfluss der Geschwindigkeit des Reizzuwachses auf den Schwellenwert der Gesichtsempfindung. Arch. f. d. gesamte Physiol. 150. Bd., S. 371. — 583.
Lataillade. Paralysie des deux droits externes et de l'accommodation d'origine diphthérique. Guérison rapide sans traite-

ment. Annal. d'oculist. T. CL, S. 117 bis 123 .— 1005.
Lauber. Demonstration einer Fremdkörper-Verletzung des Auges mit Wunde in der vorderen und hinteren Linsenkapsel. Wiener ophthalm. Gesellsch. 17. Nov. 1912. — 336.
— Die tuberkulösen Erkrankungen des Auges. Med. Klinik. Nr. 21, S. 823. — 487 u. 730.
— Zyklische Okulomotoriuslähmung. K. k. Gesellsch. d. Ärzte in Wien. Sitzung v. Februar 1913. — 178.
Lauber-Henning. Über den künstlichen Ersatz der Augenlider und des Bulbus. 85. Versamml. dtsch. Naturf. u. Ärzte. Wien. 21.—28. Sept. — 881.
Laven. Beitrag zur Kenntnis der primären Irissarkome. Klin. Monatsbl. f. Augenheilk. 1913. II. S. 493. — 1593.
Lebègue. Kératite mycélienne. Arch. d'ophtalm. T. XXXIII, S. 185—187. — 269.
Leber, A. Chininwirkungen auf Bindehaut und Hornhaut. 39. Versamml. d. ophthalm. Gesellsch. Heidelberg. 1913. — 54.
— Einschlusskrankheiten der Konjunktiva. Dtsch. med. Wochenschr. S. 1915. — 883.
— Einschlusskrankheiten der Konjunktiva. Dtsch. med. Wochenschr. 1913. Nr. 39, S. 1915. — 1055.
— Einschlusskrankheiten der Konjunktiva. Berl. klin. Woch. 1913. Nr. 44, S. 2065. — 1545.
— Experimentelle Augenhintergrundsveränderungen durch Aldehyde. Dtsch. med. Wochenschr. S. 1915. — 882.
— u. v. Provazek. Experimentelle Trachomstudien. v. Graefes Arch. f. Ophthalm. Bd. 85, S. 204.— 884.
Leboucq. Etude sur les voies lymphatiques de l'oeil et de l'orbite. Diss. Gent 1913. Ref. siehe Nr. 563. — 1410.
— Les voies lymphatiques de l'oeil. Soc. belge d'ophtalm. Gent 2.—3. Aug. 1913. — 936.
— Quelques considérations sur les voies lymphatiques de l'oeil et de l'orbite. Bull. de la soc. belge d'ophtalm. 27. April 1913. — 563.
Lenoble u. Aubineau. Le nystagmomyoclonie. Arch. d'ophtalm. T. XXXIII, S. 503—507. — 992.
Lenz. Blindenunterricht. Vereinig. schles.-posenscher Augenärzte in Breslau. Klin. Monatsbl. März. S. 370. — 10.
— Fortgesetzte Untersuchung über die Sehsphäre. Vereinigung d. Augenärzte Schlesiens u. Posens. 28. Juni 1913. — 1209.
Lenz. Über Hemianopsie. Neurol. Zentralbl. Nr. 20, S. 1335. — 1709.
— Zur Entwicklung der Sehsphäre. 39. Zusammenkunft d. Heidelberger ophthalm. Gesellsch. — 404.
Leplat (Liége). Cyste ou cysticerque de la partie ciliaire de la rétine. Soc. belge d'ophtalm. April. — 804.
— Production artificielle de têtards cyclopes Annal. et Bull. de la Soc. de Médecine de Gand. Mai 1913. — 550.
— Description et interpretation d'un foetus humain cyclope. Arch. d'ophtalm. T. XXXIII, S. 469—477. — 937.
—, Rivière et Bettremieux. Un cas de charbon des paupières. La clin. ophtalm. T. XIX, S. 624—631. — 1489.
Lerperger. Zwei Fälle von abnormer Innervation d. Augenmuskeln. Zeitschr. f. Augenheilk. Bd. 29, S. 565. — 599.
Levinsohn. Die Entstehung der Kurzsichtigkeit mit Demonstration kurzsichtig gemachter Affen. 39. Zusammenkunft d. Heidelberger ophthalm. Gesellsch. — 163.
— Zur Frage der intraokularen Drucksteigerung bei den Bewegungen des Auges. Arch. f. Augenheilk. Bd. 73, S. 151. — 130.
— Der optische Blinzreflex. Intern. med. Kongr. in London. Sept. — 1006.
Lewin u. Guillery. Die Wirkungen von Arzneimitteln und Giften auf das Auge. Zweite vervollst. Aufl. Berlin 1913. 2. Bd. M. 38.—. — 472.
Levis, H. J. Eine Augenerkrankung nach intravenöser Salvarsaninjektion. Journ. Amer. Ass. May 3, 1913. — 910.
Lewandowsky u. Plate. Über einen Fall von symmetrischer Schwellung der Speichel- und Tränendrüsen, nebst Beteiligung des lymphatischen Apparates und der Haut. Mitt. a. d. Grenzgebiet. d. Mediz. u. Chirurgie. 25. Febr. S. 539. — 204.
Lidström, A. E. Bidrag till behandlingen af det progressiva, variga hornhinnesåret. (Beitrag zur Behandlung des Ulcus serp.) Förhandlingar vid Svenska Ögenläkareföreningens 5 möte 1912. — 703.
v. Liebermann, L. jr. Zur Diagnostik der Fremdkörperverletzungen des Auges und zur Indikation und Technik der Magnetextraktion, mit besonderer Berücksichtigung d. genauen Lokalisation. 9. Jahresvers. d. ungar. ophthalm. Gesellsch. in Budapest. — 1726.
Liebrecht. Quetschung des Sehnerven im Canalis opticus. Nordwestdeutsche augenärztl. Vereinig. 25. Okt. 1913. — 1710.
— Ulcus corneae rodens. (Sitzungsber. d. nordwestdtsch. augenärztl. Vereinigung.

Monatsbl. f. klin. Augenheilk. 1913. S. 760. — 1568.
Liégard. Quelques cas de kératites interstitielles soignées par le salvarsan. Soc. franç. d'ophtalm. Mai. 1913. Annal. d'oculist. T. CXLIX, S. 456. — 702.
— Quelques cas de kératites interstitielles soignées par l'arsénobenzol. La clin. ophtalm. T. XIX, S. 496—503. — 1081.
— Une modification au procédé de suture de la cornée dans l'opération de la cataracte. Annal. d'oculist. T. CXLIX,, S. 119—126. — 337.
Lindahl. Absorption ultravioletten Lichtes durch die Tränenflüssigkeit. Arch. f. Augenheilk. Bd. 75, S. 263. — 1440.
— Demonstration af en ny genomlysningslampa. (Demonstration einer neuen Durchleuchtungslampe.) Förhandlingar vid Svendska Ögenläkareföreningens 5 möte 1912. — 532.
— Om främre ögenkammarens utveckling. (Über die Entwicklung der vorderen Augenkammer.) Förhandl. vid Svendska Ögenläkareföreningens 5 möte 1912. — 551.
— Über d. Absorption ultravioletten Lichts durch die Tränenflüssigkeit. Arch. f. Augenheilk. Bd. 85, S. 263. Ref. siehe Nr. 1440. — 1500.
Lindenfeld, B. Ein Beitrag z. Bildung rosettenartiger Figuren in der Netzhaut sonst normaler fötaler menschlicher Augen. Klin. Monatsbl. f. Augenheilk. 1913. Bd. 51, S. 440. — 552.
— Über „Spontanheilung" v. Glioma retinae. Arch. f. Ophthalm. Bd. 86, S. 141. — 1684.
Lindgren. Om Behandlingen af Strabismus concomitans convergens. Hospitalstidende. 1913. Nr. 8. — 617.
Lindner. Ein eigenartiger Fall von Keratomykosis aspergillina. v. Graefes Arch. Bd. 85, S. 186. — 705.
— Zur Biologie der Einschlussblennorrhoe (Trachom) Virus. v. Graefes Arch. Bd. 84, S. 1. — 242.
— Zur Trachomfrage. 85. Vers. deutscher Naturf. u. Ärzte. Wien. 21.—28. Sept. — 1055 a.
Lindstedt, F. Demonstration af apparat för mätning af främre Ögonkammarens djub. (Demonstration eines Apparates zur Messung d. Tiefe d. vorderen Augenkammer.) Förhandlingar vid Svenska Ögonläkareföreningens 5 möte 1912. — 533.
van Lint. Angiome palpebral. La Policlin. 15. Nov. 1913. — 1490.
— Deux cas de tumeurs de l'orbite opérés par la méthode de Krönlein. Fibrosarkom und Endotheliom. La Policlin. 1. août 1913. — 1036.
van Lint. Eclat de cuivre intraoculaire. La clin. ophtalm. T. XIX, S. 565—566. — 1728.
— Eclat de cuivre intraoculaire. La Policlin. 1. août 1913. — 1254.
— Emploi de la pâte de Beck pour faciliter l'exstirpation du sac lacrymal. La Policlin. 15. Févr. — 200.
— Grain de poudre accolé à l'iris. La clin. ophtalm. T. XIX, S. 564—565. — 1727.
— Grain de poudre accolé à l'iris. La Policlin. 15. juillet 1913. — 1253.
— Kératite neuroparalytique à la suite d'une injection d'alcool dans le nerf maxillaire supérieur, pour névralgie faciale. La Presse médicale belge. 4. Mai 1913. — 704.
— La sclérectomie en T. La Policlin. 1. juillet 1913. — 1179.
— La sclérotomie en T. La clin d'ophtalm. T. XIX, S. 362—375. — 1178.
— La sclérotomie en T. Soc. franç. d'ophtalm. Mai 1913. Annal. d'oculist. T. CXLIX, S. 389—390. — 789.
— Starextraktion mit Bindehautlappenplastik. Soc. belge d'ophtalm. Gent. Aug. 1913. — 1138.
Lobel. Technique de l'exstirpation du sac lacrymal. Arch. d'ophtalm. T. XXXIII, S. 170. — 201.
Lodberg. Un cas de sarcome mélanique caverneux de la chorioide, au bord papillaire, avec perforation de la rétine. Annal. d'oculist. T. CXLIX, S. 439—445. — 765.
Loeb. Ein Beitrag zur Lehre der Licht- und Farbenwahrnehmung. Dtsch. med. Wochenschr. Nr. 37, S. 1793. — 975.
Loeper u. Mongeot. Der Augenherzreflex. Berl. klin. Wochenschr. Nr. 23, S. 1090. — 488.
Lohmann. Nach Schneeblendung beobachtete Rotgrünblindheit u. eine durch Blendung experimentell zu erzeugende Farbensinnstörung. Arch. f. Augenheilk. Bd. 75, S. 214. — 1441.
— Beschreibung eines Exophthalmometers. Arch. f. Augenheilk. Bd. 75, S. 85. — 911.
Löhlein. Das Glaukom der Jugendlichen. v. Graefes Arch. f. Ophthalm. Bd. 75, S. 393. (cf. Ref. 380.) — 1181.
— Ein bisher nicht beobachteter Saprophyt als Erreger von Panophthalmie u. Ringabszess der Hornhaut. Arch. f. Augenheilk. Bd. 74, H. 1/2, S. 33. — 706.
— Epitheleinschlüsse und Trachom. v. Graefes Arch. f. Ophthalm. Bd. 84, S. 554. — 685.
— Mitteilung eines seltenen Hornhautphänomens. 39. Vers. d. ophthalm. Gesellsch. in Heidelberg. — 31.

Löhlein. Über das Glaukom d. Jugendlichen. 39. Zusammenkunft d. ophthalm. Gesellschaft in Heidelberg. — 380.
— Über die baktericide Wirkung verschiedener Anilinfarbstoffe gegenüber augenpathogenen Keimen und ihre praktische Verwertbarkeit bei äusseren Augenerkrankungen. Reichs-Med.-Anz. Bd. 38, Nr. 24. — 1343.
— Untersuchungen über Glaukom. Greifswalder med. Verein. Dtsch. med. Wochenschr. Nr. 27, S. 1334. — 1180.
Löwenstein, A. Die Luetinreaktion nach Noguchi bei Augenkrankheiten. Med. Klin. 1913. Nr. 11, S. 410. — 32.
— Experimentelle Untersuchungen über die Regeneration des Hornhautepithels. v. Graefes Arch. f. Ophthalm. Bd. 85, S. 221 und Münch. med. Wochenschr. S. 1523. — 885.
— Über das Chalazion und den entzündlichen Lidtumor. 85. Vers. dtsch. Naturf. u. Ärzte. Wien. 21.—28. Sept. — 1012.
— Über die Korrektion einseitiger Aphakie durch die v. Rohr sche anisometropische Brille. Zeitschr. f. ophthalm. Optik. I. S. 97. — 1463.
— Über histologische Befunde beim Diplobazillengeschwür der Hornhaut. Ein Beitrag zur Kenntnis d. Abszessbildung an der Hornhauthinterfläche. Klin. Monatsbl. f. Augenheilk. Sept. 1913. S. 286. — 1082.
— Zur Anatomie d. Diplobazillengeschwürs und zur Frage der Abszessbildung an d. Hornhauthinterfläche. 39. Zusammenkunft d. ophthalm. Gesellsch. in Heidelberg. — 270.
— Zur Frage der Pilzkonkremente im Tränenröhrchen. Ibid. Juli. S. 96. — 1026.
— u. Mangold. Über experimentell hervorgerufenen einseitigen Nystagmus. Klin. Monatsbl. f. Augenheilk. Bd. 51. August. S. 207. — 1007.
Loewenthal, N. Schlusswort. Anatomischer Anzeiger. 1913. Bd. 44. — 938.
Luedde. Zirkulationsphänomene am Auge. The amer. journ. of ophthalm. 1912. S. 225. — 131.
Luna, E. Sul' apparato mitocondriale nelle cellule dell' epitelio pigmentato della retina. 1 Tafel. Arch. f. Zellforsch. Bd. 9, H. 1, S. 41—46. — 939.
Lundsgaard, K. K. K. Demonstration af Trephiner för Elliots operation. (Demonstration v. Trephinen für Elliots Operation.) Forhandl. vid det oftalm. Selskab i Kobenhavn. 1912. — 534.
Lüttge. Über Poliencephalitis acuta. Sitzungsber. d. ärztl. Vereins Hamburg. Münch. med. Wochenschrift. Nr. 43, S. 2435. — 1307.
Lutz. Über einen Fall von Mitbewegung des Oberlides, die auch willkürlich hervorgerufen werden kann. Klin. Monatsbl. f. Augenheilk. Bd. 51, S. 32. Jan. — 179.

Maas. Störung der Augenbewegungen durch Vestibularisreizung. Neurolog. Zentralbl. Nr. 10, S. 621. — 618.
— Zur Bewertung der reflektorischen Pupillenstarre. Neurol. Zentralbl. 1913. Nr. 15, S. 958. — 1103.
Maddox. Eine Methode, Stargläser genau anzupassen. Ophthalmic Review. 1913. S. 261. — 1620.
Maenab. Über Ionenbehandlung des Herpes zoster. The Lancet. März 1913. — 1104.
Maggi. Contributo allo studio delle neoformazioni epiteliali del limbus. Annal. di Ottalm. 1913. H. 3. — 1546.
— La marginoplastica a lembo mucoso nell' entropion e trichiasi. (Die Lidrandplastik mit Schleimhautlappen in d. Behandlung von Entropium und Trichiasis.) Annal. di Ottalm. 1913. H. 4. — 1491.
Maggiore. Ricerche morfologiche sull'apparato palpeprale deli amfibi. (Pallotta. Roma 1912.) — 98.
Magitot et Mawas. Etude sur le développement du corps vitré et de la zonule chez l'homme. Fondation ophtalm. Adolphe de Rothschild. 1911. S. 122—226. — 101.
— — Les cellules du corps vitré de l'oeil humain (Leur origine, leur signification et leur rôle physiologique dans la formation des liquides intraoculaires). Annal. d'oculist. T. CL, S. 323—337. — 1389.
— — Über die Beteiligung der Glaskörperzellen bei der Vorderkammerwasserbildung. Intern. med. Kongr. London. (Entwicklungsgeschichtliche Analogie d. Entstehung beider Flüssigkeiten.) — 955.
Majewski. Sur un cas de nystagmus de forme exceptionelle. Soc. franç. d'ophtalm. Mai 1913. Annal. d'oculist. T. CXLIX, S. 389. — 619.
Mayou, S. Serum and vaccine therapy in connection with diseases of the eye. (Serum- u. Vaccine-Therapie bei Augenerkrankungen.) Annals of Ophthalm. Okt. 1912. — 511.
Mallwitz. Die Wirkung der subkonjunktivalen Kochsalzinjektionen bei den intraokularen Komplikationen der hochgradigen Myopie. Inaug.-Diss. Rostock. — 600.
Mamione. Un caso di irite papulosa, ribelle alla cura mercuriale e guerito col Salvarsan. (Ein Fall von Iritis papulosa, die der Quecksilberkur widersteht und

mit Salvarsan geheilt wird.) Arch. di Ottalm. XX, 5, S. 243. — 307.
Manasse. Hirnabszess nach chronischer Mittelohreiterung. Dtsch. med. Wochenschrift 1913. Nr. 9, S. 438. — 33.
Mangold u. Löwenstein. Über experimentell hervorgerufenen einseitigen Nystagmus. Klin. Monatsbl. f. Augenheilk. Bd. 51. August. S. 207. — 1007.
Mann. Familiäre Myotonie mit Muskelatrophie und Kataraktbildung. Schles. Gesellsch. f. vaterländische Kultur. (Med. Sect.) 28. Febr. 1913. — 752.
Manolesco. Sur deux cas d'ophtalmie sympathique améliorés par le salvarsan, La clin. ophtalm. T. XIX, S. 318—323. — 774.
Markbreiter, J. Die Beziehungen des Astigmatismus zur Gesamtrefraktion des Auges u. zur Akkommodation. 9. Jahresversamml. d. ungar. ophthalm. Gesellsch. in Budapest. — 1464.
— Über die rhinologische Bedeutung der Vergrösserung des blinden Fleckes. 9. Jahresversamml. d. ungar. ophthalm. Gesellsch. in Budapest. — 1520.
Marougin. Über das Trachom d. Tränenwege. Cagliari. 1912. — 202.
Marple. Über Salvarsan. The Ophthalmoscope. Nov. 1912. — 308.
Marquez. Cordon artériel prépapillaire pénétrant dans les corps vitré. Arch. d'ophtalm. T. XXXIII, S. 631—635. — 1636.
— Über Diagnose des Biastigmatismus und dessen Behandlung durch bizylindrische Gläser mit schrägen Axen. Intern. med. Kongr. zu London. Sept. — 988.
Marx. Über die Bedeutung der bakteriologischen Untersuchung bei Krankheiten des Tränensackes. Nederl. Tijdschr. voor Geneesk. I. 12. — 203.
— Untersuchungen über Fixation unter verschiedenen Bedingungen. Zeitschr. f. Sinnesphysiol. Bd. 47, S. 79. — 180.
Masso. Degenerazione disciforme della macula. Anastomosi arterio-venosa. (Scheibenförmige Entartung der Makula. Arterio-venöse Anastomosen.) Annal. di Ottalm. fasc. 5—7. 1912. — 405.
Masson et Galliard. Actinomycose du sphenoide. Soc. med. des hopitaux. Oct. 1913. Annal. d'oculist. T. CL. S. 395—396. — 1296.
Masuda. Ein Fall von eigentümlichem Bindegewebsstrang um die Papille. Klin. Monatsbl. f. Augenheilk. Jahrg. 51. S. 452. — 813.
Matolese. Contributo clinico alla conoscenza della distrofia epiteliale della cornea. Annal. di Ottalm. 1913. H. 4. — 1569.
Mathewson. Two cases of snow blindness. (Zwei Fälle von Schneeblindheit.) Ophthalm. Record. July 1913. — 1547.
Matthies. Deutsche Blindenanstalten in Wort und Bild. Halle 1913. — 1275.
Matsukawa. Über einen Fall von Ciliar- und Sehnervengumma nach Salvarsaninjektion. Klin. Monatsbl. f. Augenheilk. S. 665. — 1345 u. 1594.
Mattice. Diskussion zu Koster; siehe dort. — 912.
— On the Pathogenesis of Scleral Staphyloma. Arch. of Ophthalm. Vol. XVII, Nr. 6. — 1570.
Mattirolo e Gamma. Azione fisiopatologica sulle vie simpatiche oculopupillare; azione dell'Adrenalina sull' occhio. (Physio-pathologische Wirkung auf die okulo-pupillaren sympathischen Bahnen; Wirkung des Adrenalins auf das Auge.) Pattologia. Nr. 32. 1912. — 309.
Mawas. Contribution à l'étude du rapport, qui existe entre l'hétérochromie et la cataracte: les altérations de l'épithélium postérieur de l'iris des yeux cataractés. Fondation ophtalm. Adolphe de Rothschild. 1911. S. 118—123. — 310.
— Granulations lipoides des cellules fixes de la cornée et de certaines cellules conjonctives des vertébrés. Fondation ophtalm. Adolphe de Rothschild. 1911. S. 109—115. — 100.
— La structure de la rétine ciliare, son rôle dans la sécrétion de l'humeur aqueuse et la pathogénie des cataractes. Fondation ophtalm. Adolphe de Rothschild. 1911. S. 89—109. — 132.
— Note sur l'anatomie et la physiologie de l'appareil accommodateur de l'oeil. Annal. d'oculist. T. CL, S. 182—193. — 989.
— Sur la fonction sécrétoire et le rôle nutritif de l'épithélium pigmentaire de la rétine. Fondation ophtalm. Adolphe de Rothschild. 1911. S. 115—119. — 133.
— Sur la forme, la direction et le mode d'action du muscle ciliaire chez l'homme. Compt. rend. Acad. Sc. T. 155. Nr. 26, S. 1542—1544. — 99.
— et Magitot. Etude sur le développement du corps vitré et de la zonule chez l'homme. Fondation ophtalm. Adolphe de Rothschild. 1911. S. 122—126. — 101.
— — Les cellules du corps vitré de l'oeil humain (Leur origine, leur signification et leur rôle physiologique dans la formation des liquides intraoculaires). Annal. d'oculist. T. CL, S. 323—337. — 1389.

Mawas et Magitot. Über die Beteiligung der Glaskörperzellen bei der Vorderkammerwasserbildung. Intern. med Kongress London. — 955.
Meding, C. B. Subconjunctival injections of cyanide of mecury in ophthalmology. (Subkonjunktivale Einspritzung von Hydragyrum oxycyanatum.) Ophtalmology. July 1913. — 1346.
Mees, R. Alkoholische reflektorische Pupillenstarre. Münch. med. Wochenschr. 1913. Nr. 22. — 731.
Meirowsky, E. Bemerkungen zu der Arbeit Aurel von Szilys: Über die Entstehung des melanotischen Pigments im Auge d. Wirbeltierembryonen und in Chorioidealsarkomen. Arch. f. Mikroskop. Anat. 1913. Bd. 81, S. 323. — 102.
Meisling, A. Om Maculas Farve. (Die Farbe der Makula.) Forhandl. i det oftalm. Selskab i Kobenhavn 1912. — 584.
Meissner. Linsentrübungen von grüner Farbe. Ophthalm. Gesellsch. Wien. 7. Juli 1913. — 1139.
Meller. Wiener ophthalm. Gesellsch. Febr. 1913. — 244.
— Demonstrat. eines Falles von v. Hippelscher Netzhauterkrankung. Wien. ophthalm. Gesellsch. Febr. 1913. — 406.
— Spontane Iridocyklitis mit einem der sympathisierenden Entzündung äusserst nahestehenden histologischen Verlauf. Wien. ophthalm. Gesellsch. Juni 1913. — 1105.
— Spontane Iridocyklitis unter dem Bilde der sympathischen Ophthalmie. Wien. ophthalm. Gesellsch. Juni 1913. — 775.
— Über chronisch-entzündliche Geschwulstbildungen der Orbita. Arch. f. Ophthalm. LXXXV. 1. S. 146. — 657.
— Über das Wesen der sog. v. Hippelschen Netzhauterkrankung. Arch. f. Ophthalm. Bd. 85, S. 255. — 1210.
— Über die Sklerektomie nach Lagrange und die Skleraltrepanation nach Elliot. 85. Vers. dtsch. Naturf. u. Ärzte. 21. bis 28. Sept. — 1182.
— Über eine epitheliale Geschwulst des Ciliarkörpers. Arch. f. Ophthalm. Bd. 85, H. 2, S. 191. — 1152.
— Über eine epitheliale Geschwulst des Ciliarkörpers. v. Graefes Arch. f. Ophthalm. Bd. LXXXV, H. 2, S. 191. — 1106.
— Über spontane Iridocyklitis unter dem Bilde der sympathischen Ophthalmie. Wien. ophthalm. Gesellsch. Juni 1913. — 766.
— Über Stauungspapille und Abduzenslähmung bei Chlorose. Zentralbl. f. prakt. Augenheilk. 1913. Aug.-Sept. S. 271. — 859.
Meller. Über traumatische Hornhauttrübungen. Arch. f. Ophthalm. Bd. 85, S. 172. — 831.
— Zur Frage einer spontanen sympathisierenden Entzündung. Zeitschr. f. Augenheilk. Bd. 30, H. 5, S. 379. — 1664.
Mellinghoff. Ein weiterer Beitrag zum Verhalten der Linse nach Eisensplitterverletzung. Klin. Monatsbl. f. Augenheilk. 1913. II. S. 687. — 1621.
Ménétier et Monthus. Epithélioma palpébral d'origine radiologique. Soc. d'ophtalm de Paris. Juillet 1913. Annal. d'oculist. T. CL, S. 209—210. — 1013.
v. Mende. Über die Verwendbarkeit der Lippenschleimhaut zur tektonischen Plastik. Klin. Monatsbl. f. Augenheilk. Aug. 1913. S. 238. — 1056.
— Zur Technik der Elliotschen Trepanation. Klin. Monatsbl. f. Augenheilk. Bd. 51. Januar, S. 56 u. März, S. 354. — 381.
Mesrina. Influenza della inanizione sulla tensione oculare e sull' indice di refrazione dell' umore acqueo. (Einfluss der Inanition auf die Augenspannung und den Refraktionsindex des Humor aqueus.) Arch. di Ottalm. Aug. 1913. — 1411.
De Mets. Traitement médical de la cataracte. L'art. médical. 31. Mai 1913. — 753.
Meyer. Demonstration eines Falles von Symblepharon totale durch Pemphigus. Münch. med. Wochenschr. Nr. 6, S. 324. (Ref.) — 243.
— Zwei Fälle von hypotonischer Stauungspapille. Vereinig. schles. Augenärzte. 1. Febr. 1913. Klin. Monatsbl. f. Augenheilk. Jahrg. 51, S. 372. — 432.
Meyers, F. S. Die Bedeutung der Untersuchung der Liquor cerebrospinalis und der Stauungspapille bei diffusen cerebralen Erscheinungen. Nederlandsche Psychiatrisch en Neurologische Bladen. 1912. Nr. 4. — 814.
Meyerhof. Zur Frage der Trachomimmunität. Zentralbl. f. prakt. Augenheilk. Juni. — 686.
Meyer-Steineg. Augenärztliche Instrumente der Alten. v. Graefes Arch. Bd. 84, I. — 11.
— Zur Frage der nicht operativen Behandlung des Altersstars. Wochenschr. f. Ther. u. Hyg. d. Auges. 1913. Nr. 46. — 1622.
Migliorino. Ascesso anulare della cornea da stafilococcia generale. (Ringabszess der Hornhaut durch allgemeine Staphylokokkeninfektion.) Annal. di Ottalm. f. 7. 1912. — 272.
Mills, I. M. A case of Congenital melanosis of the cornea. New York academy

of Med. Sect. on ophthalm. 17. März 1913. — 1390.

Milutin. Untersuchungen über das Gesetz der identischen Sehrichtungen. Zeitschr. f. Biol. 60. Bd., S. 41. — 585.

Minici. Il Tracoma in Italia dal 1877 al 1908. (Das Trachom in Italien von 1877 bis 1908.) Napoli, Esp. Reggiano 1912. — 245.

Minkowski. Die Zenkersche Theorie d. Farbenperzeption. Zeitschr. f. Sinnesphysiol. Bd. 48, S. 211. — 1442.

Mobilio, Camillo. Sullo sviluppo de la Glandola della terza palpebra nel bue. 12 Figuren. Anat. Anzeiger. 1913. Bd. 43, S. 289. — 103.

— Risposta alle osservazione di N. Loewenthal sul miei lavori „sullo sviluppo della glandola lacrimale e della glandola della terza palpebra nel bue." Anat. Anzeiger. 1913. Bd. 44, Nr. 10, S. 218 bis 224. (Polemik.) — 940.

Mohr, M. u. Beck, C. Papillitis als Frühsymptom der Lues congenita. Zeitschrift f. Augenheilk. Dez. S. 495 und 9. Jahresvers. d. ungar. ophthalm. Gesellsch. in Budapest. — 1308.

Möllers. Über den Typus der Tuberkelbazillen bei Parinaudscher Erkrankung (Conjunctivitis tuberculosa.) Veröffentlichungen d. Robert Koch-Stiftung. H. 4. — 687.

Mongeot u. Loeper. Der Augenherzreflex. Berl. klin. Wochenschr, Nr. 23, S. 1090. — 488.

Mönnich, P. D. Über das Vorkommen von Pneumokokken im Bindehautsack bei konservativer Behandlung d. Tränensackeiterung. Diss. Rostock. 1913. — 1501.

Del Monte. Angiosarcoma e sarcoma globo e fusu cellulare melanotico dell' iride e del corpore ciliare. (Angiosarkom und kugel- und spindelförmiges Melanosarkom der Iris und des Ciliarkörpers.) Arch. di Ottalm. XX, Nr. 1, S. 10. — 311.

Del Monte, Alb. Corno della conjunctiva bulbare. (Ein Horn der Augenbindehaut.) Arch. di Ottalm. XX, Nr. 4. Ottobre. — 230.

Morax. Kératoplastie par transposition. Présentation de malade. Soc. d'ophtalm. de Paris. Janvier 1913. — 273.

— L'anaphylaxie dans ses raports avec l'ophtalmologie. Referat auf d. intern. med. Kongr. in London 1913. Klin. Monatsbl. f. Augenheilk. S. 408. — 886.

— L'ulcus rodens de la cornée et son traitement. Soc. franç. d'ophtalm. Mai 1913. Annal. d'oculist. T. CXLIX, S. 452—453. — 707.

Morax et Landrieu. Lupus tuberculeux primitif des paupières et des glandes de Meibomius. Annal. d'oculist. T. CL, S. 266—276. — 1492.

— Sporotrichose primitive des paupières simulant une fistule lacrymale. Annal. d'oculist. T. CXLIX, S. 183. — 191.

— Ulcération superficielle de la conjonctive bulbaire révélatrice d'une septicémie tuberculeuse. Diagnostic par culture. Annal. d'oculist. T. CXLIX, S. 42—47. — 246.

Moreau. Histoire de la guérison d'un aveugle-né. Annal. d'oculist. T. CXLIX, S. 82—118. — 151.

Morelle. Epithéliome de l'angle des paupières. Exstirpation et Plastique. La Presse méd. belge. 23. II. — 192.

Morgenroth u. Ginsberg. Hornhautanästhesie durch Chinaalkaloide. Berl. klin. Wochenschr. S. 343. — 55.

— — Über den Mechanismus der Korneaanästhesie. Zentralbl. f. prakt. Augenheilk. Okt. S. 315. — 1347.

Moret. Kataraktoperation mit Bindehautsutur. Soc. belge d'ophtalm. 24. Nov. 1912. — 338.

— Opération de la cataracte avec suture conjunctivale. La clin. ophtalm. T. XIX, S. 182—192. — 754.

— et van Duyse. Un cas d'éléphantiasis lobulé de la face avec ptose du contenu de l'orbite. La Belgique médicale. 3. août. — 1037.

Mosso, S. Midriasi alternante. Spasmi clonici-tonici oculo-palpebrali. Paralisi congenita unilaterale dell'oculomotor comune. (Wechselnde Mydriasis. Klonisch-tonische okulo-palpebrale Spasmen. Angeborene einseitige Paralysis des oculomotor communis. Annal. di Ottalm. 1913. H. 4. — 1595.

Mosso. La sindroma del Parinaud. (Der Parinaudsche Symptomenkomplex.) Annal. di Ottalm. fasc. 6. Juli 1912. — 181.

Motolese. Bilaterale optische Papillitis u. alternierender konvergierender Strabismus durch Purpura exanthematica. Ann. di Ottalm. fasc. 5, 6, 7. 1912. — 34.

— Cisto di pterigio e contributo all'anatomico patologica dello pterigio. (Pterigiumcysten und Beiträge zur pathologischen Anatomie des Pterigiums.) Annal. di Ottalm. fasc. 5—7. 1912. — 271.

— Il Cusylol in oculistica. Ricerche sperimentali ed operazioni cliniche. (Das Kusylol in der Augenheilkunde.) Annal. di Ottalm. 1913. H. 4. — 1348.

Mould. Klinischer Bericht über einen 20 Jahre beobachteten Fall von Glaukom. The ophthalmoscope. 1913. S. 76. — 382.

Monthus et Ménétier. Epithélioma palpébral d'origine radiologique. Soc. d'ophtalm. de Paris. Juillet 1913. Annal. d'oculist. T. CL, S. 209—210. — 1013.
Mozejko, B. Ist das Cyclostomenauge primitiv oder degeneriert? Mit 4 Abb. Anat. Anzeiger 1912. Bd. 42, S. 612. — 104.
Müller, Erich. Zur Therapie u. Klinik d. Lues congenita. Therapeut. Monatsh. H. 10, S. 706. — 1309.
Müller (Immenstadt). Physikalische und biologische Grundlagen der Strahlenwirkung radioaktiver Substanzen, besonders des Mesothoriums, und der Ersatz desselben durch Röntgenstrahlen. Münch. med. Wochenschr. Nr. 44, S. 2448. — 1349.
Müller, L. Beiträge zur operativen Augenheilkunde. 85. Vers. dtsch. Naturf. u. Ärzte. Wien. 21.—28. Sept. — 1083.
— Über die Entstehung d. Myopie. 85. Vers. dtsch. Naturf. u. Ärzte. Wien. 21. bis 28. Sept. — 990.
— Zur Therapie des Ulcus serpens. 85. Vers. dtsch. Naturf. u. Ärzte. Wien. 21. bis 28. Sept. — 1083 a.
Muncaster, S. B. Orbital cellulitis caused by staphylococcus. Ophthalm. Record. Aug. 1913. — 1310 u. 1521.
Murakami. Über einen Fall von nekrotisch-hämorrhagischem Geschwür mit zirkulärer Ausbreitung von der Sklera auf die Hornhaut. Klin. Monatsbl. f. Augenheilk. Febr. S. 215. — 274.
— Zur pathologischen Anatomie und Pathogenese des Buphthalmus bei Neurofibromatosis. Klin. Monatsbl. f. Augenheilk. Bd. 51, Okt.-Nov. S. 514. — 1653.
Muralt. Die nervösen und psychischen Störungen d. Lungentuberkulösen. Med. Klinik. 1913. Nr. 44, S. 1814. — 1596.
Muratet et Beauvieux. La melanose conjunctivale. Arch. d'ophtalm. T. XXXIII, S. 620—631. — 1531.
Muszynski. Cholesterin-Kristalle in der Hornhaut. Zentralbl. f. Augenheilk. 1913. S. 321. — 1571.
— Fall v. retrobulbärer Neuritis mit Okulomotoriusparese. Wien. ophthalm. Gesellschaft. Juni 1913. — 620.
Mylius. Ein Fall v. Gumma der Optikuspapille. Klin. Monatsbl. f. Augenheilk. Jahrg. 51, S. 648. — 815.

Napp. Demonstration zweier Fälle mit interessanter Farbensinnstörung. Berl. ophthalm. Gesellsch. Januar. — 152.
— Vergleichende Farbensinnprüfungen bei Mannschaften der Eisenbahn-Brigade. — 1443.
zur Nedden. Multiple Pneumokokkengeschwüre der Hornhaut. Sitzungsber. d. intern. med. Kongr. in London 1913. Ref.: Klin. Monatsbl. f. Augenheilk. Sept. 1913. S. 410. — 1084.
Nehl. Lakunäre Sehnervenatrophie und glaukomatöse Exkavation. Inaug.-Diss. Rostock. — 790.
Nelson, R. M. Sarkom der Sklera. Journ. Amer. Med. Ass. 7. Juni 1913. — 708.
Neuendorf. Beitrag zur Schädigung des Auges durch Sonnenblendung. Diss. Greifswald. — 1685.
Nicolle, Cuénod et Blaizot. Recherches experimentales sur le trachome. Annal. d'oculist. T. CXLIX, S. 401 bis 407. — 688.
Niels Hoeg. Om Synsfeltet ved marvholdige Nervetraade. (Über das Gesichtsfeld bei markhaltigen Nervenfasern.) Forhandl. i det oftalm. Selskab i Kobenhaven 1912. — 586.
Nobel, E. Kasuistischer Beitrag zur Kenntnis der Tumoren des vierten Ventrikels. Virchows Arch. Bd. 213. S. 457. — 1711.
Nussbaum, M. Entwicklungsgeschichte des Auges. Dritte neu bearbeitete Aufl. 63 Fig. Engelmann. (v. Graefe-Saemisch, Handb. d. ges. Augenheilk. Teil 1, Kap. 8.) — 105.

Obarrio. Die rationelle Behandlung retrobulbärer Neubildungen mit Bericht über einen Fall v. Cylindrom der Orbita, geheilt unter Erhaltung des Auges. The Ophthalm. S. 148. — 217.
Oesterreicher, Lucie. „Weisse Cilien". Prag. med. Wochenschr. Nr. 35. — 1493.
Oguchi. Über die Wirkung von Blutinjektionen in den Glaskörper nebst Bemerkungen über die sogen. Retinitis proliferans. Arch. f. Ophthalm. Bd. 84. S. 446. — 805.
Ohlemann. Die Vorbereitung für die augenärztliche Praxis. Wochenschr. f. Ther. u. Hyg. d. Auges. Nr. 1. — 1276.
Oliver. Hyaline bodies at the optic disc in a case of Retinitis pigmentosa. The ophthalm. 1913. S. 716. — 1687.
— Thirteen cases of hereditary transmission of retinitis pigmentosa in two generations. The ophthalm. 1913. S. 407. — 1686.
Ollendorff. Die Kuhntsche Bindehautverwertung bei perforierenden Verletzungen. Zeitschr. f. Augenheilk. Bd. 29, S. 557. — 832.
Oloff. Über die moderne Funktionsprüfung des Auges. Zeitschr. f. ärztl. Fortb. Nr. 12 u. 13. — 1370.
— Über Farbensinnuntersuchungen in der deutschen Kriegsmarine. Nordwestdtsch. augenärztl. Vereinig. 25. Okt. — 1444.

Opin. Fistule cornéenne par enclavement capsulaire. Annal. d'oculist. Juni 1913. — 1140.
— Fistule cornéenne par enclavement capsulaire. Annal. d'oculist. T. CXLIX, S. 419—423. — 755.
— et Bonnefoy. Comme syphilitique du chiasma. Arch. d'ophtalm. T. XXXIII, S. 477—491. — 1222.
Oppenheim u. Borchardt. Erfahrungen bei Operationen von Kleinhirngeschwülsten. Berl. klin. Wochenschr. Nr. 44, S. 2025. — 1712.
Oppenheimer. Einige Bemerkungen über den Sitz der Nahgläser. Zeitschr. f. ophthalm. Optik u. I. H. 2, S. 42. — 913.
— u. Krause. Operative Erfolge bei Geschwülsten der Sehhügel- und Vierhügelgegend. Berl. klin. Wochenschr. Nr. 50, S. 2316. — 1713.
Onfray et Balavoine. Recherches de clinique et de laboratoire dans soixante cas d'hémorrhagies oculaires diverses. Soc. franç. d'ophtalm. Mai 1913. Annal. d'oculist. T. CXLIX, S. 449—450. — 489.
— und Rochon-Duvigneaud. L'abrasion ignée des granulations. Contribution à l'étude du traitement chirurgical de la conjonctivite trachomateuse. Fondation ophtalm. Adolphe de Rothschild. 1911. S. 54—68. — 248.
Onodi. Die Beziehungen der Tränenorgane zur Nasenhöhle und zu ihren Nebenhöhlen. Berlin-Wien 1913. — 12.
— Über die rhinogenen und otogenen Läsionen des Okulomotorius, Trochlearis, Trigeminus und Abduzens. Zeitschr. f. Ohrenheilk. Bd. 69, S. 1. — 1311, 1475 u. 1522.
Ormond. Two cases of permanent hemianopia following revere attacks of migraine. The ophthalm. rev. S. 193. — 1714.
Oretschkin, B. Zur operativen Behandlung des Entropiums und der Trichiasis. Klin. Monatsbl. f. Augenheilk. Dez. S. 750. — 1494.

Pach. Eine neue Gefahrenquelle für gewerbliche Augenverletzungen. Wien. klin. Wochenschr. Jahrg. 26, S. 180. — 453.
Paderstein. Demonstration eines Falles von Elliotscher Trepanation. Berl. ophthalm. Gesellsch. Mai. — 791.
— Familiäre Pupillendifferenz. Berl. ophthalm. Gesellsch. Juni 1913. — 732.
— Zur Literatur der Eisensplitter in durchsichtiger Linse. Klin. Monatsbl. f. Augenheilk. 1913. II. S. 692. — 1623.
— zeigt eine Reihe v. Kranken mit frischer Schwimmbad-Konjunktivitis. — 689.
Paderstein. Zur Technik und Indikation der Elliotschen Trepanation. Berl. ophthalm. Gesellsch. 25. Okt. 1913. — 1654.
Pagenstecher, H. Akute Erblindung bei Hirnabszess. Arch. f. Augenheilk. Bd. 85, S. 355. — 1312.
— Der Stand der modernen Starforschung. (Genese u. Therapie.) Therap. Monatsh. Sept. 1913. S. 617. — 1141.
— Über eine unter dem Bilde der Netzhautablösung verlaufende erbliche Erkrankung der Retina. Arch. f. Ophthalm. Bd. 86, S. 457. — 1688.
— Unter dem Bilde der Netzhautablösung verlaufende erbliche Erkrankung der Retina. Unterelsässischer Ärzteverein Strassburg. — 1211.
— Die allgemeinen modernen Anschauungen über die Grundbegriffe der Teratologie des Auges. 39. Zusammenkunft d. ophthalm. Gesellsch. in Heidelberg. (Mai 1913.) — 106.
— u. Tilp. Akute Erblindung bei Hirnabszess. Unterelsässischer Ärzteverein in Strassburg. 28. Juni 1913. — 1233.
Palmer, Samuel, C. The numerical Relations of the histological elements in the retina of Necturus maculosus. 12 Fig. Journ. of comp. Neurol. Bd. 22, Nr. 5, S. 405—445. — 107.
Palmieri. Contributo allo studio delle irideremia congenita (Beitrag zum Studium der angeborenen Irideremie). Annal. di Ottalm. f. 5, 6, 7. 1912. — 108.
Parisotti. Retinite albuminurica. (Albuminurische Retinitis.) Riv. ital. di Ottalm. fasc. VIII. 1912. — 407.
Parsous. Augenleiden durch ungewohnte Lichtreize. XVII. intern. med. Kongr. London. Aug. 1913. — 1142.
Partega. Il collasso dalla sclerotica nella estrazione della cataratta ed il sero antidifterico nelle infezioni postoperative dell'occhia. (Das Zusammenfallen der Sklera bei Starextraktion und das Antidiphtherie-Serum bei postoperativen Infektionen des Auges.) Annal. di Ottalm. 7. 1912. — 339.
— Prima cura, denuncia e prescrizione dei diritti d'indenuito e profilassi delle lezioni oculari traumatiche per infortunio sul lavaro. (Erste Behandlung, Anzeige und Verjährung der Rechte auf Entschädigung u. Prophylaxis traumatischer Augenverletzungen durch Unfall. Annal. di Ottalm. fasc. 5—7. 1912. — 454.
Paschen. Physiologische Erscheinungen bei der Übereinanderlagerung von Halbschatten. Zeitschr. f. Sinnesphysiologie. Bd. 47, S. 182. — 156.
Pasetti. Epitelioma primitiva del sacco lacrimale. (Primitives Epitheliom des

Tränensackes.) Annal. di Ottalm. 1913. H. 1. — 1502.
Passera. Bilateraler Herpes zoster im Gebiete des I. und II. Trigeminusastes. Tip. Voghera E. Roma. 1912. — 193.
Paul. Congenital coloboma of both upper lids. The ophthalm. 1913. S. 473. — 1391.
— Das Leiden d. Trachomkranken. Inaug.-Diss. Amsterdam. 1913. — 690.
Pauli. Untersuchungen über die Helligkeit und den Beleuchtungswert farbiger und farbloser Lichter. Zeitschr. f. Biol. Bd. 60, S. 311. — 976.
Pauli, E. u. Pauli, R. Über objektive Photometrie. Annal. d. Physik. Bd. 41, S. 812. — 1445.
Pauly. Das Schicksal der Magnetoperierten. Inaug.-Diss. Giessen. — 1255.
Paunz. Neue Beiträge zur rhinogenen Sehnervenentzündung. Arch. f. Augenheilk. Bd. 75, S. 76. — 1038.
Péchin. Ecchymose spontanée conjonctivo-palpébrale dans un cas d'anémie grave. Revue générale d'ophtalm. T. XXXII, S. 145—147. — 490.
Penel et Cuénod. Sept cas de conjonctivite à gonocoques traités par un vaccin de l'institute Pasteur de Tunis. La clin. ophtalm. T. XIX, S. 435—440. — 1052.
— — Vaccinothérapie de la conjonctivite à gonocoques avec le vaccin de Ch. Nicolle et Blaizot d'après vingt-six cas traités. Annal. d'oculist. T. CL. S. 337—344. — 1539.
Perlmann. Beitrag zur Frage der Amblyopia sympathica. (Amblyopia sympathica maligna?) Arch. f. Ophthalm. Bd. 84, S. 39. — 408.
— Beitrag zur Frage der Amblyopia sympathica. (Amblyopia sympathica maligna?) v. Graefes Arch. f. Ophthalm. Bd. 84, H. 1, S. 39. — 362.
Pergens. Contribution à l'histoire des optotypes. 17. Congrès flamand des sciences naturelles et médicales. Sept. 1913. — 1446.
Perthes. Tumor der Hypophyse. Münch. med. Wochenschr. Nr. 31, S. 1747. — 1235.
— Tumor in der Nähe des rechten Okzipitallappens des Grosshirns. Münch. med. Wochenschr. Nr. 31, S. 1746. — 1234.
Peter. Altitudinal hemianopsia, unilateral and bilateral. (Einseitige und beiderseitige Höhenhemianopsie mit Mitteilung von Fällen.) Report of cases. Ophthalmology. April 1913. — 806.
Peters. Blaue Sklera und Knochenbrüchigkeit. Klin. Monatsbl. f. Augenheilk. Mai. S. 594. — 491.
Peters. Die Beteiligung der Nebenhöhlen der Nase bei der Tränensackeiterung. Klin. Monatsbl. f. Augenheilk. Dez. S. 767. — 1503 u. 1523.
— Die Pathologie und pathologische Anatomie des Auges im Kindesalter (aus dem Handbuch der allg. Pathologie und path. Anatomie des Kindesalters von Schwalbe und Bruening. Wiesbaden 1913. 92 S. — 473.
— Über das Vorkommen von Pneumokokken im Bindehautsack nach konservativer Behandlung der Tränensackeiterung. Klin. Monatsbl. f. Augenheilk. Dez. S. 766. — 1504.
— Zur Kasuistik der angeborenen Veränderungen der Sklera. Zentralbl. f. prakt. Augenheilk. 1913. 37. Jahrg. Aug.-Sept. — 941.
Pfalz, G. Kann idiopathische Netzhautablösung durch körperliche Anstrengung entstehen? Klin. Monatsbl. f. Augenheilk. Jahrg. 51, S. 670. — 1689.
Pfeifer (Nietleben). Beitrag zur funktionellen Bedeutung des Sehhügels auf Grund experimenteller Untersuchungen. Münch. med. Wochenschr. S. 2701. — 1350.
Pfister. Die Ursache der Farbenbegleitung bei akustischen Wahrnehmungen und das Wesen anderer Synästhesien. Imago. Bd. I, S. 265. — 977.
v. Pflugk. Die Nürnberger Brillenmacher am Ausgang des 18. Jahrhunderts. Arch. f. Augenheilk. Bd. 73, S. 162. — 13.
— „Instruction sur l'usage des Lunettes ou Conserves" von Thomin, marchand miroitier-lunettier. Paris. 1746. Arch. f. Augenheilk. Bd. 74, S. 98. — 474.
— Zur Geschichte der Nürnberger Brillenmacher im 18. und 19. Jahrhundert. Zeitschr. f. ophthalm. Optik. H. 4. — 1277.
Phleps u. Hesse. Schichtstar und Tetanie. Zeitschr. f. Augenheilk. 1913. März. S. 238. — 330.
Phillipps, W. L. A neurotic case of keratitis punctata superficialis. Annal. of Ophthalm. Jan. 1913. — 275.
Phinizi-Calhoun. Augenkomplikationen bei Anchylostomiasis (unter besonderer Berücksichtigung der Kataraktentstehung). The Journ. of the Amer. med. Ass. 1912. — 340.
Piccaluga. Über das Papilloma der Kornea. Klin. Monatsbl. f. Augenheilk. Juli 1913. S. 73. — 1085.
Pierola. Sur un cas de torticollis oculaire. Arch. d'Ophtalm. T. XXXIII, S. 754—758. — 1476.
Pietzker. Zur sog. präretinalen Blutung. Diss. Tübingen. — 1212.

Pincus. Ein Fall von doppelseitiger Tenonitis serosa acuta. Ibid. S. 93. — 1039.
— Neuritis optici bei Neurofibromatosis. Med. Klinik. Nr. 29. — 1236.
— Wissenschaftliche Grundlagen d. Zeozontherapie. Arch. f. Augenheilk. Bd. 73. S. 291. — 56.
Plate u. Lewandowsky. Über einen Fall von symmetrischer Schwellung der Speichel- und Tränendrüsen, nebst Beteiligung des lymphatischen Apparates und der Haut. Mitt. a. d. Grenzgeb. d. Med. u. Chir. 25, 3, S. 539. — 204.
Plomann. Demonstration eines Patienten mit tumorähnlicher Bildung im Auge. Förhandlingar vid Svenska Ogenläkareförenings. 5. Möte 1912. — 767.
Pokrowski. Membrana pupillaris perseverans. Moskauer augenärztl. Gesellschaft. 27. Nov. 1912. — 312.
Polack. Amélioration fonctionelle par l'arséno-benzol de deux cas d'atrophie optique d'origine spécifique. Soc. d'ophtalm. de Paris. Déc. 1912. — 80.
— Un cas de cécité maculaire avec conservation fonctionelle du fond de la fovea. Fondation ophtalm. Adolphe de Rothschild. 1911. S. 76—89. — 409.
— et Rochon-Duvigneaud. Un cas de rétinite gravidique à la période cicatricielle. Annal. d'oculist. T. CL, S. 88 bis 92. — 1213.
— Über einen Fall von angeborener einseitiger Halssympathikuslähmung (angeborene Sympathikuslähmung, vielleicht durch luetische Drüsen bedingt). Wien. klin. Wochenschr. 1913. 26. Jahrgang, S. 1210. — 942.
Pöllot, W. Flimmerskotom und vasomotorische Krampferscheinungen (lokale Synkope) an beiden Händen. Klin. Monatsbl. f. Augenheilk. Dez. S. 728. — 1313.
Pólya. Chirurgische Behandlung der Stauungspapille. 9. Jahresvers. d. ungar. ophth. Gesellsch. in Budapest. — 1715.
— Über die intranasale Dakryocystostomie. 9. Jahresversamml. d. ungar. ophthalm. Gesellsch. in Budapest. — 1505.
Pons. Spontane Luxation der Linse in die Vorderkammer. L'Ophtalm. provinciale. 1912. Nr. 4. — 341.
Pont. Troubles visuels survenus au cours d'une intervention dentaire et ayant disparu après l'extraction de la dent. La clin. ophtalm. T. XIX, S. 695—697. — 1314.
Pooley. Some technical points which increase efficiency of the operation for excision of the lacrymal sac. The ophthalm. review. — 1506.
Pooley u. Wilkinson. Ein Fall von temporärer totaler Erblindung des linken Auges infolge Drucks von seiten einer Cyste der linken Kieferhöhle auf den N. opticus. Schnelle Wiederherstellung des Sehvermögens nach Operation. The ophthalm. Review. S. 130. — 658.
Popp. Die Wirkung von Wärme u. Kälte auf die einzelnen Ampullen des Ohrlabyrinthes der Taube, festgestellt mit Hilfe neuer Methoden. Zeitschr. f. Sinnesphysiol. Bd. 47, S. 352. — 621.
Poppen. Dégénérescence amyloide de la conjonctive et du cartilage tarsien. Annal. d'oculist. T. CL, S. 108—117. — 1057.
Posey, W. C. Orbital cellulitis from disease of the superior maxilla in children. Journ. Amer. Med. Ass. 21. Sept. 1912. — 659.
Posey, M. E. Small roundcelled myosarkoma of the orbit with extension into the eyeball. Perm. Med. Journ. April 1912. — 660.
— Two unusual orbital conditions. The ophthalm. 1913. S. 466. — 1524.
Possek. Über Sterilisation schneidender Augeninstrumente durch Alkohol. 85. Vers. dtsch. Naturf. u. Ärzte. Wien. 21.—28. Sept. — 914.
v. Provazek u. Leber, A. Experimentelle Trachomstudien. v. Graefes Arch. f. Ophthalm. Bd. 85, S. 204. — 884.
Prégerutti. Sur les verres radioactifs; leur action sur l'oeil et sur la vision. La clin. ophtalm. T. XIX, S. 192—196. — 512.
Prélat. Diagnostic des opacités traumatiques du cristallin sans plaie des membranes externes. Arch. d'ophtalm. T. XXXIII, S. 692—699. — 1624.
Preobrajensky, W. N. Familiäre Entartung der Hornhaut. Russky Wratsch. 1913. Bd. XII, Nr. 30, S. 1015. — 1572.
Prevedi. Supra un caso di ablefaria traumatica parziale con spastamento del tarso. (Über einen Fall v. traumatischer teilweiser Ablepharie mit Verschiebung des Tarsus.) La Clinica Oculist. XII. Okt.-Nov.-Dez. S. 1181. — 455.
Priestley-Smith. Die Glaukomoperationen mit besonderer Berücksichtigung der vergleichenden Resultate der Iridektomie und der modernen Ersatzoperationen. Intern. med. Kongr. London. 6.—12. Aug. 1913. Ref.: Klin. Monatsbl. f. Augenheilk. Sept. Bd. 51, S. 399. — 1183.
— Eine neue Glaukomoperation. The ophthalm. review. 1913. S. 73. — 383.
Purtscher. Thrombose der Zentralvene und metastatische Ophthalmie. Klin.

Monatsbl. f. Augenheilk. Jahrg. 51, S. 63. — 411.
— Traumatische Lochbildung in der Fovea. Klin. Monatsbl. f. Augenheilk. Jahrg. 51, S. 67. — 410.
— Zur Kenntnis der Angiopathia retinae traumatica. Zentralbl. f. prakt. Augenheilk. Jahrg. 37, S. 1. — 456.
— Zur Kenntnis der Vossiusschen ringförmigen Trübung der vorderen Linsenfläche. Zentral. f. prakt. Augenheilk. 1913. XXXVII, S. 282. — 1143.
Puscarin. Deux observations d'opacités nodulaires de la cornée (Maladie de Groenouw). Arch. d'ophtalm. T. XXXIII, S. 362—373. — 709.
— Deux nouveaux cas d'opacités nodulaires de la cornée (maladie de Groenouw). Arch. d'ophtalm. T. XXXIII, S. 758 bis 763. — 1573.
Pütter. Organologie des Auges. 10 Taf. u. 220. Fig. Leipzig. Engelmann. (v. Graefe-Saemisch, Handb. d. ges. Augenheilk. Teil I, Kap. 10.) — 109.

Rados, A. Die Ausscheidung von intravenös injiziertem Carmin und Trypanblau im Auge. A. v. Graefes Arch. f. Ophthalm. 1913. Bd. 85, S. 381. — 943.
— Experimentelle Untersuchungen über die hämatogene Metastase im Auge, nebst Bemerkungen über die Histologie der experimentellen metastatischen Ophthalmie. v. Graefes Arch. f. Ophthalm. Bd. 86, H. 2. — 1351.
— Experimentelle Untersuchungen über die hämatogene Metastase im Auge, nebst Bemerkungen über die Histologie der experimentellen, metastatischen Ophthalmie. v. Graefes Arch. f. Ophthalm. Bd. 86, H. 2, S. 213. — 1637.
— Über das Auftreten von komplementbindenden Antikörpern nach Vorbehandlung mit arteigenen Gewebszellen, nebst Bemerkungen über die anaphylaktische Entstehung der sympathischen Ophthalmie. Zeitschr. f. Immunitätsforsch. u. experim. Ther. Bd. 19, H. 5. — 1352 u. 1665.
— Über die elastischen Fasern der Hornhaut. Mit einer Taf. Arch. f. Augenheilk. 1913. Bd. 73, H. 4, S. 279. — 110.
— Über die kavernöse Sehnervenentartung. Klin. Monatsbl. f. Augenheilk. 51. Jahrgang, S. 355. — 1237.
— Über Plasmone der Bindehaut. Zeitschr. f. Augenheilk. Febr. S. 125. — 247.
— u. Dold. Die Bedeutung des Anaphylatoxins und des art- und körpereigenen Gewebssaftes für die Pathologie, speziell des Auges. Dtsch. med. Wochenschr. Nr. 31 u. Arch. f. Augenheilk. Bd. 74. S. 234. — 872.
— — Über entzündungserregende Stoffe im art- und körpereigenen Serum und Gewebssaft. Zeitschr. f. d. ges. experim. Med. Bd. II, H. 3. — 1328.
Ramdohr, P. F. Beitrag zur Kasuistik der Kleinhirnbrückenwinkeltumoren. Diss. Heidelberg. — 1315.
Rau. Beitrag zur Behandlung d. schweren Körnerkrankheit. Dtsch. med. Wochenschrift. 1913. Nr. 45, S. 2195. — 1548.
Raubitschek. Tumoren der Iris. Ophthalm. Gesellsch. Wien. 7. Juli 1913. — 1107.
Rauch. Über die Wirkung d. X-Strahlen gewisser Intensität auf das Auge. 85. Vers. dtsch. Naturf. u. Ärzte. Wien. 21.—28. Sept. — 887.
Rauenbusch. Beitrag zur Fibrosis des Auges. Münch. med. Wochenschr. Nr. 52, S. 2910. — 1729.
Rauschburg. Über die Wechselwirkungen gleichzeitiger Reize im Nervensystem und in der Seele. Zeitschr. f. Psychologie. Bd. 66, S. 161. — 978 u. 1447.
Reiche. Einseitige reflektorische Pupillenstarre und Pupillenstörungen nach Trauma. Inaug.-Diss. 1913. Bonn. — 1597.
Reichmann. Zur Fremdkörperlokalisation im Auge. Münch. med. Wochenschrift Nr. 15, S. 816. — 833.
Reis. Ein Beitrag zur Ophthalmomykosis. Wien. klin. Wochenschr. Nr. 22, S. 889. — 834.
Reis, W. u. Reis, K. Der Apparat von Golgi-Kopsch und die intrazellulären Einschlusskörper. — Ein Beitrag zur Histologie der Bindehautepithelien und des trachomatösen Follikels. v. Graefes Archiv f. Ophthalm. 1913. Bd. LXXXV, H. 1, S. 122. — 1549.
Reitsch. Zur Lagebestimmung im Augenhintergrund. Klin. Monatsbl. f. Augenheilk. Jan. S. 51. — 81.
Remmets. Zur Stumpfbildung nach Exenteratio und Enucleatio bulbi. Inaug.-Dissert. Bonn. — 1039a.
René Onfray et Duboys de Lavigerie. Lymphome de la paupière. (Mycosis fongoide à tumeurs d'emblée, typ Vidal-Brocq.) Annal. d'oculist. T. CXLIX. S. 281. — 629.
v. Reuss. Meine Methode der elektrischen Behandlung entzündlicher Augenleiden. Wien. med. Wochenschr. Nr. 39. — 1353.
Reuter. Beitrag zur Dakryocystorhinostomie. Inaug.-Diss. Bonn. — 646.
de Ridder. Un cas de nystagmus unilatéral. (Bericht über ein Kind mit hori-

zontalem undulatorischem Nystagmus eines Auges ohne weitere Störung.) Le journ. méd. de Bruxelles. 26. Juni 1913. — 622.
Rochat, G. F. Krankheit der sekundären Augenblase als Ursache v. angeborenen Missbildungen des Auges. Nederl. Tijdschrift voor Geneesk. 1913. I. Nr. 13. — 553.
— u. Wolff, L. K. Augentuberkulose und ihre Behandlung. Nederl. Tijdschr. voor Geneesk. 1913. II. Nr. 6. — 888.
Rochon-Duvigneaud u. Heitz. De l'évolution des troubles pupillaires chez les tabétiques à la période de l'état. R. neurol. 1913. Nr. 3. — 1598.
— Prolifération fibreuse simulant une tumeur à la suite d'un hématome orbitaire traumatique. Annal. d'oculist. T. CL, S. 207. Soc. d'ophtalm. de Paris. Juillet. — 1040.
— et Ducamp. Sclérose marginale unilatérale de la cornée. Soc. d'ophtalm. de Paris. Juillet 1913. Annal. d'oculist. T. CL, S. 208—209. — 1086.
— et Duclos. Sarcome chorioidien en nappe. Fondat. ophtalm. Adolphe de Rothschild. 1911. S. 69—76. — 357.
— et Onfray. L'abrasion ignée des granulations. Contribution à l'étude du traitement chirurgical de la conjonctivite trachomateuse. Fondation ophtalm. Adolphe de Rothschild. 1911. S. 54—68. — 248.
— et Polack. Un cas de rétinite gravidique à la période cicatricielle. Annal. d'oculist. T. CL, S. 88—92. — 1213.
— et Sulzer. Néoplasme du nerf optique et de la papille. Annal. d'oculist. T. CXLIX, S. 161—167. — 438.
Roelofs, C. Otto. Der Zusammenhang zwischen Akkommodation und Konvergenz. v. Graefes Arch. f. Ophthalm. Bd. 85, S. 66. — 601.
Rogers, V. K. Observations-concerning foreign bodies within the eye or orbit. (Beobachtungen über Fremdkörper im Auge, wie in der Orbita.) Ophthalm. Jan. 1913. — 457.
Rohmer. De l'autosérothérapie en ophtalmologie. Archives d'ophtalm. T. XXXIII, S. 193—211. — 513.
v. Rohr. Über Spiegelbilder an Brillengläsern. Zeitschr. f. ophthalm. Optik. Bd. I, S. 137. — 1448.
— u. Stock. Über eine achromatische Brillenlupe schwacher Vergrösserung. Klin. Monatsbl. f. Augenheilk. Febr. S. 206. — 82.
— — Über eine Methode zur subjektiven Prüfung von Brillenwirkungen. Arch. f. Ophthalm. Bd. 84, S. 152. — 164.
Rolandi. Sulla cosidetta Retinitis striata dopo contusione del bulbo. (Über die sogenannte Retinitis striata nach Quetschung des Bulbus.) Annal. di Ottalm. fasc. 5—7. 1912. — 412.
Rollet. De l'extraction des corps étrangers intra-oculaires nonmagnétiques. Soc. franç. d'ophtalm. Mai 1913. Annal. d'oculist. T. CXLIX, S. 396. — 835.
— Un trépan scléral. Revue général d'ophtalm. T. XXXII, S. 530—532. — 1656.
— et Aurand. Recherches expérimentales sur l'action intra-oculaire de métaux nouveaux. Revue générale d'ophtalm. T. XXXII, S. 193—211. — 514.
— et Genet. Cataracte laiteuse ouverte spontanément dans la chambre antérieure. Revue générale d'ophtalm. T. XXXII, S. 1—4. — 342.
Römer. Experimentelles über Hypotonie. 85. Vers. dtsch. Naturf. u. Ärzte. Wien. 21.—28. Sept. — 956.
— Zur Frage der Linseneiweiss-Anaphylaxie. Med. Verein Greifswald. Dtsch. med. Wochenschr. S. 387. — 57.
— u. Gebb. Weiterer Beitrag zur Frage der Anaphylaxie durch Linseneiweiss. Arch. f. Ophthalm. Bd. 84, I, S. 183. — 58 u. 343.
— u. Kochmann. Experimentelles über Verminderung des Augendrucks. Berl. ophthalm. Gesellsch. Sitzung v. 27. Nov. 1913. — 1413.
— — Experimentelle Untersuchungen über intraokulare Drucksteigerung. Berl. ophthalm. Gesellsch. Sitzung v. 11. Dez. 1913. — 1412.
van Romunde, L. H. Trepanatio sclerae. Nederl. Tijdschr. voor Geneesk. 1913. I. 12. — 384.
Rönne, H. Et Tilfaelde af „Overaktion af Obliquus inf." (Bielschowsky.) (Ein Fall von Überaktion des Obliquus inf.) Forhandl. i det oftalm. Selskab i Köbenhavn. 1912. — 623.
— Nervenfaserdefekte im Gesichtsfeld. Arch. f. Augenheilk. Bd. 74, S. 180. — 979.
— Zur pathologischen Anatomie des Glaucoma simplex. Klin. Monatsbl. f. Augenheilk. Bd. 51. Okt.-Nov. S. 505. — 1655.
v. Rosen, Kurt. Studien am Sehorgan der Termiten. Zool. Jahrb., Abt. f. Anat. u. Ontogen. d. Tiere. Mit Abb. u. Taf. 1913. Bd. 35, S. 625. — 1392.
Rosenhauch. Zwei Fälle von Aktinomykose des Sehorgans. Klin. Monatsbl. f. Augenheilk. Juni 1913. S. 818. — 1058.
Rössler. Metastatische Ophthalmie. Ophthalm. Gesellsch. in Wien. 2. Juni 1913. — 492.

Rothfeld. Physiologie des peripheren und zentralen Ergänzungsapparates. 85. Vers. dtsch. Naturf. u. Ärzte. Wien. — 1477.
Le Roux. Atrophie optique unilatérale consécutive à la compression du thorax. Arch. d'ophtalm. T. XXXIII, S. 231 bis 236. — 816.
— Ein Fall von traumatischer Luxation der Linse in den Glaskörper. L'Ophtalm. provinciale. 1912. Nr. 6. — 344.
— Sur un cas de pemphigus oculaire. Arch. d'ophtalm. T. XXXIII, S. 750—754. — 1550.
Roy, D. Report of 6 cases of degeneration of the cornea in the same family (Nodular-Keratitis). (Sechs Fälle von Hornhautdegeneration in derselben Familie.) Trans. Am. Ophthalm. Soc. — 710.
Rübel. Angeborene Hypoplasie bezw. Aplasie des Irisvorderblattes. Klin. Monatsbl. f. Augenheilk. Bd. LI. Aug. S. 174. — 944 u. 1108.
— Astthrombosen d. Vena centralis retinae. Diss. Leipzig. — 1690.
— Enophthalmus beim Auseinanderziehen der Lider. Klin. Monatsbl. f. Augenheilk. LI. Jan. S. 80 u. Febr. S. 227. — 218.
— Hemianopisches Ringskotom. (Unvollständige doppelseitige Hemianopsie.) Klin. Monatsbl. f. Augenheilk. Jahrgang 51. S. 705. — 1716.
— Ophthalmoskopischer Befund bei pulsierendem Exophthalmus. Ibid. S. 80. — 219.
— Über traumatische Linsenluxation. Zugleich ein Beitrag zur Entstehung der Sphinkterrisse u. der Aderhautablösung. Samml. zwangl. Abhandlungen a. d. Geb. d. Augenheilk. IX, 3. — 1144.
Ruben. Beiträge zur Lehre vom Augendruck und vom Glaukom. v. Graefes Arch. f. Ophthalm. Bd. 86, H. 2, S. 258. — 1657.
— Ein modifiziertes Schiötzsches Tonometer. 39. Vers. d. ophthalm. Gesellsch. Heidelberg. 1913. — 83.
— Über Störungen der absoluten Lokalisation bei Augenmuskellähmungen und ungewöhnliche Fusionsinnervationen. v. Graefes Arch. f. Ophthalm. Bd. 85, S. 43. — 624.
Ruhland, G. C. Ganglionic glioneuroma of the optic nerve. (Neuro-Gliom mit Ganglienzellen des Sehnerven.) Journ. Amer. Med. Ass. Febr. 1913. — 433.
Runge. Pupillenuntersuchungen bei Geisteskranken und Gesunden. Med. Gesellsch. Kiel. 30. Jan. 1913. — 733.
— Pupillenuntersuchungen bei Geisteskranken und Gesunden. Arch. f. Psych. u. Nervenkrankh. 1913. Bd. 51, S. 968. (Vgl. Nr. 732.) — 1599.
Rupprecht, J. Demonstration eines Falles von Microphthalmus congenitus. Münch. med. Wochenschr. 1913. 60. Jahrgang. S. 895. (Mikrophthalmus mit Kolobom.) — 554.
Rusche. Über die Beziehungen der Infektionskrankheiten zum Sehorgan. Zeitschrift f. Augenheilk. 1913. Juli. S. 10. — 860.
Ruther. Über postdiphtherische Abduzenzlähmungen. Inaug.-Diss. Breslau. 1912. — 35.
Rutten. Pupilla artificialis durch einen Star. Soc. belge d'ophtalm. 24. Nov. 1912. — 313.
— Retrocession d'une panophtalmie. (Rückgang einer Panophthalmie.) Soc. belge d'ophtalm. Nov. 1913. — 1638.
Ruttin. Über otogene Stauungspapille. Wien. ophthalm. Gesellsch. Febr. 1913. — 36.

Sachs. Über die Myopie und ihre Behandlung. Med. Klinik. Nr. 11, S. 397. — 165.
— u. Berg, A. A. Operative Heilung einer Geschwulst des Ganglion Gasseri. Berl. klin. Wochenschr. 1913. Nr. 30, S. 1395. — 1087.
Sargnon, Bessière et Bérard. Contribution à l'étude clinique de la paralysie isolée ou partielle du moteur oculaire commun comme complication des otites graves et des sinusites de la face. La clin. ophtalm. T. XIX, S. 698—713. — 1287.
Sajet, B. H. Das Aufspüren von unbehandelten Trachomkranken in Amsterdam. Nederl. Tijdschr. voor Geneesk. 1913. I, 8. — 249.
Sallenga. L'ulcus serpens corneae nei contadini considerato come infortunio nel lavoro. Pensiero Medico. Mai 1913. — 1574.
Salus. Angiom der Aderhaut. Zeitschr. f. Augenheilk. Bd. 30. Okt. S. 317. — 1639.
— Über die Infektion u. natürliche Immunität des Glaskörpers. 85. Vers. dtsch. Naturf. u. Ärzte. Wien. 21.—28. Sept. — 889.
Salzer. Beiträge zur Keratoplastik III. Arch. f. Augenheilk. Bd. 73. II. S. 109. — 59.
— Vergleichende anatomische Untersuchungen über Wundheilung und Regeneration der Hornhaut. Klin. Monatsbl. f. Augenheilk. S. 412. — 890.
Salzmann. Die Ophthalmoskopie der Kammerbucht. 85. Vers. dtsch. Naturf. u. Ärzte. Wien. 21.—28. Sept. — 915.

Salzmann. Über den anämischen Fundus. Zeitschr. f. Augenheilk. 1913. Jan. S. 30. — 37.
— Über den anämischen Fundus. Zeitschr. f. Augenheilk. 1913. Jan. S. 30. — 37.
Sameh Bey. Les fistules cornéennes et l'iridectomie. La clin. ophtalm. T. XIX, S. 242—246. — 713.
— L'extraction de la cataracte avec sa capsule. La clin. ophtalm. 1912. Bd. 18, S. 294. — 345.
— Un nouveau procédé d'exenteration de l'oeil dans la panophtalmie. La clin. ophtalm. T. XIX, S. 246—253. — 762.
Samuels, B. Peribulbar Implantation Cyst after Removal of Staphyloma of Cornea. Arch. of Ophthalm. Vol. 42, S. 1. — 276.
Sandmann. Beobachtungen üb. Sonnenblendung. Fortschr. d. Med. Nr. 7, S. 169. — 836.
— Ein Fall von partieller halbseitiger Gesichtshypertrophie ohne Beteiligung des Augapfels. Med. Gesellsch. zu Magdeburg. Münch. med. Wochenschr. Nr. 13, S. 728. — 637.
— Über Schussverletzungen. Med. Gesellschaft. Magdeburg. 24. April 1913. — 1256.
Sänger. a) Migraine ophtalmoplégique. b) Ophtalmoplegia externa. Ärzt. Verein Hamburg. 25. Nov. 1913. — 1478.
Santos Fernandez. Eye Troubles Caused by the Use of Hair-Dyes. Arch. of Ophthalm. Bd. 42, H. 1. — 38.
— Two cases of lacrymal cysts. Ophthalm. July 1913. — 1507.
Sattler, R. A case of chloroma. Trans. Amer. ophthalm. Soc. 1912. — 661.
— Short Clinical Accounts with Microscopie Demonstrations of two Cases of Tumor of the Optic Nerve. Arch. of Ophthalm. Vol. 42, S. 1. — 435.
— Über den gegenwärtigen Stand der Glaukombehandlung. Berl. klin. Wochenschr. 1913. Nr. 50/51. — 1658.
Sautter, A. C. A case of macular hole. (Fall von makularer Lochbildung.) Ann. of Ophthalm. July 1913. — 1640.
Scalinci. Sulla nomparsa di larga chiazza degenerativa della cornea in segnito a iridectomia. (Über das Verschwinden grosser Degenerationsflecken der Hornhaut und Iridektomie.) Riv. ital. d'Ottalmologia. fasc. X. 1912. — 278.
— Su di una paralisi recidivante dell'oculomotore in sogetti uremici. (Über eine rezidivierende Paralyse des Okulomotorius bei Urämikern.) Gaz. intern. di Med e Chirurgia. 1912. — 182.
Schäfler. Über einige seltenere Fremdkörperverletzungen der Hornhaut. Prag. med. Wochenschr. Nr. 31, S. 435. — 1730.
Schanz. Lichttherapie bei Augenleiden. Klin. Monatsbl. f. Augenheilk. S. 416. — 891.
— Lichtherapie b. Augenleiden. v. Graefes Arch. f. Ophthalm. Bd. 86, S. 568. — 1354.
— Über die Veränderungen und Schädigungen der Augen durch die nicht direkt sichtbaren Lichtstrahlen. v. Graefes Arch. f. Ophthalm. Bd. 86, S. 549. — 1449.
— Veränderungen und Schädigungen des Auges durch Licht. Dtsch. med. Wochenschrift. Nr. 8, S. 365. — 153.
Scharff. Über traumatische Lochbildung in der Fovea. Diss. Jena. — 1691.
Scheerer, R. Über die Geschwülste der Meibomschen Drüsen und über die Therapie der Lidgeschwülste im allgemeinen. Diss. Freiburg i. B. 1913. — 1495.
Scheffels. Zur Prioritätsfrage betreffs der Kuhntschen Bindehautplastik. Zeitschr. f. Augenheilk. März-April. S. 299. — 691.
Schieck. Die Bedeutung der Stauungspapille. Dtsch. med. Wochenschr. Jahrgang 29, S. 10. — 434.
— Die Differenzierung des Typus humanus und bovinus des Tuberkelbazillus durch Erzeugung experimenteller Hornhaut- und Iristuberkulose am Kaninchenauge nebst Untersuchungen über das Auftreten und die Bedeutung des komplementbindenden tuberkulösen Antikörpers. Veröff. d. Robert Koch-Stiftung zur Bekämpfung der Tuberkulose. 1913. H. 5/7. — 59a u. 1109.
— Eine eigentümlich verlaufende sympathische Ophthalmie. Verein d. Augenärzte v. Ost- u. Westpreussen. Sitzung v. 1. Dez. 1912. Zeitschr. f. Augenheilk. Bd. 29. Febr. S. 196. — 364.
— Erfahrungen mit der Elliotschen Trepanation. Verein d. Augenärzte v. Ost- u. Westpreussen. Sitzung v. 1. Dez. 1912. Zeitschr. f. Augenheilk. Bd. 29. Febr. S. 196. — 316 u. 385.
— Über endogene Infektion nach Staroperation. Zeitschr. f. Augenheilk. XXX. Dez. S. 491. — 1625.
Schiötz. Optische Mitteilungen. I. Die Anwendbarkeit der Dioptrien bei einfachen u. zusammengesetzten optischen Systemen. II. Die Brechungskoeffizienten der Medien des Auges. Arch. f. Augenheilk. Bd. 75, S. 321. — 1450.
Schlaefke. Über einen Fall von Hydrophthalmus mit vorderer Synechie und Fehlen der Linse. v. Graefes Arch. f. Ophthalm. Bd. 86, H. 1, S. 106. — 1659.

Schläfke jun. Über einen Fall von Hydrophthalmus mit vorderer Synechie und Fehlen der Linse. v. Graefes Arch. f. Ophthalm. Bd. 86, H. 1, S. 106. — 1600.

Schläfke, Wilhelm. Über einen Fall von Hydrophthalmus mit vorderer Synechie u. fehlender Linse. v. Graefes Arch. f. Ophthalm. 1913. Bd. 86, H. 1, S. 106. — 1394.

Schläfke. Zellenbildung in der Hornhaut. Dtsch. med. Wochenschr. Nr. 47, S. 2322. — 1355.

Schleich. Kurzer Abriss der Geschichte der Tier-Augenheilkunde. Zentralbl. f. prakt. Augenheilk. Aug.-Sept. — 845.

Schlesinger. Über den Schwellenwert der Pupillenreaktion u. die Ausdehnung des pupillomotorischen Bezirkes der Retina. (Untersuchungen auf Grund einer neuen Methodik.) Dtsch. med. Wochenschr. 1913. Nr. 4, S. 163. — 317.

Schloms. Über Schädigungen des Auges durch Kalomeleinstäubung in den Augenbindehautsack bei gleichzeitiger innerer Darreichung der Halogensalze. Arch. f. Augenheilk. Bd. 73. IV. S. 220. — 60.

Schloffer. Ärzteverein Prag. Nov. 1912. — 436.

— Behandlung der Sehstörungen beim Turmschädel (Kanaloperation). Dtsch. med. Wochenschr. Bd. 15, S. 727. — 817.

— Zur operativen Behandlung der Sehstörungen beim Turmschädel. Klin. Monatsbl. f. Augenheilk. 51. Jahrg., S. 1. — 1238.

Schreiber, L. Über Wirkung von Blutinjektionen in den Glaskörper nebst Bemerkungen über Retinitis proliferans. (Nach Versuchen von Dr. Oguchi.) 39. Zusammenkunft d. ophthalm. Gesellschaft in Heidelberg. — 413.

Schmidt. Erfahrungen über die Magnetextraktion am Auge. Inaug.-Dissert. Königsberg. — 1257 u. 1731.

Schnabl, Franz. Über eine eigentümliche Missbildung der Gesichtshaut und der Augenlider. Arch. f. Dermatol. u. Syphilis. 1913. Bd. 115, H. 6, S. 609. — 556.

Schnaudigel. Die Ausführung der Limbustrepanation. Klin. Monatsbl. f. Augenheilk. Bd. 51. Febr. S. 226. — 386.

— Die Kuhnt sche Lappendeckung. Wissenschaftl. Vereinig. am städt. Krankenhaus Frankfurt a. M. 8. Juli 1913. — 1258.

— Die vitale Färbung mit Trypanblau am Auge. Mit Abb. v. Graefes Arch. f. Ophthalm. 1913. Bd. 86, II. 1. S. 93. — 1395 u. 1414.

Schnaudigel. Ein Rezidiv des Orbikularismyoms. Arch. f. Ophthalm. Bd. LXXXV, H. 2, S. 252. — 1014.

— Wissenschaftl. Vereinigung am städt. Krankenhaus Frankfurt a. M. Münch. med. Wochenschr. Nr. 14, S. 782. — 807.

Schoenberg, M. J. Clinical and Experimental Researches on Intraocular Drainage. Arch. of Ophthalm. März 1913. — 564.

Schreiber. Zur Pathologie der Bindehaut. v. Graefes Arch. f. Ophthalm. Bd. 84, H. 3, S. 420. — 692.

— Teratoides Osteom. Ein Fall von überzähliger Tränenkarunkel. Aus: Zur Pathologie der Bindehaut. v. Graefes Arch. f. Ophthalm. 1913. Bd. 84, S. 420. — 557.

Schüffner. Mikrophotos von Konjunktivalabstrichen. Münch. med. Wochenschrift. Nr. 6, S. 318. — 250.

Schuhmacher. Eine Gruppe von sechs klassischen Botulismuserkrankungen in der Eifel und der Nachweis ihres Erregers, des Bacillus botulinus. Münch. med. Wochenschr. 1913. Nr. 3, S. 124. — 39.

Schur. Aderhautablösung nach Elliotscher Trepanation. Klin. Monatsbl. f. Augenheilk. Sept. Bd. 51, S. 372. — 1185.

— Erfahrungen mit der Elliot schen Trepanation bei Glaukom. Vereinig. d. württemb. Augenärzte. 1. Juni 1913. Ref.: Klin. Monatsbl. f. Augenheilk. Aug. Bd. 51, S. 245. — 1184.

— Klinische Beobachtungen über die Wirkung des Äthylhydrokuprein gegen Ulcus corneae serpens (Pneumokokken). Klin. Monatsbl. f. Augenheilk. 1913. S. 469. — 1356 u. 1575.

— Spätinfektion nach Elliot trepanation. Klin. Monatsbl. f. Augenheilk. Sept. Bd. 51, S. 377. — 1186.

— Über Schädigung des Auges durch direktes Sonnenlicht. Med. Korrespondenzbl. f. d. Württemb. Landesverein. Bd. 83, Nr. 19, S. 281. — 1214.

— Über Schädigung des Auges durch direktes Sonnenlicht. Württemb. Med. Korrespondenzbl. 1913. — 1692.

Schütz. Untersuchungen über den Augendruck im Coma diabeticum. Inaug.-Diss. Strassburg. — 861.

v. Schweidnitz u. Fuchs. Die Pathogenese der chronischen Uveitis mit Ausnahme der syphilitischen, tuberkulösen und sympathischen Formen. Intern. med. Kongr. London. Aug. 1913. — 1099.

de Schweinitz, G. E. Treatment of various forms of ocular syphilis with salvarsan. (Salvarsan bei Augensyphilis.)

Therapeutic Gazette. 15. Mai 1912. — 515.
— and Shumway, E. A. Epibulbar Carcinoma; Histologic Examination of the Specimen. Arch. of Ophthalm. Vol. XLII, Nr. 4. — 1059.
Schweitzer. Über die Grenzwerte des Tiefenschätzungsvermögens bei d. Untersuchung mit dem Pfalzschen Stereoskoptometer. v. Graefes Arch. f. Ophthalm. Bd. 86, S. 305. — 1451.
Scott Lamb. Perithelioma of the eyelids. The ophthalm. 1913. S. 401 — 1496.
Seefelder. Demonstration mikroskopischer Präparate (Brückenkolobom der Iris etc.). 39. Zusammenkunft d. ophthalm. Gesellsch. in Heidelberg. Mai 1913. — 112.
— Über den Verschluss der fötalen Augenspalte beim Menschen. 39. Zusammenkunft d. ophthalm. Gesellsch. in Heidelberg. Mai 1913. — 111.
— Zur Kenntnis der degenerativen Hornhauterkrankungen. Berl. klin. Wochenschrift. Nr. 5. — 277.
Segi. Über einen Fall von Myxosarkom des Sehnerven. Klin. Monatsbl. f. Augenheilk. Jahrg. 51, S. 630. — 818.
Seidel, E. Beitrag zur Frage des spontanen Auftretens isolierter Sehnervenscheidenhämatome. Arch. f. Ophthalm. Bd. 84, S. 189. — 437.
— Über die Anwendung d. Lokalanästhesie bei Exenteratio orbitae. Arch. f. Ophthalm. LXXXIV. 1. S. 196. — 220.
— Über hochgradigen traumatischen Astigmatismus bei Schielamblyopie des anderen Auges. v. Graefes Arch. f. Ophthalm. Bd. 84, S. 312. — 602.
Segelken. Über Dissimulation bei Augenleiden. Berl. klin. Wochenschr. 1913. S. 1763. — 1215.
Semple. Über einige Augensymptome in ihrer Beziehung zur Diagnose intrakranieller Erkrankungen. The amer. journ. of ophthalm. 1913. S. 15. — 183.
Sepibus. Experimentelle Untersuchungen über die Fluoreszenz der menschlichen Linse. Zeitschr. f. Augenheilk. Bd. 29, S. 407. — 756.
Shannon, J. R. Conical cornea, Manhattan Eye, Ear and Throat Hospital Reports. (Keratokonus.) Febr. 1913. — 712.
Shoemaker. Keratokonus und Linsenverlagerung. The amer. journ. of ophthalm. 1913. — 1145.
— Keratokonus und Ectopia lentis. The amer. journ. of ophthalm. 1913. S. 33. — 279.
— Keratoconus and Ectopia lentis. (Keratokonus und Ectopia lentis.) Amer. journ. ophthalm. Febr. 1913. — 1396.
Shumway, E. A. and de Schweinitz, G. E. Epibulbar Carcinoma; Histologic Examination of the Specimen. Arch. of Ophthalm. Vol. XLII, Nr. 4. — 1059.
Siebert. Beiträge zur Pathologie der Pupillenbewegung. Inaug.-Diss. Würzburg. 1912. — 314.
v. Sicherer. Hygiene des Auges im gesunden u. kranken Zustande. (Bücherei der Gesundheitspflege.) Zweite verbess. u. verm. Aufl. Stuttgart 1913. — 846.
Sidler-Huguenin. Über die Conjunctivitis petrificans. Arch. f. Augenheilk. Bd. 73, S. 167. — 251.
Siegrist. Salvarsan gegen die sympathische Augenentzündung. Klin. Monatsbl. f. Augenheilk. Bd. 51, Dez., S. 657. — 1666.
— Salvarsan gegen sympathische Augenentzündung. Klin. Monatsbl. f. Augenheilk. S. 657. cfr. Nr. 1666. — 1357.
— Über das Chorioidealsarkom im Kindesauge. 39. Zusammenkunft d. ophthalm. Gesellsch. in Heidelberg. — 414.
Simpson, W. L. The intracapsular operation for cataract after the method of Prof. Stanculeanu, Bucarest. (Die intrakapsulare Starextraktion nach der Methode von Prof. Stanculeanu, Bukarest.) Ophthalm. Record. Mai 1913. — 757.
Sinestous. Fremdkörper der Regenbogenhaut und der Linse. L'Ophthalm. provinciale. 1912. Nr. 10. — 315.
Slauck. Über diphtherische und diphtheroide Erkrankungen des Auges. Inaug.-Diss. Heidelberg 1913. — 1060.
Sluder, Gr. Über anatomische und klinische Beziehungen der Keilbeinhöhle zu dem Sinus cavernosus u. den Nervenstämmen des Okulomotorius, Trochlearis, Trigeminus, Abduzens u. Nervus vidianus. Arch. f. Laryng. u. Rhinol. Bd. 27, S. 369. — 1525.
Smoljaninow. Cataracta capsulo-lenticularis. Moskauer augenärztl. Gesellsch. 30. Okt. 1912. — 346.
Snellen. Die Ursache des Strabismus convergens concomitans. v. Graefes Arch. f. Ophthalm. Bd. 84, S. 435. — 625.
Sobhy. Ein Fall von angeborenem Linsenkolobom. The ophthalm. 1913. S. 156. — 113.
Solger. Dringen chemische Strahlen durch das obere Augenlid? Sonderabdruck. — 1452.
Solm. Experimentelle und klinische Versuche zur Serumtherapie bei eitrigen Augenentzündungen. 39. Vers. d. ophthalm. Gesellsch. Heidelberg 1913. — 61.
Somogyi. Vagotonisches Pupillenphänomen. Wien. klin. Wochenschr. 1913. Nr. 33. — 1110.

Sonntag. Embolie der Arteria centralis retinae nach Paraffininjektion. Laryngol. Gesellsch. Berlin. Berl. klin. Wochenschr. S. 748. — 516.
Spanyol. Fettransplantation nach Evisceration des Bulbus. 9. Jahresvers. d. ungar. ophthalm. Gesellsch. — 1358.
— Ein neuer Brillenabstandsmesser zur Messung des Abstandes des augennahen Brillenscheitels vom Hornhautscheitel. Klin. Monatsbl. f. Augenheilk. S. 825. — 916.
Spassky, W. u. Isabolinsky. Zur Frage über den diagnostischen Wert der „Chlamydozoa" Prowazek-Halberstädter beim Trachom. Zeitschr. f. Augenheilk. Febr. S. 109. — 240.
Speleers. La prothèse après l'énucléation. 17. Congr. flamand des scienc. naturelles et médicales. Sept. 1913. — 1359.
— Ringskotom bei Blendung durch Sonnenfinsternis. Nederl. Tijdschr. voor Geneeskunde. 1913. I, Nr. 20. —
Spratt, C. N. Treatment of scleritis by tuberculin. (Behandlung der Skleritis mit Tuberkulin.) Journ. Lancet Minn. June 1912. — 280.
Ssokolow, M. Günstiger Ausgang eines schweren Traumas d. Augapfels. Russky Wratsch. 1913. Bd. XII, Nr. 10, S. 326. — 1732.
— Über Kolobome der Chorioidea und besonders über deren Ätiologie. Russky Wratsch. 1913. Bd. XII, Nr. 51, S. 1784. — 1393.
Stähli. Ein Beitrag zur Anatomie und Pathologie der Lues hereditaria tarda oculi. Arch. f. Augenheilk. 1913. Bd. 74, S. 13. — 493.
— Über Persistenz von Resten der fötalen Pupillarmembran. Klin. Monatsbl. f. Augenheilk. 1913. 51. Jahrg. S. 432. — 558.
Stålberg, K. Nagra ord om behandlingen vid ulcerösa keratiter. (Einige Worte zur Behandlung der ulzerösen Keratiten.) Förhandlingar vid Svenska Ögenläkareföreningens 5 möte 1912. — 715.
Stargardt. Die Röntgentherapie in der Augenheilkunde. Über Trachombehandlung. Strahlentherapie. Bd. 1, S. 526. — 252.
— Zur Diagnostik d. Farbensinnstörungen. Zeitschr. f. Bahn- u. Bahnkassenärzte. Nr. 3, S. 65. — 154.
— Über familiäre progressive Degeneration in der Makulagegend des Auges. Zeitschrift f. Augenheilk. Bd. 30, S. 95. — 1217.
Stark. Über einen Fall von Melanosarkom der Chorioidea. Inaug.-Dissert. Marburg. — 1153.
Starr. The use of conjunctivalflap in the treatment of corneal infection and of pannus. Annal. of Ophthalm. July 1913. — 1551.
v. Stauffenberg. Über Seelenblindheit. Neurol. Zentralbl. Nr. 17, S. 1119. — 1216.
Steffan, Rose. Über Periphlebitis retinalis. Arch. f. Augenheilk. Bd. 75. S. 299. — 1693.
Steiger. Die Entstehung der sphärischen Refraktionen. Berlin 1913. 567 S. M. 18.—. — 475.
Stein. Untersuchungen über Glasbläserstar. Arch. f. Augenheilk. Bd. 74, S. 53.
Steinbeck. Über Glaskörpererkrankungen. Zeitschr. f. Veterinärkunde. Bd. 25, H. 8 u. 9. — 1641.
Steindorff. Über einen Fall von isolierter Lähmung des M. obliquus inferior. Klin. Monatsbl. f. Augenheilk. Bd. 51. Okt.-Nov., S. 567. — 1479.
Steiner. Pigmentflecke und Pigmentgeschwülste der Bindehaut bei verschiedenen Rassen. Klin. Monatsbl. f. Augenheilk. 1913. S. 534. — 1552.
Steinohrt. Zur Kenntnis der epithelialen Geschwülste der Kornea. Diss. Rostock. — 281.
Stern. Über Angiomatose der Retina (sogen. v. Hippelsche Krankheit) Zentralbl. f. prakt. Augenheilk. 1913. S. 298. — 1218.
Stevenson. Entfernung eines Fremdkörpers von drei Zoll Länge aus der Orbita eines Knaben, Sehnervenverletzung. (Heilung des moribund Eingelieferten durch Extraktion des mit der Spitze in die Fissura sphenoidalis eingedrungenen Pfeilstückes.) — 458.
— Fall von akutem Glaukom nach Homatropine. Ophthalmoscope. 1913. S. 73. — 84.
Stiefler. Isolierte reflektorische Pupillenstarre. Wien. klin. Wochenschr. 1913. Nr. 28, S. 1185. — 1111.
Stiel. Über Blastomyzeten bei Trachom. Arch. f. Augenheilk. 1912. Bd. 85, H. 1. S. 87. — 1061.
Stier. Hypoplasie im Gebiete der Augenmuskelkerne. (Bericht über einen Fall. bei dem eine Ptosis im 3. Lebensjahrzehnt zutage trat.) Berl. militärärztl. Gesellsch. Juli 1913. — 1480.
Stilling. Einige Bemerkungen über die Farbenprüfung. Zentralbl. f. prakt. Augenheilk. März. — 155.
— Über die Entwicklung des Glaskörperkanals. Arch. f. vgl. Ophthalm. 1913. 3. Jahrg., H. III u. IV, S. 290. — 559.
Stock. Eine neue Form von Schutzbrillen. Intern. med. Kongr. London. Ref.: Klin. Monatsbl. f. Augenheilk. S. 416. — 917.

Stock. Tuberkulose der Iris und Chorioidea. Dtsch. med. Wochenschr. 1912. Nr. 14, S. 683. (Ref.) — 318.
— Über anatomische Befunde an verletzten Augen, die wegen Gefahr der sympathischen Ophthalmie enukleiert worden sind. Vereinig. d. Augenärzte d. Prov. Sachsen, Anhalts u. d. Thüringer Lande. Ref.: Klin. Monatsbl. f. Augenheilk. Bd. 51, Dez., S. 771. — 1667.
— Über anatomische Untersuchungen von exstirpierten Tränensäcken. Sitzungsbericht. Klin. Monatsbl. f. Augenheilk. Dez. S. 774. — 1508.
— Über Blutungen in der Retina bei Miliartuberkulose. Klin. Monatsbl. f. Augenheilk. 1913. Sept. S. 411. — 862.
— u. v. Rohr. Über eine Methode zur subjektiven Prüfung v. Brillenwirkungen. Arch. f. Ophthalm. Bd. 84, S. 152. — 164.
Stockard, Charles R. The Location of the optic Anlage in Amblystoma and the interpretation of certain Eye defects. Proc. Soc. exper. Biol. and Med. 54. Meet. New-York. Vol. 10, Nr. 5, S. 162—164. — 1398.
Stoelzner. Über Tetaniekatarakt. Zeitschrift f. Kinderheilk. 1913. Bd. VII, S. 5. — 1146, 1316 u. 1626.
Stoll. Ein Fall von doppelseitigen Lipodermoiden der Bindehaut und Hornhaut, vergesellschaftet mit intraokularen und anderen Anomalien. The amer. journ. of ophthalm. 1913. S. 1. — 114.
Stoewer. Sympathische Ophthalmie und Tuberkulose. v. Graefes Arch. f. Augenheilk. Bd. 53, H. 2 u. 3, S. 155.
Stölting. Nachtrag zu meiner Arbeit „Über innere Skleralruptur nebst Bemerkungen über den Ringabszess". Klin. Monatsbl. f. Augenheilk. Sept. 1913. S. 304. — 1088.
Stransky. Die Wirksamkeit der Gitterskleratomie nach Wicherkiewicz bei Scleritis indurativa postica und universalis (Glaucoma simplex). 85. Vers. dtsch. Naturf. u. Ärzte in Wien. 21. bis 28. Sept. — 1187.
— Stranskys Theorie des simplen Glaukoms. Wochenschr. f. Ther. u. Hyg. d. Auges. Nr. 40. — 1660.
Straub. Über Hyalitis und Cyclitis. v. Graefes Arch. f. Ophthalm. Bd. 86, S. 1. — 1601.
Strebel. Über einen Fall vom Typus monolateralis einer Myopia permagna mit sogen. Staphyloma verum posticum totale s. Sclerectasia circumscripta postica totalis. Deutschmanns Beiträge z. Augenheilk. H. 84, S. 305. — 603.
Strebel u. Steiger. Über Keratokonus. Seine Beziehungen zur inneren Sekretion und zum intraokularen Druck. Klin. Monatsbl. f. Augenheilk. März. S. 260. — 282.
Streiff, J. Bemerkungen zu der Mitteilung von Rübel über „Angeborene Hypoplasie bzw. Aplasie des Irisvorderblattes". Klin. Monatsbl. f. Augenheilk. 1913. Dez. S. 695. (cf. Nr. 1108.) — 1397 u. 1602.
— Über wechselnde feinpunktierte Epitheltrübungen d. Hornhaut. Klin. Monatsh. f. Augenheilk. Sept. 1913. S. 307. — 1089.
— Zur Ätiologie rheumatischer Augenerkrankungen und zur Behandlung von Augenentzündungen auf „sekundär tuberkulöser" Basis. Klin. Monatsbl. f. Augenheilk. Okt.-Nov. S. 527. — 1317.
v. Strümpell. Ein Fall von Pseudosklerose. Münch. med. Wochenschr. Nr. 43, S. 2427. — 1318.
Struychen, H. J. L. Nebenhöhleneiterung mit Augenstörungen. Nederl. Tijdschr. vor Geneesk. II, Nr. 6. — 1042.
— Plastik des oberen Augenlides nach Exstirpation eines grossen Angioma cavernosum. Nederl. Tijdschr. voor Geneesk. II, Nr. 6. — 1015.
Stübel. Aneurysma arterio-venosum der Carotis communis und Jugularis interna. Diss. München. — 1526.
Stuelp, O. Über familiären Microphthalmus congenitus bei 8 v. 14 Geschwistern. v. Graefes Arch. f. Ophthalm. 1913. Bd. 86, H. 1, S. 136. — 1309.
— Zur Ätiologie des sog. „chronischen Gelenkrheumatismus" mit Augenkomplikationen. 85. Vers. dtsch. Naturf. u. Ärzte in Wien. 21.—28. Sept. — 863.
— -Mülheim. Traumatische Hysterie, traumatischer Diabetes oder Simulation? Zeitschr. f. Augenheilk. Bd. XXX, S. 139. — 1260.
Stülp. Beginender Sehnervenschwund, Simulation, traumatischer Diabetes, traumatische Hysterie oder Rentenhysterie. Rhein.-westfälische Gesellsch. f. Versicherungsmedizin. 4. Mai 1913. — 1259.
Studnicka, T. K. Die primäre Augenblase und der Augenbecher bei der Entwicklung des Seitenauges d. Wirbeltiere. Anatom. Anzeiger. 1913. Bd. 44, Nr. 13, S. 273. — 946.
Stursberg. Pupillenstarre nach Kopfverletzung? Niederrhein. Gesellsch. f. Natur- u. Heilk. Bonn. Med. Abt. 14. Juli 1913. Ref. Dtsch. med. Wochenschrift. Nr. 47. — 1603.
Suker, G. F. Primary melano-sarcoma of iris follwed by extensive metastatic

melanosarcoma of the liver. (Primäres Melanosarkom der Iris, gefolgt von ausgedehnter Metastase in der Leber.) Illinois Med. Journ. Okt. 1912. — 734.

Sulzer u. Ayrignac. Des échanges nutritifs des glaucomateux. Annal. d'oculist. T. CL, S. 245—266. — 1661.

— — Über Stoffwechsel bei Glaukomatösen. Intern. med. Kongr. London. Aug. 1913. Ref.: Klin. Monatsbl. f. Augenheilk. Bd. 51, 2, S. 423—1188.

— et Rochon-Duvigneaud. Néoplasme du nerf optique et de la papille. Annal. d'oculist. T. CXLIX, S. 161 bis 167. — 438.

Sumner. Die Kontrolle des Auges bei Kataraktoperationen. The ophthalm. review. 1913. S. 105. — 758.

Sunde, A. Herpes zoster front. mit Bakterienbefund im Ggl. Gasseri. Dtsch. med. Wochenschr. Nr. 18, S. 849. — 638.

Sussmann. Ein Beitrag zur Kenntnis der Einschlussblennorrhoe der Neugeborenen. Dtsch. med. Wochenschr. 1913. Nr. 32, S. 1545. — 1062.

Sydney Stephenson. Eye-Strain in Everyday-Practice. — 14.

Sym. Detachement of the retina produced by general oedema. The ophthalm. review. S. 293. — 1694.

v. Szent-Györgyi, A. Der Canalis hyaloideus im Auge des Schweines. v. Graefes Arch. f. Ophthalm. 1913. Bd. 85, S. 137. — 560.

v. Szily, A. Demonstration embryologischer Präparate. Vereinig. südwestdeutscher Augenärzte. Freiburg i. B. Klin. Monatsbl. f. Augenheilk. 1913. 51. Jahrg., S. 78. — 115.

— Die Anaphylaxie in ihren Beziehungen zur Augenheilkunde. Korreferat auf d. intern. med. Kongr. London. Klin. Monatsbl. f. Augenheilk. S. 408. — 892.

— Erwiderung auf die Bemerkung von E. Meirowsky zu meiner Arbeit „Über die Entstehung des melanotischen Pigments im Auge usw." Arch. f. mikroskop. Anat. Bd. 82, Abt. 1, S. 333—337. — 945.

— Kurze Bemerkungen zur Gesichtsfelduntersuchung bei Papillitis. Verein d. süddtsch. Augenärzte. Klin. Monatsbl. f. Augenheilk. Jahrg. 51, S. 90. — 439.

— Erscheinungen am engen Streifenmuster. Ein Beitrag zur Erforschung der optischen Bewegungsempfindung. Sitzungsbericht d. k. Akad. d. Wissensch. in Wien. Math.-naturw. Klasse. Bd. CXXI, Abt. III. — 587.

— Über ektopische hintere Staphylome. 39. Zusammenkunft d. ophthalm. Gesellschaft in Heidelberg. — 166.

v. Szily, A. Weitere Beiträge zu den embryologischen Grundlagen der Missbildungen des Auges. 39. Zusammenkunft d. ophthalm. Gesellsch. in Heidelberg. Mai 1913. — 116.

— Über die Bedeutung der Anaphylaxie in der Augenheilkunde. Klin. Monatsbl. f. Augenheilk. Febr. S. 164. — 62.

— Über rezidivierende Epithelerosion infolge von Endothelveränderungen und über Epithelstreifen in der Kornea. 39. Zusammenkunft d. ophthalm. Gesellsch. in Heidelberg. — 283.

— Untersuchungen über Regeneration und Wundheilung der Hornhaut in vitro. Soc. belge d'ophtalm. Gent. 2.—3. Aug. 1913. — 893.

— Von dem blinden Fleck ausgehendes Ringskotom (sog. Bjerrumsches Zeichen) bei zerebraler Stauungspapille. Klin. Monatsbl. f. Augenheilk. Jahrg. 51. S. 196. — 415.

— Zur Literatur über Anaphylaxie in der Augenheilkunde. Klin. Monatsbl. f. Augenheilk. April. S. 509.

v. Szily, P. Zur Chemotherapie der luetischen Keratitis. Wien. med. Wochenschr. Nr. 15, S. 946. — 714.

Szpitter. Fall von endogener Infektion. Verein d. Augenärzte v. Ost- u. Westpreussen. 1. Juni 1913. — 1627.

Tacke. Über Hydrophthalmus und seine Behandlung. Soc. belge d'ophtalm. April 1913. — 792.

Takashima. Ein Fall v. doppelseitiger Orbitalphlegmone nach Empyem der Stirnhöhle und der Siebbeinzellen, unter besonderer Berücksichtigung des pathologisch-anatomischen Befundes. Klin. Monatsbl. f. Augenheilk. Juli. S. 35. — 1043.

— Ein Fall von Thrombophlebitis orbitalis nach Tränensackexstirpation unter Berücksichtigung des pathologisch-anatomischen Befundes. Klin. Monatsbl. f. Augenheilk. LI. März. S. 338. — 221.

— 5 Fälle von Hydrophthalmus congenitus unter besonderer Berücksichtigung des pathologisch-anatomischen Befundes. Klin. Monatsbl. f. Augenheilk. Juli-August. Bd. 51, 2, S. 48 und 180. — 1189.

— 6 Fälle der komplizierten hereditärfamiliären Optikusatrophie des Kindesalters (Behr). Klin. Monatsbl. f. Augenheilk. Jahrg. 51, S. 714. — 1787.

— Über Aalblutkonjunktivitis (Conj. ichthyotoxica). Klin. Monatsbl. f. Augenheilk. Juni 1913. S. 776. — 1063.

Takei. Über die Dauer des negativen farbigen Bewegungsnachbildes. Zeitschr. f. Sinnesphysiol. Bd. 47, S. 377. — 980.
Tamamschew, J. Ein Fall von Echinokokkus der Orbita. Russky Wratsch. 1913. Bd. 12, Nr. 7, S. 215. — 1527.
Tange, R. A. Über einen Fall von traumatischer Myopie. Nederl. Tijdschr. voor Geneesk. 1913. I. Nr. 19. — 604.
Teich. Soll die Anstellung besondere. Schulaugenärzte empfohlen und angestrebt werden? Der Schularzt 1913. H. 6. — 476.
Telemann u. Krückmann. Untersuchungen über die natürlichen und künstlichen Temperaturverhältnisse am Auge mit Hilfe der Thermopenetration. Arch. f. Ophthalm. Bd. 86, S. 395. — 1341.
Terlinck. Les iridorécidives. (17. congrès flamand des sciences naturelles et médicales. Sept. 1913.) — 1604.
Terrien et Aubineau. Amaurose quinique. Arch. d'ophtalm. T. XXXIII, S. 699—704. — 1319.
— Babonnet et Dantrelle. Atrophie optique post-névritique et atonie musculaire acquise. Arch. d'opht. T. XXXIII, S. 180—185. — 40.
— et Dantrelle. Des traumatismes oculaires chez l'enfant. Arch. d'ophtalm. T. XXXIII, S. 7—16. — 459.
— — Ergänzende Untersuchungen über Gerinnung des Kammerwassers. Intern. med. Kongr. London. — 957.
— — Etude clinique et morphologique sur la coagulabilité de l'humeur aqueuse. Soc. franç. d'ophtalm. Mai 1913. Annal. d'oculist. T. CXLIX, S. 454. — 565.
— — Etude morphologique sur la coagulation de l'humeur aqueuse. Arch. d'ophtalm. T. XXXIII, S. 607—620. — 1415.
— et Hillion. Paralysie isolée de la convergence. Soc. d'ophtalm. de Paris. Déc. 1912. Annal. d'oculist. T. CXLIX, S. 47. — 184.
— Le sarcome encapsulé de l'orbite et son exstirpation avec conservation du globe au moyen des incisions curvilignes du rebord orbitaire. Arch. d'ophtalm. T. XXXIII, S. 553—566. Soc. belge d'ophtalm. Gand. Août. — 1044.
Terson. Autokératoplastie dans l'operation du ptérygion: ses indications. Arch. d'ophtalm. T. XXXIII, S. 145 bis 148. — 284.
— Sur la désinfection des mains de l'ophtalmologiste avant les opérations et dans la pratique quotidienne. Annal. d'oculist. T. CL, S. 92—97. — 918.
Terson père et Terson, J. Exophthalmie basedowienne avec nécrose avancée de la cornée de l'oeil droit et ulcération de la cornée de l'oeil gauche; double suture des paupières. La clin. ophtalm. T. XIX, S. 302. — 662.
Tertsch. Angeborene Ophthalmoplegia externa ohne Ptosis. 85. Vers. dtsch. Naturf. u. Ärzte. Wien. 21.—28. Sept. — 1008.
— Demonstration von Fällen von akuter retrobulbärer Neuritis, welche bei negativem Nasenbefund durch Skarifikation des vorderen Endes der mittleren Muschel ausgeheilt wurden. Wien. ophthalm. Gesellsch. Febr. 1913. — 440.
— Demonstration von Präparaten von Panophthalmie mit in den Glaskörper vorspringenden Netzhautgefässen. Wien. ophthalm. Gesellsch. Febr. 1913. — 352.
— Der Konus in atypischer Richtung. Arch. f. Ophthalm. Bd. 84, S. 558. — 819.
— Glaskörpergefässe in einem Falle von Panophthalmitis. Zeitschr. f. Augenheilk. Juli. Bd. 30, S. 18. — 1149.
Teulières. Angio-leuco-sarcome de la chorioide á évolution rare. Arch. d'ophtalm. T. XXXIII, S. 108—120. — 358.
— Guérison d'un décollement rétinien moypique. Arch. d'ophtalm. T. XXXIII, S. 35—39. — 416.
— Le fibrome de l'orbite. Arch. d'ophtalm. T. XXXIII, S. 236. — 663.
Thibert. Papillo-sarcome de l'oeil. Radiotherapie. Le scalpel. 23. février 1913. — 253.
Thomsen, Chr. Über die Vererbung des Mikrophthalmus mit und ohne Katarakt. Inaug.-Diss. Rostock. 1913. Rats- u. Univ.-Buchdruckerei. — 561.
Thomson, E. S. Sympathetic optic neuritis, with report of a case. (Sympathische Neuritis optica mit Bericht über einen Fall.) Journ. Amer. Ass. 21. Sept. 1912. — 776.
Thorner. Das Gullstrandsche Ophthalmoskop. Arch. f. Augenheilk. Bd. 74, S. 208. — 919.
Tilp u. Pagenstecher. Akute Erblindung bei Hirnabszess. Unterelsäss. Ärzteverein in Strassburg. 28. Juni 1913. — 1233.
Tjumjantzew. Über Differenzierung der Katarakt vom Glaukom in deren Frühstadien. Westn. Ophthalm. XXX. S. 348. — 1630.
— Zur Technik der Ophthalmoskopie. Russky Wratsch. 1913. Bd. XII, Nr. 14, S. 475. — 1371.
Tooke, F. Calcareous degeneration of the Cornea and Lens Capsule. (Kalkdegeneration der Kornea und Linsenkapsel.) Trans. Amer. Ophthalm. Soc. 1912. — 716.

Tooke, F. Calcareous Degeneration of the Cornea and Lens Capsule. Arch. of Ophthalm. Vol. 42, S. 1. — 285.
— Polypoidal formation in the lacrimal sac. Trans. amer. ophthalm. Soc. 1912. — 647.
Toulant, Chevallier et de Jong. Deux cas d'épisclérite au cours de l'érythème polymorphe. Soc. d'ophtalm. de Paris. Juillet 1913. Annal. d'oculist. T. CL, S. 209. — 864.
Tranquillo. Ulcera corneale. (Hornhautgeschwür.) Tip. Deteken, Napoli. 1912. — 286.
Trantas. Les lésions ophtalmoscopiques du corps vitré dans le gliome de la rétine. Arch. d'ophtalm. T. XXXIII, S. 732—744. — 1695.
— Les lésions ophthalmoscopiques du corps vitré dans le gliome de la rétine. Soc. franç. d'ophtalm. Mai 1913. Annal. d'oculist. T. CXLIX, S. 457—458. — 808.
— Sur le traitement opératoire de l'entropion de deux paupières supérieure et inférieure. Soc. franç. d'ophtalm. Mai. Annal. d'oculist. T. CXLIX, S. 394. — 639.
Trapesonzewa, Frl. Augentuberkulose. Moskauer augenärztl. Gesellsch. 9. April 1913. — 1112.
Traquair. Ein Fall von Parese des vierten Nerven infolge Herpes zoster ophthalmicus mit präexistenter Heterophorie. The ophthalm. review. 1913. S. 65. — 185.
Treacher, Collins. A pathological report upon a case of Doynes chorioiditis (Honeycomp or family chorioiditis). The Ophthalm. S. 53. — 1642.
Trendelenburg. Eine Beleuchtungsvorrichtung für die Anordnung zur spektralen Farbenmischung in physiologischen Übungen nach v. Kries. Zeitschr. f. Sinnesphysiol. Bd. 48, S. 229. — 1454.
— Versuche über binokulare Mischung von Spektralfarben. Zeitschr. f. Sinnesphysiol. Bd. 48, S. 199. — 1453.
Tretjakoff, D. Zur Anatomie des Auges der Kröte. 1 Taf. u. 6 Fig. Zeitschrift f. wissensch. Zool. Bd. 105, H. 4, S. 537—573. — 1400.
Triebenstein. Untersuchungen über Tetanie und Altersstar. Nordwestdtsch. augenärztl. Vereinig. Hamburg. 25. Okt. 1913. — 1628.
Trubin. Beiträge zur Frage der Anaphylaxia intraocularis bei Anwendung des Rinder- und Hammel-Glaskörpers als Antigen. 85. Vers. dtsch. Naturf. u. Ärzte. Wien. 21.—28. Sept. — 894.
Truc. De la biiridectomie ou double iridectomie supérieure préparatoirée puis inférieure combinée dans les cataractes adhérentes de l'uvéite chronique. Revue générale d'ophtalm. T. XXXII, S. 5[illegible] bis 530. — 1629.
Truc et Fleig. Des lésions oculaires par poussières et vapeurs de bitume. Arch. d'ophtalm. T. XXXIII, S. 538—545. — 1064.
— — Des lésions oculaires par poussières et vapeurs de bitume. Arch. d'ophtalm. T. XXXIII, S. 593—607. (Suite.) — 1320.
Tschugunoff, N. Über d. Veränderung d. Auges bei Leptodora Kindtii (Focke) unter dem Einfluss von Nahrungsentziehung. Biol. Zentralbl. 1913. Bd. 3[illegible] H. 6. — 1402.
Tsujimoto. Beobachtungen über die Wirksamkeit des Salvarsans bei Augenerkrankungen. Inaug.-Diss. Göttingen. — 517.
Tüffers, Paul. Die Entwicklung des nasalen Endes des Tränennasenganges bei einigen Säugetieren. Inaug.-Diss. Greifswald. 1913. Verlag von J. F. Bergmann, Wiesbaden. — 1401.
Türk. Ein neues Zystitom. Klin. Monatsblätter f. Augenheilk. S. 826. (Juni.) — 920.
Tyson, H. Amblyopia from inhalation of methyl alcohol. (Amblyopie infolge von Methylalkoholinhalation.) Trans. Amer. Ophthalm. Soc. 1912. — 865.

Uhlenhuth, E. Der Einfluss des Wirtes auf d. transplantierte Amphibienauge. (Die Synchronie d. Metamorphose.) Arch. f. vgl. Ophthalm. 1913. III. Jahrgang. H. 3 u. 4, S. 343. — 562.
— Der Einfluss des Wirtes auf das transplantierte Amphibienauge. Arch. f. vgl. Ophthalm. III. Jahrg. 1912. S. 343. — 518.
— Die synchrone Metamorphose transplantierter Salamanderaugen. (Zugleich Die Transplantation d. Amphibienauges. II. Mitteilung. 1 Taf. Arch. f. Entwicklungsmech. d. Organ. Bd. 36, S. 21[illegible] bis 261. — 947.
Uhthoff. Demonstration des anatomischen Befundes einer Elliotschen Trepanation. Vereinig. d. Augenärzte Schlesiens u. Posens. 28. Juni 1913. Ref.: Klin. Monatsbl. f. Augenheilk. Aug. Bd. 51, S. 248. — 1190.
— Die Augenveränderungen bei den Erkrankungen des Gehirns. (Graefe-Saemisch Handbuch.) Lief. 228 u. 229. — 847.
— Ein Fall von Xeroderma pigmentosum mit weitgehenden Zerstörungen im Bereiche der unteren Augenlider und der Korneu. Vereinig. schlesisch-posenscher

Augenärzte. Klin. Monatsbl. f. Augenheilk. LI. März. S. 366. — 194.
Uhthoff. Ein Fall von doppelseitigen Lidbulbuscysten von ungewöhnlicher Grösse Ibid. S. 368. — 195.
— Einiges über die Augenveränderungen bei der progressiven Paralyse. 39. Zusammenkunft der ophthalm. Gesellsch. in Heidelberg. — 41.
— Fall von seltener tuberkulöser Affektion der Conjunctiva bulbi und der Kornea. Klin. Monatsbl. f. Augenheilk. S. 368. (Ref.) — 287.
— Fall v. zentraler kongenitaler Amaurose mit doppelseitiger Atrophie d. Okzipitallappen. Vereinig. d. Augenärzte Schles. u. Posens. 28. Juni 1913. — 1239.
— Sektionsbefund von zentraler kongenitaler (?) Amaurose mit doppelseitiger Schrumpfung und Verkleinerung des Hinterhauptlappens. Klin. Monatsbl. f. Augenheilk. Jahrg. 51, S. 367. — 417.
— Stauungspapille bei intrakranieller Erkrankung mit günstigem operativem Resultat. Klin. Monatsbl. f. Augenheilk. Jahrg. 51, S. 369. — 441.
— Über einen Fall von kongenitaler oder wenigstens sehr frühzeitig erworbener Amaurose infolge v. Encephalitis beider Okzipitallappen mit Sektionsbefund bei einem 13 monatigen Kinde. Neurol. Zentralbl. Nr. 20, S. 1309. — 1718.
— Über einen Fall von periodischen und kontinuierlichen Schwankungen im Durchmesser der Pupille bei angeborener oder wenigstens frühzeitig erworbener beiderseitiger Okulomotoriuslähmung bei einem 9 jährigen sonst gesunden Mädchen. Vereinig. d. Augenärzte Schlesiens u. Posens. Breslau. 28. Juni 1913. Klin. Monatsbl. f. Augenheilk. Sept. LI, S. 344. — 1113.
— Zur Frage der Heilung resp. Besserung intrakranieller tuberkulöser Prozesse mit Augensymptomen. Klin. Monatsbl. f. Augenheilk. 1913. Sept. S. 411. — 866.
Ulrich. Klinische Beiträge zur Lehre vom angeborenen Kernmangel. Stier's Sammlung zwangl. Abhandl. zur Neuro- und Psychopathologie des Kindesalters. I. Bd., H. 4. — 1481.
— Klinische Beiträge zur Lehre vom angeborenen Kernmangel. Samml. zwangl. Abhandl. zur Neuro- u. Psychopathol. d. Kindesalters. Jena 1913. Ref. siehe Nr. 1481. — 1278.

Vacher et Denis. Contribution à l'étude du traitement du strabisme par l'avancement musculaire. La clin. ophtalm. T. XIX, S. 634—636. — 1482.
Vail, D. T. An inquiry into results of the established treatment of detachement of the retina and a new theory. (Eine Untersuchung der Resultate der bisher üblichen Behandlungsweisen der Netzhautabhebung u. eine neue Theorie derselben.) Annal. of Ophthalm. Jan. 1913. — 418.
— Rundfragen über die Resultate der ausgeführten Behandlung von Netzhautablösung und eine neue Theorie. Übersetzt von Ohlemann. Wochenschr. f. Ther. u. Hyg. d. Auges. Nr. 34. — 1219.
Valli, O. Caso raro die ematoma dell' orbita. (Seltener Fall von Hämatom der Augenhöhle.) Annal. di Ottalm. 1913. H. 1. — 1528.
Valude. Note sur un traitement de la kératite ulcéreuse des jeunes chiens. Annal. d'oculist. T. CXLIX, S. 39—42. — 288.
Van Lint. Kératite neuroparalitique à la suite d'une injection d'alcool dans le nerf maxillaire supérieur, pour névralgie faciale. Annal d'oculist. T. CXLIX, S. 167—172. — 289.
Vassilopulos. Beitrag zum Studium der Konkremente der Tränenkanälchen. Arch. di Ottalm. XX. 3. — 205.
Velter. Einseitiges Argyll-Robertsonsches Zeichen nach Orbitalverletzung. Arch. d'ophtalm. 1913. — 1114.
— Signe d'Argyll-Robertson unilatéral par traumatisme orbitaire. Arch. d'ophtalm. T. XXXIII, S. 120—125. — 319.
— et de Lapersonne. Traumatisme de l'orbite et du crane par balle de revolver. Arch. d'ophtalm. T. XXXIII, S. 193—199. — 830.
Verderame. Dell' effetto delle iniezioni sotto congiuntivali di cloruro di sodio sulla tensione oculare dell' nomo (Ricerche tonometriche). (Über die Wirkung der subkonjunktivalen Kochsalzinjektionen auf die Tension des menschlichen Auges (tonometrische Untersuchungen). Annal. di Ottalm. 1913. H. 2. — 1416.
— Sulla conoscenza dei nervi della cornea umana. (Zur Kenntnis der Hornhautnerven beim Menschen.) Annal. di Ottalm. 1913. H. 3. — 1403.
Verhoeff. Parinauds Konjunktivitis: Eine mykotische Erkrankung, hervorgerufen durch einen bis jetzt nicht beschriebenen fadenförmigen Mikroorganismus. Arch. f. Augenheilk. Bd. LXXV, H. 2 u. 3, S. 207. — 1553.
— Parinauds Konjunktivitis und sein Erreger. Bericht d. intern. med. Kongr. in London 1913. Ref.: Klin. Monatsbl. f. Augenheilk. Sept. 1913. S. 417. — 1065.

Verhoeff. Paral
a Myotic Disease. Conjunctivitis; Undescribed Filamen a Hitherto of Ophthalm. Vol. X anism. Arch.
— Sclerosis of the lig. — 1066. relation to Glaucoma. and its Ligamentum pectinatum ge des ziehung zu Glaukom.) Jou Be-Med. Ass. 21. Sept. 1912. — 793.
— Some simple attachments for electr handlamps. (Einfache Vorrichtungen für elektrische Handlampen.) Ophthalm. Record. June 1913. — 921.
— The Effect of Chronic Glaucoma on the Central Retinal Vessels. — 794.
— The experimental production of Sclero-Keratitis and chronic intraocular Tuberculosis. Arch. of Ophthalm. Vol. 42, Nr. 5. — 1360.
— Treatment of acute Dakrocystitis. Journ. Amer. Med. Ass. Meh. 8. — 206.
— Über sulzige Skleritis. The ophthalm. 1913. S. 2. — 290.
Verrey. Résorption spontanée de cataracte sénile. Arch. d'ophtalm. T. XXXIII, S. 566—573. — 1148.
Verrey-Westphal. Anomalie congénitale de l'iris. Arch. d'ophtalm. T. XXXIII, S. 744—750. — 1404.
— Recherches sur l'action des sels de Zinc dans la conjonctivite diplobacillaire. Annal. d'oculist. T. CL, S. 165—182. — 895.
Verwey. Die Wundnaht mittels Plumbierung in der Augenheilkunde. Nederl. Tijdschr. voor Geneesk. I. 12. — 196.
Verzár, Fritz u. Igersheimer. Zur Pathogenese der Methylalkohol- und Atoxylamblyopie. Arch. f. Augenheilk. Bd. 75, S. 27. — 857.
Villard. Traitement chirurgical de l'entropion sénile de la paupière inférieur par le procédé de A. Terson. Resultats éloignés. Ibid. S. 321. — 640.
Vinsonneau. Le tétanos consécutif aux traumatismes orbito-oculaires. Arch. d'ophtalm. T. XXXIII, S. 418 bis 425. — 1261.
Viterbi. Tumori del globo oculare. Turin 1913. 232 S. — 1279.
Vogt, A. Demonstration eines elektromotorisch betriebenen und modifizierten Elliotschen Trepans. 39. Vers. d. ophthalm. Gesellsch. Heidelberg. 1913. — 85.
— Demonstration eines von Rot befreiten Ophthalmoskopierlichtes. 39. Vers. d. ophthalm. Gesellsch. Heidelberg. 1913. — 86.
— Einige Augenverletzungen durch Brillenglasscherben. Zentralbl. f. Augenheilk. Jahrg. 36, S. 354. — 460.
Vogt, A. Herstellung eines gelbblauen Lichtfiltrates, in welchem die Macula centralis in vivo in gelber Farbe erscheint, die Nervenfasern der Netzhaut u. andere feine Einzelheiten derselben sichtbar werden, und der Grad der Gelbfärbung d. Linse ophthalmoskopisch nachweisbar ist. v. Graefes Arch. f. Ophthalm. 84. Bd., S. 293. — 589.
Nachtrag zu meiner Mitteilung: Willliche Erzeugung u. Beseitigung von ergehenden Blendungsskotomen der Fixation einer grellen Fläch Arch. f. Augenheilk. Bd. S. 227. 455.
— Willkürlic rzeugung u. Beseitigung v. vorüberg den Blendungsskotome während der xation einer gelbe Fläche. Arch. ugenheilk. Bd. S. 41. — 590.
Voigt. Analytische Ursuchungen über die Fluoreszenz der nschlichen Lin- und der Linse des ndes. Klin Monatsbl. f. Augenheilk LI. 191 Febr. S. 129. — 348.
— Herstellung eines gelbbl n Lichtfiltrates, in welchem die ula centralis in vivo in gelblicher F bung erscheint, die Nervenfasern der Netzhaut und andere feine Einzelheiten rselben sichtbar werden, und der Grad r Gelbfärbung der Linse ophthalm kopisch nachweisbar ist. v. Graefes rch. f. Ophthalm. Bd. 84, H. 2, S. 29. —347.
Voland. Über isolierte tuberkulö Herderkrankung der Chorioidea, m Ausheilung des tuberkulösen Pr zesses. Inaug.-Diss. Tübingen. — 768.
Vollert. Zur Therapie des Hor deolum und der Blepharitis ciliaris mit Hi istopin. Münch. med. Wochenschr. Bd. 60. S. 1658. — 1016.
Vossius. Iritis tuberculosa am Auge. Med. Gesellsch. in Giessen 1913. — 1115.
— Mitteilungen über die Aqua ze Vereinig. hessischer u. hess.-nassau Augenärzte. Klin. Monatsbl. f. A heilk. März. S. 380. — 87.
— Orbitalverletzung. Med. Ges. Gi 20. Mai 1913. — 1262.
— Über einen Fall von beiderseitigen metrischen Lipomen im inneren Au winkel. 39. Vers. d. Ophthalm. Ge schaft in Heidelberg. — 197.

Waardenburg, P. J. Untersuch beim Menschen über die Erblichkeit physiologischen u. pathologischen Me malen des Auges. Inaug.-Diss. Utre 1913. — 948.
Wachtler. Schwere Lederhautrupt (Dauerheilung mit normaler Funkti

Med. Klinik. Jahrg. 9, Nr. 3, S. 100. — 461.
Waetzold. Über das Molluscum contagiosum. Berl. ophthalm. Gesellsch. Juni. —. 641.
Wagenhäuser. Anatomische Untersuchungen bei acht Fällen von Linsenluxation. Inaug.-Diss. Tübingen 1912. — 760.
Wagenmann. Die Verletzungen des Auges mit Berücksichtigung der Unfallversicherung. v. Graefe-Saemisch, Handbuch d. ges. Augenheilk. Lief. 225—7. — 15.
— Glioma retinae mit temporärer Phthisis bulbi. Erste Zusammenkunft d. Verein. südwestdtsch. Augenärzte. Klin. Monatsblätter f. Augenheilk. Jahrg. 51, S. 76. — 419.
— Über Frühstadium v. Aderhautsarkomen. Vereinig. südwestdtsch. Augenärzte. Sitz. v. 7. Dez. 1912. Ref. Klin. Monatsbl. f. Augenheilk. Bd. 51. Jan. S. 92. — 359.
— Über indirekte Bulbusläsionen nach Orbitalkugelschuss. Vereinig. d. südwestdtsch. Augenärzte. Klin. Monatsbl. f. Augenheilk. Jahrg. 51, S. 76. — 462.
Waldmann. Die Diathermie in der Augenheilk. 9. Jahresvers. d. ungar. ophthalm. Gesellsch. in Budapest. — 1361.
Walker, Cl. B. Some new instruments for measuring visual-fielddefects. (Neue Hilfsmittel zur Skotommessung.) Arch. of Ophthalm. Bd. 42, Nr. 6. — 1372.
Walker (Greeff). Guide tho the microscopic examination of the eye London 1913. (Englische Übersetzung des Greeffschen Abrisses.) — 1280.
Wallis. Interstitial Keratitis treated by Salvarsan. The ophthalm. 1913. S. 342. — 717.
— The Restoration of the Anterior chamber after Elliots operation. The Ophthalm. S. 594. — 1662.
de Watripont. Contribution à l'étude des rapports bactériologiques et histologiques entre les affections lacrymales et les affections nasales. Communication faite au Congrès de Londres, aout 1913. La Clin. 8. Nov. 1913. — 1509.
Webster, D. A case of sarcoma of the orbit. Med. Record. 17. Aug. — 664.
Weeks, J. E. A case of endothelial sarcome of the orbit. Trans. Amer. ophthalm. Soc. 1912. — 667.
— Keratoconus with Reports of Cases. Arch. of Ophthalm. Vol. XLII, Nr. 5, Sept. 1913. — 1577.
— Some cases illustrating ocular disturbanees due to disease of the nose and accessory sinuses. N. Y. State Journ. of Med. Okt. 1912. — 668.
Weeks, J. E. Wiederherstellung des Bindehautsackes bei Schwund der Orbita. Ibid. Sept. S. 369. — 1045.
Weekers. La thermothérapie des ulcères progressifs de la cornée. Arch. d'ophtalm. T. XXXIII, S. 681—692. — 1576.
— Les snydromes oculo-sympathiques. Le Scalpel. 18. Mai. — 666.
— Recherches experimentales sur la thermothérapie des ulcères progressifs de la cornée. Soc. belge d'ophtalm. Gent. 2.—3. Aug. — 896.
— Sarcome de l'orbite. Annal. de la Soc. médico-chirurgicale de Liège. Mai. — 665.
Wegner. Über Netzhautablösung. Diss. Greifswald. — 1220.
Wehofer. Farbenhören (chromatische Phonopsien) bei Musik. Zeitschr. f. angewandte Psychologie. Bd. VII, S. 1. — 981.
Weidler, W. B. Keratitis neuroparalytica after removal of the Gasserian ganglion. (Neuroparalytische Keratitis nach Entfernung des Ganglion Gasseri. N. Y. State Journ. of Med. Okt. 1912. — 718.
— Pemphigus of the conjunctiva. (Pemphigus der Bindehaut. Journ. Amer. Med. Ass. 21. Sept. 1912. — 693.
Weill. Ein Fall von pulsierendem Exophthalmus; zugleich Demonstration eines Apparates für die Karotiskompression. Berl. klin. Wochenschr. 36, S. 1685. — 1046.
— Les symptomes révélateurs de l'azotémie. Annal. d'oculist. T. CXLIX, S. 356 bis 378.
— Über Operation des Altersstares mit der Lanze. Klin. Monatsbl. f. Augenheilk. LI. Jan. 1913. S. 1. — 349.
Weiss. Ein eigenartiger ophthalmoskopischer Befund (angeb. lokale Sklerose der Aderhautgefässe eines Auges). Wochenschrift f. Ther. u. Hygiene d. Auges. H. 1. — 1643.
Wendler. Augenschädigungen bei Sonnenfinsternis. Inaug.-Diss. Tübingen. — 1263.
Wenig, Jaromir. Der Albinismus bei den Anuren nebst Bemerkungen über den Bau des Amphibien-Instrumentes. Mit 13 Abb. Anat. Anzeiger 1913. Bd. 43, Nr. 5, S. 113. — 117.
Werdenberg. Blendungsretinitis nach Sonnenfinsternisbeobachtung. Zeitschr. f. Augenheilk. Bd. 30, S. 279. — 1696.
Werner, L. Congenital abnormality of retinal vessels in the macular region. Trans. ophthalm. Soc. U. Kingdom. 1912. Bd. 32, S. 307. — 118.
— Congenital anomaly of the iris, probably originating in a capsulo-pupillary mem-

brane. Trans. ophthalm. Soc. U. Kingdom. 1912. Bd. 32, S. 306—307. — 119.
Werner, H. Ein Phänomen optischer Verschmelzung. Zeitschr. f. Psychologie. Bd. 66, S. 263. — 982.
Werner, Fr. Über symmetrische Gummibildung der Orbita. Samml. wissensch. Arbeiten. H. 12. Langensalza, Wendt u. Klauwell. — 1529.
— Untersuchungen über den blinden Fleck. Pflügers Arch. f. d. ges. Physiol. Bd. 153, S. 475. — 983.
Wernecke. Über die Neurorezidive nach Salvarsanbehandlung. Zeitschr. f. Augenheilk. H. 5, S. 434. — 519.
Wernicke. Vordere und hintere Skleralruptur. Strassburger militärärztliche Gesellsch. 8. Mai u. 21. Juni 1913. — 1264.
Wescott, C. D. Flat Sarcoma of choroid. (Flächensarkom der Chorioidea.) Trans. Amer. Ophthalm. Soc. 1912. — 769.
Wessely. Die Behandlung des Ulcus serpens mit dem Dampfkauter, sowie neue Versuche in der Therapie der Dakryocystitis. (Ref.) Med. Klinik. Nr. 14, S. 560. — 720.
— Die Kurve des Augendrucks. 85. Vers. dtsch. Naturf. u. Ärzte. Wien. 21. bis 28. Sept. — 958.
— Weitere Erfahrungen in der Behandlung des Ulcus serpens mit dem Dampfkauter und der Dakryocystitis mit Jodtinkturinjektionen. 39. Zusammenkunft d. ophthalm. Gesellsch. in Heidelberg. — 291.
— Zur Frage der anaphylaktischen Erscheinungen an der Hornhaut. Klin. Monatsbl. f. Augenheilk. April. S. 508. — 719.
— Zur Unterscheidung rechts- und linksäugiger Eindrücke. 85. Vers. dtsch. Naturf. u. Ärzte. Wien. — 984.
— Zur Wirkungsweise des Eserins. Zentralbl. f. prakt. Augenheilk. S. 303. — 897.
West. Die Eröffnung des Tränensackes von der Nase aus in Fällen von Dakryostenose. 39. Vers. d. ophthalm. Gesellsch. in Heidelberg. — 207.
— Die Physiologie der Tränenwege. Berl. ophthalm. Gesellsch. Juli. — 649.
— Zur Operation der Dakryostenose. Berl. klin. Wochenschr. Nr. 16, S. 749. — 648.
Weve. Der Lichtsinn von Periophthalmus kolreutheri. Ein Beitrag zur Kenntnis des Lichtsinnes der Fische. Arch. f. vgl. Ophthalm. III. S. 265. — 591.
Whitnall. Der Einfluss der Form der Orbita auf das Auge. The ophthalm. review. 1913. S. 34. — 167.
— Die Beziehungen des Tränennasenkanals zur Kieferhöhle und die Bildung der Fossa lacrimalis. The ophthalm. review. S. 33. — 208.
Whitham. Versuche über die Ausscheidung der Salizylsäure in die Augenflüssigkeiten. Ophthalmoscope. 1913. S. 71. — 63.
Wibaut, F. Cataracta traumatica mit Brechungsveränderungen während der Aufhellung. Nederl. Tijdschr. voor Geneesk. 1913. II. Nr. 15. — 1631.
Wibo. La cautérisation carbonique dans le traitement de l'ophthalmie granuleuse. Annal. d'oculist. T. CXLIX, S. 172—183. — 254.
— Une modification au traitement de la Kératite parenchymateuse hérédo-spécifique et des ulcères spécifiques tertiaires de la cornée. La Revue clin. 1. août 1913. — 1090.
Wicherkiewicz. Eine neue Ptosisoperation. Intern. med. Kongr. London Klin. Monatsbl. f. Augenheilk. Sept. S. 414. — 1017.
— Sur l'implantation de la peau dans la capsule de Ténon après l'énucléation. Soc. belge d'ophtalm. Gand. August. — 1047.
— Traumatische Ausstossung der Linse aus dem Augapfel. Zentralbl. f. prakt. Augenheilk. XXXVII. April. S. 108. — 761.
— Weitere Erfahrungen über meine Gittersklerotomie. 39. Zusammenkunft d. ophthalm. Gesellsch. in Heidelberg. — 387.
Wiegmann, E. Ein eigenartiger Irisbefund: angeborene Spaltung in zwei Blätter. Mit 2 Abb. Klin. Monatsbl. f. Augenheilk. 1913. Dez. S. 697. — 1405 u. 1605.
Wilbrand. Die Theorie des Sehens. 31 S. Wiesbaden 1913. — 1281.
Wilbrand-Saenger. Die Neurologie des Auges. Bd. V. Die Erkrankungen des Optikusstammes. Wiesbaden 1913. — 16.
Wilde. Netzhautablösung nicht Unfallfolge. Med. Klinik. Nr. 42, S. 1740. — 1697.
Wilkinson u. Pooley. Ein Fall von temporärer totaler Erblindung d. linken Auges infolge Druckes von seiten einer Cyste der linken Kieferhöhle auf den N. opticus. Schnelle Wiederherstellung des Sehvermögens nach Operation. The ophthalm. Review. S. 130. — 658.
Williams, C. Heterochromia iridium. (Verschiedenfarbige Iris.) Ophthalm. Record. July 1913. — 1606.
Winkler. Über Mitempfindungen. Jahresvers. d. intern. Vereins f. med. Psychol. u. Psychother. Wien. Sept. — 1456.

Wirths, M. Über angeborene Hornhautstaphylome. Beiträge zur Augenheilk. (Deutschmann.) 1913. H. 86. — 949.
Wirtz, R. Über Beziehungen der rheumatischen Augenerkrankungen zur „sekundären" Tuberkulose. Klin. Monatsbl. f. Augenheilk. Mai. S. 607. — 495.
Wisselink, G. H. Ein Fall von Contusio bulbi. Nederl. Tijdschr. voor Geneesk. 1913. II. Nr. 22. — 1733.
Wissmann, R. Beurteilung von Augensymptomen bei Hysterie. 85. Vers. dtsch. Naturf. u. Ärzte. Wien. 21.—28. Sept. 1913. — 868.
— Die Stellung der Hysterie in der Augenheilkunde. Klin. Monatsbl. f. Augenheilk. Aug. 1913. S. 249. — 867.
— Über Pilzkonkremente im Tränenkanälchen, zugleich ein Beitrag z. Frage der Streptotricheen. Klin. Monatsbl. f. Augenheilk. LI. März. S. 287. — 209.
Wittich, W. Über Beteiligung der Tränenröhrchen an der Tuberkulose des Tränensackes. Klin. Monatsbl. f. Augenheilk. Mai. S. 577. — 650.
Wölfflin. Wie kann man das Rotwerden von Eserinlösungen vermeiden? Klin. Monatsbl. f. Augenheilk. März. S. 349. — 89.
Wolf. Die Areflexie der Kornea bei organischen Nervenkrankheiten. Arch. f. Psychiatrie u. Nervenkrankh. Bd. 52, H. 2, S. 176. — 1578.
Wolff, R. Die Areflexie der Kornea bei organischen Nervenkrankheiten. Arch. f. Psychiatr. Bd. 52, H. 2. — 1321.
Wolff, H. Über neue ophthalmoskopische Untersuchungsmethoden. Zeitschr. f. Augenheilk. März. S. 216. — 88.
Wolff, L. K. u. Rachat, G. F. Augentuberkulose u. ihre Behandlung. Nederl. Tijdschrift voor Geneesk. 1913. II. Nr. 6. — 888.
Wolffberg. Ein bemerkenswerter Fall von Ophthalmia electrica. Wochenschr. f. Ther. u. Hyg. d. Auges. 1913. Nr. 24. — 463 u. 837.
— Fibrolysin gegen Strikturen des Tränennasenkanales. Wochenschr. f. Ther. u. Hyg. d. Auges. Nr. 44. — 1362 u. 1510.
— Gebühren für augenärztliche Verrichtungen bei Krankenkassen. (Vorschläge des Verf. für Breslau.) Wochenschr. f. Ther. u. Hyg. d. Auges. Nr. 47. — 1282.
Wood. On Pseudoneuritis. The ophthalm. 1913. S. 530. — 1719.
Worthington, Major H. Report of a case of mumps with interesting ocular complications. Ophthalmology. April 1913. — 496.
Würdemann, H. V. Spontaneous dislocation of the lenses, with reports of a case exhibiting the pathological anatomy of the ligament of Zinn. (Kasuistisch, Operation gelingt auf beiden Augen.) Ophthalm. 1913. Bd. 10, S. 82. — 1406.
Wyler, J. S. Enucleation under ciliary ganglion anaesthesia. (Enukleation mit Anästhesie des Ciliar-Ganglions.) Ophthalm. Record. June 1913. — 922.

Yamaguchi. Xanthopsie bei Santoninmissbrauch. Klin. Monatsbl. f. Augenheilk. Juli. S. 46. — 869.

Zade. Die Bedeutung des Anaphylatoxins und des art- und körpereigenen Gewebssaftes für die Pathologie, speziell die des Auges. (Auseinandersetzung mit Dold und Rados über die Bezeichnung „Anaphylatoxin".) Dtsch. med. Wochenschr. Nr. 42, S. 2047. — 1363.
— Kasuistischer Beitrag z. metastatischen Ophthalmie. Arch. f. Augenheilk. Bd. 85, H. 2, S. 294. — 1150.
— Metastatische Ophthalmie. Dtsch. med. Wochenschr. 1912. Nr. 3, S. 144. — 42.
— Untersuchungen über Anaphylaxie am Auge. 39. Vers. d. ophthalm. Gesellsch. Heidelberg. 1913. — 64.
Zani. Azione terapeutica del Jequirity in caso di epitelioma del limbus corneale. (Therapeutische Wirkung des Jequirity in einem Falle von Epitheliom des Limbus corn.) Annal. di Ottalm. f. 7. 1912. — 292.
Zani, Desiderio. La neurite ottica nel decorso dell' allatamento. (Die Sehnerven-Neuritis in der Periode des Stillens. Annal. di Ottalm. 1913. H. 4. — 1720.
— Ulteriore contributo alla casistica del fondo albino puntato con emeralopia congenita. (Weitere Beiträge zur Kasuistik des punktierten albinischen Augenhintergrundes mit angeborener Hemeralopie.) Annal. di Ottalm. 1913. H. 1. — 1698.
— e Del Lago. Infantilismus durch Hypophysentumor. Annal. di Ottalm. 1912. H. 7. — 43.
— — Reperto anatomico in un caso d'infantilismo da tumore épofisario. (Anatom. Befund in einem Fall v. Infantilismus infolge von Hypophysentumor.) Annal. di Ottalm. H. 4. 1913. — 1305.
Zeeman, W. P. C. Das Sehen der Einäugigen. Nederl. Tijdschr. voor Geneesk. 1913. I. 11. — 157.
Zentmayer, W. A case of plexiform Neurofibroma, involving the orbit. Trans. Amer. ophthalm. Soc. 1912. — 669.

Zeyner u. Elschnig. Cataracta nigra. Zeitschr. f. Augenheilk. 1913. Bd. 29, S. 401. — 741.

Zieler. Inoperables Karzinom des Lidwinkels und konservative Therapie. Würzburger Ärzteabend. Münch. med. Wochenschr. Bd. 31, S. 1748. — 1018.

Zimmer. Traitement simple de la dacryocystite. La clin. ophtalm. T. XIX, S. 382—383. — 1027.

— Ursachen der Inversionen mehrdeutiger stereometrischer Konturenzeichnungen. Zeitschr. f. Sinnesphysiol. Bd. 47, S. 106. — 158.

Zimmermann. Zur Immunkörpertherapie der tuberkulösen u. skrofulösen Augenerkrankungen. Wochenschr. f. Ther. u. Hyg. d. Auges. Nr. 39. — 1364.

Zipes. Die im Anschluss an die Sonnenfinsternis beobachteten Fälle v. Blendung. Inaug.-Diss. Königsberg. — 1265.

Zorab. Aqueoplastik. The ophthalm. 1913. S. 211. — 1191.

Zydek. Über die Erblichkeit der Alterskatarakt. Inaug.-Diss. Rostock. 1913. — 1632.

Alphabetisches
Sachregister des Literaturberichtes 1913.

Die Zahlen bedeuten die Nummer des Referates.

A.

Aalblutkonjunktivitis (Conj. ichthyotoxica). Takashima 1063.
Abbildungskonstanten, Sampsons graphische Ableitung und deren Anwendung auf die Fernrohrbrille. Ergellet 1459.
Abderhaldens Dialysierverfahren in der Augenheilkunde 505, 1588.
— — und Keratokonus. v. Hippel 1076.
— Reaktion in der Augenheilkunde. Fischer 1072.
Abderhalden, Untersuchungsmethoden nach — in der Augenheilkunde. Gebb 50, 745.
Abduzenslähmung, doppelseitige, und Akkommodationslähmung nach Diphtherie. Lataillade 1005.
— nach Alkoholinjektion, ausgeführt wegen Neuralgia trigemini. Fejér 612.
— postdiphtherische. Ruther 35.
— verzögerte und vorübergehende, nach Schädelbasisfraktur. Dutoit 1469.
— und Stauungspapille bei Chlorose. Meller 859.
Abduzensläsionen rhinogenen und otogenen Ursprungs. Onodi 1311, 1475, 1522.
Abduzens, Nervenstamm. Seine Beziehungen zur Keilbeinhöhle. Sluder, Fr. 1525.
Abflachung partieller Hornhautstaphylome (Operationsmethode). Dimmer, F. 1070.
Ablatio chorioideae nach Elliotscher Trepanation. Schur 1185.
— — und Sphinkterrisse. Beitrag zur Entstehung. Davids 324.
— iritis, traumatische. Beiträge zur Kenntnis der pathol. Anatomie. Ask 1116.
— retinae. Kümmell 403.
— — Wegner 1220.
— — Behandlung. Birch-Hirschfeld 390.
— — Behandlungsresultate. Darier 1673.
— — bei schwerer eitriger Chorio-Retinitis aus bisher nicht bekannter Ursache. Hess 1203.
— — durch retro-retinale organisierte Blutung. Hoorens 800.
— — Erbliche Erkrankung der Netzhaut, unter dem Bilde der Ablösung verlaufend. Pagenstecher 1211, 1688.
— — Erfahrungen mit Sclerectomia prae-aequatorialis. Holtb, S. 398.
— — Erfolge bei der Behandlung. Emanuel 1675.
— — geheilt durch Sklerektomie. Aurand 1668.
— — idiopathische. Entstehung durch körperliche Anstrengung? Pfalz, G. 1689.
— — myopische, Heilung. Teulières 416.
— — nicht Unfallfolge. Wilde 1697.
— — operative Behandlung. Elschnig 1197.
— — pathol. Anatomie. Ischreyt 401.
— — Rundfrage über die Resultate der ausgeführten Behandlung und eine neue Theorie. Vail 1219.
— — und Glaukom. de Hoor, Ch. 377.
— — — Tuberkulose. v. Hippel 397.
— — — — als Ursache. v. Hippel 728.
— — Untersuchung über die Resultate der bisher üblichen Behandlungsweise und eine neue Theorie. Vail 418.
— — Zur Heilung. Deutschmann 1674.
Ablenkung, vertikale, durch partielle Tenotomie eines Rectus lateralis. Harman 175.

Ablepharie, teilweise, mit Verschiebung des Tarsus durch Trauma. Prevedi 455.
Abrasio, kaustische, der Granulationen, bei Conjunctivitis trachomatosa. Rochon-Duvigneaud et Onfray 248.
Abszessbildung an der Hornhauthinterfläche und Anatomie des Diplobazillengeschwürs. Löwenstein 270.
Abszess des Gehirns nach chronischer Mittelohreiterung. Manasse 33.
— Ringabszess, innere Skleralruptur. Nachtrag. Stölting 1088.
— des Gehirns mit akuter Erblindung. Pagenstecher u. Tilp 1233.
— — — und akute Erblindung. Pagenstecher 1312.
Absorption ultravioletten Lichtes durch die Tränenflüssigkeit. Lindahl 1440, 1500.
Abstandsmesser der Pupillen. Helmbold 1589.
— zur Messung des Abstandes des augennahen Brillenscheitels vom Hornhautscheitel. Spanyol 916.
Achromatische Brillenlupe schwacher Vergrösserung. v. Rohr u. Stock 82.
Achromatopsie, totale, kongenitale. Cantonnet 573.
Adam-Stokessches Syndrom nach Salvarsaninjektion wegen luetischer Optikusatrophie. Fradkine 1334.
Adaption für Farben. Edridge-Green 141.
Adduktion des Bulbus und angeborene Retraktionsbewegungen. Elschnig 173.
Adenomatöses Kankroid des Tarsus. van Duyse, M. G. 1485.
Adrenalinwirkung auf das Auge. Mattirolo e Gamma 309.
Ägypten, Augenärztliche Fortschritte. Mc. Callan 839.
Äquatorialruptur der Sklera, traumatische. Knapp, A. 1725
Äthylhydrocuprein bei Ulcus corneae serpens. Goldschmidt 1335, 1562. — Schur 1356, 1575.
Äthylenchlorid, Augenveränderungen. Erdmann 47.
Affe, Experimentelle sympathische Ophthalmie. Deutschmann 1327.
Akoin- und Quecksilberzyanidinjektionen, subkonjunktivale. Jones 78.
Akne (Nebenakne) des Auges. Holodynski 28.
— rosacea des Gesichts und Schädigungen der Kornea. Bailiart u. Blutel 1067.
Akkommodation, Beziehungen zum Astigmatismus. Markbreiter, J. 1464.
Akkommodationsapparat, Anatomie und Physiologie. Mawas 989.
— bei Reptilien. Fritzberg 594.
Akkommodationslähmung, postdiphtherische. Auerbach 1457. — Lataillade 1005.
— — zwei anormale Fälle. Farnarier 593, 987.
Akkommodation und Konvergenz. Roelofs, C. Otto 601.
— — monokulares Tiefensehen. van Eysden, J. 964.
— — Tiefenlokalisation und die scheinbare Grösse der Sehdinge. Ascher 418.
— — Alter. Clarke 985.
Akkommodationswerte aller Alter. Duane, A. 592.
Aktinomykose des Sehorgans. Rosenhauch 1058.
— — Sphenoids. Galliard et Masson 1296.
Aktionsströme der Augenmuskeln bei Ruhe des Tieres und bei Nystagmus. Hoffmann 1003.
— — Netzhaut bei Reizung mit homogenen Lichtern. Brossa u. Kohlrausch 1421.
— und verschiedene Wirkung einzelner Spektrallichter auf die Tiernetzhaut. Brossa u. Kohlrausch 1420.
Akustisch-chromatische Synopsien. Langenbeck 150.
— — — bei Musik. Wehofer 981.
Akustische Wahrnehmungen und Farbenbegleitungen. Pfister 977.
Albinischer Augenhintergrund, punktierter, mit angeborener Hemeralopie. Zani, D. 1698.
Albinismus bei den Anuren. Wenig, J. 117.
Albinotisches Auge, menschliches, Anatomie. Elschnig 93.
— — ophthalmoskopischer Befund der Area centralis. Ichikawa 1204.
Albinotische und normal pigmentierte Iris. Fuchs, E. 544.
Albuminurische Retinitis. Parisotti 407.
Aldehyde, Experimentelle Augenhintergrundsveränderungen. Leber, A. 882.
Alkaloide der Chinarinde, Hornhautanästhesie. Morgenroth u. Ginsberg 55.
Alkoholinjektion in den N. maxillaris wegen Neuralgie des Gesichts und Keratitis neuroparalytika. van Lint 289, 704.
— — ein chronisches Sinusempyem mit temporärer toxischer Amaurose und Lähmung. Friedman, L. 482.

Alkoholinjektion wegen Neuralgia trigemini und Abduzenslähmung. Fejér 612.
Alkoholische reflektorische Pupillenstarre. Mees, R. 731.
Alkohol (Methyl-) amblyopie. Igersheimer u. Verzár, F. 857.
— — — (nach Inhalation). Tyson, H. 865.
Alkoholsterilisation schneidender Augeninstrumente. Possek 914.
Allgemeinleiden und Neuritis retrobulbaris. Langenbeck 1306.
Alter, alle, normale Akkommodationswerte. Duane, A. 592.
Alterseinfluss auf Akkommodation. Clarke 985.
— auf den Verlauf anaphylaktischer Hornhautentzündung. Köllner 1339.
Altersveränderungen, Sklerosen und Thrombosen der Zentralgefässe. Gilbert 1200.
Amaurose, kongenitale, oder wenigstens sehr frühzeitig erworbene, infolge von Encephalitis beider Okzipitallappen. Uhthoff 1718.
— durch Chinin. Terrien et Aubineau 1319.
— nach Chinin. Terrien et Aubineau 1319.
— 32tägige, mit Ausgang in Heilung bei akuter retrobulbärer Neuritis. Augstein, C. 429.
— 8tägige, bei retrobulbärer Neuritis und schwerste Gehörerscheinungen als Folge von infektiöser, multipler Neuritis. Cramer 422.
— temporäre, toxische, sowie Lähmung nach Alkoholinjektion in ein chronisches Sinusempyem. Friedmann, L. 482.
— zentrale, kongenitale (?), mit doppelseitiger Schrumpfung und Verkleinerung des Hinterhauptlappens. Uhthoff 417. 1239.
Amaurotische Idiotie, spätinfantile, mit Kleinhirnsymptomen. Bielschowsky 1700.
Amblyopie (Aspirin-). Jacobs, M. 1302.
— infolge von Methylalkoholinjektion. Tyson, H. 865.
— (Methylalkohol- und Atoxyl-). Igersheimer u. Verzár 857.
— (Schiel-) und hochgradiger traumatischer Astigmatismus des anderen Auges. Seidel 602.
— (Tabaks-) mit sensorischem Pupillenreflex. Dorrell, A. 1584.
— toxische Tabaks-. Foster, M. Lankton 853.
Amblyopia sympatica (maligna?). Perlmann 362.
Amblyostoma, Lokalisation der Optikusanlage und Besprechung gewisser Augenanomalien. Stockard, Ch. R. 1398.
Ameisen, Stirnaugen. Cäsar, C. J. 92.
Amphibienauge, Transplantation. (Synchrone Metamorphose.) Uhlenhuth 947.
— transplantiertes, und Einfluss des Wirts. Uhlenhuth 518.
Amphibienintegument und Albinismus bei den Anuren. Wenig, J. 117.
Amphibien, morphologische Untersuchungen über den Lidapparat. Maggiore 98.
— und Reptilien, rudimentäre Sehorgane. Hanke, V. 547.
Ampullen des Labyrinthes einer Taube, Wirkung von Kälte und Wärme auf die einzelnen, festgestellt mit Hilfe neuer Methoden. Popp 621.
Amsterdam, Aufspüren unbehandelter Trachomkranker. Sajét, B. H. 249.
Amyloiddegeneration der Konjunktiva. Ishihara 1053.
— — — und des Tarsus. Poppen 1057.
Anabas scandens, über das Lig. anulare in der Vorderkammer. Kolmer, W. 934.
Anachronismus, interessanter, Jesuskind mit der Brille. Greeff 843a.
Anämie, schwere, mit Herderscheinungen im Gehirn. Knoch 1304, 1707.
— — mit spontanen Ekchymosen der Conjunctiva palpebralis. Péchin 490.
Anämischer Fundus. Salzmann, M. 37.
Anästhesie (Kokain-), lokale, eine praktische Anwendungsweise. Jocqs 77.
— der Hornhaut durch Chinaalkaloide. Morgenroth u. Ginsberg 55.
— — — Mechanismus. Morgenroth u. Ginsberg 1347.
— des Ciliarganglions bei Enukleation. Wyler, J. S. 922.
— lokale, am Auge mit besonderer Rücksicht auf Eusemin. Adler 520.
— — Anwendung bei Exenteratio orbitae. Seidel 220.
— — Lehrbuch. Hirschel 8.
— — bei Operationen des Gesichts und des Auges. Robert u. M. Danis 900, 1366.
Analphabeten, neue Tafel zur Bestimmung von Sehschärfe und Refraktion. Döllner 1367.
Anaphylaktische Entstehung der sympathischen Ophthalmie. Cramer 1156.
— — der sympathischen Ophthalmie und Auftreten von komplementbindenden Antikörpern nach Vorbehandlung mit arteigenen Gewebszellen. Rados 1352.
— Erscheinungen an der Hornhaut. Wessely u. v. Szily 719.

Anaphylaktische Uveitis. Fuchs, A., 876.
— Hornhautentzündung, besonders Einfluss des Lebensalters auf ihren Verlauf. Köllner 1339.
— Versuche mit Augenbakterien. Grüter 51.
Anaphylatoxin und art- und körpereigener Gewebssaft für die Pathologie, speziell die des Auges. Dold u. Rados 872. — Zade 1363.
Anaphylaxie am Auge. Zade 64.
— durch Linseneiweiss. Römer 57. — Römer u. Gebb 58, 343.
— in der Augenheilkunde. Grüter 878, 746. — v. Szily jun. 62. — Literatur Wessely u. v. Szily 719.
— intraokuläre, bei Anwendung des Rinder- und Hammelglaskörpers als Antigen. Trubin 894.
— und ihre Beziehungen zur Augenheilkunde. Morax 886. — v. Szily 892.
Anastomosen, arterio-venöse. Scheibenförmige Entartung der Makula. Masso 405.
Anchylostomiasis mit Augenkomplikationen unter besonderer Berücksichtigung der Kataraktentstehung. Phinizi-Calhoun 340.
Anencephalie und Zyklopie. Josephy, H. 1387.
Aneurysma, arterio-venöses, der Carotis communis und Jugularis interna. Stübel 1526.
— — der Carotis interna mit Exophthalmus. Ferruccio, A. 1515.
— (venöses) der linken Orbita. Brandès 1512.
Anforderungen an das Auges bei Einstellung in verschiedene Berufe. Huettemann 470.
Angewöhnung, Bestimmung und Bewertung im augenärztlichen Gutachten. Axenfeld 445.
Angioma cavernosum der Orbita. Dupuy-Dutemps 1513. — Lagrange 1519.
— — des oberen Augenlids. Exstirpation und Plastik. Struychen, H. J. L. 1015.
— palpebrale. v. Lint 1490.
Angiomatose der Retina (sogen. v. Hippelsche Erkrankung). Stern 1218. — Darrier 1672.
— — (sogen. v. Hippelsche Netzhauterkrankung), über das Wesen. Meller 1210.
Angiom der Orbita (abgekapseltes) Operation nach Krönlein. Bugmann 1029.
— der Chorioidea. Salus 1639.
Angio-leuko-sarkom der Chorioidea von seltener Ausdehnung. Teulières 358.
Angiopathia retinae traumatica. Purtscher 456.
Angiosarkom und kugel- und spindelförmiges Melanosarkom der Iris und des Ciliarkörpers. Del Monte 311.
Angoide Pigmentstreifen der Retina. Bayer 389, 1194.
Anilinfarbstoffe, verschiedene, ihre bakterizide Wirkung gegenüber augenpathogenen Keimen und ihre praktische Verwertbarkeit bei äusseren Augenerkrankungen. Löhlein 1343.
Aniridia, beiderseitige komplette; Ektopia lentis, pathologische Exkavation des Sehnerven. Holloway, T. B. 1384.
— congenita mit Cataracta mollis. Blessig 297.
— (Fall). Kobusew 305.
Anisometropische Augen, ihr Schicksal. v. Imre, J., sen. 1461.
— v. Rohrsche Brille, Korrektion einseitiger Aphakie. Löwenstein 1463.
Anomaloskop, Anleitung zur Prüfung des Farbenunterscheidungsvermögens für Bahnärzte. Köllner 582.
Anophthalmie beim Hühnchen. Josephy, H. 1387.
Antigen (Rinder- und Hammelglaskörper als Antigen) und Anaphylaxia intraocularis. Trubin 894.
Antikörper, komplementbindende (Auftreten), nach Vorbehandlung mit arteigenen Gewebszellen, nebst Bemerkungen über die anaphylaktische Entstehung der sympathischen Ophthalmie. Rados 1352.
— komplementbindender, tuberkulöser, Untersuchungen über das Auftreten und die Bedeutung bei Erzeugung experimenteller Hornhaut- und Iristuberkulose am Kaninchenauge zur Differenzierung des Typus humanus und bovinus des Tuberkelbazillus. Schick 1109.
Anuren, Albinismus nebst Bemerkungen über den Bau des Amphibien-integuments. Wenig, J. 117.
Aplasie bzw. Hypoplasie des Irisvorderblattes. Rübel, E. 944, 1108. — Bemerkungen zu der Arbeit Rübels. Streiff, J. 1397, 1602.
— des Irisvorderblattes. Axenfeld 1091.

Aqua zeozoni. Vossius 87.
Aqueoplastik. Zorab 1191.
Areflexie der Kornea bei organischen Nervenleiden. Wolff, R. 1321, 1578.
Argyll-Robertsonsches Zeichen, einseitig, nach Orbitalverletzung. Velter 319. 1114.
Argyrosis der Skleralbindehaut, operatives Verfahren. Komoto 684.
Arsenobenzol, funktionelle Besserung bei Optikusatrophie. Polak 80.
— Besserung von Keratitis parenchymatosa. Liégard 1081.
Arthigon und Iritis. Kreibich 1340, 1591.
Arteriosklerose, wissenschaftliche Grundlagen der Jodkalitherapie. Flury 1333.
Arterien der Retina, Pulsation. Ballanthyne 1669.
Arteria centralis retinae, Embolie nach Paraffininjektion. Sonntag 516.
— — Verschluss. Klinische Untersuchungen. Kohn 1206.
— — — mit bemerkenswertem Befund. Hegner 797.
Art- und körpereigener Gewebssaft und Anaphylatoxin für die Pathologie, speziell die des Auges. Dold u. Rados 872. — Zade 1363.
— und körpereigenes Serum und Gewebssaft. Entzündungserregende Stoffe in denselben. Dold u. Rados 1328.
Arzneimittel- und Giftewirkung auf das Auge. Lewin u. Guillery 472.
Aseptik der Hände. Elschnig 904.
Aseptische Aufbewahrung von Nähten nach der Sterilisation. Bordas 69.
Aspirinamblyopie. Jacobs, M. 1302.
Assoziationsblendung. Isakowitz 149, 400.
Asthenopie in der täglichen Praxis. Sydney Stephenson 14.
Astigmatismus (Biastigmatismus) und dessen Behandlung durch bizylindrische Gläser mit schrägen Axen. Marquez 988.
— Beziehungen zur Gesamtrefraktion des Auges und zur Akkommodation. Markbreiter, J. 1464.
— der Hornhaut, Forschungen über den Hauptmeridian mittels des Polackschen Quadrans. Folinea 160.
— hochgradiger, traumatischer bei Schielamblyopie des anderen Auges. Seidel 602.
Astthrombosen der Vena centralis retinae. Rübel 1690.
Atemreaktion, Untersuchungen über den Farbensinn des Frosches mittels Atemreaktion. Babák 566.
Atonie der Gesamtmuskulatur mit folgender postneuritischer Optikusatrophie. Terrien, Dantrelle et Babonnet 40.
Atoxylamblyopie und Methylalkoholamblyopie. Igersheimer u. Verzár 857.
Atoxylbehandlung der Syphilis und Optikusatrophie. Kalaschnikow, W. P. 510.
Atrophie des Okzipitallappens, doppelseitige, mit zentraler, kongenitaler Amaurose. Uhthoff 1239.
— (Hemi-) facialis. Kalb 1518.
— (Optikus-) bei Atoxylbehandlung der Syphilis. Kalaschnikow, W. P. 510.
— — doppelseitige und Stocke-Adamsches Symptom nach Salvarsaninjektion.
— — einseitige, nach Kompression des Thorax. Le Roux 816.
— — funktionelle Besserung durch Arsenobenzol. Polack 80.
— — hereditäre, familiäre. Guzmann 424.
— — komplizierte, hereditär-familiäre, im Kindesalter. Takashima 1717.
— — lakunäre, und glaukomatöse Exkavation. Nehl 790.
— — nach Atonie der gesamten Muskulatur. Terrien, Babonnet et Dantrelle 40.
— — nach Neuritis. Butler, A. 1701.
— — nach Soaminvergiftung. Elliot 46.
— — nach subkutaner Einspritzung von Olivenöl und Lanolin zur Entfernung von Runzeln. Fischer, W. A. 48.
— — nach Uterusblutungen. Calhoun, F. P. 1290.
Atrophische Augen, Topographie des gebildeten Knochens. Cohen, D. E. 1634.
Atropin, Idiosynkrasie des Auges gegen Atropin. Mc. Enri 1344.
Atropin- und Pilokarpinwirkung auf die Pars ciliaris und Pars iridica retinae. Guglianetti 1101.
Atropin-Vergiftung mit Gehirnsymptomen. Burr, Ch. 480.
Aufhellung einer Cataracta traumatica mit Brechungsänderungen. Wibaut, F. 1331.
Aufspiessen des Auges mit doppelter Perforation. Davids 1242.
Auge, Abortivtherapie und Schulhygiene. Kaz 9.

Auge. Aktinomykose. Rosenhauch 1058.
— Beiträge zur Ernährung. Hamburger 127, 1400.
— Beziehungen zu Infektionskrankheiten. Rusche 860.
— Bedeutung des Anaphylatoxins und des art- und körpereigenen Gewebssaftes für die Pathologie des Auges. Dold u. Rados 872.
— Demonstrationen zum Flüssigkeitswechsel. Heine 128.
— der Wirbeltiere, Lehrbuch der vergleichenden mikroskopischen Anatomie. Franz 465.
— (Enten-), vergleichende Morphologie. Ischreyt, G. 548.
— Entwicklungsgeschichte. Nussbaum 105.
— Embryologische Grundlagen der Missbildungen. v. Szily, A. 116.
— Erblichkeit von physiologischen und pathologischen Merkmalen beim Menschen. Waardenburg 948.
— Experimentelle Übertragung von Tumoren auf das Auge. Hegner 1337.
— Fermentwirkungen am Auge und ihre Beziehungen zur sympathischen Ophthalmie. Guillery 1160.
— juvenile Gefässerkrankung (nach Beobachtungen an Regenbogenhaut, Netzhaut und Sehnerv). Gilbert 393, 1100, 1201.
— lokale Anwendung von Neosalvarsan. Igersheimer 76.
— menschliches, senile Veränderungen. Attias, G. 90.
— Missbildungen, angeborene, Krankheit der sekundären Augenblase als Ursache. Rochat, G. F. 553.
Augenärztliche Fortschritte in Ägypten. Mc. Callan 839.
— Instrumente der Alten. Meyer-Steineg 11.
Augenbakterien, anaphylaktische Versuche mit denselben. Grüter 51.
Augenbecher und primäre Augenblase bei Entwicklung des Seitenauges der Wirbeltiere. Sudnicka 946.
Augenbewegungen, Störungen im Synergismus. Eppenstein 1000.
— und intraokulare Drucksteigerung. Levinsohn 130.
Augenbewegungsstörung bei Vestibularisreizung. Maas 618.
Augenblase, primäre, und Augenbecher bei Entwicklung des Seitenauges der Wirbeltiere. Sudnicka 946.
Augenblase, sekundäre, Krankheit derselben als Ursache von angeborenen Missbildungen am Auge. Rochat, G. F. 553.
Augendruck, Experimentelles über Verminderung. Römer u. Kochmann 1413.
— Experimentelle Versuche über Drucksteigerung. Römer u. Kochmann 1412.
— im Coma diabeticum. Schütz 861.
— Kurve des Augendrucks. Wessely 958.
— Veränderungen durch osmotische Vorgänge. Hertel 953, 1173.
Augendruck-Verminderung bei Coma diabeticum. Hertel 506.
Augendruck und Glaukom. Ruben 1657.
Augenelektrode und Augenirrigator. Bucky 897a.
Augenentzündungen, eitrige, experimentelle und klinische Beiträge zur Serumtherapie derselben. Solm 61.
Augenerkrankungen, Bedeutung der Fäzes- und Urinuntersuchungen bei denselben. Browning 479.
— diphtherische und diphtheroide. Slauk 1060.
— experimentelle und klinische Studien über den Heilwert radioaktiver Strahlen bei denselben. Flemming 502.
— hauptsächliche, in Tripolis. Re Francesco 4.
— infektiöse, Beeinflussung durch Diphtherieheilserum. Darier 871. — Janson 508.
— Mesothoriumbehandlung. Cuperus, N. 899.
— Mesothorium- und Radiumbehandlung. Koster 908.
— nach intravenöser Salvarsaninjektion. Levis, H. J. 910.
— rheumatische, Ätiologie und Behandlung von Augenentzündungen auf „sekundär-tuberkulöser" Basis. Streiff, J. 1317.
— — Beziehungen zur „sekundären" Tuberkulose. Wirtz, R. 495.
— seltenere herpetische und Herpes iritis. Gilbert 302.
— Serum- und Vakzinetherapie. Mayou 511.
— Tuberkulinbehandlung. Bernheimer 870. 1323, 1580.
— und Körpertemperatur. Igersheimer 30.
— Wirksamkeit des Salvarsans bei denselben. Tsujimoto 517.
Augenflüssigkeiten, Ausscheidung von Salizylsäure in dieselben. Whitham 63.

Augenheilkunde, Bedeutung der Anaphylaxie in derselben. v. Szily jun. 62, 892. — Morax 886. — Grüter 746, 878.
— Bruchstücke einer unveröffentlichten deutschen Augenheilkunde vor Bartisch von Königsbrück. Greeff u. v. Haselberg 844.
— Diathermie in der Augenheilkunde. Waldmann 1361.
— gegenwärtiger Stand. Referate über die von den Rednern vertretenen Länder von: Doyne, Hawthorne, v. Grósz, Reeve, Stephenson. 1268.
— Literatur über Anaphylaxie in der Augenheilkunde. Wessely u. v. Szily 719.
— (Tier-), kurzer Abriss der Geschichte. Schleich 845.
— operative, Beiträge. Müller, L. 1083.
— Stellung der Hysterie in derselben. Wissmann 867.
— und Abderhaldens Dialysierverfahren. Fischer 1072. — Gebb 50, 745. — Hegner 505, 1588.
— und Autoserotherapie. Rohmer 513.
— und Röntgentherapie. Stargardt 252.
— Wundnaht mittels Plombierung in der Augenheilkunde. Verwey 196.
Augenherzreflex. Loeper u. Mongeot 488.
Augenhygiene in der Schule und Abortivtherapie des Auges. Kaz 9.
— im gesunden und kranken Zustand des Auges. v. Sicherer 846.
Augeninfektion und Vakzine. Dwyer 501.
Augenirrigator und Augenelektrode. Bucky 897a.
Augenkomplikationen bei Mumps. Worthington, Major, H. 496.
— bei Parotitis epidemica. Bahlmann 478.
— bei sogen. chronischem Gelenkrheumatismus. Stuelp 863.
Augenkrankheiten bei Wehrpflichtigen. Kos 1274.
— durch gonorrhoische Infektion. Cridland 21.
— einige, und Höhe des Hirndrucks. Heine 484.
— und Luetinreaktion nach Noguchi. Löwenstein, A. 32.
— durch ungewohnte Lichtreize. Parsous 1142.
Augenleiden, Lichttherapie. Schanz 891, 1354.
Augenmuskelkerne, Hypoplasie in ihrem Gebiete. Stier 1480.
Augenmuskellähmungen auf beiden Seiten und vollständige Aufhebung der Sensibilität auf der rechten Seite, Gehirn des Mannes. Goldstein 614.
— Störungen der absoluten Lokalisation und ungewöhnliche Fusionsinnervation. Ruben 624.
Augenmuskeln, abnorme Innervation. Lerperger 599.
— Bestimmung des Grades der Ermüdung. Howe, L. 616.
Augen mit metastatischem, intraokularem Karzinom. Axenfeld 354.
Augenpathologie, makroskopisch vergleichende. Bialetti 446.
Augenpol, hinterer, angeborene Anomalie der topographischen Verhältnisse. Krüger 1207.
Augen, relative Ruhelage. Bielschowsky 169.
— rudimentäre, einiger Amphibien und Reptilien. Hanke, V. 547.
Augenschädigungen bei Insuffizienz der Thyreoidea. Hambresin 1298.
Augenspalte, fötale, beim Menschen. Verschluss derselben. Seefelder 111.
Augenspannung und Refraktionsindex des Kammerwassers, Einfluss der Inanition. Mesrina 1411.
Augenspiegel, neuer, ohne Reflexe. Baum 1365.
Augenstörungen als Ursache von allgemeinen und lokalisierten nervösen Beschwerden. Bielschowsky 19.
— bei Erkrankungen der Nase und der Nebenhöhlen. Weeks 668.
— bei Nebenhöhleneiterung. Struychen, H. J. L. 1042.
— bei Taubstummheit. van der Hoeve 26.
— bei Thyreoiderkrankungen (Fall). Hambresin 1298.
Augensymptome bei Hypophysiserkrankung. Hambresin 1298.
— bei Hysterie. Wissmann, R. 868.
— bei intrakraniellen, tuberkulösen Prozessen. Zur Frage der Heilung resp. Besserung. Uhthoff 866.
— bei Schädeldeformität. Harald, Larsen 1228.
— der Basedowschen Krankheit. Krauss 216.
— der Raynaudschen Krankheit. Blaauw, E. 1288.
— einige, in ihrer Beziehung zur Diagnose intrakranieller Erkrankungen. Temple 183.
Augensyphilis und Salvarsan. de Schweinitz 515.

Augentuberkulose. Abadie 447. — Droog, C. H. M. 725. — Trapesonzewa 1112.
Auge, tuberkulöse Erkrankungen. Lauber 487, 730.
Augentuberkulose und ihre Behandlung. Rochat, G. F. u. Wolff, L. K. 888.
Augentumoren. Niterbi 1279.
Augenveränderungen bei den Erkrankungen des Gehirns. Uhthoff 847.
— bei der progressiven Paralyse. Uhthoff, W. 41.
— bei der sog. multiplen Neurofibromatose. Fehr 1011.
— (bei Leptodora Kindtii Focke) unter dem Einfluss von Nahrungsentziehung. Tschugunoff 1402.
Augenverletzungen durch Teeröldämpfe. Truc et Fleig 1064.
— gewerbliche; eine neue Gefahrenquelle. Pach 453.
— mit Berücksichtigung der Unfallversicherung. Wagenmann 15.
— traumatische, im Kindesalter. Terrien, F. et Dantrelle, A. 459.
— und sympathische Ophthalmie in ihren Beziehungen zur Lymphocytose. Franke 1159.
Augen- und Lidtuberkulose. Seltenere Formen. Roer 1050, 1093.
— und Nasenleiden, pathologisch-anatomisches über den Zusammenhang. de Klejn u. Gerlach 431.
Augenuntersuchungen zur Erkennung innerer und Nervenkrankheiten. Hertel 468.
Auge, Neurologie des Auges. Wilbrand-Saenger 16.
— Pathologie und pathologische Anatomie im Kindesalter. Peters 473.
— Rolle der Syphilis in der Augenpathologie. Dutoit 23.
— Schädigung durch Licht. Hess 1130, 1432, 1615.
— Sporotrichose, experimentelle. Weitere Beiträge. Fischer (Galati) 874.
— Syphilis. Dimmer 464.
— Teratologie, die allgemeinen modernen Anschauungen über die Grundbegriffe. Pagenstecher, H. 106.
— tumorähnliche Bildung im Auge. Ptomann 767.
— und Lues hereditaria. Igersheimer 1301.
— und Nase, neue Beziehungen. Fischer (Galati) 1033.
— — — pathologische Beziehungen. Brückner 1030.
— und Orbitaform. Whitnall 167.
— und Orbita, Lymphwege. Leboucq 563, 936, 1410.
— und Salvarsan. Jendralski 75.
— und Schule. Distler 1267, 1458a.
— und Syphilis. Igersheimer 399.
— und Wandelbilder. Bahn, O. A. 567.
— Untersuchungen über Anaphylaxie an demselben. Zade 64.
— Untersuchungen über die natürlichen und künstlichen Temperaturverhältnisse mit Hilfe der Thermopenetration. Krückmann u. Telemann 1341.
— Untersuchungen über Jontophorese. Calderaro 45.
— Veränderungen und Schädigungen durch die nicht direkt sichtbaren Lichtstrahlen. Schanz 1449.
— Wirkung des Adrenalins auf das Auge. Physio-pathologische Wirkung auf die okulopapillären sympathichen Bahnen. Mattirolo e Gamma 309.
— Wirkung von Arzneimitteln und Giften auf das Auge. Lewin u. Guillery 472.
— Wirkung von X-Strahlen gewisser Intensität auf das Auge. Rauch 887.
— zur Kenntnis metastatischer Tumoren. Arisawa 353.
Ausscheidung der Salizylsäure in die Augenflüssigkeiten. Witham 63.
Ausstossung, traumatische, der Linse an dem Augapfel. Wicherkiewicz 761.
Autokeratoplastik bei Pterygiumoperation, ihre Indikation. Terson 284.
Autoserotherapie in der Augenheilkunde. Rohmer 513.
— und subkonjunktivale Injektionen. Darier 72.
Azodolen und Pellidol in der Augenheilkunde. Haass 1336.
Azoternie, Syptome. Weill 494.

B.

Bahnen, okulo-papilläre, sympate. Physio-pathologische Wirkung auf dieselben. Mattirolo e Gamma 309.
Bakteriologische Untersuchung bei Krankheiten des Tränensackes, ihre Bedeutung. Marx 203.
Bakterizide Wirkung verschiedener Anilinfarbstoffe gegenüber augenpathogenen Keimen und ihre praktische Verwendbarkeit bei äusseren Augenerkrankungen. Löhlein 1343.

Balkenstich und andere Palliativoperationen bei der Stauungspapille. v. Hippel u. Goldblatt 1704.
Barlow-Möllersche Krankheit und Orbitaltumoren, Exophthalmus. Jantzen 1034.
Basedowsche Krankheit, Augensymptome. Krauss 216.
— — miteinseitigen Augenerscheinungen. Dubois, H. F. 22.
Basedowscher Exophthalmus mit fortschreitender Nekrose am rechten und Ulzeration der linken Kornea, doppelte Lidnaht. Terson père et Terson, J. 662.
Basisfraktur des Schädels, Augenstörungen. König 1250.
— mit verzögerter und vorübergehender Lähmung des Abduzens in 3 Fällen. Dutoit 1469.
Bacillus botulinus, Nachweis, bei einer Gruppe von 6 klassischen Botulismuserkrankungen in der Eifel. Schuhmacher 39.
— pyocyaneus als Ursache eines Ulcus corneae. Liebrecht 1567.
— tuberculosus, Differenzierung des Typus humanus und Typus bovinus. Schieck 59a, 1109.
Becksche Past zur Erleichterung der Tränensackexstirpation. van Lint 200.
Beleuchtungswert und Helligkeit farbiger und farbloser Gläser. Pauli 976.
Beleuchtung, zweckmäßigste, bei den neuen, stärksten Vergrösserungen des Hornhautmikroskops. Augstein 67.
Belichtung mit homogenen Spektralfarben, Netzhautströme. Brossa u. Kohlrausch 960.
Bellsches Phänomen, Pathologie. Kraupa 1474.
— — „perverses", angeborene Ptosis des Oberlids. Kraupa 635.
Berufseinstellung, Anforderungen an das Auge. Hüettemann 470.
Bewegungen des Auges und intraokuläre Drucksteigerung. Levinsohn 130.
Bewegungsempfindung, optische. Ein Beitrag zur Erforschung mittels Erscheinungen am engen Streifenmuster. v. Szily, A. 587.
Bewegungsnachbild. Dauer des negativen, farbigen. Takei 980.
Biastigmatismus und Behandlung durch bizylindrische Gläser mit schrägen Axen. Marquez 988.
Bienen, experimentelle Untersuchungen über den angeblichen Farbensinn. Hess 1430.
Biene, Farbensinn. v. Frisch 1425.
Bienen, ihr Farbensinn und die Blumenfarben. v. Fritsch 142.
Bjerrumsches Zeichen bei zerebraler Stauungspapille. v. Szily 415.
Bildungsanomalie der Augenlider und des Bulbus, bisher noch nicht beschriebene, bei 8 Tage altem Kinde. Elschnig 1380.
Binasale Hemianopsie und Erkrankungen der Hypophysis und deren Umgebung. Lange 1208, 1230.
Bindegewebsstrang, eigentümlicher, um die Papille. Masuda 813.
Bindegewebsapparat und die glatte Muskulatur der Orbita beim Menschen in normalem Zustand. Hesser, K. 1381.
Binnendruck des bewegten Auges. Halben 125.
Binnenkonstrast, Studien. Blachowsky 568.
Binokulares Sehen, Prüfung mittels 26 Stereoskopbildern (zugleich zur Übung für Schielende. Hausmann 467.
Biochemische Veränderungen im Kammerwasser bei akuten Intoxikationen durch Methylalkohol und durch Toxipeptide. Grignolo, F. 25.
Bizylindrische Gläser mit schiefen Axen zur Behandlung des Biastigmatismus. Marquez 988.
Blaizots und Nicolles Vakzin bei Vakzinotherapie der Gonokokkenkonjunktivitis. Cuénod et Penel 1539.
Blastomyzeten bei Trachom. Stiel 1061.
Blaue Sklera und Knochenbrüchigkeit. Peters 491.
— — und Knochenbrüchigkeit bei fünf Generationen. Colon, F. A. 1291.
Blendung bei Sonnenfinsternis. Wendler 1263.
— durch Assoziation. Isakowitz 149, 400.
— durch Sonne. Sandmann 836.
— — — Beitrag zur Schädigung des Auges. Neuendorf 1685.
— — — Ringskotome. Jess 580.
— durch Sonnenfinsternis, Ringskotome. Speleers, R. 588.
— im Anschluss an Sonnenfinsternis beobachtete Fälle. Zipes 1265.
— nach Schneeblendung beobachtete Rot-Grünblindheit und eine durch Blendung experimentell zu erzeugende Farbensinnstörung. Lohmann 1441.

Blendungsneuritis infolge der Beobachtung der Sonnenfinsternis. Böhm 822.
Blendungsretinitis nach Sonnenfinsternisbeobachtung. Werdenberg 1696.
Blendungsskotome, vorübergehende, willkürliche Erzeugung und Beseitigung bei Fixation einer gelben Fläche. Vogt 590, 1455.
Blennorrhoea neonatorum. Credé-Hörder 840.
— — Vorbeugung in Stadt und Land. Herff 236.
Blennorrhoe (Einschluss-), Biologie des Virus. Lindner 242.
— — neonatorum. Sussmann 1062.
— (Ophthalmo-) nicht gonorrhoische der Neugeborenen und Säuglinge. Credé-Hörder 227.
— — Spätinfektion. Credé-Hörder 226.
Blepharitis ciliaris und Hordeolum. Behandlung mit Histopin. Vollert 1016.
Blicklähmungen, Pathologie. Freund 1471.
Blicklähmung, vertikale, Zur Klinik und Anatomie. Freund 1001.
Blind, akute, doppelseitige, retrobulbäre Neuritis mit Erblindung beiderseits und Ausgang in Heilung links nach 32tägiger Amaurose. Augstein 420.
— akute Erblindung bei Hirnabszess. Pagenstecher, H. 1312.
— akute Erblindung bei Hirnabszess. Pagenstecher, H. 1312. — Pagenstecher u. Tilp 1233.
— die Übergänge zwischen normalem Farbensinn und Farbenblindheit. Köllner 1437.
Blindenanstalten, deutsche, in Wort und Bild. Matthies 1275.
Blindendarstellungen in der japanischen Kunst. Greeff 5.
Blindenunterricht. Lenz 10.
Blinder Fleck, Anomalien und zentrales Skotom. Ihre klinischen Anzeichen. Friedenberg, Percy 1675.
— — rhinologische Bedeutung seiner Vergrösserung. Markbreiter, J. 1520.
— — Untersuchungen. Werner 983.
— — Von ihm ausgehendes Ringskotom (Bjerrum'sches Zeichen) bei zerebraler Stauungspapille. v. Szily 415.
Blinde, Schreiben der Blinden. Curtil 841.
Blindgeborener, Heilung. Moreau 151.
Blindgeboren, Sehenlernen des 15jährigen nach erfolgreicher Operation. Augstein 959, 1419.
Blindheit, soll der Kranke über die bevorstehende Erblindung und über die Unheilbarkeit seiner Blindheit aufgeklärt werden? v. Hoor 471.
— über Seelenblindheit. v. Stauffenberg 1216.
Blind, Rot-Grünblindheit durch Schneeblendung. Lohmann 1441.
— Schneeblindheit. Mathewson 1547.
— über spätinfantile, amaurotische Idiotie mit Kleinhirnsymptomen. Bielschowsky 1700.
— Zurückgehen der Erblindung bei doppelseitiger Stauungspapille. Alexander 1699.
Blinzelreflex, optischer. Levinsohn 1006.
Blumenfarben und Farbensinn der Bienen. v. Fritsch 142.
Blutbefunde bei sympathischer Ophthalmie. Gradle 772a.
Blutdruck, allgemeiner, Steigerung und Retinablutung. Jauschke 1203a.
Blutinjektionen in den Glaskörper, Wirkung nebst Bemerkungen über Retinitis proliferans. Schreiber, L. 413. — Oguchi 805.
Blutschmarotzer als Erreger der skrofulösen Erkrankungen. Hollaender, Hugo 856.
Blutungen der Netzhaut bei Steigerung des allgemeinen Blutdrucks. Jauschke 1203a.
Blutungen in der Retina bei Miliartuberkulose. Stock 862.
Blutung in Glaskörper im Kindesalter infolge von Periphlebitis retinalis mit proliferierenden Erscheinungen auf tuberkulöser Grundlage. Cramer 795.
— retro-retinale, organisierte mit Ablatio retinae. Hoorens 800.
— sog. präretinale. Pietzger 1212.
Blutverhalten bei Keratokonus. Fleischer 1073.
Bogengangapparat, Physiologie des peripheren und zentralen. Rothfeld 1477.
Botulismuserkrankungen, eine Gruppe von 6 klassischen in der Eifel und der Nachweis ihres Erregers, des Bac. botulinus. Schuhmacher 39.
Boviner und humaner Typus der Tuberkelbazillen. Differenzierung. Schieck 59a.
Bradykardie in einigen Fällen von schweren Augentraumen. Gallenga 24.
Brechungskoeffizient der Medien des Auges. Schiötz 1450.
Brechungsveränderungen während der Aufhellung einer Cataracta traumatica. Wibaut, F. 1631.

Brille, Bruchstücke zur Geschichte. Greeff 6.
— Die Anfänge der eigentlichen Brillen. Greeff 466.
— Euphos-Brille bei Amundsens Südpolarfahrt. Holth, S. 579.
— Geschichte des Brillen- und Optikerwesens in der Mitte des 18. Jahrhunderts. v. Pflugk 474.
— interessanter Anachronismus, das Jesuskind mit der Brille. Greeff 843 a.
— Methode, Stargläser genau anzupassen. Maddox 1620.
— neue Form von Schutzbrillen. Stock 917.
Brillenabstandsmesser, zur Messung des Abstandes des augennahen Brillenscheitels vom Hornhautscheitel. Spanyol 916.
Brillengläser-Spiegelbilder. v. Rohr 1448.
Brillenglasscherbenverletzungen des Auges. Vogt 460.
Brillen, kurze Bemerkungen über gemalte Brillen. Albertotti 1266.
Brillenlupe, achromatische, schwacher Vergrösserung. v. Rohr u. Stock 82.
Brillenmacher, Nürnberger, am Ausgang des 18. Jahrhunderts. v. Pflugk 13.
— — im 18. und 19. Jahrhundert. v. Pflugk 1277.
Brillenoptik, neuere. Hallauer 529.
Brillen (Probierbrillen), Desinfektion. Galezowski 526.
Brillenwirkung, eine Methode zur subjektiven Prüfung. v. Rohr u. Stock 164.
Brille, Taucherbrillen und andere Brillen bei Leonardo da Vinci. Feldhaus 1269.
— über Sampsons graphische Ableitung der Abbildungskonstanten und ihre Anwendung auf die Fernrohrbrille. Ergellet 1459.
— v. Rohrsche, anisometropische, Korrektion einseitiger Aphakie durch dieselbe. Löwenstein 1463.
— von vor 1500. Greeff 843.
Brückenkolobom der Iris (Demonstration mikroskopischer Präparate). Seefelder 112.
Brückenwinkel-Kleinhirntumoren, Kasuistik. Ramdohr, P. F. 1315.
Bulbuscyste, Operat. Augstein, C. 923.
Bulbus-Lidcysten, doppelseitige, von ungewöhnlicher Grösse. Uhthoff 195.
Bulbus und Augenlider, künstlicher Ersatz. Lauber-Henning 881.
Buphthalmus bei Neurofibromatose. Zur pathologischen Anatomie und Pathogenese. Murakami 1653.
— einseitiger mit positiver Wassermannscher Reaktion. Brown 369.

C.

Caccodyl-Natrium in einem Falle von Verbrennung der Cornea durch Kalk. Allport, Frank 1322.
Canalis hyaloideus, Entwicklung. Stilling 559.
— — im Auge des Schweins. v. Szent-Györgyi 560.
— opticus, Quetschung des Sehnerven in demselben. Liebrecht 1710.
Carmin und Trypanblau, intravenös injiziert, Ausscheidung im Auge. Rados 943.
Carotis communis und Jugularis interna, Aneurysma arterio-venosum. Stübel 1526.
— — seltene Indikation zur Unterbindung. Eisengräber 448.
Carotis-Compressions-Apparat (Demonstration bei einem Fall von pulsierendem Exophthalmus). Weill 1046.
Carotis interna, arterio-venöses Aneurysma mit Exophthalmus. Ferruccio 1515.
Cataract. De Mets 753.
— capsulo lenticularis. Smoljaninow 346.
Cataracta capsularis, klinisch und pathologisch-anatomischer Beitrag zur Kenntnis. Friedberg 1127.
Cataract, Adhärente Cataracte bei chronischer Uveitis und Iiiridektomie. Truc 1604 a.
Cataracta diabetica, Pathogenese und Prognose. Lagrange 335.
— juvenilis und sympathische Ophthalmie. v. Hippel 361, 748.
— mollis bei Aniridia congenita. Blessig 297.
— nigra. Elschnig u. Zeynek 327, 741.
— polaris posterior congenita, zur Kenntnis. Bernheimer 735.
— punctata. Holloway, P. B. 1616.
— secundaria, eine Methode der Operation. Brailley 1607.
— — Operationen. Falchi 1126.
— senilis, die physiologisch-chemischen Veränderungen in der Linse bei derselben. Burdon-Cooper 1121.
— — Erblichkeit. Zydek 1632.

Cataracta senilis, Frage der nicht operativen Behandlung. Meyer-Steinegg 1622.
— — Hundert Extraktionen. Kayser 751.
— — immatura, vorbereitende Kapseleinschneidung bei der Operation. Fridenberg 744.
— — Operation mit der Lanze. Weill 349.
— — (Operat.), vorbereitende Kapseleinschneidung. Fridenberg, P. 744.
— — physiologisch-chemische Veränderungen der Linse bei derselben. Burdon-Cooper 1121.
— — spontane Resorption. Verrey 1148.
— — statistischer Beitrag zum Ort des Beginns. Haubach 747.
— — und Tetanie, Untersuchungen. Triebenstein 1628.
— traumatica mit Brechungsänderungen während der Aufhellung. Wibaut 1631.
— — Resorption. Bourgeois 738.
Cataract bei Mikrophthalmus, Vererbung. Thomson, Chr. 561.
Cataractbildung und Muskelatrophie bei familiärer Myotonie. Mann 752.
Cataract der Glasbläser, Untersuchungen. Stein 759.
— Differenzierung gegen Glaukom in deren Frühstadien. Tjumjanzew 1630.
Cataracte, doppelbrechende Myeline in denselben. Hoffmann 749.
Cataractentstehung und sonstige Augenkomplikationen bei Anchylostomiasis. Phinizi-Calhoun 340.
Cataractextraction, Behandlung von Infektionen nach derselben. Kuhnt 1619.
— das Zusammenfallen der Sklera hierbei und das Antidiphtherie-Serum bei postoperativen Infektionen des Auges. Partega 339.
— in der Kapsel. Samuel Bey 346.
— Kapselveränderungen. Jacksohn 333.
— Methode der Augenklinik der Kgl. Universität Budapest, Nr. 1. v. Grósz 1614.
— mit schwerer Hypopyon-Iridocyklitis. Green 1586.
Cataract, familiäre, von ungewöhnlichem Typus. Holloway 332.
Cataract, Fortschritte in der operativen Behandlung. Bernheimer 1119.
Cataract-Forschung, moderne, Genese und Therapie. Pagenstecher 1141.
Cataractgläser, Methode, dieselben genau anzupassen. Maddox 1620.
Cataract, interne Therapie. Tischner 1147.
— medizinische Behandlung. Dalencour 1609. — Dor 1610.
— nach Wespenstich. Bär 1118, 1240.
— neue Operationsmethode der Linse in der Kapsel. Ewing 1611.
Cataractoperation bei Greisen. Bijlsura 1120.
— bei Staren mit sehr langsamer Entwicklung. Dor 325.
Cataract, Operation des Starstichs in Südindien. Elliot 326.
Cataractoperation, eine Modifikation der Hornhautnaht hierbei. Liégard 337.
— — endogene Infektion. Schieck 1625.
— Eröffnung der Kapsel vor dem Schnitt. Drake-Brockmann 1124.
— Extraktion der Linse in der Kapsel. Faminski 328.
Cataractoperationen, Jahresbericht. Killick 334, 1135.
Cataractoperation, Kapselbehandlung während und nach derselben. Jackson, E. 750.
— mit Konjunktivalnaht. Moret 338, 754.
— mit Hornhautnaht. Chevallereau 1123.
— Vermeidung des Glaskörpervorfalls. Ferentinos 742.
— und die Bedeutung der Glaskörperverflüssigung. Hundt, J. 1132.
— unter Kontrolle des Auges. Sumner 758.
— zur Technik. Best 524, 737.
Cataractöse Augen, Veränderung des Irishinterblattes in denselben. Beziehungen zwischen Cataract und Heterochromie. Mawas 310.
Cataract (Pathogenese) und Bildung des Kammerwassers, Rolle der Pars ciliaris retinae hierbei und ihre Struktur. Mawas 132.
Cataract, Schichtstar und Tetanie. Hesseu. Phleps 330.
— (Tetanie-). Stoeltzner 1146, 1316, 1626.
— und Heterochromie, Beziehungen, Veränderungen des Irishinterblattes in kataraktösen Augen. Mawas 310.
Cavernöses Angiom, Exstirpation. Plastik des Oberlides hierbei. Struychen, H. J. 1015.
— — der Orbita. Lagrange 1519.
— — des Tränensackes. Dupuy-Dutemps 1513.
Cellulitis orbitalis durch Staphylokokken. Muncaster 1310, 1521.

Cerebrale Erscheinungen, diffuse, Bedeutung der Untersuchung des Liquor cerebrospinalis und der Stauungspapille bei denselben. Meyers 814.
Cerebrospinalflüssigkeit, Glaskörper und Kammerwasser, refraktometrische Beziehungen. Hallauer 126.
Cerebrospinalflüssigkeits- und Stauungspapillenuntersuchung bei diffusen cerebralen Erscheinungen. Meyers 814.
Chalazion und entzündlicher Lidtumor. Löwenstein 1012.
Chemie der normalen und krankhaft veränderten Linse. Jess 1134.
Chemische Strahlen, Durchdringen sie das obere Augenlid? Solger 1452.
Chemisch-physiologische Veränderungen der Linse bei seniler Cataract. Burdon-Cooper 1121.
Chemotherapie der luetischen Keratitis. v. Szily 714.
Chiasma, Gumma syphiliticum. Bonnefoy et Opin 1222.
— Fall von luetischer Erkrankung. Ischreyt 1229.
Chiasmatumor. Ahrens 1221.
Chinaalkaloide, Beeinflussung der kornealen Pneumokokkeninfektion beim Kaninchen durch dieselben. Ginsberg u. Kauffmann 504, 877.
— Hornhautanästhesie. Morgenroth u. Ginsberg 55.
Chininamaurose. Terrien et Aubineau 1319.
Chininwirkung auf Bindehaut und Hornhaut. Leber, A. 54.
Chirurgie, spezielle, des Ohrs und der oberen Luftwege. Handbuch von Katz, Preysing, Blumenfeld 1273.
Chirurgische Behandlung der Stauungspapille. Pólya 1715.
Chlamydozoenbefunde bei Schwimmbadkonjunktivitis. Huntemüller-Paderstein 238.
Chlamydozoa Prowazek-Halberstädter bei Trachom; ihr diagnostischer Wert. Isabolinsky u. Spassky 240.
Chlorkalzium bei Bindehautentzündung. de Kleyn, H. P. H. A. 79.
Chlorom. Sattler, R. 661.
Chlorose, Stauungspapille und Abduzenzlähmung bei derselben. Meller 859.
Cholesterin-Kristalle in der Hornhaut. Muszynski 1571.
Chondrom (Myxo-), sarkomatöses, der Orbita. van Duyse 1032.
Chorioidea, Ablatio nach Elliotscher Trepanation. Schur 1185.
— — und Sphinkterrisse. Entstehung und über traumatische Linsenluxation. Davids 324.
— Angio-leuko-sarkom von seltener Grösse. Teulières 358.
— Angiom. Salus 1639.
— Fall von Melanosarkom. Stark 1153.
— Flächensarkom. Wescott, C. D. 769.
— isolierte, tuberkulöse Herderkrankung mit Ausheilung des tuberkulösen Prozesses. Voland 768.
Chorioidealkolobome, besonders deren Ätiologie. Ssokolow 1393.
Chorioidealgefäss-Sklerose, angebl. lokale, eines Auges. Weiss 1643.
Chorioidealsarkome, Entstehung des melanotischen Pigmentes in denselben und im Auge der Wirbeltierembryonen. Meirowsky 102.
Chorioidealsarkom im Kindesauge. Siegrist 414.
— melanotisches, kavernöses, am Papillenrand mit Durchbrechung der Retina. Lodberg 765.
— über Frühstadium. Wagenmann 359.
Chorioidea, Sarkom. Brav, A. 1633. — Rochon-Duvigneaud u. Duclos 357.
Chorioidea und Iris, Tuberkulose. Stock 318.
— ungewöhnlicher Fall von Atrophie. Chance, Burton 355.
— Ursprung ihres Pigmentes. Busacca, Arch. 928.
— zur Lehre vom Sarkom derselben mit Berücksichtigung der experimentellen Geschwulstforschung und der modernen Anschauungen über Histogenese der Tumoren. Lange 1592.
Chorioideremia. Goldberg 1382.
Chorioiditis (Doynes), familiäre. Treacher Collins 1642.
— sympathica. Alt 770.
Chorio-retinitis mit Netzhautablösung, schwere eitrige, mit bisher unbekannter Ursache. Hess 1203.
Chromatisch-akustische Synopsien (farbige Gehörsempfindungen). Langenbeck 150.
Chromatopien, genuine, zur Kenntnis. Hilbert 578.

Chromatische Phonopsien (Farbenhören) bei Musik. Wehofer 981.
Circinöse Degeneration der Retina mit besonderer Berücksichtigung der atypischen Formen des Krankheitsbildes. Heinricy u. Harms 1678.
— Form von hämorrhagischer Retinitis. Coutela u. Crenet 1195.
— Retinitis, atypische. Bachstelz 1193.
Ciliararterien, hintere, Infarkt. Coats 1151.
Ciliare Blepharitis und Hordeolum-Therapie mit Histopin. Vollert 1016.
Ciliarer und Irisanteil der Retina bei der Wirkung des Pilokarpins und Atropins. Guglianetti 1101.
Ciliares Staphylom, Abtragung mit Erhaltung des Bulbus. Genet 1561.
Ciliarganglion (Anästhesie bei Enukleation). Wyler 922.
Ciliarkörper, epitheliale Geschwulst. Meller 1106, 1152.
— und Iris, Angiosarkom und kugel- und spindelförmiges Melanosarkom. Del Monte 311.
— Verletzungen, klinische und pathologisch-anatomische Studie.
Ciliarmuskel, menschlicher, Form, Zugrichtung und Wirkungsweise. Mawas 99.
Ciliar- und Sehnervengumma nach Salvarsaninjektion. Matsukawa 1345, 1594.
Cilien, weisse. Oesterreicher, L. 1493.
Circulationsphänomene am Auge. Luedde 131.
Coagulation des Kammerwassers nach einer jeden von drei an demselben Auge vorgenommenen Operationen. Barraquer 120.
— — klinische und morphologische Studie. Terrien et Dantrelle 565.
Cocain, praktische Anwendungsweise zur Lokalisation. Jocqs 77.
Colobom, cystisch in den Glaskörper vorragend. Hoorens 1385.
Colobome der Chorioidea, besonders über deren Ätiologie. Ssokolow, M. D. 1393.
Coma diabeticum, Augendruck. Schütz 861.
— — Verminderung des Augendrucks. Hertel 506.
Concomitierender Strabismus convergens, Behandlung. Lindgren 617.
— — — Ursache. Snellen 625.
Conjunctiva, Amyloiddegeneration, Beitrag zur Entwicklung. Ishihara 1053.
— bakteriologische Untersuchungen vor Operationen. Fergus 1612.
— bulbi, Horn derselben. Del Monte 230.
— — Lymphangiom unter dem Bilde eines Hämangioms. Erb 232.
— — oberflächliche Ulzerationen bei tuberkulöser Septikämie. Morax 246.
— — und Cornea, seltene tuberkulöse Affektion. Uhthoff 287.
— Einschlusskrankheiten. Leber, A. 883, 1055, 1545.
— Fall von Pemphigus. Bordley 1533.
— Herpes iris. Barkan 673.
— menschliche, über eine aus derselben isolierte grammnegative Sarzine. v. Cavaro 1536.
— miliare Tuberkulose der Conj. bulbi, geheilt durch Serum von Marmoreck. Fromaget 233.
— Pathologie. Schreiber 692.
— Pemphigus. Weidler 693.
— Plasmone. Rados 247.
— sclerae, Argyrosis, operatives Verfahren. Komoto 684.
— syphilitischer Primäraffekt der Bindehaut des Oberlids. Fischer-Galati 1542.
— Tuberkulosefall. Danesi 1540.
— und Cornea, Chininwirkung. Leber, A. 54.
— — Fall von doppelseitigen Lipodermoiden. Stoll 114.
— und Tarsus, amyloide Degeneration. Poppen 1057.
— Vegetationen (Papillom), begleitet von Hyperthermie und periaurikulärer Anschoppung. Grilli 234.
— von der hyalinen Degeneration. Colombo 1537.
— Xerosis, bzw. idiopathische Hemeralopie, Ätiologie. Ishihara 801.
— — mit Hemeralopie, Ergebnisse einer Umfrage betr. das häufige Vorkommen im Frühjahr 1912. v. Hippel 790.
— zur Pathologie. (Teratoides Osteom. Fall von überzähliger Tränenkarunkel.) Schreiber 557.
Conjunctivaldeckung bei perforierenden Bulbusverletzungen und Cornealgeschwüren. Krevet 268.
— prophylaktische von Hornhautwunden bei schwierigen Linsenextraktionen. Krückemann 1137.

Conjunctivale Melanose. Beauvieux u. Muratet 1531.
— Pigmentflecke und Pigmentgeschwülste bei verschiedenen Rassen. Steiner 1552.
Conjunctivalepithelien und trachomatöser Follikel. Histologischer Beitrag. Reis, W. und Reis, K. 1549.
Conjunctivales und corneales Dermoid. Krailsheimer 267.
Conjunctivale Xerosis epithelialis und Hemeralopia epidemica, die im Frühjahr 1912 in der Provinz Sachsen und in Thüringen beobachteten Fälle. Grossmann 1428.
Conjunctivallappenplastik bei Starextraktion. van Lint 1138.
Conjunctivalnaht bei Kataraktoperationen. Moret 754.
Conjunctivalplastik, Kuhntsche bei perforierenden Verletzungen. Ollendorf 832.
— — Prioritätsfrage. Scheffels 691.
Conjunctivalsack, Vorkommen von Pneumokokken bei konservativer Behandlung von Tränensackeiterung. Mönnich 1501. — Peters 1504.
— Widerherstellung bei Schwund der Orbita. Weeks 1045.
Conjunctivalsutur bei Kataraktoperationen. Moret 338.
Conjunctivitiden, Einfluss der Jahreszeiten. Angelucci 1048.
Conjunctivitis diphtheritica, diphtherica und crouposa. v. Hoor 239.
— durch Diplobazillen, Einfluss der Zinksalze. Duverger 873.
— — — und Zinksalze. Verrey-Westphal 895.
— (Gonokokken), geheilt durch ein Vakzin des Pasteurschen Institutes in Tunis. Cuénod und Penel 1052.
— — Vakzinetherapie mit dem Vakzin von Nicolle und Blaizot. Cuénod und Penel 1539.
— ichthyotoxa (Aalblutkonjunktivitis). Takashima 1063.
— (Meningokokken). Hanford Mc. Kee 235.
— (Parinauds), Fall. Berneaud 1532.
— — Kirkendall 241. — Verhoeff 1066.
— — eine mykotische Erkrankung, hervorgerufen durch einen bisher nicht beschriebenen fadenförmigen Mikroorganismus. Verhoeff 1553.
— — Erreger. Verhoeff 1065.
— petrificans. Sidler-Huguenin 251.
— (Schwimmbad-), Chlamydozoenbefunde. Huntemüller-Paderstein 238.
— — frische. Paderstein 689.
— tuberculosa (Parinaud), Typus des Tuberkelbazillus bei derselben. Möllers 687.
— und Calcium chloratum. de Kleyn 79.
Conjunctivo-palpebrale Ekchymose bei schwerer Anämie. Péchin 490.
Conus in atypischer Richtung. Tertsch 819.
Convergenzlähmung in einem, Mydriasis in einem anderen Falle von anomaler diphtherischer Akkommodationslähmung. Farnarier 593, 987.
Convergenz und Akkommodation, Zusammenhang. Roelofs, C. O. 601.
Contusio bulbi, Fall. Wisselink 1733.
Croupöse, diphtheritische und diphtherische Conjunctivitis. v. Hoor 239.
Cyanquecksilber mit Akoin und Morphin zur subkonjunktivalen Injektion. Jones 78.
Cyclitische Schwarte. Beest 295.
Cyclitis und Hyalitis. Straub 1601.
Cyclopischer, menschlicher Fötus, Beschreibung und Erklärung. Leplat 937.
Cyclopische Kaulquappen, künstlich erzeugte. Leplat, G. 550.
Cyclostomenauge, ist es primitiv oder degeneriert? Mozejko 104.
Cylindrom der Orbita, geheilt unter Erhaltung des Auges, die rationelle Behandlung retrobulbärer Neubildungen. Obarrio 217.
— des Unterlids. Duclos 630.
Cyste der linken Kieferhöhle mit Druck auf den Nerv. opticus mit temporärer totaler Erblindung. Pooley und Wilkinson 658.
— Dermoidcysten, fronto-orbitale, de Lapersonne 1035.
— der Orbita bei einem Fall von Mikrophthalmus; partieller Mikrophthalmus mit intraokularen Veränderungen. Calhoun 1378.
Cysten der Orbita und im Mikrophthalmus vorkommende Netzhaut- und Aderhautanomalien, Beitrag zur Genese. Bergmeister, R. 537.
— der Sklera durch traumatische Epitheleinschlüsse. de Lapersonne 1080.
Cyste des Bulbus, Operation mit gutem Erfolg. Augstein, C. 923.
— des Tränensacks. Santo-Fernandez Juan 1507.
— doppelseitige Lidbulbuscyste von ungewöhnlicher Grösse. Uhthoff 195.
Cysten im Pterygium und Beitrag zur pathol. Anatomie des Pterygiums. Motolese 271.

Cyste (Echinococcuscyste), orbito-temporale. Gabriélidès 654.
— oder Cysticercus der Pars ciliaris retinae. Leplat 804.
Cysticercus oder Cyste der Pars ciliaris retinae. Leplat 804.

D.

Dakryocystitis, einfache Behandlung. Zimmer 1027.
— akute. Verhoeff 206.
— katarrhalische, chronische, über die chirurgische Therapie und Ätzung bei phlegmonösem Charakter. Casalino 1497.
— konservative Behandlung und Vorkommen von Pneumokokken im Bindehautsack hierbei. Mönnich 1501. — Peters 1504.
— Die Beteiligung der Nebenhöhlen der Nase. Peters 1503, 1523.
— neue Versuche in der Therapie derselben, sowie die Behandlung des Ulcus serpens mit dem Dampfkauter. Wessely 720.
— und Neuritis optica bei einem Fall von Pansinuitis. Gerlach 212.
— weitere Erfahrungen in der Behandlung derselben mit Jodtinkturinjektionen und des Ulcus serpens mit dem Dampfkauter. Wessely 291.
Dakryocystorhinostomie, Beitrag. Reuter 646.
Dakryostenose, Eröffnung des Tränensacks von der Nase aus. West 207.
— zur Operation. West 648.
Dakryocystotomie, intranasale. Polyák 1505.
Dakryops, doppelter (Fall). Lacompte 1499.
Dampfkauterbehandlung des Ulcus serpens und neue Versuche in der Therapie der Dakryocystitis. Wessely 720.
Dampfkauter, weitere Erfahrungen in der Behandlung des Ulcus serpens mit demselben und der Dakryocystitis mit Jodtinkturinjektionen. Wessely 291.
Deckung, prophylaktische von Hornhautwunden mit Bindehaut bei schwierigen Linsenextraktionen. Krückmann 1137.
Deformität des Schädels mit Augensymptomen. Harald, Larsen 1228.
Degeneration, amyloide, der Konjunktiva. Beitrag zur Entwicklung. Ishihara 1053.
Degeneratio circinata retinae mit besonderer Berücksichtigung der atypischen Formen (klinische Beiträge). Heinricy und Harms 1678.
Degeneration, amyloide, der Konjunktiva und des Tarsus. Poppen 1057.
— der Netzhaut, Demonstration. Brückner 44.
— familiäre, progressive in der Makulagegend. Stargardt 1217.
— kalkige, der Hornhaut und Linsenkapsel. Tooke 285, 716.
Degenerationsflecken, grosse, der Hornhaut, Verschwinden derselben und Iridektomie. Scalinci 278.
Degenerative Hornhauterkrankungen. Seefelder 277.
Dermoid an der Korneoskleralgrenze. Chance, Burton 697.
Dermoidcysten, fronto-orbitale. de Lapersonne 1035.
Dermoid der Kornea und Konjunktiva. Krailsheimer 267.
— des Auges (Beitrag). Krailsheimer, R. 549, 1023.
— (seltene Form) der Kornea und Konjunktiva. Krailsheimer 267.
Desinfektion der Hände beim Ophthalmologen vor Operationen und in der täglichen Praxis. Terson 918.
— der Probebrillen. Galezowski 526.
— Lehrbuch. Croner 1.
— schneidender Augeninstrumente durch Alkohol. Possek 914.
Deutsche Blindenanstalten in Wort und Bild. Matthies 1275.
Deviation, latente, der Augen und Vorbeizeigen des Kopfes bei Hemiplegie und Epilepsie. Bárány 609.
Diabète bronzé, über Hämosiderose des Auges bei demselben. Fleischer 269.
Diabetes mellitus und Erkrankungen der Nerven des Auges. Hofmann M. 27.
— mit reflektorischer Pupillenstarre. Biermann 296.
— traumatischer, traumatische Hysterie oder Simulation? Stülp-Mülheim 1260.
— — traumatische Hysterie oder Rentenhysterie, beginnender Sehnervenschwund, Simulation. Stülp 1259.
Diabetische Lipämie. Hegler 483, 811.
Diabetischer Star, Pathogenese und Prognose. Lagrange 335.

Diabetisches Coma, Untersuchungen des Augendruckes während desselben. Schütz 861.
— — Verminderung des Augendruckes hierbei. Hertel 506.
Dialysierverfahren nach Abderhalden in der Augenheilkunde. Hegner 505, 1588.
— nach Abderhalden in der Augenheilkunde, Beiträge. Fischer 1072.
Dialysis retinae mit Sekundärglaukom. Keuhenschryver 1652.
Diathermie (Diskussion über). Bucky 1326.
— in der Augenheilkunde. Waldmann 1361.
Dioptrien, ihre Anwendbarkeit bei einfachen und zusammengesetzten optischen Systemen. Schiötz 1450.
Diphtherie, Antidiphtherieserum bei postoperativen Infektionen des Auges und Zusammenfallen der Sklera bei Starextraktionen. Partega 339.
— der Nase auf die Tränenwege übergreifend. Haas 681.
— Einfluss des Antidiphtherieserums auf die Entwicklung von Augeninfektionen. Darier 871.
Diphtherieheilserum, Einfluss auf den Verlauf von infektiösen Augenerkrankungen. Jonson 508.
Diphtherie, latente, bei zwei Fällen von Akkommodationslähmung, bei dem einen mit Mydriasis, bei dem anderen mit Konvergenzlähmung. Farnarier 987.
— postdiphtherische Abduzenzlähmungen. Ruther 35.
— zur Pathogenese der postdiphtherischen Akkommodationslähmung. Auerbach 1457.
Diphtherischer Ursprung einer doppelseitigen Externus- und Akkommodationslähmung. Lataillade 1005.
Diphtherische und diphtheroide Erkrankungen des Auges. Slank 1060.
Diphtheritische, diphtherische und kroupöse Konjunktivitis. v. Hoor 239.
Diplobazillenkonjunktivitis, experimentelle Untersuchungen mit Zinksalzen bei derselben. Verrey-Westphal 895.
— Wirkung des Zinksulfats. Duverger 873.
Diplobazillengeschwür (Anatomie) und Frage der Abszessbildung der Hornhauthinterfläche. Löwenstein 270.
— der Hornhaut, histologische Befunde. Löwenstein 1082.
Discission der Linse. Jackson, E. 1617.
Discoglossus pictus, Verwachsungsversuche an den Augen der Larven. Anastasi 1374.
Dissimulation bei Augenleiden. Segelken 1215.
Distichiasis congenita, klinisch-anatomischer Beitrag zur Kenntnis. Begle 539.
Divergenz, Behandlung durch überkorrigierende Konkavgläser. Landolt 176.
Drainage (temporäre, extrakranielle) des Seitenventrikels nach Palliativtrepanation bei Stauungspapille, insbesondere bei Hirntumoren. Kaelin-Benzinger 430.
Drehnystagmus, Beiträge zum Studium. Bugs 995.
Dreh- und kalorischer Nystagmus im Dienste einer neuen Theorie. Hesse 1473.
Drehnystagmus und seine diagnostische Bedeutung, funktionelle Untersuchung des Ohrlabyrinths. Hinsberg 615.
Druck des Auges (tägliche Praxis). Sydney, Stephenson 14.
— — und Glaukom, Beiträge. Ruben 1657.
— — und Refraktionsindex des Humor aqueus, Einfluss der Inanition auf dieselben. Mesrina 1411.
— — unter dem Einfluss von subkonjunktivalen Kochsalzinjektionen (tonometrische Untersuchungen). Verderame 1416.
— — Verminderung, experimentelles. Römer u. Kochmann 1413.
Druckentlastende Eingriffe bei Stauungspapille. Hessberg 426.
Druck, Höhe des Hirndrucks bei einigen Augenerkrankungen. Heine, L. 1299.
— intraokularer, des bewegten Auges. Halben 125.
Drucksteigerung, intraokulare, bei den Bewegungen des Auges. Levinsohn 130.
— — experimentelle Untersuchungen. Römer u. Kochmann 1412.
— intraokularer, Beziehungen zur Ischämie der unteren Glieder. Cestelli 121.
— — und innere Sekretion. Beziehungen zum Keratokonus. Strebel u. Steiger 282.
Drüsen, hyaline am Optikuseintritt bei Retinitis pigmentosa. Oliver 1687.
— Meibomsche und Lidtarsus-Struktur. Arguad et Falloney 137.
Dunkelaufenthalt von Pferden und Hunden, Verhalten der Lichtempfindlichkeit und der Pupillarreaktionen hierbei. Dressler 963.
Durchleuchtungslampe, neue (Demonstration). Lindahl, C. 532.
Dystrophia epithelialis der Hornhaut, klinischer Beitrag zur Kenntnis. Motolese 1569.
Dystrophie der Hornhaut bei Tabes. Fuchs 1074.

E.

Echinokokkus der Orbita, Fall von. Tamamschew 1527.
Einäugige, Das Sehen der Einäugigen. Zeemann 157.
Einrichtungen, neuere, an ophthalmologischen Instrumenten. Henker 74.
Einschlussblennorrhoe der Neugeborenen, ein Beitrag zur Kenntnis. Sussmann 1062.
Einschlusskrankheiten der Konjunktiva. Leber, H. 883. 1055. 1545.
Einschlussblennorrhoe (Trachom), zur Frage des Virus. Lindner 242.
Einschlüsse, epitheliale, und Trachom. Löhlein 685.
Einschlusskörper, intrazelluläre und der Apparat von Golgi-Kopsch. Ein Beitrag zur Histologie der Bindehautepithelien und des trachomatösen Follikels. Reis, W. u. Reis, K. 1549.
Einstäuben von Kalomel in den Bindehautsack bei gleichzeitiger innerer Darreichung der Halogensalze, Schädigungen des Auges hierbei. Schloms 60.
Eisensplitter in der durchsichtigen Linse. Literatur. Paderstein 1623.
— in der Linse, zur Frage der Behandlung. Amann 321, 443.
— in der Linse. Elschnig 740, 1125, 1244.
Eisensplitterverletzung der Linse. Beitrag zum Verhalten der Linse hierbei. Mellinghoff 1621.
— des Auges (die in den letzten drei Jahren in der Strassburger Universitätsaugenklinik beobachteten). Hüttemann 1133.
— — (Statistik). Elschnig 1243.
Eiterung der Augen der Neugeborenen. Crédé-Hoerder 840.
Ekchymose, spontane, der Bindehaut und des Lides bei schwerer Anämie. Péchin 490.
Ektopia lentis, komplette Aniridie und pathologische Exkavation des Sehnerven beiderseits. Holloway 1384.
— — und Keratokonus. Shoemaker 279, 1396.
Ektopische hintere Staphylome. v. Szily, A. sen. 166.
Ektropium des Unterlids bei leerer Augenhöhle, klinische Studie. Espinouze 1010.
— senile, über Knorpelausschälung. Kugel 189, 190.
Ekzem jüngerer Kinder, Behandlung. Bendix 627.
Elektrargol in der Augentherapie. Eristaino 1332.
Elektrische Behandlung entzündlicher Augenleiden. (Angabe eigener Methode.) v. Reuss 1353.
Elektrische Handlampen, einfache Vorrichtungen für. Verhoeff 921.
Elektrische Ophthalmie, ein bemerkenswerter Fall. Wolffberg 463. 837.
Elektrischer Augenspiegel, ein neuer. Armaignac 522.
Elektro-Riesenmagnete, Übersicht über die neueren. v. Haselberg 1723.
Elliot, Bemerkungen zur Spätinfektion nach Elliot. Cramer 1645.
Elliotsche Korneoskleraltrepanation. Ducamp 1646.
— — technische Studien, anatomische und experimentelle Untersuchungen. Ducamp 1408.
— limbale Sklerektomie, erfolgreiche, anatomische Untersuchung der Operationsnarben und der applanierten Papillenexkavationen. Holth, S. 376.
— Operation. Barraquer 366.
— — Demonstration von Trephinen. Lundsgaard, K. K. K. 534.
— — Wiederherstellung der Vorderkammer nach derselben. Wallis 1662.
— Skleraltrepanation bei Glaukom. Grüter 783.
— — und Lagranges Sklerektomie. Meller 1182.
— — am Kaninchen, über das anatomische Verhalten der Narben. Kümmell 378.
— — bei Glaukom Erfahrungen. Schur 1184.
— — Demonstration des anatomischen Befundes. Uhthoff 1190.
— — Demonstration eines Falles. Paderstein 791.
— — eine Modifikation der Technik. Dupuy-Dutemps 778.
— — Erfahrungen. Schieck 316, 385.
— — experimentelle, am Kaninchen. Clausen 370.
— — Fall von Spätinfektion nach derselben. Harms 1172. — Isakowitz 1174. — Schur 1186.
— — und Aderhautablösung. Schur 1185.
— — zur Technik. Bartels 367. — v. Monde 381.
— — zur Technik und Indikation. Paderstein 1654.
Elliotscher Trepan, elektromotorisch betriebener und modifizierter. Vogt, A. 85. 536.
Elephantiasis congenitalis und infantiles Glaukom. Coronat 371.
— des Gesichts mit Ptosis des Orbitalinhaltes. Moret u. van Duyse 1037.

Embolie der Arteria centralis retinae nach Paraffininfektion. Sonntag 516.
Embolische Metastasen im Auge. Beitrag zur pathologischen Anatomie. Hegner 1202.
Embryologische Grundlagen der Missbildungen des Auges, weitere Beiträge. v. Szily, A. 116.
— Präparate, Demonstration. v. Szily 115.
Embryonenaugen von Wirbeltieren und Chorioidealsarkome, Entstehung des melanotischen Pigments. (Bemerkungen zu der Arbeit von Aurel v. Szily.) Meirowsky 102.
Empfindlichkeit der Nezhaut, Beiträge zur Kenntnis der absoluten Schwellenempfindlichkeit. Borchard 1419a.
Empyem der Nebenhöhlen mit Augenstörungen. Struychen 1042.
— der Stirnhöhle und der Siebbeinzellen mit doppelseitiger Orbitalphlegmone unter besonderer Berücksichtigung des pathologisch-anatomischen Befundes. Takashima 1043.
Endogene Infektion (Fall). Szpitter 1627.
— — nach Staroperation. Schieck 1625.
Endophthalmitis suppurativa nach Pneumonie. Fejér 764.
Endotheliales Sarkom der Orbita, Fall. Weeks, J. E. 667.
Endotheliom und Fibrosarkom, zwei Fälle von Orbitaltumoren, nach Krönlein operiert. van Lint 1036.
Endothelveränderungen mit rezidivierender Epithelerosion und über Epithelstreifen in der Kornea. v. Szily 283.
Enophthalmus beim Auseinanderziehen der Lider. Rübel 218.
Entartung, familiäre, der Hornhaut. Preobrajinsky 1572.
— scheibenförmige der Makula; arterio-venöse Anastomosen. Masso 405.
Entenauge, zur vergleichenden Morphologie. Ischreyt 548.
Entropium cicatriceum des Unterlids, neue Operationsmethode zur Korrektur. Baslini 188.
— der Augenlider, zur Operation. Kohan, M. 1488.
— doppelseitiges von Ober- und Unterlid. Über die Operationsweise. Trantas 639.
— Kollodium-Peloten- und Zelluloidfilmbehandlung bei verschiedenen Arten von Entropium. Kaz 1487.
— senile des Unterlids, Operationsverfahren nach A. Terson. Villard 640.
— und Trichiasis, operative Behandlung. Oretschkin 1494.
— — Lidrandplastik mit Schleimhautlappen. Maggi 1491.
Entschädigungsrechte, erste Behandlung, Anzeige und Verjährung und Prophylaxis traumatischer Augenverletzungen durch Unfall. Partega 454.
Enukleation-Evisceration. Boulai 1154.
Enukleation mit Hautimplantation in die Tenonsche Kapsel. Wicherkiewicz 1047.
Enucleatio und Exenteratio bulbi, zur Stumpfbildung. Remmets 1039a.
Entwicklung der Sehsphäre. Lenz 404.
— des Glaskörperkanals. Stilling 559.
— des Sehnerven (Untersuchungen). Kleczkowsky 933.
Entwicklungsgeschichte des Auges. Nussbaum 105.
Entwicklungsstadium der Retina mit gewisser Faltenbildung. Farnarier 543.
Entzündungshemmung. Januschke 509.
Enukleation mit Anästhesie des Ciliarganglions. Wyler 922.
— und Prothese. Speleers 1359.
Enukleierte Augen (wegen Gefahr der sympathischen Ophthalmie, anatomische Befunde). Stock 1667.
Enzephalitis beider Okzipitallappen mit kongenitaler oder wenigstens sehr frühzeitig erworbener Amaurose. (Sektionsbefund bei 13 monatigem Kind.) Uhthoff 1718.
Epibulbäres, ausgedehntes Epitheliom, geheilt durch X- und Radiumstrahlen. Grandclément 680.
Epibulbäre, farblose, epitheliale Geschwulst. Cramer 1538.
Epibulbärer, epithelialer Tumor, zurückgegangen durch Therapie mit Röntgenstrahlen. Guglianetti 1565.
Epibulbäre Tuberkulose. Guzmann 264.
Epibulbäres Epitheliom, geheilt durch X- und Radiumstrahlen. Grandclément 680.
— Karzinom. de Schweinitz 1059.
Epidemiologie und Bekämpfung des Trachoms in Palästina (mit besonderer Berücksichtigung der jüdischen Bevölkerung). Auerbach 1049.
Epileptische Anfälle nach Gebrauch von Eserinsulfat. Bride 70.

Epilepsie und Hemiplegie, latente Deviation der Augen und Vorbeizeigen des Kopfes bei denselben. Bárány 609.
Episkleritis, Sklero-Episkleritis, rezidivierende mit Keratitis und Uveitis anterior kompliziert. Bonino 1558.
Episkleritis bei polymorphem Erythem (zwei Fälle). Toulant. Chevallier et de Jong 864.
Epitheliale, epibulbäre, farblose Geschwulst. Cramer 1538.
— Geschwulst des Ciliarkörpers. Meller, J. 1106, 1152.
— Geschwülste der Kornea, zur Kenntnis. Steinohrt 281.
Epithelialer, epibulbärer Tumor, zurückgegangen auf Therapie mit Röntgenstrahlen. Guglianetti 1565.
Epitheliale Neubildungen des Limbus, Beiträge zur Kenntnis. Maggi 1546.
Epitheleinschlüsse und Trachom. Löhlein 685.
Epithelerosion, rezidivierende, infolge von Endothelveränderungen und über Epithelstreifen in der Kornea. v. Szily, jun. 283.
Epitheliom, ausgedehntes, epibulbäres, geheilt durch X- und Radiumstrahlen. Grandclément 680.
— der Lider nach Radium. Ménétier et Monthus 1013.
— des Limbus corneae. Therapeutische Wirkung des Jequirity in einem Falle. Zani 292.
— epibulbäres, geheilt durch X- und Radiumstrahlen. Grandclément 680.
— im Lidwinkel, Exstirpation und Plastik. Morelle 192.
— (primitives) des Tränensackes. Pasetti 1502.
— ulzeriertes, des Lids, geheilt durch Radiotherapie Duboys de Lavigerie et René Onfray 629.
Epithelstreifen in der Kornea und über rezidivierende Epithelerosion infolge von Endothelveränderungen. v. Szily, jun. 283.
Epitheltrübungen, wechselnde, feinpunktierte der Kornea. Streiff 1089.
Erblichkeit von physiologischen und pathologischen Merkmalen des Auges, Untersuchungen beim Menschen. Waardenburg 948.
Erblichkeit der Alterskatarakt. Zydek 1632.
Erblindung, akute, bei Hirnabszess. Pagenstecher 1312.
Erblindung bei doppelseitiger Stauungspapille, Zurückgehen der Erblindung. Alexander 1699.
— bevorstehende, soll der Kranke über dieselbe und über die Unheilbarkeit seiner Blindheit aufgeklärt werden? v. Hoor 471.
— temporäre, totale, des linken Auges infolge Druckes von seiten einer Cyste der linken Kieferhöhle auf den N. optikus. Pooley u. Wilkinson 658.
Erdbeben-Lufterscheinungen. Groos 575.
Erkrankungen des Sehnerven und Retina als Ätiologie. Dutoit 796.
Ermüdung der Augenmuskeln, Bestimmung des Grades. Howe, L. 616.
Ernährung des Auges. Hamburger 1409.
— — Beiträge. Hamburger 127.
Erscheinungsgrösse und Erscheinungsbewegungen bei einigen sogen. optischen Täuschungen. Untersuchungen über den Zusammenhang. Kenkel 1436.
Erythem, polymorphes mit Augenerkrankungen. Chevallereau 851.
— — mit Episkleritis (zwei Fälle). Toulant, Chevallier et de Jong 864.
Eserin, zur Wirkungsweise. Wessely 897.
Eserinlösungen, wie kann man das Rotwerden vermeiden? Wölfflin 89.
Eserinsulfat, Epileptische Anfälle nach Gebrauch desselben. Bride 70.
Euphosbrille bei Amundsens Südpolarfahrt. Holth, S. 579.
Euphosgläser, Empfehlung gegen Lichtschädigungen unter dem Titel: Veränderungen und Schädigungen des Auges durch Licht. Schanz 153.
Eusemin, Lokalanästhesie am Auge mit besonderer Berücksichtigung des Eusemins. Adler 520.
Excavation der Papille, anatomische Untersuchung der Applanierung und der Operationsnarben nach erfolgreichen Glaukomoperationen. Holth 376.
— des Sehnerven, Ectopia lentis und komplette Aniridie beiderseits. Holloway 1384.
— glaukomatöse und lakunäre Sehnervenatrophie. Nehl 790.
— physiologische und pathologische, Vertreibungsmaßregeln gegen Glaukom, Vorstadien des Glaukoms. Galezowski 781.
Excision, basale, der Iris bei Glaukom. v. Grósz 1648.
— des Tränensackes (einige technische Angaben). Pooley 1506.
Exenteratio bulbi und Fettransplantation nach derselben. Spanyol 1358.

Exenteration der Augen bei Panophthalmie, eine neue Methode. Sameh Bey 762.
Exenteration-Enukleation. Boulai 1154.
Exenteratio orbitae mit Anwendung von Lokalanästhesie. Seidel 220.
— und Enuclatio bulbi, zur Stumpfbildung. Remmets 1039a.
Exophthalmus bei akuter purulenter Keratitis. Behandlung durch wiederholte Tarsorrhaphie. Resektion des Halssympathikus und Röntgenstrahlen. Erhaltung der Sehkraft auf einem Auge. Juler 1517.
— bei Basedow mit Nekrose der Hornhaut. Terson, Vater u. Terson, J. 662.
— bei Orbitaltumoren und bei Möller-Barlowscher Krankheit. Jantzen 1034.
Exophthalmometer, Beschreibung eines. Lohmann 911.
Exophthalmus durch interstitielle Myositis. Chevallereau u. Offret 651.
— ein gemeinsames Symptom der Brightschen Erkrankung. Cordinier 20.
— infolge arterio-venösem Aneurysma der Carotis interna. Ferruccio 1515.
— pulsierender, Behandlung. Buchtel 210.
— — Fall von, zugleich Demonstration eines Apparates für die Karotiskompression. Weill 1046.
— — mit nachfolgender Retinitis externa. Axenfeld 1028.
— — ophthalmoskopischer Befund. Rübel 1041.
— traumaticus. Dutoit 653.
Exstirpation des Tränensacks, Anwendung der Beckschen Modifikation. van Lint 200.
— — mit nachfolgender Thrombophlebitis orbitae (unter Berücksichtigung des pathologisch-anatomischen Befundes. Takashima 221.
— — Technik. Lobel 201.
— des Tarsus bei Trachom. Arntz 672.
— eines Sehnerventumors, zur pathologischen Anatomie der Netzhaut nach derselben. Koyanagie 802.
Exstirpierte Tränensäcke, anatomische Untersuchungen. Stock 1508.
Extraction, Beitrag zur Behandlung postoperativer Infektionen. Kuhnt 1619.
— der Linse bei Myopie. Lambert 598.
— — in der Kapsel. Faminski 328.
— — in der Kapsel, eine neue Methode. Ewing, A. 1611.
— — in der Kapsel (nach der Methode von Stanculeanu, Bukarest). Simpson, W. 757.
— — neue Art. Isambert 1618.
— — schwierige mit prophylaktischer Bindehautdeckung der Hornhautwunden. Krückmann 1137.
Extractionen, hundert, bei Cataracta senilis. Kayser 751.
— mit dem Magneten am Auge, Erfahrungen. Schmidt 1631.
Extraction, Kapselbehandlung während und nach derselben. Jackson 750.
— mit dem Magneten, Versagen bei positivem Sideroskopbefund. Dalmer 825.
— — — Indikation und Technik, mit besonderer Berücksichtigung der genauen Lokalisation. (Zur Diagnostik der Fremdkörperverletzungen des Auges.) v. Liebermann 1726.
— nicht magnetischer Fremdkörper am Auge. Rollet 835.
Extractionsmethoden der Augenklinik der Kgl. Universität in Budapest. v. Grósz 1614.
Extraction von Altersstar, hundert. Kayser 751.
— von Cataract mit schwerer Hypopyon-Iridocyclitis. Green 1586.
— von Kupfersplittern aus dem Glaskörperraum (Bemerkungen zu der Arbeit von v. d. Hoeve). v. Hippel 1249.

F.

Fadenförmige, bisher nicht beschriebene Organismen als Erreger der Parinaudschen Konjunktivitis. Verhoeff 1553.
Fäces- und Urinuntersuchung, Bedeutung bei Augenkrankheiten. Browning 479.
Faltenbildung, gewisse, in der Retina im Entwicklungsstadium. Farnarier 543.
Familiäre, hereditäre Sehnervenatrophie. Guzmann 424.
— Myotonie mit Muskelatrophie und Kataraktbildung. Mann 752.
— Pupillendifferenz. Paderstein 732.
Farbenblindheit, praktische Feststellung. Green 966.
Farbenadaption. Edridge-Green 141.
Farbenbegleitung bei akustischen Wahrnehmungen und das Wesen anderer Synästhesien. Pfister 977.

Farben der Blumen und Farbensinn der Biene. v. Fritsch 142.
Farbenempfindungen, subjektive, bei Retinitis pigmentosa. Freeland Fergus 392
Färbemittel der Haare und Augenstörungen. Santos-Fernandez 38.
Farbenhören (chromatische Phonopsien) bei Musik. Wehofer 981.
— ein Versuch, das Phänomen auf Grund der psychoanalytischen Methode zu erklären v. Hug-Hellmuth 972.
Farben, Lichtfarben und phototaktische Reaktionen des Krebses. v. Frisch u. Kupelwieser 1426.
Farbenmischung, spektrale, Beleuchtungsvorrichung für die Anordnung in physiologischen Übungen nach v. Kries. Trendelenburg 1454.
Farbenperzeption nach der Zenkerschen Theorie. Minkowski 1442.
Farbenprüfung, einige Bemerkungen. Stilling 155.
Farben, reine Spektralfarben mit negativen Nachbildern. Burch 134.
Farbenschwäche, sogen., zur Kenntnis. Hilbert 146.
Farbensinn, angeblicher, der Bienen, experimentelle Untersuchungen. v. Hess 1430.
— der Biene. v. Frisch 1425.
— der Biene und Blumenfarben. v. Fritsch 142.
— der Fische, weitere Untersuchungen. v. Frisch 1424.
— des Frosches, vermittels Atemreaktion untersucht. Babák 566.
Farbensinnprüfung, Bemerkungen. Horniker 971.
Farbensinn, einfacher Apparat zur Prüfung. Hegner 968.
Farbensinnprüfungen, vergleichende, bei Mannschaften der Eisenbahnbrigade. Napp 1443.
Farbensinnprüfung mit Pigmentfarben. Helmbold 1429.
Farbensinnstörungen, interessante in zwei Fällen (Demonstration). Napp 152.
Farbensinnstörung, experimentell durch Blendung zu erzeugende und nach Schneeblendung beobachtete Rotgrünblindheit. Lohmann 1441.
Farbensinn und Lichtsinn im Tierreich, Entwicklung. v. Hess 969a.
Farbensinnuntersuchungen in der deutschen Kriegsmarine. Oloff 1444.
Farben, spektrale, Versuche über binokulare Mischung. Trendelenburg 1454.
Farbensinn, normaler und Farbenblindheit, die Übergänge. Köllner 1437.
Farbensinnstörung, Diagnostik. Stargardt 154.
Farben- und Lichtempfindungsvermögen, zentrales, bei chronischem Glaukom. Beauvieux et Delorme 368.
— und Lichtsinn bei Tieren. Demonstration von Untersuchungsmethoden. Hess 969.
— und Lichtsinn-Entwicklung in der Tierreihe. v. Hess 1270.
— und Lichtsinn, vergleichende Untersuchungen. Fröhlich 965.
— und Lichtwahrnehmung, Beitrag zur Lehre. Loeb 975.
Farbenunterscheidungsvermögen, Prüfung mittels des Anomaloskops. Anleitung für Bahnärzte. Köllner 582.
Farbige Gehörsempfindungen (akustisch-chromatische Synopsien). Langenbeck 150.
— Lichtreize, Abschwächung ihrer Wirkung durch weisses Licht. Hermann 143.
Farbiges, negatives Bewegungsnachbild, seine Dauer. Takei 980.
Farbige und farblose Lichter. Untersuchung über ihre Helligkeit und der Beleuchtungswert. Pauli 976.
Farbstiftprobe. Adler 521.
Färbung, vitale, am Auge mit Trypanblau. Schnaudigel 1395.
Fascientransplantation, freie, bei Ptosisoperation. Aizner 186.
Fasern, elastische, der Hornhaut. Rados, A. 110.
— sekretorische zur Tränendrüse und Geschmacksfasern, Verlauf. Blum 1020.
Fazialis-Hemiotrophie. Kalb 1518.
Fazialiskern und N. salivatorius, synergische Wirkung. Fuchs 644.
Fazialislähmung, einige okulare Erscheinungen hierbei und ihre prognostische Bedeutung. Dutoit 1484.
Fechner-Webersches Gesetz und die Abhängigkeit des Reizwertes leuchtender Objekte von ihrer Flächengrösse. Lasareff 1439.
Fermentwirkungen am Auge und ihre Beziehungen zur sympathischen Ophthalmie. Guillery 879, 1160.
Fernrohrbrille, Anwendung von Sampsons graphischer Ableitung der Abbildungskonstanten. Ergellet 1459.
Fettransplantation nach Eviszeration des Bulbus. Spanyol 1358.
Fibrolysin gegen Strikturen des Tränennasenkanals. Wolffberg 1362. 1510.
Fibrosarkom und Endotheliom der Orbita, operiert nach Krönlein. van Lint 1036.

Fibröse Proliferation, einen Tumor vortäuschend, nach einem traumatischen Hämatom der Orbita. Rochon-Duvigneaud 1040.
Fibrosis des Auges, Beitrag. Rauenbusch 1729.
Figuren, individuelle Verschiedenheiten bei der Auffassung von Figuren. Katz, D. 581.
Filaria loa des Auges, kann dieselbe Gehirnerscheinungen bewirken? Brunetière 1241.
Fische, Beitrag zur Kenntnis des Lichtsinns. Der Lichtsinn bei Periophthalmus Kolreutheri. Weve 591.
— weitere Untersuchungen über ihren Farbensinn. v. Frisch 1424.
Fistelbildende, antiglaukomatöse Operationen. Lagrange 1177.
Fistel des Tränensacks, vorgetäuscht durch Sporotrichose der Lider. Morax 191.
— (Hornhaut-) durch Kapseleinschliessung. Opin 755, 1140.
Fisteln (Hornhaut-) und Iridektomie. Sameh Bey 713.
Fixation einer grellen Fläche mit willkürlicher Erzeugung und Beseitigung von vorübergehenden Blendungsskotomen. Nachtrag. Vogt 1455.
— unter verschiedenen Bedingungen, Untersuchungen. Marx 180.
Fixe Hornhautzellen und gewisse Zellen der Konjunktiva bei Wirbeltieren, lipoide Granulationen. Mawas 100.
Flächengrösse leuchtender Objekte, Abhängigkeit des Reizwertes von derselben und Weber-Fechnersches Gesetz. Lasareff 1439.
Flächensarkom der Chorioidea. Wescott 769.
Fleck, blinder, rhinologische Bedeutung seiner Vergrösserung. Markbreiter 1520.
— — Untersuchungen. Werner 983.
— — von dem blinden Fleck ausgehendes Ringskotom (sog. Bjerrumsches Zeichen) bei zerebraler Stauungspapille. v. Szily 415.
— und Saumerscheinungen an der Schattengrenze. Physiologische Erscheinungen bei Übereinanderlagerung von Halbschatten. Paschen 156.
Flimmerskotom und vasomotorische Krampferscheinungen (lokale Synkope) an beiden Händen. Pöllot 1313.
Fluorescenz der Linse. Demonstration mit dem Kästchen von Schanz. v. d. Hoeve 331.
— der menschlichen Linse, experimentelle Untersuchungen. Sepibus 756.
— — — und der Linse des Rinds, analytische Untersuchungen. Voigt 348.
Fluorescin, über die Passage im Auge unter dem Einfluss von Leberverletzungen. Lagano 129.
Flüssigkeiten, intraokuläre, ihre physiologische Bildung durch die Glaskörperzellen. Magitot et Mawas 1389.
Flüssigkeitswechsel im Auge (Demonstrationen). Heine 128.
— intraokularer, klinische und experimentelle Untersuchungen. Schönberg 564.
Fötale Augenspalte, über ihren Verschluss beim Menschen.
— Pupillarmembran, Persistenz von Resten. Stähli 558.
— sonst normale menschliche Augen mit Bildung rosettenartiger Figuren in der Netzhaut. Lindenfeldt 552.
— und tierische Augen. Wirkung von Naphthol. v. d. Hoeve 880.
Fötus, cyclopischer, menschlicher, Beschreibung und Erklärung. Leplat 937.
Follikel, trachomatöser und Histologie der Bindehautepithelien. Beitrag. Reis, W. u. Reis, K. 1549.
Fortschritte, augenärztliche, in Ägypten. Mc. Callan 839.
Fossa lacrimalis, Bildung und Beziehungen des Tränennasenkanals zur Kieferhöhle. Withnall 208.
Fovea, Beziehung zur Lichtempfindlichkeit und Grösse des gereizten Netzhautbezirks. Eine Erweiterung des Riccoschen Satzes. Kühl 1438.
— Erhaltung der Funktion bei Verfall der Makula. Polak 409.
Fraktur des Schädels mit Scheidenhämatom des Sehnerven. Böhm 421.
Fremdkörper der Regenbogenhaut und der Linse. Sinestous 315.
— des Auges, verbesserte Methode für Röntgenaufnahme. Holm 530.
Fremdkörperentfernung aus der Orbita nach 2 Jahren. Hanford 449.
— eines Kupfersplitters aus dem Auge nach Lokalisation mittelst Wesselyscher Kunstaugen. v. d. Hoeve 450.
Fremdkörper im Auge, schwere, Nachweis und Lokalisation mittels der Röntgenstrahlen. Haudek 73.
— — wie in der Orbita, Beobachtungen. Rogus 457.
Fremdkörperlokalisation im Auge. Reichmann 833.
Fremdkörper, nichtmagnetische, Extraktion. Rollet 835.

Fremdkörperstahl. der durch das Auge in die Augenhöhle gedrungen war. Krider 451.
Fremdkörperverletzungen des Auges, zur Diagnostik und zur Indikation und Technik der Magnetextraktion, mit besonderer Berücksichtigung der genauen Lokalisation. v. Liebermann 1726.
— einige seltenere, der Hornhaut. Schäfler 1730.
Fremdkörperverletzung mit Wunde in der vorderen und hinteren Linsenkapsel. (Demonstration.) Lauber 336.
Fremdkörper von 3 Zoll Länge in der Orbita eines Knaben, Sehnervenverletzung. (Entfernung.) Stevenson 458.
Fronto-orbitale Dermoidcysten. de Lapersonne 1035.
Frosch, Farbensinn, vermittels Atemreakion untersucht. Babák 566.
Frosch u. Triton, Regenerationsprozess der Netzhaut. Fujita 503.
Frühjahrskatarrh, bulbärer, Behandlung. Brinton 1051.
— Kombination mit Trachom. Bayer 674.
— weitere Untersuchungen. Bayer 224.
— (zur Kenntnis). Bayer 223.
Frühlingsnachtblindheit. Bylsma 572.
Fühlerähnliche Heteromorphosen an Stelle von Augen bei Stylopyga orientalis und Tenebrio molitor. Janda 932.
Fundus, anämischer. Salzmann 37.
Fundusveränderungen bei Myopie. Schema für exakte Aufzeichnung. Harman 597.
Funktion, normale, beim heranwachsenden Lichtauge des Proteus. Nachweis. Kammerer 973.
Funktionsprüfung, moderne, des Auges. Oloff 1370.
— und Theorie über Lokalisation in der Rinde der Kleinhirnhemisphären. Bárány 608.
Furunkel der Nase mit nachfolgender Thrombophlebitis orbitae. Hertel 214.
Furunkulin „Zyma", therapeutische Erfahrungen. Dutoit 901.
Fusionsinnervationen, ungewöhnliche und Störungen der absoluten Lokalisation bei Augenmuskellähmungen. Ruben 624.

G.

Ganglienzellen des Sehnerven in einem Neurogliom. Ruhland 433.
Ganglion ciliare, Anästhesie bei Enucleation. Wyler 922.
— Gasseri, Bakterienbefund in demselben bei Herpes zoster frontalis. Sunde 638.
— Gasseri-Geschwulst, operative Heilung. Sachs u. Berg 1087.
— Gasseri, Keratitis neuroparalytica nach Entfernung. Weidler 718.
Gassers Ganglion, Bakterienbefund in demselben bei Herpes zoster frontalis. Sunde 638.
— — Keratitis neuroparalytica nach Entfernung. Weidler 718.
— — operative Heilung einer Geschwulst. Sachs u. Berg 1087.
Gastro-intestinale Intoxikation bei Iritis. Guibert 1587.
Galvanischer Nystagmus, experimentelle Studien. Blau 610.
Gebühren für augenärztliche Verrichtungen bei Krankenkassen. Wolffberg 1282.
Geburtsverletzungen des kindlichen Auges. Kraus 1251.
Gefässerkrankungen, juvenile, des Auges (mit Demonstrationen). Gilbert 393.
Gefässerkrankung, juvenile, des Auges (nach Beobachtungen an Regenbogenhaut, Netzhaut und Sehnerv). Gilbert 1100.
Gefässe, zentrale der Retina, über Altersveränderungen, Sklerosen und Thrombosen. Gilbert 1200.
— — — und chronisches Glaukom. Verhoeff 794.
Gefässtumor der Netzhaut. Ginzberg 1677.
Gegenwendung, kompensatorische der Augen, bei spontan bewegtem Kopf. Gertz 1472.
Gehirnerkrankungen und Augenveränderungen. Uhthoff 847.
Gehirnerscheinungen, können dieselben durch Filaria loa des Auges bedingt sein? Brunetière 1241.
Gehirngeschwulst mit Gesichtshalluzinationen und Makropsie. Josefson 1433.
Gehirn, Herderscheinungen bei einem Fall von schwerer Anämie. Knoch 1304, 1707.
— Oxydationsvorgänge während des Sehakts. Angelucci 1417.
Gehörsempfindungen, farbige (akustisch-chromatische Phonopsien). Langenbeck 150.
Gehörerscheinungen, schwerste, und Neuritis retrobulbaris mit 8tägiger Amaurose als Folge von infektiöser multipler Neuritis. Cramer 422.
Geisteskranke und Gesunde, Pupillenuntersuchungen. Runge 733.

Gelbblaues Lichtfiltrat (Herstellung), in welchem die Macula in vivo in gelblicher Färbung erscheint, die Nervenfasern der Netzhaut und andere feine Einzelheiten derselben sichtbar werden und der Grad der Gelbfärbung der Linse ophthalmoskopisch nachweisbar ist. Voigt 347.
Gelbe Fläche, Willkürliche Erzeugung und Beseitigung von vorübergehenden Blendungsskotomen während der Fixation. Vogt 590.
Gelbempfindung, der einfache Charakter dieser Empfindung. Edridge-Green 139.
Gelbfärbung der Linse ophthalmoskopisch nachweisbar bei Anwendung eines gelbblauen Lichtfiltrates. Voigt 347.
Gelbliche Färbung der Macula centralis in vivo bei Anwendung eines gelbblauen Lichtfiltrates. Voigt 347.
Gelenkrheumatismus, chronischer mit Augenkomplikationen, zur Ätiologie. Stuelp 863.
Gerinnung des Kammerwassers. Ergänzende Untersuchungen. Terrien et Dantrelle 957.
— — morphologische Studie. Terrien et Dantrelle 1415.
Geschichte der Brillen, Bruchstücke. Greeff 5.
— des Brillen- und Optikerwesens in der Mitte des 18. Jahrhunderts. (Kurzer Bericht des Buches von Thomin.) v. Pflugk 474.
— der Nürnberger Brillenmacher im 18. u. 19. Jahrhundert. v. Pflugk 1277.
— der Tier-Augenheilkunde. Kurzer Abriss. Schleich 845.
Geschmacksfasern und sekretorische Fasern zur Tränendrüse, Verlauf. Blum 926, 1020.
Geschwulstbildung, chronisch-entzündliche, der Orbita. Meller 657.
Geschwülste der Meibomschen Drüsen und Therapie der Lidgeschwülste im allgemeinen. Scheerer 1495.
Gesichtsakne rosacea mit Hornhautläsionen. Bailiart et Blutel 1067.
Gesichtsempfindung, Einfluss der Geschwindigkeit des Reizzuwachses auf den Schwellenwert. Lasareff 583.
Gesichtsfeld bei markhaltigen Nervenfasern. Niels Hoeg 586.
— bei Nystagmus der Kohlenbergwerksarbeiter. Cridland 1423.
— binokulares, Bestimmung mit Hilfe von Farben bei Strabismus. Campos 996.
Gesichtsfeldgrenzen bei Stauungspapille. Frenkel 1226.
Gesichtsfeld mit Nervenfaserdefekten. Rönne 979.
Gesichtsfelduntersuchung bei Papillitis. v. Sciły 439.
— neuere Methoden. Grüter 1369.
Gesichtshalluzinationen und Makropsie bei Gehirngeschwulst. Josefson 1433.
Gesichtshaut und Augenlider, über eine eigentümliche Missbildung. Schnabl, Fr. 556.
Gesichtshypertrophie, partielle, halbseitige, ohne Beteiligung des Augapfels (Fall). Sandmann 637.
Gesichtssinn, allgemeine Pathologie (in Krehl-Marchands Handbuch der allgemeinen Pathologie). v. Hess 1271.
— am Handwörterbuch der Naturwissenschaften. v. Hess 1272.
— neue Untersuchungen zur vergleichenden Physiologie. Hess, C. 145.
Gesichtsstörungen bei Zahnerkrankung, geheilt nach Extraktion des Zahns. Pont 1314.
Gestaltswahrnehmungen, experimentelle Untersuchungen zur psychologischen und ästhetischen Analyse der Raum- und Zeitanschauung. Bühler 571.
Gesundheitspflege, Bücherei, Hygiene des Auges. v. Sicherer 846.
Gewebssaft und Serum, art- und körpereigene, über entzündungserregende Stoffe in denselben. Dold u. Rados 1328.
Gewerbliche Augenverletzungen, eine neue Gefahrenquelle. Pach 453.
Gicht, Skleritis und Podagra. Kalaschnikow 858.
Gifte und Arzneimittel, Wirkung auf das Auge. Lewin u. Guillery 472.
Giftwirkung des sog. Kinderbalsams mit Schädigungen der Sehorgane und experimentelle Beobachtungen über den Einfluss dieses Präparates auf Tieraugen. Adamück 1284.
— des Quecksilbers nach experimentellen Untersuchungen am Kaninchen nebst Beobachtung eines Falles während 14 Jahren. Fujita 1245.
Gittersklerotomie nach Wicherkiewicz bei Scleritis indurativa und universalis (Glaucoma simplex). Stransky 1187.
Gittersklerektomie, weitere Erfahrungen. Wicherkiewicz 387.
Glasbläserstar, Untersuchungen. Stein 759.
Glaskörperblutungen, rezidivierende juvenile, geheilt durch Thyreoidextrakt. Burnett 350.
Glaskörperblutung, juvenile, infolge von Periphlebitis retinalis mit proliferierenden Erscheinungen auf tuberkulöser Grundlage. Cramer 795.

Glaskörper, die ophthalmoskopischen Veränderungen des Glaskörpers bei Gliom der Retina. Trantas 808.
Glaskörpererkrankungen. Steinbeck 1641.
Glaskörper, Fall von nicht magnetischem Stahl in demselben. Allport 820.
— — von traumatischer Luxation der Linse in denselben. Le Roux 344.
Glaskörpergefässe in einem Fall von Panophthalmie. Tertsch 1149.
Glaskörperimmunität, zur Frage. Kuffler 1342.
Glaskörper, Kammerwasser und Cerebrospinalflüssigkeit, refraktometrische Beziehungen. Hallauer 126.
Glaskörperkanal, Entwicklung. Stilling 559.
Glaskörperraum, Extraktion von Kupfersplittern. v. d. Hoeve 828.
— Extraktion von Kupfersplittern; Bemerkung zu der Arbeit v. d. Hoeves. v. Hippel 1249.
Glaskörper und Kammerwasser, Übergang des Jods in dieselben nach Hauteinreibung mit Jotione. Guglianetti 123.
— über Infektion und natürliche Immunität. Salus 889.
— und Zonulaentwicklung beim Menschen. Mawas et Magitot 101.
Glaskörperveränderungen, ophthalmoskopische, bei Glioma retinae. Trantas 1695.
Glaskörper, Verhütung des Vorfalls bei Kataraktoperation. Ferentinos 742.
— von Rindern und Hämmeln als Antigen bei Anaphylaxia intraocularis. Beitrag. Trubin 894.
Glaskörpervorfall bei Staroperationen, über die Mittel zur Vermeidung. Calandoli 323.
Glaskörper, Wirkung von Blutinjektionen in denselben nebst Bemerkungen über Retinitis proliferans. Schreiber, L. 413. — Oguchi 805.
Glaskörperzellen. Beteiligung bei Vorderkammerwasserbildung. Magitot et Mawas 955.
— der menschlichen Augen. Ursprung, Morphologie und physiologische Bedeutung bei Bildung des Kammerwassers. Magitot et Mawas 1389.
Glaskörper, Arterienschlinge, präpapilläre, welche weit in den Glaskörper vorspringt. Marquez 1636.
Glaskugel, Einführung in die Tenonsche Kapsel. Coulomb 652.
Glassplitter in der Linse, Beschreibung des Auges 3½ Jahre nach der Verletzung. Claiborne 823.
Glaucoma acutum, die einfache Sklerektomie. Bettremieux 1166.
— — nach Homatropin. Stevensohn 84.
— chronicum, Prognose. Lagrange 788.
— — simplex und Iridotasis (2 Fälle). Harrower, D. 1650.
— — und zentrale Retinagefässe. Verhoeff 794.
Glaukom, akutes und chronisches, Verschiedenes bei der Trepanation. Elliot 1647.
— antiglaukomatöse Sklerektomie. Kalt 785.
Glaucoma simplex bei einem Kinde. Holth 784.
— — die Wirksamkeit der Gittersklerotomie nach Wicherkiewicz bei Scleritis indurativa postica und universalis. Stransky 1187.
— — pathologische Anatomie. Rönne 1655.
— — Stranskys Theorie. Stransky 1660.
Glaukomatöses Auge mit ungewöhnlichen Veränderungen am Kornealepithel. Alt 365. 1555.
Glaukomatöse Exkavation und lakunäre Sehnervenatrophie. Nehl 790.
— Nahrungsänderungen. Sulzer u. Ayrignac 1661.
Glaukom, basale Irisexzission. v. Grosz 1648.
Glaukombehandlung. Heine 1651.
— gegenwärtiger Stand. Sattler 1658.
Glaukom, Bericht über einen 20 Jahre beobachteten Fall. Mould 382.
Glaukom, chronisches, kombinierte Iridektomie und Sklerotomie. Gruenig 782.
— — zentrale Licht- und Farbenempfindungen hierbei. Beauvieux et Delorme 368.
— Demonstrationen. Gilbert 374.
— der Jugendlichen. Löhlein 380, 1181.
— die neuen antiglaukomatösen Operationen. van Duyse 372.
— die Skleraltrepanation nach Elliot. Grüter 783.
— die Spätinfektion nach antiglaukomatöser Trepanation. Constantinesco 1644.
— die submuskuläre Trepanation der Sklera. Forbrich 779.
— Einwirkung der antiglaukomatösen Iridektomie. Lagrange 306.

Glaukom, Erfahrungen mit der Elliotschen Trepanation. Schur 1184.
— (Fall). Henderson 375.
— infantiles und kongenitale Elephantiasis. Coronat 371.
— in seinen Beziehungen zur Sklerose des Ligamentum pectinatum. Verhoeff 793.
— nach Dialysis retinae. Keuhenschryver 1652.
Glaukomoperation, eine neue. Priestley-Smith 383.
Glaukomoperationen, erfolgreiche, anatomische Untersuchung der Operationsnarben und der applanierten Papillenexkavationen. Holth 376.
— mit besonderer Berücksichtigung der vergleichenden Resultate der Iridektomie und der modernen Ersatzoperationen. Priestley-Smith 1183.
— neue, Bemerkungen zu der Londoner Diskussion. Axenfeld 1165.
Glaukom, operative Behandlung mit Korneoskleraltrepanaion. Elliot 3.
Glaukom, Prognose. Abadie 1162.
— Schwindelgefühl. Dor 777.
— Sklerokorneale Trepanation. Elliot 1170.
— Stoffwechsel bei Glaukomatösen. Sulzer u. Ayrignac 1188.
Glaukomtherapie. Hense 507.
Glaukom, traumatisches. Frommaget, Camille et Henri 373.
— Über fistelbildende antiglaukomatöse Operationen. Lagrange 1177.
— und Katarakt in ihren Frühstadien, Differenzierung. Tjumjantzew 1630.
— und Lehre vom Augendruck, Beiträge. Ruben 1657.
— und Netzhautablösung. De Hoor, Ch. 377.
— und Syphilis. Koritny 1175.
— Untersuchungen. Löhlein 1180.
— Vorgehen bei antiglaukomatöser Iridektomie. Lagrange 379.
— vorglaukomatöse Zustände, physiologische und pathologische Exkavation, vorbeugende Therapie. Galezowski 781.
Glioma retinae, die ophthalmoskopischen Veränderungen des Glaskörpers hierbei. Trantas 808.
— — mit Phthisis bulbi. Fleischer 1199.
— — mit temporärer Phthisis bulbi. Wagenmann 419.
— — ophthalmoskopische Glaskörperveränderungen hierbei. Trantas 1695.
— — Spontanheilung. Lindenfeld 1684.
Gliom, Pseudogliom im Kindesalter. Krauss, F. 803.
— (Neuro-) mit Ganglienzellen des Sehnerven. Ruhland 433.
Golgi-Kopschscher Apparat und intrazelluläre Einschlusskörperchen. Reis, W. u. Reis, K. 1549.
Gonokokkenkonjunktivitis, geheilt durch ein Vakzin des Pasteurschen Instituts von Tunis (7 Fälle). Cuénod et Penel 1052.
— Vakzinotherapie mit dem Vakzin von Nicolle u. Blaizot (26 Fälle). Cuénod et Penel 1539.
Gonorrhoische Infektion bei Augenkrankheiten. Cridland 21.
— metastatische Augenentzündung (Fall von ungewöhnlicher Schwere). v. Hippel 1300.
Granulationen, Kauterisation. Beitrag zur chirurgischen Behandlung der trachomatösen Bindehaut. Rochon-Duvigneaud u. Onfray 248.
Grenzen des Gesichtsfelds bei Stauungspapille. Frenkel 1226.
Groenouwsche Krankheit. Puscarin 709.
— — (knötchenförmige Trübungen der Hornhaut) 2 Fälle. Puscarin 1573.
Grösse, scheinbare, der Sehdinge und Tiefenlokalisation, Abhängigkeiten von Akkommodation und Konvergenz. Ascher 1418.
Grosshirntumor in der Nähe des rechten Okzipitallappens. Perthes 1234.
Gullstrands Arbeiten. Landold 452.
— Ophthalmoskop. Thorner 919.
Gumma der Iris nach Gebrauch von Salvarsan. Bray, A. 1582. — Brav, A. 723.
— der Optikuspapille (Fall). Mylius 815.
— des Ciliarkörpers und Sehnerven nach Salvarsaninjektion. Matsukawa 1594.
— syphiliticum des Chiasma. Bonnefoy u. Opin 1222.
— von Ciliarkörper und Sehnerv nach Salvarsaninjektion (Fall). Matsukawa 1345.
Gummibildung, symmetrische der Orbita. Werner, Fr. 1529.
Gummöse, beiderseitige Sehnervenerkrankung. Görlitz 1703.
Gutachten, augenärztliches, Bestimmung und Bewertung der Angewöhnung. Axenfeld 445.

H.

Haarfärbemittel und Augenstörungen. Santos Fernandez 38.
Hämangiom der Bindehaut des Augapfels, vorgetäuscht durch ein Lymphangiom. Erb 232.
Hämatogene Metastase im Auge, experimentelle Untersuchungen nebst Bemerkungen über die Histologie der experimentellen metastatischen Ophthalmie. Rados 1351, 1637.
Hämatome der Sehnervenscheiden, isolierte. Beitrag zur Frage des spontanen Auftretens. Seidel 437.
Hämatom der Orbita, seltener Fall. Valli 1528.
— der Optikusscheiden bei Hämorrhagien der Meningen. Dupuy-Dutemps 809.
— der Scheiden des Optikus nach Schädelbasisfraktur. Böhm 421.
— der Orbita, traumatisches mit fibröser Proliferation, welche einen Tumor vortäuscht. Rochon-Duvigneaud 1040.
— idiopathisches, der Orbita. Gruenig 655.
Hämorrhagien des Auges, klinische und Laboratoriumsuntersuchungen über 60 verschiedene Fälle. Onfray et Balavoine 489.
Hämorrhagie, spontane im Auge, aussergewöhnlicher Fall mit plötzlicher Ruptur des Auges. Lacompte 786.
Hämorrhagien der Meningen mit Sehnervenscheidenhämatom. Dupuy-Dutemps 809.
— uterine, mit Optikusatrophie. Calhoun 1290.
Hämorrhagische Retinitis von circinöser Gestalt. Courtela et Crenet 1105.
Hämorrhagisch-nekrotisches Geschwür mit zirkulärer Ausbreitung von der Sklera auf die Hornhaut. Murakami 274.
Hämosiderinring in der Hornhaut bei Keratokonus und Hämosiderose des Auges bei Diabète bronzé. Fleischer 262.
Hämosiderose des Auges bei Diabète bronzé und Hämosiderinring der Hornhaut bei Keratokonus. Fleischer 262.
Halberstädter. Körperchen beim Trachom. Zur Frage über den diagnostischen Wert. Isabolynsky u. Spassky 240.
Halogensalze, gleichzeitig innerlich dargereicht mit Kalomeleinstäubung in den Augenbindehautsack. Schädigungen des Auges hierbei. Schloms 60.
Hammel- und Rinderglaskörper als Antigen bei Anaphylaxia intraocularis. Beiträge. Trubin 894.
Händeaseptik. Elschnig 904.
Händedesinfektion in der Ophthalmologie vor Operationen und in der täglichen Praxis. Terson 918.
Hautimplantation in die Tenonsche Kapsel nach Enukleation. Wicherkiewicz 1047.
Helle Fläche, vorübergehende Verdunkelung bei einäugiger Betrachtung. Cords 1422.
— — willkürliche Erzeugung und Beseitigung von vorübergehenden Blendungsskotomen während der Fixation. Vogt 1455.
Helligkeit und Beleuchtungswert farbiger und farbloser Lichter. Pauli 976.
Hemeralopia epidemica und Xerosis conjunctivae epithelialis, die im Frühjahr 1912 in der Provinz Sachsen und in Thüringen beobachteten Fälle. Grossmann 1428.
Hemeralopie, angeborene, bei albinischem, punktiertem Hintergrund. Weitere Beiträge zur Kasuistik. Zani 1698.
— Frühlingsnachtblindheit. Bylsma 572.
Hemeralopia idiopathica bzw. Xerosis conjunctivae. Zur Ätiologie. Ishihara 801.
Hemeralopie mit Xerose. Kurzer Bericht über das Ergebnis einer Umfrage betr. die Häufigkeit des Vorkommens im Frühjahr 1912. v. Hippel 799.
Hemianopsie (Höhenhemianopsie), einseitige und beidseitige mit Mitteilung von Fällen. Peter 806.
— Lenz 1709.
— bei Tabes. Freund 1227.
— binasale und Erkrankungen der Hypophysis und deren Umgebung (Kasuistik). Lange 1208.
— (Quadrantenhemianopsie nach Trauma der Orbita und des Schädels durch eine Revolverkugel). De Lapersonne et Velter 830.
Hemianopsia bei Migräneanfällen. Ormond 1714.
Hemianopische Pupillenstarre, Demonstration mittels des Hess schen Hemikinesimeters. Clausen 298.
Hemianopisches Ringskotom. Rübel 1716.
Hemiatrophia facialis. Kalb 1518.

Hemikinesimeter von Hess, Demonstration von hemianopischer Pupillenstarre. Clausen 298.
Hemiplegie und Epilepsie, latente Deviation der Augen und Vorbeizeigen des Kopfes. Bárány 609.
Hemisphäre des Kleinhirns, Lokalisation in der Rinde (Funktionsprüfung und Theorie). Bárány 608.
Hemmung von Entzündungen. Januschke 509.
Herderkrankungen, isolierte, tuberkulöse der Chorioidea mit Ausheilung des tuberkulösen Prozesses. Voland 768.
Herderscheinungen im Gehirn in einem Fall von schwerer Anämie. Knoch 1304, 1707.
Herdsymptom, zerebrales, Nystagmus retractorius. Elschnig 172.
Hereditäre, beidseitige, angeborene Blepharoptosis. Addario 1373.
— familiäre Sehnervenatrophie. Guzmann 424.
— Lues und Nystagmus. Igersheimer 1004.
Hereditärer Nystagmus. Dubois 171.
Hereditär-familiäre Optikusatrophie des Kindesalters (Behr) 6 Fälle. Takashima 1717.
Hereditär-luetische Grundlage der Keratitis-parenchymatosa, über das weitere Schicksal der Patienten. Igersheimer 29.
Hereditär-spezifische Keratitis parenchymatosa und spezifisch tertiäre Ulzera der Hornhaut, eine Modifikation in der Behandlung. Wibo 1090.
Hereditär-syphilitische Hornhaut, okuläre Form. Antonelli 694.
Heredität. Bateson 924.
Herpes iris conjunctivae (Fall). Barkan 673.
— iritis, Beitrag zur Kenntnis. Bellwinkel 1092.
— — und andere seltenere herpetische Augenerkrankungen. Gilbert 302.
— zoster bilateralis im Gebiet des I. und II. Trigeminusastes. Passera 193.
— — Ionenbehandlung. Maenab 1104.
— — ophthalmicus, Beitrag zur Ätiologie. Heilbrunn 634.
— — — mit Bakterienbefund im Ggl. Gasseri. Sunde 638.
— — — mit präexistierter Heterophorie als Grund für Parese des IV. Nerven. Traquair 185.
Herpetische Augenerkrankungen, seltenere und Herpes iritis. Gilbert 302.
Hesssches Hemikinesimeter, Demonstration von hemianopischer Pupillenstarre. Clausen 298.
Heterochromia iridum. Williams 1606.
Heterochromie, Beziehung zur Katarakt. Veränderungen des Irishinterblatts bei kataraktösen Augen. Mawas 390.
— klinische und experimentelle Untersuchungen über die Ätiologie. Bistis 1581.
Heteromophosen, fühlerähnliche, an Stelle von Augen bei Stylonychia orientalis und Tenebrio molitor. Janda 932.
Heterophorie, präexistierend bei Herpes zoster ophthalmicus mit anschliessender Parese des IV. Nerven. Traquair 185.
Highmors Höhle, akute Eiterung derselben mit Oedema inflammatorium des N. opticus. Foster 1516.
Hinterer Augenpol, angeborene Anomalie der topographischen Verhältnisse, die Papillen liegen in der Pupillarachse. Krüger 1102, 1207.
Hintergrund des Auges, Sklera und Iris. Zwei Fälle von einseitiger Melanosis mit warzenförmigen kleinen Erhebungen an der Irisvorderfläche. Fleischer 1098.
Hintergrundsbefund, seltener bei Polyglobulie. Baur 1286.
Hintergrundsveränderungen, experimentelle durch Aldehyde. Leber 882.
Hinterhauptslappen, doppelseitige Schrumpfung und Verkleinerung als Sektionsbefund bei zentraler (kongenitaler?) Amaurose. Uhthoff 417.
v. Hippelsche Erkrankung (Angiomatose retinae). Darier 1672.
— — (scheibenförmige Entartung der Makula, arterio-venöse Anastomosen). Masso 405.
— — (Angiomatosis retinae.) Stern 1218.
— Netzhauterkrankung, über das Wesen. Meller 1210.
— — Demonstration eines Falles. Meller 406.
Hirnabszess mit akuter Erblindung. Pagenstecher 1312.
— — — Pagenstecher u. Tilp 1233.
— nach chronischer Mittelohreiterung. Manasse 33.
Hirndruck: Höhe bei einigen Augenerkrankungen. Heine 484, 1299.

Hirntumoren, Behandlung der Stauungspapille hierbei durch Dekompressiv-(Palliativ)-Trepanation mit temporärer extrakranieller Drainage eines Seitenventrikels. Kaelin-Benziger 430.
Hirschbergs ausgewählte Schriften. Hirschberg 469.
Histologie der experimentellen metastatischen Ophthalmie. Rados 1351, 1637.
Histologische Befunde bei Diplobazillengeschwür der Hornhaut. Löwenstein 1082.
Histopinsalbe, Wassermannsche, Gebrauch in der Augenheilkunde. Hamburger 907.
Histopintherapie bei Hordeolum und Blepharitis ciliaris. Vollert 1016.
Höhenhemianopsie, einseitige und beidseitige mit Mitteilung von Fällen. Peter 806.
Holth und Elliotsche Sclerectomia limbalis, Sklerekto-Iridenkleisis, Iridenkleisis. Anatomische Untersuchungen der Operationsnarben und der exkavierten Papillenexkavationen. Holth 376.
Homatropin, Fall von akutem Glaukom nach demselben. Stevenson 84.
Homogene Lichter, Reizung mit denselben und Aktionsströme der Netzhaut. Brossa u. Kohlrausch 1421.
Hordeolum externum, ein klinisch wenig beachtetes Symptom. Bondi 1009.
— und Blepharitis ciliaris, Therapie mit Histopin. Vollert 1016.
Horn der Conjunctiva bulbi. Del Monte, A. 230.
Hornhautanästhesie durch Chinaalkaloide. Morgenroth u. Ginsberg 55.
— über den Mechanismus. Morgenroth u. Ginsberg 1347.
Hornhautareflexie bei organischen Nervenleiden. Wolff, R. 1321.
Hornhautastigmatismus, Forschungen über den Hauptmeridian mittels des Pollackschen Quadrans. Folinea 160.
Hornhaut, Ausbreitung eines nekrotisch-hämorrhagischen Geschwürs von der Sklera auf dieselbe. Murakami 274.
— Beitrag zur Pathologie des Ulcus rodens. Ichikawa 1077.
— blutiges Infiltrat. Cantonnet 698.
— chirurgische Reduktion von Narbenstaphylom. Attias 1556.
— Cholestearinkristalle in derselben. Muszinsky 1571.
Hornhautdegeneration (Nodular-Keratitis), 6 Fälle in derselben Familie. Roy 710.
Hornhautdystrophie bei Tabes. Fuchs 1074.
Hornhaut, ein bisher nicht beobachtetes Saprophyt als Erreger von Ringabszess. Löhlein 706.
Hornhauteiterung mit Linsentrübung. Fuchs 1128, 1129.
Hornhautentzündung, anaphylaktische, besonders der Einfluss des Lebensalters auf ihren Verlauf. Köllner 1339.
Hornhautepithel, aussergewöhnliche Veränderungen in einem glaukomatösen Auge. Alt 1555.
— eines glaukomatösen Auges mit ungewöhnlichen Veränderungen. Alt 365.
— Experimentelle Untersuchungen über die Regeneration. Löwenstein 885.
— klinischer Beitrag zur Kenntnis der Dystrophie. Matolese 1569.
Hornhauterkrankungen, degenerative. Seefelder 277.
Hornhaut, familiäre Entartung. Preobrajensky 1572.
— Fall von angeborener Melanosis. Mills 1390.
Hornhautfistel und Iridektomie. Sameh Bey 713.
— durch Kapseleinheilung. Opin 1140.
— nach Kapseleinschliessung. Opin 755.
Hornhautgeschwüre, namentlich trachomatöse, Behandlung mit Neutralrot. Augstein 66, 256.
Hornhaut, Groenouwsche Krankheit. Puscarin 709.
— — — (knötchenförmige Verdickungen, zwei neue Fälle). Puscarin 1573.
Hornhauthinterfläche. Zur Frage der Abszessbildung an der Hornhauthinterfläche und zur Anatomie des Diplobazillengeschwürs. Löwenstein 270.
Hornhaut, histologische Befunde bei Diplobazillengeschwür. Löwenstein 1082.
Hornhauthypermetropie, zur Entstehung. Bayer 259.
Hornhautinfektion mit Pneumokokken beim Kaninchen, Beeinflussung durch Chinaalkaloide. Ginsberg u. Kaufmann 877.
Hornhaut. Ist sie an der Resorption des Kammerwassers beteiligt? Hamburger 952.
— Keratomykosis aspergillina. Lindner 705.
Hornhautläsionen bei Acne rosacea des Gesichts. Baillart et Blutel 1067.
Hornhautmikroskop, die neuen stärksten Vergrösserungen und die zweckmäßigste Beleuchtung. Augstein 67.

Hornhaut, multiple Pneumokokkengeschwüre. zur Nedden 1084.
Hornhautnaht bei Staroperationen. Chevallereau 1123.
— eine Modifikation bei Staroperationen. Liégard 337.
Hornhautnerven beim Menschen (zur Kenntnis). Verderame 1403.
— über ihre Sichtbarkeit. Fleischer 94.
Hornhautödem nach Zangengeburt. Fejér 700.
Hornhautpapillom. Piccaluga 1085.
Hornhaut, peribulbäre Implantationscyste nach Entfernung eines Staphyloms. Samuels 276.
Hornhautphänomen, ein seltenes, Mitteilung. Löhlein 31.
Hornhautplastik durch Übertragung (Krankenvorstellung). Morax 273.
Hornhautpneumokokkeninfektion, Beeinflussung durch Chinaalkaloide beim Kaninchen. Ginsberg u. Kauffmann 504.
Hornhautringabszess. Attias 1557.
— durch allgemeine Staphylokokkeninfektion. Migliorino 272.
Hornhautsarkom (primitives) bei einem 8 monatlichen Säugling. Addario La Ferla 1554.
Hornhautscheitelabstand vom augennahen Brillenscheitel. Neuer Brillenabstandmesser zur Messung. Spanyol 916.
Hornhaut, Sclerosis marginalis unilateralis. Rochon-Duvigneaud et Ducamp 1086.
Hornhaut, spezifisch tertiäre Ulzera und hereditäre spezifische Keratitis parenchymatosa. Eine Modifikation in der Behandlung. Wibo 1090.
Hornhautstaphylome, angeborene. Wirths 949.
Hornhaut, Thermotherapie bei progressiven Ulzerationen. Weekers 1576.
Hornhauttrübungen, traumatische. Meller 831.
Hornhauttuberkulose. v. Hippel 265.
Hornhaut, über das Verschwinden grosser Degenerationsflecke und Iridektomie. Scalinci 278.
— über die elastischen Fasern der Hornhaut. Rados 110.
— über einige seltenere Fremdkörperverletzungen. Schäfler 1730.
— über rezidivierende Epithelerosion infolge von Endothelveränderungen und über Epithelstreifen. v. Sciły, jun. 283.
— Ulcus rodens. Morax 707.
Hornhautulzera, progressive, Anwendung der Thermotherapie. Untersuchungen. Weekers 896.
Hornhaut und Bindehaut, Chininwirkung. Leber 54.
— — ein Fall von doppelseitigen Lipodermoiden, vergesellschaftet mit intraokularen und anderen Anomalien. Stoll 114.
Hornhaut- und Bindehautpapillom, 5 mal rezidivierendes, geheilt durch Mesothoriumbestrahlung. Agricola 671.
— und Bindehaut, seltene Form von Dermoid. Krailsheimer 267.
— und Iristuberkulose, experimentell am Kaninchenauge erzeugte, zur Differenzierung des Typus bovinus und humanus des Tuberkelbazillus. Schieck 1109.
Horn- und Lederhaut, therapeutische Erfahrungen mit Vioform bei einigen Erkrankungen und Verletzungen. Dutoit 1330.
Hornhaut und Linsenkapsel, kalkige Degeneration. Tooke 285, 716.
— und untere Augenlider, weitgehende Zerstörung in einem Fall von Xeroderma pigmentosum. Uhthoff 194.
Hornhautuntersuchungen über Wundheilung und Regeneration in vitro. v. Szily 893.
— vergleichende anatomische Untersuchungen über Wundheilung und Regeneration. Salzer 890.
Hornhautverbrennung mit Kalk-Natrium-caccodylatum. Allport Frank 1322.
Hornhautwanderzellen. Grawitz 930.
Hornhautwand, hintere, erworbene Pigmentflecke an derselben. de Graaf 1563.
Hornhaut, wechselnde, feinpunktierte Epitheltrübungen. Streiff 1089.
Hornhautwundendeckung durch Bindehaut, prophylaktisch, bei schwierigen Linsenextraktionen. Krückmann 1137.
Hornhaut, Zellenbildung in der Hornhaut. Schläfke 1355.
Hornhautzellen, fixe und gewisse Zellen der Konjunktiva bei Wirbeltieren, lipoide Granulationen. Mawas 100.
Hornhaut, zur Frage der anaphylaktischen Erscheinungen. (Zur Literatur über Anaphylaxie in der Augenheilkunde.) Wessely u. v. Szily 719

Hornhaut, zur Kenntnis der epithelialen Geschwülste. Steinohrt 281.
— ovale Form bei hereditär Syphilitischen. Antonelli 694.
Huhn, Anophthalmie (mit Bemerkungen über Anencephalie und -cyclopie). Josephy 1387.
Hunde, junge, Heilung von Keratitis ulzerosa. Valude 288.
Hunde und Pferde, Verhalten der Lichtempfindlichkeit und Pupillenreaktion bei Dunkelaufenthalt. Dressler 963.
Hungerzustand, Tränensekretion, experimenteller Beitrag zur Physiologie der Tränendrüse. Alessandro 198.
Hyaline Degeneration der Konjunktiva, Beiträge. Colombo 1537.
Hyalitis und Cyclitis. Straub 1601.
Hydrophthalmus und seine Behandlung. Take 792.
— congenitus. Ätiologie, Pathogenese und Therapie. Golomb 1171.
— — Fünf Fälle unter besonderer Berücksichtigung des pathologisch-anatomischen Befundes. Takashima 1189.
— — Pathologie und Therapie. Böhm 1167.
— mit vorderer Synechie und fehlender Linse (Fall). Schläfke, W. 1394.
Hygiene der Schule und Abortivtherapie des Auges, Studien. Kaz 9.
— des Auges im gesunden und kranken Zustand. v. Sicherer 846.
Hypermetropie der Hornhaut, zur Entstehung. Bayer 259.
Hypertrophie, partielle, halbseitige, des Gesichts, ohne Beteiligung des Augapfels. Sandmann 637.
Hyperthermie und periaurikuläre Anschoppung bei Papillom der Konjunktiva. Grilli, G. 234.
Hypophysentumor mit Infantilismus. Zanie Del Lago 43.
Hypophyse, zur Pathologie. Haenel 810.
Hypophysenläsion mit Sehstörungen. Kleefeld 1303.
Hypophysiserkrankungen, sowie zur Erkenntnis der binasalen Hemianopsie (Kasuistik). Lange 1208, 1230.
— und Augensymptome (mit Bericht über drei beobachtete Fälle). Boer, W. 1289.
— (vom Standpunkt der Ophthalmologen). Hill, Emory 855.
Hypophysisgeschwülste, Beiträge zur Diagnose und zur operativen Therapie. Fejér 1294.
Hypophysistumor. Perthes 1235.
Hypophysistumoren, Diagnose, Pathologie und Therapie. Fleischer 1224.
— Demonstration zur Operation. Hinsberg 427.
Hypophysistumor mit Infantilismus (anatomischer Befund). Del Lago e Zani 1305.
Hypoplasie bezw. Aplasie, angeborene des Irisvorderblatts. Rübel 944.
— im Gebiete der Augenmuskelkerne. Stier 1480.
Hypotonie. Experimentelles. Römer 956.
Hypotonische Stauungspapille (zwei Fälle). Meyer, O. 432.
Hysterie in der Augenheilkunde. Wissmann 867.
— traumatische oder Rentenhysterie, beginnender Sehnervenschwund, Simulation, traumatischer Diabetes. Stülp 1259.
— — traumatischer Diabetes oder Simulation? Stülp-Mühlheim 1260.

I

Ichthyotoxische Konjunktivitis (Aalblutkonjunktivitis). Takashima 1063.
Identische Sehrichtungen, Gesetz der. Milutin 585.
Idiopathische Iridocyklitis und sympathische Ophthalmie. Brock 1583, 1663.
Idiosynkrasie gegen Atropin. Mc. Enri 1344.
Idiotie, spätinfantile, amaurotische, mit Kleinhirnsymptomen. Bielschowsky 1700.
Implantation von Haut in die Tenonsche Kapsel nach Enukleation. Wicherkiewicz 1047.
Immunität des Glaskörpers, zur Frage. Kuffler 1342.
— Frage der Trachomimmunität. Meyerhof 686.
— natürliche, und Infektion des Glaskörpers. Salus 889.
Immunkörperbehandlung skrofulöser und tuberkulöser Augenerkrankungen. Bock 498.
Immunkörpertherapie der tuberkulösen und skrofulösen Augenerkrankungen. Zimmermann 1364.
Implantationscyste nach Entfernung eines Hornhautstaphyloms. Samuels 276.
Inanition, Einfluss auf die Augenspannung und den Refraktionsindex des Humor aqueus. Mesrina 1411.

Indien, Operation des Starstichs in Südindien. Elliot 326.
Indirektes Sehvermögen, Beitrag zum Studium. Calderaro 135.
Infantilismus durch Hypophysentumor. Zani e Del Lago 43.
— infolge von Hypophysentumor. Anatomischer Befund in einem Fall. Del Lago e Zani 1305.
Infarkt der hinteren Ciliararterien. Coats 1151.
Infektiöse Augenerkrankungen in der oranischen Sahara. Foley 678.
Infektion, Bemerkungen zur Spätinfektion nach Elliot. Cramer 1645.
— endogene, Fall von. Szpitter 1627.
— gonorrhoische, bei Augenerkrankungen. Cridland 21.
— korneale mit Pneumokokken beim Kaninchen, Beeinflussung durch Chinaalkaloide. Ginsberg u. Kaufmann 877.
— operative, bakteriologische Prophylaxe. Kraupa 1136.
Infektionskrankheiten, Beziehungen zum Sehorgan. Busche 860.
Infektion, Spätinfektion nach antiglaukomatöser Trepanation. Constantinesco 1644.
— über Spätinfektion der Ophthalmoblennorrhoe. Crédé-Hoerder 226.
— und natürliche Immunität des Glaskörpers. Salus 889.
Infiltration, blutige, der Hornhaut. Cantonnet 698.
Inhalation von Methylalkohol mit Amblyopie. Tyson 865.
Injektion, intradurale von 10 % Magnes. sulfur. bei zwei Fällen von Tetanus (Heilung). Hörterich 798.
Injektionen, subkonjunktivale mit Kochsalz, Einfluss auf die Tension des menschlichen Auges (tonometrische Untersuchungen). Verderame 1416.
— — mit Neosalvarsan. Darier 499.
— — und Autoserotherapie. Darier 72.
— — von $HgCN_2$ mit Acoin und Morphin. Jones 78.
— — von Kochsalz bei den intraokularen Komplikationen der hochgradigen Myopie. Mallwitz 600.
— von Blut in den Glaskörper, über die Wirkung nebst Bemerkungen über Retinitis proliferans. Schreiber 413.
Injektion (subkonjunktivale) von Hydrargyrum oxycyanatum. Meding 1346.
Innenpolmagnet, Erfahrungen. Lampé 1252.
— — mit demselben und einige Bemerkungen über Sideroskopuntersuchungen. Lampé 531.
Innere und Nervenkrankheiten, Erkennung durch Augenuntersuchung. Hertel 468.
Innervation, abnorme, der Augenmuskeln (zwei Fälle). Leperger 599.
Instrumente, augenärztliche der Alten. Meyer-Steineg 11.
— ophthalmologische, neuere Einrichtungen. Henker 74.
— schneidende für Augenoperationen, Sterilisation durch Alkohol. Possek 914.
Internationale Sehproben. Hess 7.
Intestinale (gastro-intestinale) Intoxikation und Iritis. Guibert 1587.
Intoxikation, akute durch Methylalkohol und Toxipeptide, biochemische Veränderungen des Kammerwassers. Grignolo 25.
Intradurale Injektion von 10 % Magnes. sulfur. bei zwei Fällen von Tetanus (Heilung). Hörterich 798.
Intrakapsuläre Starextraktion nach der Methode von Prof. Stanculeanu, Bukarest. Simpson 757.
Intrakranielle Erkrankungen, einige Augensymptome in ihrer Beziehung zur Diagnose. Semple 183.
— — mit Stauungspapille, günstige operative Resultate. Uhthoff 441.
— tuberkulöse Prozesse mit Augensymptomen, zur Frage der Heilung resp. Besserung. Uhthoff 866.
Intraokuläre, chronische Tuberkulose und Sklerokeratitis, experimentelle Erzeugung. Verhoeff 1360.
— Koagulation des Kammerwassers nach Operation. Barraquer 120.
— Komplikationen der hochgradigen Myopie und subkonjunktivale Kochsalzinjektionen. Mallwitz 600.
— magnetische Körper, zur Diagnostik. Danis 447.
— metastatische Karzinome. Axenfeld 354.
Intraokulärer Druck und innere Sekretion, Beziehungen mit Keratokonus. Strebel und Steiger 282.
Intravenös injiziertes Karmin und Trypanblau, Ausscheidung im Auge. Rados 943.

Intraokuläres Kupier. van Lint 1254.
Intrazelluläre Einschlusskörper und der Apparat von Golgi-Kopsch. Ein Beitrag zu der Histologie der Bindehautepithelien und des trachomatösen Follikels. Reis, W. und Reis, K. 1549.
Inversionen mehrdeutiger stereometrischer Konturenzeichnungen, Ursache. Zimmer 158.
Ionenbehandlung bei Herpes zoster. Maenab 1104.
Iontophorese des Auges. Klinische und experimentelle Untersuchungen. Calderaro 45.
Iridektomie, antiglaukomatöse, Art der Ausführung. Lagrange 379.
— — die Art der Einwirkung. Lagrange 306.
— — Operationsmodus. Lagrange 379.
— doppelte (oder Biiridektomie), eine obere präparatorische und eine zweite untere bei adhärenten Katarakten bei chronischer Uveitis. Truc 1604a.
— mit 7 Tage später einsetzender sympathischer Ophthalmie, Heilung durch Salvarsan. Calhoun 1155.
— und Hornhautfistel. Sameh Bey 713.
— und moderne Ersatzoperationen. Vergleichende Resultate bei Glaukom. Priestley-Smith 1183.
— und Sklerektomie, kombiniert bei chronischem Glaukom. Gruening 782.
Iridenkleisis, Sklerektomie nach Holth und Elliot, Sklerekto-Iridenkleisis, anatomische Untersuchungen der Operationsnarben und der applanierten Papillenexkavationen. Holth 376.
Irideremia, angeborene. (Beitrag.) Palmieri 108.
Iridocyklitis, idiopathische und sympathische Ophthalmie. Brock 1580.
— schwere, mit Hypopyon nach Kataraktextraktion. Green 1586.
— spontane, mit einem der sympathisierenden Entzündung äusserst nahestehenden histologischen Verlauf. Meller 1105.
— — unter dem Bilde der sympathischen Ophthalmie. Meller 766, 775.
Iridodesis, ein Fall der Bewährung. Heymann 727.
Iridotasis in zwei Fällen von Glaukoma chron. simplex. Harrower 1650.
Iridorezidive. Terlink 1604.
Irisanomalien, angeborene, zur Kenntnis. Bernheimer 925.
— seltene, angeborene. Felix, C. H. 929.
Irisaplasie des Vorderblatts. Axenfeld 1091.
Irisbefund, eigentümlicher, angeborene Spaltung in zwei Blätter. Wiegmann 1605.
— ein eigenartiger, angeborene Spaltung in zwei Blätter. Wiegmann 1405.
Iris, Beitrag zur Kenntnis der primären Irissarkome. Laven 1593.
— Beitrag zur Kenntnis des Herpes iritis. Bellwinkel 1092.
Irisbrückenkolobom (Demonstration mikroskopischer Präparate). Seefelder 112.
Iris, kongenitale Anomalien. Verrey-Westphal 1404.
— — Anomalie von einer kapsulo-papillären Membran ausgehend. Werner 119.
— eine seltsame angeborene Anomalie. Felix 1097.
Irisexzision, basale, gegen Glaukom. v. Grósz 1648.
Irisgumma nach Gebrauch von Salvarsan. Bray, A. 1582.
— — Salvarsan. (Fall.) Brav, A. 723.
Irishinterfläche, Veränderungen des Epithels in kataraktösen Augen. Mawas 310.
Iris, Naevus pigmentosus und Naevus vasculosus. Fuchs 1585.
— Netzhaut und Sehnerv, Beobachtungen an denselben bei juvenilen Gefässerkrankungen. Gilbert 1100.
— normalpigmentierte und albinotische. Fuchs 300, 544.
— primäres Melanosarkom, gefolgt von ausgedehnter Metastase in der Leber. Suker 734.
— seltene Anomalie. Felix 1096.
— Sklera und Augenhintergrund, zwei Fälle von einseitiger Melanosis mit warzenförmigen kleinen Erhebungen der Irisvorderfläche. Fleischer 1098.
Iristumoren. Rombitschek 1107.
Iris, über Herpes iritis (und einige andere seltenere herpetische Augenerkrankungen). Gilbert 302.
— und Chorioidea, Tuberkulose. Stock 318.
— — Ciliarkörper, Angiosarkom und kugel- und spindelförmiges Melanosarkom. Del Monte 311.
Iris- und Hornhauttuberkulose am Kaninchenauge, experimentell erzeugte, zur Differenzierung des Typus humanus und bovinus des Tuberkelbazillus. Schick 1109.
Iris und Linse, Fremdkörper. Sinestous 315.
— — Sehnervenscheiden beim Rinde, Fall von Tuberkulose. Kohn 729.

Irisvorderblatt, angeborene Hypoplasie bzw. Aplasie. Rübel 944, 1108.
— — — — — Bemerkungen zu der Mitteilung von Rübel. Streiff 1602.
Irisvorderfläche mit warzenförmigen kleinen Erhebungen in zwei Fällen von einseitiger Melanosis der Sklera, Iris und des Augenhintergrunds. Fleischer 1098.
Iris, zur Kenntnis der angeborenen Anomalien. Bernheimer 722.
— Puderkörner, an die Iris angeklebt. v. Lint 1253, 1727.
Iritischer und ciliarer Teil der Netzhaut. Wirkung des Pilokarpins und des Atropins auf dieselben. Guglianetti 1101.
Iritis papulosa, die der Quecksilberkur widersteht und mit Salvarsan geheilt wird. Mamione 307.
— papulo-luetische. Histologisch untersuchter Fall. Andersen 293.
— tuberculosa am linken Auge. Vossius 1115.
— und Arthigon. Kreibisch 1340, 1591.
— — gastro-intestinale Intoxikation. Guibert 1587.
Irrigator und Elektrode für Augen. Burkey 897 a.
Ischämie der unteren Glieder und endokuläre Spannung. Beziehungen. Cestelli 121.

J.

Jahreszeit, Einfluss auf die Konjunktivitiden. Angelucci 1048.
Japanische Kunst, Blindendarstellung. Greeff 5.
Jequiritytherapie in einem Falle von Epitheliom des Limbus corneae. Zani 292.
Jodkaliumtherapie bei der Arteriosklerose, die wissenschaftlichen Grundlagen. Flury 1333.
Jodtinkturinjektionen bei Dakryocystitis und Dampfkauterbehandlung bei Ulcus serpens. Weitere Erfahrungen. Wessely 291.
Jod, Übergang in Kammerwasser und Glaskörper nach Hauteinreibung mit Jotione. Guglianetti 123.
Jüdische Bevölkerung in Palästina, zur Epidemiologie und Bekämpfung des Trachoms. Auerbach 1049.
Jugendliche Augenverletzungen. Terrien et Dantrelle 459.
— Periphlebitis. Beitrag zur Lehre von der tuberkulösen Natur. Fleischer 1198.
— und Glaukom. Löhlein 1181.
Jugularis interna und Carotis communis, Aneurysma arterio-venosum. Stübel 1526.
Jünglingsalter und Netzhautveränderungen. Knapp 1205.
Juvenile Gefässerkrankungen des Herzens. Gilbert 1201.
— — — Auges mit Demonstrationen. Gilbert 393.
— — — — nach Beobachtungen an Iris, Netzhaut und Sehnerv. Gilbert 1100.
— Glaskörperblutung infolge von Periphlebitis retinalis mit proliferierenden Erscheinungen auf tuberkulöser Grundlage. Cramer 795.
— Retinaveränderungen. Knapp 402.

K.

Kalkdegeneration der Hornhaut und Linsenkapsel. Tooke 285, 716.
Kalktherapie (interne) Kalmopyrin, bei einigen Augenerkrankungen. Dutoit 1331.
Kalkverätzung mit Staphylom und Papillitis. Braun 1223.
Kalkverbrennung der Hornhaut, Therapie mit Natrium caccodylatum. Allport, Frank 1322.
Kalmopyrin (interne Kalktherapie) bei einigen Augenerkrankungen. Dutoit 1331.
Kalomeleinstäubung in den Augenbindehautsack bei gleichzeitiger innerer Darreichung der Halogensalze, Schädigung des Auges hierbei. Schloms 80.
Kalorischer und Drehnystagmus im Dienste einer neuen Theorie. Hesse 1473.
Kälte- und Wärmewirkung auf die einzelnen Ampullen des Ohrlabyrinths der Taube, festgestellt mit Hilfe neuer Methoden. Popp 621.
Kalziumchloratum bei Bindehautentzündung. de Klejn 79.
Kammerbucht, ihre Ophthalmoskopie. Salzmann 915.
Kammer, vordere, des Auges von Anabas scandens, über das Lig. anulare. Kolmar, W. 934.
Kammerwasserbildung und Pathogenese der Cataract, Rolle der Pars ciliaris retinae hierbei und ihre Struktur. Mawas 132.
— Beteiligung der Glaskörperzellen. Magitot et Mawas 955.

Kammerwasser, biochemische Veränderungen bei akuter Intoxikation durch Methylalkohol und Toxipeptide. Grignolo 25.
— des Menschen, Reaktion und osmotischer Druck unter normalen und pathologischen Verhältnissen. Grignolo 124.
— Ergänzende Untersuchungen über Gerinnung. Terrien et Dantrelle 957.
— Glaskörper und Cerebrospinalflüssigkeit, refraktometrische Beziehungen. Hallauer 126.
— intraokuläre Koagulation nach Operation. Barraquer 120.
— klinische und morphologische Studie über die Gerinnungsfähigkeit. Terrien et Dantrelle 565.
— morphologische Studie über die Gerinnung. Terrien et Dantrelle 1415.
Kammerwasserrefraktionsindex und Augenspannung, Abhängigkeit von Inanition. Mesrina 1411.
Kammerwasserresorption: Ist die Hornhaut unbeteiligt? Hamburger 952.
— über den Zuckergehalt. Ask 1407.
— und Glaskörper, Übertritt von Jod in dieselben nach Hauteinreibungen mit Jotione. Guglianetti 123.
Kanaloperation. Sehstörungbehandlung bei Turmschädel. Schlosser 817.
Kaninchensarkom (W. H. Schultze), Transplantation auf Kaninchenaugen. Happe 52.
Kaninchenauge, experimentell erzeugte Hornhaut- und Iristuberkulose zur Differenzierung des Typus humanus und bovinus des Tuberkelbazillus. Schick 1109.
— Giftwirkung von Quecksilber. Experimentelle Untersuchungen. Fujita 1215.
Kaninchen, Beeinflussung der kornealen Pneumokokkeninfektion durch Chinaalkaloide. Ginsberg und Kaufmann 877.
— experimentelle Sporotrichose des Tränenapparates. Fava 199.
Kapsel, Kataraktextraktion in der Kapsel. Sameh Bey 345.
Kapseleinschliessung mit Hornhautfistel. Opin 1140.
Kapseleröffnung bei Staroperationen vor dem Schnitt. Drake-Brockmann 1124.
Kapselstar, klinischer und pathologisch-anatomischer Beitrag zur Kenntnis. Friedberg 1127.
Kapsel, traumatische Linsentrübungen ohne Kapselverletzung. Prélat 1624.
Kapselbehandlung bei Kataraktoperation und nachher. Jackson 333.
Karunkel als Ausgang eines Karzinoms der Orbita. Cords 1031.
— Fall von überzähliger. Aus: Pathologie der Bindehaut. Schreiber 557.
— und Plica semilunaris, die Tumoren. Beauvieux 642.
Karzinom der Orbita, ausgehend von der Karunkel. Cords 1031.
— des Auges, Kontaktinfektion. Giri 479.
Karzinome des Lids. Zur Pathologie und Therapie. Axenfeld 187.
Karzinom, epibulbäres. de Schweinitz and Shumway 1059.
— inoperables des Lidwinkels und konservative Therapie. Zieler 1018.
— intraokulares metastatisches. Axenfeld 354.
Kassen, Krankenkassen und Gebühren für augenärztliche Verrichtungen. Wolffberg 1282.
Kaulquappen, künstliche Erzeugung von zyklopischen Kaulquappen. Leplat, G., 550.
Kauterisation bei der Behandlung der Granulomerkrankung. Wibo 254.
— von Granulationen, Beitrag zur Lehre von der chirurgischen Behandlung der trachomatösen Bindehaut. Rochon-Duvigneaud et Onfray 248.
Kavernen, Schnabelsche, anatomische Veränderungen bei 8 Fällen von Linsenluxation mit besonderer Berücksichtigung der Veränderungen am Sehnerven. Wagenhäuser 760.
Kavernöse Sehnervenentartung. Rados 1237.
Kavernöses Melanosarkom der Chorioidea mit Perforation der Retina. Lodberg 765.
Keilbeinhöhle, anatomische und klinische Beziehungen zu dem Sinus cavernosus und den Nervenstämmen des Okulomotorius, Trochlearis, Trigeminus, Abduzenz und Nervus vidianus. Sluder 1525.
Keratiten, ulzeröse, einige Worte zur Behandlung. Stalberg 715.
Keratitis acuta purulenta bei Exophthalmus rechts, geheilt durch wiederholte Tarsorrhaphie, Resektion des Halssympathikus und X-Strahlen. Erhaltung des Sehvermögens auf einem Auge. Juler 1517.
— disciformis. Green 1564.
— experimentelle Erzeugung von Sklerokeratitis und chronischer, intraokulärer Tuberkulose. Verhoeff 1360.
— (Mycelkeratitis). Lebègue 269.

Keratitis luetica. Chemotherapie v. Scily. P. 714.
— nodularis, 6 Fälle in derselben Familie. Roy 710.
— parenchymatosa auf hereditär-luetischer Basis, über die weiteren Schicksale der Patienten. Igersheimer 29.
— — behandelt mit Salvarsan. Wallis 717.
— — die Rezidive. Fage 699.
— — Einige Fälle, gebessert durch Salvarsan. Liégard 702, 1081.
— — hereditär-spezifische und spezifisch-tertiäre Hornhautulzera, eine Modifikation der Behandlung. Wibo 1090.
— — ihre Rezidive. Fage 1071.
— — lokale Behandlung mit Neosalvarsan. Bachstelz 258.
— — luetica, zur Entstehung. Igersheimer 1079.
— — Neosalvarsanwirkung. Hoehl 266.
— punctata leprosa. Axenfeld 257.
— — superficialis auf neurotischer Grundlage. (Fall.) Phillipps 275.
— neuroparalytica nach Alkoholinjektion in den N. maxill. sup. wegen Fazialisneuralgie. van Lint 289, 704.
— — Beitrag zur Therapie. Ichikawa 1078.
— — nach Entfernung des Ggl. Gasseri. Weidler 718.
— und Uveitis anterior bei einem Fall von rezidivierender Skleroepiskleritis. Bonino 1558.
— ulcerosa bei jungen Hunden. Mitteilung über Behandlung. Valude 288.
— vaccinalis mit Sekundärinfektion. Caillaud 260.
Keratokonus. Shannon 712.
— Ätiologie und Therapie. Augstein 255, 695.
— Beitrag zur Ätiologie. Behr 1068.
— — — Klinik (insbesondere über den braunen Ring in der Hornhaut und über das Verhalten des Blutes). Fleischer 1073.
— — — Sehverbesserung. Helmbold 1075.
— Beziehungen zur inneren Sekretion und zum intraokulären Druck. Strebel und Steiger 282.
— doppelseitiger, anatomisch untersuchter Fall. (Über den Hämosiderinring in der Hornhaut bei Keratokonus und über Hämosiderose bei Diabète bronzé). Fleischer 262.
— Fall von Pseudokeratokonus. Dalmer 261.
— (mit Beschreibung von Fällen). Weeks 1577.
— und Ektopia lentis. Shoemaker 279, 1396.
— — Linsenverlagerung. Shoemaker 1145.
— zur Ätiologie. Hack 1566.
— — — (Untersuchungen mit dem Abderhaldenschen Dialysierverfahren.) v. Hippel 1076.
Keratomalacie, Prognose. Gille 263.
Keratomykosis aspergillina. Eigenartiger Fall. Lindner 705.
Keratoplastik (Autokeratoplastik) bei Pterygiumoperation. (Indikation.) Terson 284.
— Beiträge. III. Salzer 59.
Kerne der Augenmuskeln, Hypoplasie in ihrem Gebiete. Stier 1480.
Kernmangel, angeborener, klinische Beiträge zur Lehre. Ulrich 1278, 1481.
Kieferhöhle, Beziehungen zum Tränennasenkanal und die Bildung der Fossa lacrymalis. Whitnall 208.
Kinderbalsamvergiftung, über Schädigung der Sehorgane und experimentelle Beobachtungen über den Einfluss dieses Präparates auf Tieraugen. Adamük 1284.
Kindesalter, Auge im Kindesalter, Pathologie und pathologische Anatomie. Peters 473.
— die Pathologie und pathologische Anatomie des Auges. Peters 473.
— und Pseudogliom. Krauss, F. 803.
Kindesauge, Chorioidealsarkom. Siegrist 404.
Kind mit Glaucoma simplex. Holth 784.
Kinematographie des Nystagmus. Coppez 525.
Kleinhirnbrückenwinkeltumoren. Ramdohr 1315.
Kleinhirngeschwülste, Erfahrungen bei Operationen. Oppenheim und Borchardt 1712.
Kleinhirngeschwulst, ungewöhnliche, durch Operation geheilt. Krause 1708.
Kleinhirnhemisphären, Lokalisation in der Rinde (Funktionsprüfung und Theorie). Bárány 608.

Kleinhirnsymptome bei spätinfantiler amaurotischer Idiotie. Bielschowsky 170.
Knochenbrüchigkeit und blaue Sklera. Peters 491.
— — — — (fünf Generationen). Colon, F. 1291.
Knochenfischauge, über eine eigenartige zelluläre Struktur des sogenannten Lig. anulare. Ballowitz 1376.
Knochen, in atrophischen Augen, über seine Topographie. Cohn 1634.
Knorpelausschälung bei Ektropium senile. Kugel 189. Nachtrag 190.
Knötchenförmige Trübung der Hornhaut (Groenouwsche Krankheit). Zwei neue Fälle. Puscarin 1573.
Koagulation des Kammerwassers. Morphologische Studie. Terrien et Dantrelle 1415.
— intraokuläre, des Kammerwassers nach Operation. Barraquer 120.
Kochsalzinjektionen, subkonjunktivale, Einfluss auf die Tension des menschlichen Auges. (Tonometrische Untersuchungen.) Verderame 1416.
Kohlenarbeiter, Nystagmus. Coppez 1467.
— — (Im Norden Frankreichs.) Dransart 999.
— — Gesichtsfeld. Cridland 1423.
Kohlensäureschneekauterisation bei Trachom. Wibo 254.
Kollodium-, Peloten- und Zelluloidfilmbehandlung bei verschiedenen Arten von Entropium. Kaz 1487.
Kolobom, angeborenes, der Linse (Fall.) Sobhy 113.
— bei Mikrophthalmus. Rupprecht 554.
— (Brückenkolobom) der Iris. (Demonstration mikroskopischer Präparate.) Seefelder 112.
— kongenitales, der beiden Lider. Paul 1391.
— optisch in den Glaskörper vorragendes. Hoorens 1385.
— doppelseitiges, des Sehnerven, zwei Fälle in einer Familie. Crampton 1379.
— doppeltes, der Lider mit Symblepharon. Hay 1383.
Kolobome der Chorioidea, besonders deren Ätiologie. Ssokolow 1393.
Kompensatorische Gegenbewegung der Augen bei spontan bewegtem Kopfe. Gertz 1472.
Komplementbindende Antikörper. Auftreten nach Vorbehandlung mit arteigenen Gewebszellen nebst Bemerkungen über die anaphylaktische Entstehung der sympathischen Ophthalmie. Rados 1352.
Kopflageveränderungen, dauernde Veränderungen des spontanen Nystagmus hierbei. Bárány 607.
Kopsch-Golgischer Apparat und die intrazellulären Einschlusskörper. Ein Beitrag zu der Histologie der Bindehautepithelien und des trachomatösen Follikels. Reis, W. und Reis, K. 1549.
Konkavgläser, überkorrigierende, bei Divergenz. Landolt 176.
Koniometer. Schot 535.
Konkremente in den Tränenkanälchen. Vassilopulos 205.
— (Pilz-) im Tränenkanälchen, zugleich ein Beitrag zur Frage der Streptotricheen. Wissmann 209.
Konservative Therapie bei inoperablem Karzinom des Lidwinkels. Zieler 1018.
Konservierung makroskopischer Augenpräparate in natürlichen Farben. Neue Methode. Greeff 931.
Kontaktinfektion bei Karzinom des Auges. Giri 479.
Kontrast (Binnenkontrast). Studien. Blachowski 568.
Kontusionsring, Vossiusscher. Coats 1721.
Konvergenzlähmung, isolierte. Terrien et Hillion 184.
Konvergenz und Akkommodation, Einfluss auf Tiefenlokalisation und scheinbare Grösse der Sehdinge. Ascher 418.
Körper- und arteigener Gewebssaft und Anaphylatoxin, Bedeutung für die Pathologie, speziell die des Auges. Zade 1363.
— — arteigenes Serum und Gewebssaft, entzündungserregende Stoffe in denselben. Dold und Rados 1328.
Krebse, eine neue Methode zur Untersuchung des Lichtsinns. v. Hess 1431.
— über den Einfluss der Lichtfarben auf ihre phototaktischen Reaktionen. v. Frisch und Kupelwieser 1426.
Krebsmetastase der Orbita, beseitigt durch „Orbitotomia externa Curviligne". Genet 211.
Kristalle in der Linse. Adam 320.

Krönlein sche Operation bei abgekapseltem Angiom der Orbita. Bugmann 1029.
— — in zwei Fällen von Orbitaltumor (Fibrosarkom und Endotheliom). v. Lint 1036.
— — (Sarkom der Augenhöhle). Groenouw 213.
— — und die diagnostischen Eingriffe bei Orbitalerkrankungen. Knapp 656.
Kröte, zur Anatomie des Auges. Tretjakoff 1400.
Kugelsche Operation. v. Biaskowics 1483.
Kugelschuss in die Orbita mit indirekter Bulbusläsion. Wagenmann 462.
Kuhnt sche Bindehautplastik. Prioritätsfrage. Scheffels 691.
— Bindehautverwertung bei perforierenden Verletzungen. Ollendorff 832.
— Lappendeckung. Schnaudigel 1258.
Kulysol in der Augenheilkunde. Motolese 1348.
Kunstaugen von Wessely, Lokalisation von Kupfersplittern im Auge zwecks Entfernung. v. d. Hoeve 450.
Kupfer im Auge. v. Lint 1728.
— intraokuläres. v. Lint 1254.
Kupfersplitterentfernung aus dem Auge nach Lokalisation mittels Wesselyscher Kunstaugen. v. d. Hoeve 450.
Kupfersplitterextraktion aus dem Glaskörper. v. d. Hoeve 828.
— — — Glaskörperraum. Bemerkungen zu der Arbeit v. d. Hoeve. v. Hippel 1249.
Kurve des Augendrucks. Wessely 958.
Kurzschluss mit beiderseitiger Makulaerkrankung. Knapp, P. 829.

L.

Labyrinth des Ohrs einer Taube, Wirkung von Kälte und Wärme auf die einzelnen Ampullen, festgestellt mit Hilfe neuer Methoden. Popp 621.
Labyrintherkrankungen und kongenital-familiäre Taubheit, Augenanomalien hierbei. v. d. Hoeve 486.
Labyrinth, funktionelle Untersuchung über den Drehnystagmus usw. und seine diagnostische Bedeutung. Hinsberg 615.
Lagebestimmung im Augenhintergrund. Reitsch 81.
Lagranges Sklerektomie und Elliots Skleraltrepanation. Meller 1182.
Lähmung, angeborene einseitige Paralyse des Okulomotorius communis. Masso 1595.
— der Akkommodation in zwei Fällen bei latenter Diphtherie; der eine mit Mydriasis, der andere mit Konvergenzlähmung. Farnarier 987.
— — postdiphtherische in zwei anomalen Fällen; einer mit Mydriasis, der andere mit Konvergenzlähmung. Farnarier 593.
Lähmungen der Augenmuskeln auf beiden Seiten und vollständige Aufhebung der Sensibilität auf der rechten Seite, Gehirn des Mannes. Goldstein 614.
— — und ungewöhnliche Fusionsinnervation, Störungen der absoluten Lokalisation hierbei. Ruben 624.
Lähmung der beiden Abduzentes und der Akkommodation nach Diphtherie. Lataillade 1005.
— des Okulomotorius, beiderseitige angeborene oder wenigstens sehr frühzeitig erworbene bei einem sonst gesunden 9jährigen Mädchen. Uhthoff 1113.
— — in einem Fall von retrobulbärer Neuritis. Muszynski 620.
— des IV. Nerven infolge Herpes zoster ophthalmicus mit präexistierender Heterophorie. Traquair 185.
— drei Fälle von verzögerter und vorübergehender Lähmung des Abduzens nach Basisfraktur. Dutoit 1469.
— einseitige angeborene des Halssympathikus. Pollak, E. 942.
— isolierte, der Konvergenz. Terrien et Hillion 184.
— — des M. obliquus inferior. Steindorff 1479.
— — totale oder partielle des Okulomotorius mit schwerer Otitis und Sinusitis kompliziert. Bérard, Sargnon et Bessière 1287.
— rezidivierende, des Okulomotorius bei Urämikern. Scalinci 182.
— Pathologie der Bicklähmungen. Freund 1471.
— postdiphtherische des Abduzenz. Ruther 35.
— über einige okulare Erscheinungen der Fazialislähmung und ihre prognostische Bedeutung. Dutoit 1484.
— und temporäre Amaurose, toxische, nach Alkoholinjektion in ein chronisches Sinusempyem. Friedmann, L. 483.
— zur Pathogenese postdiphtherischer Akommodationslähmung. Auerbach 1457.

Lähmung, zyklische, des Okulomotorius. Lauber 178.
Lakunäre Sehnervenatrophie und glaukomatöse Exkavation. Nehl 790.
Lakunenbildung im Sehnerven. Vier Fälle von hochgradiger Myopie, auf diesen Punkt anatomisch untersucht. Haist 595.
Lampe, Demonstration einer neuen Durchleuchtungslampe. Lindahl 532.
— einfache Vorrichtung für elektrische Handlampen. Verhoeff 921.
Lanolin und Olivenöl, subkutan zur Entfernung von Runzeln eingespritzt, mit nachfolgender Atrophie. Fischer, W. A. 48.
Lanzenoperation des Altersstars. Best 736.
— — Weill 349.
Lappendeckung nach Kuhnt. Schnaudigel 1258.
Leberverletzungen, Einfluss auf den Durchgang des Fluoreszeins im Auge. Lagano 129.
Lebermetastase, ausgedehnte, eines Melanosarkoms der Iris. Suker 734.
Lentikonus posterior beim Menschen, seine Diagnose und Pathogenese. Gourfain-Welt 329.
— — traumatischer. (Ein Fall.) Fischer 743.
Leonardo da Vinci, Taucherbrillen und andere Brillen. Feldhaus 1269.
Leontiasis ossea, Periostosen der Gesichtsknochen bei Lues congenita. Antonelli 848.
Lepröse Keratitis punctata. Axenfeld 257.
Leptodora Kindtii (Focke). Über die Veränderungen des Auges unter dem Einfluss von Nahrungsentziehung. Tschugunoff 1402.
Lesen bei vertikaler Stellung der Zeilen. Budek 994.
Leuchtende Objekte, Abhängigkeit des Reizwertes von ihrer Flächengrösse und das Weber-Fechnersche Gesetz. Lasareff 1439.
Levante und Ostindien, Ergebnisse vergleichender Refraktionsuntersuchungen an höheren Schulen. Krusius 162.
Licht, Absorption ultravioletten Lichtes durch die Tränenflüssigkeit. Lindahl 1440.
Lichtauge des Proteus. Nachweis normaler Funktion während des Heranwachsens. Kammerer 973.
Licht, die Aktionsströme der Netzhaut bei Reizung mit homogenen Lichtern. Brossa und Kohlrausch 1421.
— die qualitativ verschiedene Wirkung einiger Spektrallichter auf die Tiernetzhaut, mittels der Aktionsströme untersucht. Brossa und Kohlrausch 1420.
— Einfluss von Lichtfarben auf die phototaktischen Reaktionen der Krebse. v. Frisch und Kupelwieser 1426.
Lichtempfindlichkeit und Pupillarreaktion bei Dunkelaufenthalt von Pferden und Hunden. Dressler 963.
— und Grösse des gereizten Netzhautbezirkes, die Erweiterung des Riccoschen Satzes über die Beziehungen zur Fovea. Kühl 1438.
Lichtfiltrat, gelbblaues, in welchem die Macula centralis in vivo in gelblicher Farbe erscheint. Voigt 347.
Lichtreflex der Pupille, zur Physiologie und Pathologie. Behr 1579.
Lichtreize, farbige, abgeschwächt durch weisses Licht. Hermann 143.
— ungewohnte, als Ursache für Augenleiden. Parsons 1142.
Lichtschädigungen des Auges. Hess 1130, 1432.
Licht, Schädigungen des Auges durch direktes Sonnenlicht. Schur 1214.
Lichtsinn der Krebse, neue Untersuchungsmethode. v. Hess 1431.
— der Nachtvögel. Beitrag zur Kenntnis. Katz und Revesz 1434.
Lichtsinn des Periophthalmus Kohlreutheri. Ein Beitrag zur Kenntnis des Lichtsinns der Fische. Weve 591.
Lichtstrahlen, Veränderungen und Schädigungen des Auges durch die nicht direkt sichtbaren Lichtstrahlen. Schanz 1449.
Lichttherapie bei Augenleiden. Schanz 891, 1354.
Licht- und Farbenempfindung, zentrale, bei chronischem Glaukom. Beauvieux et Delorme 368.
— und Farbensinn bei Tieren, Demonstration von Methoden zur Untersuchung. Hess 969.
— und Farbensinnentwicklung im Tierreich. Hess 969a, 1270.
— und Farbensinn, vergleichende Untersuchungen. Fröhlich 965.
— und Farbenwahrnehmung. Beitrag zur Lehre. Loeb 974.
Licht, über Schädigung des Auges durch direktes Sonnenlicht. Schur 1692.
Lichtveränderungen und Schädigungen des Auges. Schanz 153.
Licht, von Rot befreites, zum Ophthalmoskopieren (Demonstration). Vogt 85.

Lid, angeborene Ptosis des Oberlids; „perverses" Bellsches Phänomen. Kraupa 635.
Lid-Angiom. van Lint 1490.
Lidapparat der Amphibien, Morphologie. Maggiore 98.
Lidbulbuscysten, doppelseitige, von ungewöhnlicher Grösse (Fall). Uhthoff 195.
Lid, chirurgische Behandlung des Entropium senile des Unterlids nach dem Vorgehen von Terson. Villard 640.
— dringen chemische Strahlen durch das obere Augenlid? Solger 1452.
Lidepitheliom, geheilt mit Radiumtherapie. Dubois 628.
— nach Radiumbehandlung. Ménétier et Monthus 1013.
Lider, untere und Kornea, weitgehende Zerstörungen bei Xeroderma pigmentosum. Uhthoff 194.
Lidgeschwülste, über die Therapie und über die Geschwülste der Meibomschen Drüsen. Scheerer 1495.
Lidkarzinome, zur Pathologie und Therapie. Axenfeld 187.
Lid, klonisch-tonische, okulo-palpebrale Spasmen. Mydriasis alternans. Angeborene Paralyse des Okulomotorius communis. Masso 1595.
Lidkolobom, doppeltes mit Symblepharon. Hay 1383.
— kongenitales. Paul 1391.
Lidlymphom. Duboys de Lavigerie et R. Onfray 629.
Lid, luetischer Primäraffekt des Oberlids. Fischer-Galati 1542.
— Ober- und Unterlid, über die chirurgische Behandlung des Entropiums. Trantas 839.
— Plastik des oberen Augenlides nach Exstirpation eines grossen Angioma cavernosum. Struychen 1015.
— Peritheliom. Eicke, J. 631.
— — Scott Lamb 1496.
Lidrandplastik mit Schleimhautlappen in der Behandlung von Entropium und Trichiasis. Maggi 1491.
Lidtumor, entzündlicher und Chalazion. Löwenstein 1012.
Lid, über die operative Behandlung eines Entropiums beider Ober- und Unterlider. Trantas 639.
Lider und Bulbus, eine bisher noch nicht beschriebene Bildungsanomalie bei einem 8 Tage alten Kind (Demonstration). Elschnig 1380.
— — über den künstlichen Ersatz. Lauber-Henning 881.
Lid- und Bulbustuberkulose, über seltene Formen. Boer 1050, 1093.
Lider und Gesichtshaut, eine eigentümliche Missbildung. Schnabel 556.
— und Meibomsche Drüsen, Lupus tuberculosus. Morax et Landrieu 1492.
Lid, Vaccina auf dem Lide. Fejér 633.
Lidwinkelepitheliom. Morelle 192.
Lidwinkel, inoperables Karzinom und konservative Therapie. Zieler 1018.
Ligamentum annulare im Auge von Knochenfischen, über eine eigenartige zelluläre Struktur in demselben. Ballowitz 1376.
— — in der vorderen Kammer des Auges von Anabas scandens. Kolmer, W. 934.
— pectinatum, Anatomie. Buchanan 927.
— — Sklerose und ihre Beziehungen zu Glaukom. Verhoeff 793.
— Zinnii, pathologische Anatomie. Würdemann 1406.
Limbus, epitheliale Neubildungen; Beiträge zur Kenntnis. Maggi 1546.
Limbustrepanation, zur Ausführung. Schnaudigel 386.
Links- und rechtsäugige Eindrücke, zur Unterscheidung. Wessely 984.
Linse, Beschreibung eines Falles von Glassplitter in der Linse, 3½ Jahre nach der Verletzung. Claiborne 823.
— des Menschen und des Rindes, analytische Untersuchungen über die Fluoreszenz. Voigt 348.
— Diszission. Jackson 1617.
— Einfluss der ultravioletten Strahlen. Chalupecky 1122.
— Eisensplitter in der Linse. Elschnig 740, 1244.
— Ektopia lentis; beiderseitige komplette Aniridie, pathologische Exkavation der Sehnerven. Holloway 1384.
— — — und Keratokonus. Shoemaker 1396.
— experimentelle Untersuchungen über die Fluoreszenz der menschlichen Linse. Sepibus 756.
— Extraktion in der Kapsel. Sameh Bey 345.
— Fehlen der Linse und vordere Synechie bei einem Fall von Hydrophthalmus. Schläfke, Wilh. 1394.

Linsenfluoreszenz, demonstriert mit dem Kästchen von Schanz. v. d. Hoeve 331.
Linse, Kristalle in der Linse. Adam 320.
Linsenausstossung, traumatische aus dem Augapfel. Wicherkiewicz 761.
Linseneiweiss-Anaphylaxie, weiterer Beitrag zur Frage. Römer u. Gebb 58.
— zur Frage. Römer 57.
Linseneiweiss, zur Biologie. Gebb 1613.
Linsenektopie und Keratokonus. Shoemaker 279.
Linsenentfernung bei Myopie. Lambert 598.
Linse, neue Methode der Extraktion. Isambert 1618.
Linsenextraktionen, schwierige, mit prophylaktischer Bindehautdeckung der Hornhautwunden. Krückmann 1137.
Linsenextraktion in der Kapsel. Methode. Ewing 1611.
Linsenfläche, vordere, zur Kenntnis der Vossiusschen ringförmigen Trübung. Purtscher 1143.
Linsenkapsel, über das Wachstum. Druault 540, 541.
— und Hornhaut, Kalkdegeneration. Tooke 285, 716.
— Linsenkapsel, Wachstum. Druault 739.
— Wunde in der vorderen und hinteren Linsenkapsel bei Fremdkörperverletzung (Demonstration). Lauber 336.
Linsenkolobom, Fall von angeborenem. Sobhy 113.
Linse, kindliche. Verhältnis des Gewichts zu den Trockensubstanzen. Ewing 1608.
Linsenluxation. Anatomische Untersuchung von acht Fällen mit besonderer Berücksichtigung der Veränderungen am Sehnerven (Schnabelsche Kavernen). Wagenhäuser 760.
Linsenluxationen, erworbene, Studien über die pathologische Anatomie. Ask 838.
— — — nebst Beiträgen zur Kenntnis der pathologischen Anatomie der Spontanresorption der Linse in geschlossener Kapsel und der traumatischen Irisablösung. Ask 1116.
Linsenluxation, traumatische, in den Glaskörper. (Fall.) Le Roux 344.
— spontane und pathologische Anatomie des Ligamentum Zinnii. Würdemann 1406
— traumatische, zugleich ein Beitrag zur Entstehung der Sphinkterrisse und der Aderhautablösung. Davids 324.
— unter die Konjunktiva. Genet 827.
Linsenluxationen, zur Behandlung. Ask 1117.
Linse, spontane Luxation in die Vorderkammer. Pons 341.
Linsentrübung nach Hornhauteiterung. Fuchs 1128, 1129.
Linsentrübungen von grüner Farbe. Meissner 1139.
Linsenverlagerung und Keratokonus. Shoemaker 1145.
Linsenluxation, traumatische. Rübel 1144.
Linse, physiologisch-chemische Veränderungen bei seniler Katarakt. Burdon-Cooper 1121.
— Spontanresorption in geschlossener Kapsel. Ask 1116.
— traumatische Trübungen ohne Verletzung der Kapsel. Prélat 1624.
— über angeborene Luxationen. Beauvieux 91.
— und Regenbogenhaut, Fremdkörper. Sinestous 315.
— Verhalten nach Eisensplitterverletzungen. Mellinghoff 1621.
— Vossius' Kontusions-Ring. Coats 1721.
— zur Chemie der normalen und krankhaft veränderten. Jess 1134.
— zur Frage der Behandlung von Eisensplittern in der Linse. Ammann 321, 443.
— zur Literatur der Eisensplitter in durchsichtiger Linse. Paderstein 1623.
Lipämie, diabetische. Hegler 483, 811.
Lipodermoide, doppelseitige, der Bindehaut und Hornhaut, vergesellschaftet mit intraokularen und anderen Anomalien. Stoll 114.
Lipoide Granulationen der fixen Hornhautzellen und gewisser Zellen der Konjunktiva bei Wirbeltieren. Mawas 100.
Lipojodin bei einigen Erkrankungen des Sehnerven und der Netzhaut. Therapeutische Erfahrungen. Dutoit 901.
Lipome, beiderseitige, symmetrische im inneren Augenwinkel. Vossius 197.
Lippenschleimhaut, Verwendbarkeit zur tektonischen Plastik. v. Mende 1056.
Liquor cerebrospinalis und Stauungspapille. Die Bedeutung der Untersuchung bei diffusen cerebralen Erscheinungen. Meyers 814.
Lochbildung in der Macula. Sautter 1640.
— — — nach perforierender Verletzung. (Fall.) Allport 820.

Lochbildung in der Makula infolge von Gewalteinwirkung. (Fall.) Blake 391.
— traumatische in der Macula. Purtscher 410.
— — — Scharff 1691.
Lokalanästhesie am Auge mit besonderer Berücksichtigung des Eusemin. Adler 520.
— Anwendung bei Exenteratio orbitae. Seidel 220.
— Lehrbuch für Studierende und Ärzte. Hirschel 8.
— mit Kokain, eine praktische Anwendung. Jocqs 77.
Lokalisation, absolute; Störungen bei Augenmuskellähmungen und ungewöhnlicher Fusionsinnervation. Ruben 624.
— von Fremdkörpern im Auge. Reichmann 838.
Luesbehandlung mit Atoxyl mit Atrophia der Nn. optici (ein Fall). Kalaschnikow 510.
Lues congenita mit Leontiasis ossea, Periostosen der Gesichtsknochen. Antonelli 848.
— — Papillitis als Frühsymptom. Mohr, M. u. Beck 1308.
— — zur Therapie und Klinik. Müller, Erich 1309.
— des Auges. Dimmer 464.
— Gumma des Chiasma. Bonnefay et Opin 1222.
— hereditaria mit Nystagmus. Igersheimer 1004.
— — ovale Hornhaut hierbei. Antonelli 694.
— — tarda oculi; Beitrag zur Anatomie und Pathologie. Stähli 493.
— — und Auge. Igersheimer 1301.
— recens und Meningitis optici. de Lapersonne 1232.
— Rolle in der Pathologie des Auges. Dutoit 23.
— und Auge. Igersheimer 399.
— und Erkrankungen der tränenabführenden Wege. Igersheimer 1022.
— und Glaukom. Koritny 1175.
Luetische Erkrankung des Chiasma (ein Fall). Ischreyt 1229.
— Keratitis parenchymatosa, zur Entstehung. Igersheimer 1079.
— — zur Chemotherapie. v. Szily, P. 714.
— papulöse Iritis, histologisch untersuchter Fall. Andersen 293.
Luetischer Primäraffekt der Bindehaut des Oberlids. Fischer-Galati 1542.
Luetisch-hereditäre Grundlage von Keratitis parenchymatosa, über die weiteren Schicksale von den Patienten. Igersheimer 29.
Luetinreaktion nach Noguchi bei Augenerkrankungen. Löwenstein 32.
Lufterscheinungen bei Erdbeben. Groos 575.
Luftschiffer, das Auge des. Halben 577.
Luftwege, obere und Ohr. Handbuch der speziellen Chirurgie. Katz, Preysing u. Blumenfeld 1273.
Lumbalpunktionen, vier, bei Neuritis optici oedematosa. Völlige Heilung. Jocqs 428, 429.
Lungenerkrankungen, einseitige. Das Auftreten einer Pupillendifferenz. Bukolt 724.
Lupustuberkulose der Lider und der Meibomschen Drüsen. Morax et Landrieu 1492.
Lungentuberkulose, die nervösen und psychischen Störungen. Muralt 1596.
Luxationen, angeborene der Linse. Beauvieux 91.
Luxation der Linse, anatomische Untersuchung von 8 Fällen mit besonderer Berücksichtigung der Veränderungen am Sehnerven (Schnabelsche Kavernen). Wagenhäuser 760.
— — zur Behandlung. Ask 1117.
Luxationen, erworbene, der Linse. Studien über die pathologische Anatomie. Ask 838.
Luxation, traumatische, der Linse in den Glaskörper. (Fall.) Le Roux 344.
— spontane, der Linse in die Vorderkammer. Pons 341.
— — — und pathologische Anatomie des Ligamentum Zinnii. Würdemann 1406.
— subkonjunktivale, der Linse. Genet 827.
— traumatische, der Linse. Rübel 1144.
— — — zugleich ein Beitrag zur Entstehung der Sphinkterrisse und der Aderhautablösung. Davids 324.
Lymphangiom der Bindehaut des Augapfels unter dem Bilde eines Hämangioms. Erb 232.
Lymphatischer Apparat, Speichel- und Tränendrüsen; Fall von symmetrischer Schwellung. Plate u. Lewandowsky 204.
Lymphbahnen des Auges und der Orbita. Leboucq 563.
Lymphocytose, Beziehungen zu Augenverletzungen und zur sympathischen Ophthalmie. Franke 1159.
Lymphom des Lids. Duboys de Lavigerie et R. Onfray 629.
Lymphwege des Auges. Leboucq 936.

M.

Macula des albinotischen Auges. Ophthalmoskopischer Befund. Ichikawa 1204.
Maculaerkrankung, beidseitige, nach Kurzschluss. Knapp, P. 829.
Macula, Farbe. Meisling 584.
Maculagegend, kongenitale Abnormität der Retinalgefässe in derselben. Werner 118
Macula-Herd zwischen Macula und Papille. Bradburne 1377.
Macula, Lochbildung infolge von Gewalteinwirkung. (Fall.) Blake 391.
— — nach perforierender Verletzung. Allport 821.
— scheibenförmige Entartung. Arterio-venöse Anastomosen. Masso 405.
— traumatische Lochbildung. Purtscher 410.
— — — Scharff 1691.
— — — Sautter 1640.
— über familiäre progressive Degeneration in der Maculagegend des Auges. Stargardt 1217.
— centralis in vivo in gelblicher Farbe, zu sehen bei Anwendung eines gelbblauen Lichtfiltrates. Voigt 747.
Maculazerfall mit Erhaltung der Funktion der Fovea. Polack 409.
Magnesium sulfuricum, 10 %, intradural injiziert bei zwei Fällen von Tetanus. Heilung. Hörterich 798.
Magnet, das Schicksal der Magnetoperierten. Pauly 1255.
— Erfahrungen mit dem Innenpolmagneten. Lampé 1252.
— — — und einige Bemerkungen über Sideroskopuntersuchungen. Lampé 531.
— — über Augenmagnete. v. Grósz 1247.
Magnetextraktionen am Auge, Erfahrungen. Schmidt 1257, 1731.
Magnet, Extraktion nichtmagnetischer Fremdkörper aus dem Auge. Rollet 835.
Magnetextraktion, zur Indikation und Technik, mit besonderer Berücksichtigung der genauen Lokalisation. v. Liebermann 1726.
Magnetische Geschosse in der Orbita. Magnetextraktion. Gent 1246.
— intraokulare Fremdkörper, ihre Diagnostik. Danis 447.
Magnet, über das Versagen der Magnetextraktion bei positivem Sideroskopbefund. Dalmer 825.
— Übersicht über neuere Elektro-Riesenmagnete. v. Haselberg 1723.
Makropsie und Gesichtshalluzinationen bei Gehirngeschwulst. Josefson 1706.
Makroskopische Augenpräparate in natürlicher Farbe. Neue Konservierungsmethode Greeff 931.
Malignität der gefärbten Tumoren des Auges. v. Hoor 682.
Markhaltige Nervenfasern, Gesichtsfeld hierbei. Niels Hoeg 586.
Marmorek sches Serum bei miliarer Tuberkulose der Conjunctiva bulbi. Fromaget 233.
Medien des Auges, ihre Brechungskoeffizienten. Schiötz 1450.
Medizinische Physik. Fischer, O. 842.
Mehrfachsehen, uniokulares, an beiden Augen. (Fall.) Bossidy 570.
Meibomsche Drüsen und Lider, Lupus tuberculosus. Morax et Landrieu 1492.
— — über die Geschwülste und über die Therapie der Lidgeschwülste im allgemeinen. Scheerer 1495.
— Drüse und Lidtarsus, ihre Struktur. Argaud 1375.
Melanochromie der Sklera. Adam 1283.
Melanosarkom, kavernöses, der Chorioidea mit Perforation der Retina. Lodberg 765.
— der Chorioidea. (Fall.) Stark 1153.
— kugel- und spindelförmiges und Angiosarkom der Iris und des Ciliarkörpers. Del Monte 311.
— primäres, der Iris, gefolgt von ausgedehnter Metastase in der Leber. Suker 734.
Melanosis, kongenitale, der Hornhaut. (Fall.) Mills 1390.
— conjunctivalis. Beauvieux et Muratet 1531.
— einseitige, der Sklera, Iris und des Augenhintergrunds mit warzenförmigen kleinen Erhebungen an der Irisvorderfläche. Fleischer 1098.
Melanotisches Pigment, Entstehung im Auge von Wirbeltierembryonen und in Chorioidealsarkomen. Bemerkung zu der Arbeit A. v. Szilys. Meirowsky 102.
— — seine Entstehung im Auge. Erwiderung auf die Bemerkung von E. Meirowsky zu meiner Arbeit.) v. Szily, A. 945.
Membrana pupillaris perseverans. Pokrowski 312.
Meningeale Erkrankung mit retrobulbärer Neuritis. Guillain 1297.

Meningitis optici und Lues recens. de Lapersonne 1232.
Meningococcenconjunctivitis. Hanford 235.
Mesothoriumbehandlung bei Augenleiden. Cuperus 899.
Mesothoriumbestrahlung, Heilung eines 5 mal rezidivierten Papilloms der Bindehaut und Hornhaut. Agricola 671.
Mesothorium, physikalische und biologische Grundlagen der Strahlenwirkung radioaktiver Substanzen, besonders des Mesothoriums und der Ersatz derselben durch Röntgenstrahlen. Müller 1349.
— und Radiumbehandlung von Augenkrankheiten. Koster 908.
Metalle im Auge. Experimentelle Untersuchungen über die Wirkungsweise. Rollet et Aurand 514.
Metallegierungen, neuere, im Auge, Mitteilungen über die Wirkung. Rollet et Aurand 514.
Metastase, hämatogene, im Auge. Experimentelle Untersuchungen nebst Bemerkungen über die Histologie der experimentellen metastatischen Ophthalmie. Rados 1637.
Metastasen, embolische, im Auge. Beitrag zur pathologischen Anatomie. Hegner 1202.
— hämatogene, im Auge. Experimentelle Untersuchungen. Rados 1351.
Metastatische beiderseitige Ophthalmie nach einer Pneumonie. Hillion 485.
— experimentelle Ophthalmie. Bemerkungen über die Histologie. Rados 1351, 1637.
— — Pneumokokkenpanophthalmie. Fava 351.
— Ophthalmie. Ergellet 852.
— — Rössler 492.
— — Zade 42.
— — bei puerperaler Sepsis. Ergellet 481.
— — Kasuistischer Beitrag. Zade 1150.
— — und Thrombose der Zentralvene. Purtscher 411.
— Panophthalmie und septische Retinitis. Cantonnet 850.
— Tumoren des Auges, zur Kenntnis. Arisawa 353.
Metastatisch-gonorrhoische Augenentzündung (ungewöhnlich schwere). v. Hippel 1300. 1590.
Metastatisches ausgedehntes Melanosarkom in der Leber, ausgehend von primärem Melanosarkom der Iris. Suker 734.
— intraokulares Karzinom in Bulbis. Axenfeld 354.
— Karzinom der Orbita, entfernt durch „orbitotomia externa Curviligne". Genet 211.
Methylalkoholinhalationen mit folgender Amblyopie. Tyson 865.
Methylalkohol- und Atoxylamblyopie, zur Pathogenese. Igersheimer u. Verzár 857.
Methylalkohol und Toxipeptide, Biochemische Veränderungen im Kammerwasser bei akuten Intoxikationen. Grignolo 25.
Mikuliczsche Erkrankung (zwei Fälle). Arnst 1019.
Migräneanfälle, schwere, mit Hemianopsie (zwei Fälle). Ormond 1714.
Migräne, ophthalmoplegische. Sänger 1478.
Mikrophotos von Konjunktivalabstrichen. Schüffner 250.
Mikrophthalmus, zur Genese der in ihm vorkommenden Netzhaut- und Aderhautanomalien und zur Genese der Orbitalcysten. Bergmeister 537.
— mit und ohne Katarakt, Vererbung. Thomson 561.
— congenitus. Demonstration eines Falles. Rupprecht 554.
— — familiär bei 8 von 14 Geschwistern. Stuelp 1309.
— bei Orbitalcyste, partieller Mikrophthalmus mit intraokularen Veränderungen. (Mitteilung eines Falles.) Calhoun 1378.
Mikroskop, die neuen, stärksten Vergrösserungen am Hornhautmikroskop und die zweckmäßigste Beleuchtung. Augstein 67.
Mikroskopischer Leitfaden der Augenheilkunde. (Englische Übersetzung des Greeffschen Abrisses.) Walker 1280.
Milchige Katarakt, spontane Eröffnung in die Vorderkammer. Rollet et Genet 342.
Miliare Tuberkulose der Conjunctiva bulbi, geheilt durch das Serum von Marmoreck. Fromaget 233.
Miliartuberkulose mit Blutungen in der Retina. Stock 862.
Mischung, binokulare von Spektralfarben, Versuche. Trendelenburg 1453.
— (Farbenmischung) spektrale, eine Beleuchtungsvorrichtung für die Anordnung in physiologischen Übungen nach v. Kries. Trendelenburg 1454.
Missbildung, eigentümliche, der Gesichtshaut und der Augenlider. Schnabl 556.
Missbildungen, angeborene, des Auges, verursacht durch Krankheiten der sekundären Augenblase. Rochat 553.

Missbildungen des Auges, weitere Beiträge zu den embryologischen Grundlagen. v. Szily, A. 116.
— des Menschen und der Tiere. Morphologie. (Die Missbildungen des Kopfes.) Grünberg, K. 96.
Mitbewegung des Oberlids, die auch willkürlich hervorgerufen werden kann. Lutz 179
Mitempfindung. Winkler 1456.
Mittelohreiterung, chronische, mit Hirnabszess. Manasse 33.
Möller-Barlowsche Krankheit und Orbitaltumoren, Exophthalmus. Jantzen 1034.
Molluscum contagiosum. Waetzold 641.
Monokelverordnung, Indikation. Halben 596.
Monokulares Tiefensehen, Bedeutung der Akkommodation. v. Eysden 964.
Monokulare Tiefenwahrnehmung, Einfluss der parallaktischen Verschiebung auf dieselbe. Cords 961.
Morphin und Acoin mit $HgCN_2$, subkonjunktivale Injektionen. Jones 78.
Morphologie der Missbildungen des Menschen und der Tiere. (Die Missbildungen des Kopfes.) Grünberg, K. 96.
— des Lidapparates der Amphibien. Maggiore 98.
— vergleichende, des Entenauges. Ischreyt 548.
Motilitätsstörung, eigenartige, am Auge. Clausen 1466.
Multiple infektiöse Neuritis mit Neuritis retrobulbaris mit 8tägiger Amaurose und schwersten Gehörerscheinungen als Folge. Cramer 422.
— Sklerose, über eine wichtige Verlaufsform. Auerbach u. Brandt 849.
Mumps mit Augenkomplikationen. (Bericht eines Falles.) Worthington 496.
Muschel, mittlere, Skarifikation des vorderen Endes bei negativem Nasenbefund mit Ausheilung von Fällen akuter retrobulbärer Neuritis. Tertsch 440.
Muskelatonie und Optikusatrophie, postneuritische. Terrien, Babonnet et Dantrelle 40.
Muskelatrophie und Kataraktbildung bei familiärer Myotonie. Mann 752.
Muskelvorlagerung bei Behandlung des Strabismus. Vacher et Denis 1482.
Muskulatur, glatte und Bindegewebsapparat der Orbita beim Menschen im normalen Zustand. Hesser, K. 1381.
Mycel-Keratitis. Lebègue 269.
Mydriasis alternans. Klonisch-tonische okulo-palpebrale Spasmen. Angeborene einseitige Paralyse des Oculomotorius communis. Mosso 1595.
— in einem Fall von postdiphtherischer Akkommodationslähmung. Farnarier 987.
— bei ungewöhnlichem Fall von postdiphtherischer Akkommodationslähmung. Farnarier 593.
Myeline, doppelbrechende, in Katarakten. Hoffmann 749.
Mykose des Auges. (Ein Beitrag.) Reis 834.
Mykosis aspergillina der Hornhaut. Lindner 705.
Mykotische Erkrankung, hervorgerufen durch einen bisher nicht beschriebenen fadenförmigen Mikroorganimus bei Parinauds Konjunktivitis. Verhoeff 1553.
Myoklonischer Nystagmus. Aubineau et Lenoble 992.
Myom des Orbikularis, Rezidiv. Schnaudigel 1014.
Myopia permagna unilateralis mit sogen. Staphyloma verum posticum totale s. Sclerectasia circumscripta postica totalis. Strebel 603.
Myopie, Beiträge zur Hebung der Wehrfähigkeit durch regelmäßige Überwachung der Kurzsichtigkeit. Heilborn 1460.
— einseitige, Tiefenwahrnehmung hierbei. Köllner 161.
— — Untersuchung über die Tiefenwahrnehmung. Köllner 974.
— Entfernung der Linse. Lambert 598.
— Entstehung (mit Demonstration kurzsichtig gemachter Affen). Levinsohn 163.
— Fundusveränderungen. Harman, Bishop 597.
— hochgradige, die Wirkung der subkonjunktivalen Kochsalzinjektionen bei den intraokularen Komplikationen. Mallwitz 600.
— — vier Fälle anatomisch untersucht im Hinblick auf Lakunenbildung im Sehnerven. Haist 595.
— — über die operative Behandlung. Conrad 1458.
— hohe, über Extraktion. Distler 1458b.
— — und Netzhautablösung, weitere Erfahrungen mit Sclerectomia prae-aequatoralis. Holth 398.
— kritische Betrachtungen über die verschiedenen Theorien. Besold 159.

Myopische Netzhautablösung, Heilung. Teulières 416.
Myopie, operative Behandlung. Lambert 1462.
— traumatische. (Fall.) Tange 604.
— über die Entstehung. Müller 990.
— und ihre Behandlung. Sachs 165.
Myosarkom, rundzelliges, der Orbita mit Übergreifen auf den Bulbus. Posey 660.
Myositis interstitialis mit Exophthalmus. Chevallereau et Offret 651.
Myotonie, familiäre, mit Muskelatrophie und Kataraktbildung. Mann 752.
Myxochondrom, sarkomatöses, der Orbita. van Duyse 1032.
Myxosarkom des Sehnerven. Segi 818.

N.

Nachbild, Dauer des negativen farbigen Bewegungsnachbildes. Takei 980.
Nachbilder, negative, mit reinen Spektralfarben. Burch 134.
Nachbilderscheinungen, Beiträge zur Kenntnis. Homuth 147.
Nachbilder, Untersuchungen über die Periodizität. Grünberg 576.
Nachbild, sternförmiges von ungewöhnlicher Herkunft. Hoppe 148.
Nachstar, spontane Heilung. Barraquer 120, 322.
Nachtvögel, ein Beitrag zur Kenntnis des Lichtsinns. Katz D. u. Revesz, G. 1434.
Naevus pigmentosus und Naevus vasculosus der Iris. Fuchs 1585.
Nahgläser, einige Bemerkungen über den Sitz. Oppenheimer 913.
Nahrung, die Ernährungsänderungen bei Glaukomatösen. Sulzer et Ayrignac 1661.
Nahrungsentziehung, über die Veränderungen des Auges bei Leptodora Kindtii (Focke) unter ihrem Einfluss. Tschugunoff 1402.
Naht der Kornea bei Kataraktoperation, eine Modifikation der Ausführung. Liégard 337.
Nähte, sterilisierte. Neue Art der aseptischen Aufbewahrung. Bordas 69.
Naht mittels Plumbierung in der Augenheilkunde. Verwey 196
Naphtholwirkung auf die Augen von Menschen, Tieren und auf fötale Augen. van der Hoeve 880, 1131.
Narben nach Elliotscher Trepanation am Kaninchen, über das anatomische Verhalten. Kümmell 378.
— nach erfolgreichen Glaukomoperationen, anatomische Untersuchung. Holth 376.
— Operation der am Knochen fixierten Narben. v. Imre, J. jun. 1486
Narbenstaphylom der Kornea, über die Verkleinerung auf chirurgischem Wege. Attias 1556.
Narkotika, weitere Erfahrungen mit Skopolamin als Narkotikum. Kümmell 909.
Nasale Diphtherie mit Erkrankung des Tränenapparates. Haas 681.
Nasales Ende des Tränennasengangs bei einigen Säugetieren, Entwicklung. Tüffers, P. 1401.
Nase, Bedeutung hyperästhetischer Zonen in der Augenheilkunde. Axenfeld und Kahler 18.
— die Beteiligung der Nebenhöhlen der Nase bei der Tränensackeiterung. Peters 1503, 1523.
— Eröffnung des Tränensackes von der Nase aus in Fällen von Dakryostenose. West 207.
Nasenbefund, negativer, bei akuter retrobulbärer Neuritis. Trotzdem Heilung durch Skarifikation des vorderen Endes der mittleren Muschel. Tertsch 440.
Nasenfurunkel als Ausgang einer Thrombophlebitis orbitae. Hertel 214.
Nasenreiter, eine Brille vor 1500. Greeff 843.
Nase, über die rhinologische Bedeutung der Vergrösserung des blinden Flecks. Markbreiter 1520.
— über die rhinogenen und otogenen Läsionen des Okulomotorius, Trochlearis, Trigeminus und Abduzens. Onodi 1311.
— über wechselseitige pathologische Verhältnisse der dem Auge und der Nase benachbarten Höhlen vom augenärztlichen Standpunkt. Fejér 1514.
Nasen- und Augenleiden, Pathologisch-anatomisches über den Zusammenhang. de Klejn u. Gerlach 434.
Nase und Auge, neue Beziehungen. Fischer-Galati 1033.
— — pathologische Beziehungen. Brückner 1030.
—, und Nebenhöhlen, Beziehungen zu den Tränenorganen. Onodi 12.
— und Nebenhöhlenerkrankungen, Augenstörungen hierbei; einige Fälle. Weeks 668.

Nasen- und Tränensackerkrankungen. Beitrag zur Lehre der bakteriologischen und histologischen Beziehungen. de Watripont 1509.
Natrium caccodylatum in einem Falle von Verbrennung der Kornea durch Kalk. Allport, Frank 1322.
Nebenakne des Sehorgans (zwei Fälle). Holodynski 28.
Nebenhöhleneiterung mit Augenstörungen. Struychen 1042.
Nebenhöhlen der Nase, Beziehungen zu den Tränenorganen. Onodi 13.
— — Beteiligung bei der Tränensackeiterung. Peters 1503, 1523.
— — Erkrankungen und Augenstörungen, einige Fälle. Weeks 668.
Negatives, farbiges Bewegungsnachbild, Dauer. Takei 980.
Nekturns, Augenmuskelnerven. Mc. Kippen, Paul S. 1388.
— maculosus, Histologie der Retina. Palmer, Samuel C. 107.
Neosalvarsaninjektionen, subkonjunktivale. Darier 499.
Neosalvarsan, lokale Anwendung am Auge. Igersheimer 76.
— lokale Behandlung der Keratitis parenchymatosa. Bachstelz 258.
Neosalvarsan- und Salvarsanbehandlung der sympathischen Ophthalmie. Chaillous 77.
Neosalvarsanwirkung bei Keratitis parenchymatosa. Hoehl 266.
Nerven der Augenmuskeln bei Nekturns. Mc. Kibben, Paul S. 1388.
— der Hornhaut, Sichtbarkeit. Fleischer 94.
Nervenerkrankungen des Auges bei Diabetes mellitus. Hofmann 27.
Nervenfaserndefekte im Gesichtsfeld. Rönne 979.
Nervenfasern, markhaltige, über das Gesichtsfeld hierbei. Niels Hoeg 586.
Nervenkrankheiten, organische, die Areflexie der Kornea. Wolf 1578.
Nervensystem, Beziehungen der familiären Erkrankungen zu denen des Optikus. Frenkel, H. 1225.
— und Seele, über die Wechselwirkungen gleichzeitiger Reize. Rauschburg 978. 1447.
Nerven- und Allgemeinleiden mit Neuritis optici retrobulbaris. Langenbeck 1306.
— und innere Krankheiten, Augenuntersuchung zur Erkennung. Hertel 468.
Nerven, zur Erkenntnis der Hornhautnerven beim Menschen. Verderame 1403.
Nervöse, allgemeine und lokalisierte Beschwerden mit okulären Störungen als Ursache. Bielschowsky 19.
— Erschöpfung, ein objektives Symptom. Bumke 1095.
Nervöser Ursprung der Keratitis punctata superficialis. Phillipps, W. L. 275.
Netzhautbezirk, Grösse des gereizten und Lichtempfindlichkeit in ihrer Beziehung z. Fovea. Kühl 1438.
Neubildungen, retrobulbäre, rationelle Behandlung. Obarrio 217.
Neugeborenen-Augeneiterung. Credé-Hoerder 840.
Neugeborene, Beitrag zur Kenntnis der Einschlussblennorrhoe. Sussmann 1062.
— die nicht gonorrhoische Ophthalmoblennorrhoe. Credé-Hoerder 226.
— die Sophol-Prophylaxe und ihre Leistungsfähigkeit. Anlauff 1530.
— zur Vorbeugung der Blennorrhoe in Stadt und Land. Herff 236.
Neuritis, infektiöse multiple, als Ursache einer Neuritis retrobulbaris mit 8tägiger Amaurose und schwersten Gehörerscheinungen. Cramer 422.
— optica bei einer Kranken mit Polyneuritis degenerativa. Henkes 854.
— optici, Beitrag zur Kenntnis. Dutoit 423.
— — bei Neurofibromatosis. Pincus 1236.
— — durch retrobulbäre Entzündung bei Meningitis. Guillain 1297.
— — in der Periode des Stillens. Zani, Desiderio 1720.
— — mit Retinitis und nachfolgender Atrophie bei Schwangerschaft. Butler 1701.
— — oedematosa, völlig geheilt durch vier Lumbalpunktionen. Jocqs 428. 429.
— Pseudoneuritis. Wood 1719.
— optici, rhinogene, neue Beiträge. Paunz 1038.
— — seltener Fall von doppelseitiger. Bark 1285.
— optica und Dakryocystitis bei Pansinuitis. Gerlach 212.
— postneuritische Optikusatrophie und Muskelatonie. Terrien, Babonnet et Dantrelle 40.
— retrobulbaris, akute doppelseitige mit Erblindung beiderseits und Ausgang in Heilung links nach 32tägiger Amaurose. Augstein, C. 420.
— — — welche bei negativem Nasenbefund durch Skarifikation des vorderen Endes der mittleren Muschel ausgeheilt wurde (zwei Fälle). Tertsch 440.
— — bei Nerven- und Allgemeinleiden. Langenbeck 1306.
— — mit 8tägiger Amaurose und schwersten Gehörerscheinungen als Folge von infektiöser multipler Neuritis. Cramer 422.

Neuritis retrobulbaris mit Okulomotoriusparese. (Fall.) Muszynski 620.
— — mit toxischem Ursprung. (Fall.) Allport, Frank 17.
Neuralgia trigemini, Alkoholinjektion mit nachfolgender Abduzenslähmung. Fejér 612.
Neurofibromatosis. (Fall.) Fehr 632.
— mit Neuritis optici. Pincus 1236.
Neurofibromatose sog. multiple, Beitrag zu den Augenveränderungen bei derselben. Fehr 1011.
— zur pathologischen Anatomie und Pathogenese des Buphthalmus bei derselben. Murakami 1653.
Neurofibrom, plexiformes, in der Orbita. Zentmayer 669.
Neurologie des Auges. Wilbrand-Saenger 16.
neuroparalytische Keratitis, ein Beitrag zur Therapie. Ichikawa 1078.
— — nach Alkoholinjektion in den N. maxillaris. van Lint 289, 704.
— — nach Entfernung des Ggl. Gasseri. Weidler 718.
Neuroretinitis urämica. Danis 1671.
Neurorezidiv (ein Fall). Desneux 500.
Neurorezidive nach Salvarsanbehandlung. Wernecke 519.
Neutralrot in der Behandlung von Hornhautgeschwüren, namentlich der trachomatösen. Augstein 66.
Nickhautdrüsenentwicklung beim Rind. Mobilio, Camillo 103.
— — — Erwiderung auf die Ausführungen Loewenthals zu meiner Arbeit. Mobilio 940.
Nierenerkrankungen, Exophthalmus als gemeinsames Symptom. Cordinier 20.
Nodularkeratitis (6 Fälle in einer Familie). Roy 710.
Noguchis Luetinreaktion bei Augenkrankheiten. Löwenstein 32.
Noviform in der Augenheilkunde. Freytag 905.
Noviformsalbe, Anwendung in der äusseren Augenheilkunde. Clausen 71.
Nucleus facialis und N. salivatorius, über synergische Wirkung. Fuchs 644.
Nürnberger Brillenmacher im 18. und 19. Jahrhundert, zur Geschichte. v. Pflugk 1277.
— — am Ausgang des 18. Jahrhunderts. v. Pflugk 13.
Nystagmus (Augenzittern). Coppez 611, 997.
— bei hereditärer Lues. Igersheimer 1004.
— dauernde Veränderung des spontanen Nystagmus bei Veränderungen der Kopflagen. Bárány 607.
— der Dreh- und kalorische Nystagmus im Dienste einer neuen Theorie. Hesse 1473.
— der Kohlenarbeiter. Coppez 1467.
— — im Norden Frankreichs. Dransart 999.
— ein Fall von einseitigem horizontalem. van Duyse 1470.
— eigentümliches Phänomen bei Nystagmus. Dimmer 170.
— einige Phänomene. Bárány 606.
— einseitiger. (Fall.) de Ridder 622.
— experimentell hervorgerufener, einseitiger. Mangold u. Löwenstein 1007.
Nystagmusfälle, seltene. Cords 998.
Nystagmus, galvanischer, experimentelle Studien. Blau 610.
— hereditarius. Dubois 171.
Nystagmus-Kinematographie. Coppez 525.
Nystagmus, latenter. Fromaget 613.
Nystagmomyoklonie. Aubineau et Lenoble 992.
Nystagmus retractorius bei Tumor der Vierhügelgegend. Bárány 168.
— — ein zerebrales Symptom. Elschnig 172.
— Überblick über den Drehnystagmus und seine diagnostische Bedeutung. Über die funktionelle Untersuchung des Ohrlabyrinths. Hinsberg 615.
— über einen exzeptionellen Fall. Majewski 619.
— und Ruhe der Augenmuskeln, über die Aktionsströme. Hoffmann 1003.
— der Kohlenbergwerksarbeiter, Gesichtsfeld. Cridland 1423.

O.

Obliquus inferior, Fall von Überaktion. Rönne 623.
— — über einen Fall von isolierter Lähmung. Steindorff 1479.
Oedem, allgemeines, Retinaveränderungen hierbei. Sym 1694.
— der Hornhaut nach Zangengeburt. Fejér 700.
Oedema inflammatorium des Optikus nach akuter Eiterung der Highmores-Höhle. Foster 1516.

Ohr, Hirnabzess nach chronischer Mittelohreiterung. Manasse 33.
Ohrlabyrinth der Taube, Wirkung von Wärme und Kälte auf die einzelnen Ampullen, festgestellt mit Hilfe neuer Methoden. Popp 621.
— funktionelle Untersuchungen. Überblick über den Drehnystagmus und seine diagnostische Bedeutung. Hinsberg 615.
Ohr und obere Luftwege, Handbuch der speziellen Chirurgie. Katz, Preysing und Blumenfeld 1273.
Okulomotoriuslähmung, beiderseitige, angeborene oder wenigstens frühzeitig erworbene mit periodischen und kontinuierlichen Schwankungen im Durchmesser der Pupille bei einem 9jährigen, sonst gesunden Mädchen. Uhthoff 1113.
— isolierte, totale oder partielle, kompliziert mit schwerer Otitis und Sinuitis. Bérard, Sargnon et Bessière 1287.
— rezidivierende, bei Urämikern. Scalinci 182.
— zyklische. Lauber 178.
Okulomotoriusparese bei Neuritis retrobulbaris. (Fall.) Muszynski 620.
Okulomotorius, totale Lähmung, angeborene einseitige. Klonisch-tonische okulo-palpebrale Spasmen. Wechselnde Mydriasis. Mosso 1595.
— Trochlearis, Trigeminus und Abduzens, otogene und rhinogene Läsionen. Onodi 1311.
— — — und N. vidianus, ihre anatomischen und klinischen Beziehungen zur Keilbeinhöhle. Sluder 1525.
Okulo-Sympathikus, Lähmungen und Reizungen. Weekers 666.
Okzipitallappenatrophie, doppelseitige, bei einem Fall von zentraler kongenitaler Amaurose. Uhthoff 1239.
Okzipitallappen, Enzephalitis, beiderseitige, als Ursache einer kongenitalen oder wenigstens sehr frühzeitig erworbenen Amaurose (mit Sektionsbefund bei einem 13monatigen Kind). Uhthoff 1718.
— rechter, des Grosshirns, Tumor in der Nähe. Perthes 1234.
Olivenöl und Lanolin, subkutane Einspritzung zur Entfernung von Runzeln mit Optikusatrophie. Fischer, W. A. 48.
Operation, Antidiphtherie-Serum bei postoperativen Infektionen des Auges. Partega 339.
— die neuen antiglaukomatösen Operationen. van Duyse 372.
Operationen, erfolgreiche, von Glaukom. Anatomische Untersuchung der Operationsnarben und der applanierten Papillenexkavationen. Holth 376.
— intraokulare, des vorderen Bulbusabschnittes, Vorgehen beim Eindringen in die Vorderkammer. Grélandt 527.
Operation, neue, antiglaukomatöse. Priestley-Smith 383.
Operationsmethode, neue, zur Korrektur des Entropium cicatriceum des Unterlids. Baslini 188.
Operationsnarben und applanierte Papillenexkavation nach erfolgreichen Glaukomoperationen, anatomische Untersuchung. Holth 376.
Operative Behandlung des Schielens. Landolt 177.
— — von Glaukom mit Sklerokorneal-Trepanen. Elliot 3.
Operativer Eingriff bei Staren mit sehr langsamer Entwicklung. Dor 325.
Ophthalmia electrica, ein bemerkenswerter Fall. Wolffberg 463, 837.
— metastatica, beiderseitige, nach einer Pneumonie. Hillion 485.
— — Rössler 492.
— sympathica bei puerperaler Sepsis. Ergellet 481.
— — eine eigentümlich verlaufende. Schieck 364.
— — eine spontane Iridocyklitis mit einem der sympathisierenden Entzündung äusserst nahestehenden histologischen Verlauf. Meller 1105.
— — (drei Fälle). Dehenne et Bailliart 772.
— — gebessert durch Salvarsan. Manolesco 774.
— — mit vollständiger Wiederherstellung der Sehschärfe. Fisher 360.
— sympathische, über anatomische Befunde an Augen, die wegen Gefahr der sympathischen Ophthalmie enukleiert worden sind. Stock 1667.
— sympathica, über Blutbefunde. Gradle 772a.
— — unter ihrem Bilde verlaufende spontane Iridocyklitis. Meller 766, 775.
— — Versuch einer Serumreaktion. Nachtrag. Kümmell 773.
Ophthalmie, drei Fälle. Dehenne et Bailliart 1157.
— metastatische. Ergellet 852.
— — Zade 42.
— — Kasuistischer Beitrag. Zade 1150.
— — und Thrombose der Zentralvene. Purtscher 411.

Ophthalmie, sympathische, Behandlung mit Salvarsan und Neosalvarsan. Chaillous 771.
— metastatische, Bemerkungen über die Histologie der experimentellen, nebst experimentellen Untersuchungen über die hämatogene Metastase im Auge. Rados 1351.
— sympathische, beim Affen, Präparate über eine experimentell erzeugte. Deutschmann 1327.
— — Bemerkungen über die anaphylaktische Entstehung. Rados 1352.
— — Bericht über einen Fall, 7 Tage nach der Operation. Heilung durch Salvarsan. Calhoun 1155.
— — Beziehungen zu Fermentwirkungen am Auge. Guillery 879, 1160.
— — klinische und anatomisch-histologische Demonstrationen. Krailsheimer 1161.
— — und Augenverletzungen, Beziehungen zur Lymphocytose. Franke 1159.
— — und idiopathische Iridocyklitis, klinische Beobachtungen. Brock 1583.
— — und juvenile Katarakt. v. Hippel 361, 748.
— — und Salvarsan. Siegrist 1357, 1666.
— — und Tuberkulose. Stoewer 363.
— — zur Frage der anaphylaktischen Entstehung. Cramer 1156.
— zur Frage der spontanen sympathisierenden Entzündung. Meller 1664.
Ophthalmologische kleinere Mitteilungen. Best 1324.
Ophthalmomykosis, Beitrag. Reis 834.
Ophthalmoplegia externa congenita ohne Ptosis. Tertsch 1008.
— — ophthalmoplegische Migräne. Sänger 1478.
Ophthalmoplegische Migräne, Ophthalmoplegia externa. Sänger 1478.
Ophthalmoskop. Bemerkungen zu der Mitteilung des Herrn Dr. Thorner über mein Ophthalmoskop. Gullstrand 906.
— ein neues elektrisches. Armaignac 522.
— ein neues reflexloses. Baum 523.
— von Gullstrand. Thorner 919.
Ophthalmoskopie der Kammerbucht. Salzmann 915.
Ophthalmoskopierlicht, Demonstration eines vom Rot befreiten. Vogt 86.
Ophthalmoskopie, zur Technik. Tjumjantzew 1371.
Ophthalmoskopisch eigenartiger Befund, angeb. lokale Sklerose der Aderhautgefässe eines Auges. Weiss 1643.
Ophthalmoskopische Instrumente, neuere Einrichtungen. Henker 74.
— neue Untersuchungsmethoden. Wolff, H. 88.
Ophthalmoskopischer Befund bei pulsierendem Exophthalmus. Rübel 219, 1041.
— — der Area centralis des albinotischen Auges. Ichikawa 1204.
— bisher nicht bekannter Befund. v. Hippel 396.
Ophthalmoskopische Veränderungen des Glaskörpers bei Glioma retinae. Trantas 808.
Optiker- und Brillenwesen in der Mitte des 18. Jahrhunderts. Kurzer Inhaltsbericht des für die Geschichte interessanten Büchelchens von Thomin. v. Pflugk 474.
Optik, Lehrbuch. Drude 2.
— über neuere Brillenoptik. Hallauer 529.
Optikus, anatomische Untersuchungen bei 8 Fällen von Linsenluxation, mit besonderer Berücksichtigung der Veränderungen am Sehnerven (Schnabelsche Kavernen). Wagenhäuser 760.
Optikus-Anlage bei Amblyostoma und Erklärung gewisser Augendefekte. Stockard, Charles, R. 1398.
Optikusatrophie bei einem Fall von Saominvergiftung. Elliot 46.
Optikus, Beziehungen der familiären Erkrankungen zu denen des Nervensystems. Frenkel, H. 1225.
— Konkretionen im Nervus opticus. Girl 1702.
Optikusatrophie, einseitige, nach Thoraxkompression. Le Roux 816.
— in einem Fall von Atoxylbehandlung der Syphilis. Kalaschnikow 510.
— hereditär-familiäre, im Kindesalter (Behr). 6 Fälle. Takashima 1717.
— lakunäre und glaukomatöse Exkavation. Nehl 790.
— nach subkutaner Einspritzung von Olivenöl und Lanolin zur Entfernung von Runzeln. Fischer, W. A. 48.
— postneuritische und Muskelatonie. Terrien, Babonnet et Dantrelle 40.
— verursacht durch uterine Hämorrhagien, Bericht eines Falles. Calhoun 1290.
Optikus, Druck auf den N. opticus von seiten einer Cyste der linken Kieferhöhle mit temporärer totaler Erblindung des linken Auges. Pooley u. Wilkinson 658.
Optikusentartung, kavernöse. Rados 1237.
Optikuserkrankung, gummöse beiderseitige, ein Fall. Görlitz 1703.

Optikusganglienzellen-Neurogliom. Ruhland 433.
Optikuskolobom, doppelseitiges, zwei Fälle in einer Familie. Crampton 1379.
Optikus, Lakunenbildung (anatomische Untersuchungen bei vier Fällen von hochgradiger Myopie). Haist 595.
— Myxosarkom. Segi 818.
— Neuritis in der Periode des Stillens. Zani-Desiderio 1720.
— — mit Retinitis und nachfolgender Atrophie bei Schwangerschaft. Butler 1701.
— — oedematosa, völlig geheilt durch vier Lumbalpunktionen. Jocqs 428, 429.
— — optici bei Neurofibromatosis. Pincus 1236.
— — — durch retrobulbäre Entzündung bei Meningitis. Guillain 1297.
— — — rhinogene, neue Beiträge. Paunz 1038.
— — — und Dakryocystitis bei Pansinuitis. Gerlach 212.
— Oedema inflammatorium nach akuter Eiterung der Highmores-Höhle. Foster 1516.
— pathologische Exkavation, beiderseitige komplette Aniridie. Ektopia lentis. Holloway 1384.
Optikusquetschung im Canalis opticus. Liebrecht 1710.
Optikus, Retina und Iris, Beobachtung der juvenilen Gefässerkrankung des Auges. Gilbert 1100.
Optikusscheidenhämatom bei Hämorrhagien der Meningen. Dupuy-Dutemps 809.
Optikusscheidenhämatome, isolierte, Beitrag zur Frage des spontanen Auftretens. Seidel 437.
Optikusscheidenhämatom nach Schädelbasisfraktur. (Fall.) Böhm 421.
Optikusscheiden und Iris beim Rind, Fall von Tuberkulose. Kohn 729.
Optikusschwund, beginnender, Simulation traumatischer Diabetes, traumatische Hysterie oder Rentenhysterie. Stülp 1259.
Optikus, seltener Fall von doppelseitiger Neuritis optici. Bark 1285.
— sympathische Neuritis optici (mit Bericht über einen Fall). Thomson 776.
Optikustumoraffektionen, retrobulbäre, zur Differentialdiagnose. Langenbeck 1231.
Optikustumor, mikroskopische Demonstration von zwei Fällen. Sattler 435.
— zur pathologischen Anatomie der Netzhaut nach der Exstirpation. Kojanagi 802.
Optikus- und Ciliargumma nach Salvarsaninjektion (ein Fall). Matsukawa 1345, 1594.
— und Netzhauterkrankungen, therapeutische Erfahrungen mit Lipojodin. Dutoit 901.
Optikus und Papille, Neoplasmen. Sulzer et Rochon-Duvigneaud 438.
— und Retina, ätiologische Bedeutung der Tuberkulose bei ihren Erkrankungen, Wirkung des Tuberkulins. Dutoit 796.
Optikus-Untersuchungen über die Entwicklung. Kleczkowski 933.
Optikusverletzung durch Fremdkörper der Orbita von drei Zoll Länge, Entfernung. Stevenson 458.
Optikusverwachsungen. Girl 1702.
Optische Bewegungsempfindung, ein Beitrag zur Erforschung mittels Erscheinungen am engen Streifenmuster. v. Szily, A. 587.
— bilaterale Papillitis und alternierender konvergierender Strabismus durch Purpura exanthematica. Motolese 34.
— einfache und zusammengesetzte Systeme, über die Anwendbarkeit der Dioptrien. Schiötz 1450.
Optischer Blinzelreflex. Levinsohn 1006.
Optische Täuschungen, Untersuchungen über den Zusammenhang zwischen Erscheinungsgrösse und Erscheinungsbewegung bei einigen. Kenkel 1436.
— Verschmelzung, ein Phänomen. Werner 982.
Optotypen, Beiträge zur Geschichte. Pergens 1446.
Oranische Sahara, die ansteckenden Augenerkrankungen dortselbst. Folay 678.
Orbikularismyom, Rezidiv. Schnaudigel 1014.
Orbita, abgekapseltes Angiom (Krönleinsche Operation). Bugmann 1029.
— Bericht über einen Fall von Cylindrom der Orbita, geheilt unter Erhaltung des Auges. Obarrio 217.
— Cellulitis orbitalis durch Staphylokokken. Muncaster 1310.
— — — nach Osteomyelitis des Oberkiefers in der Kindheit. Posey, W. C. 659.
— das kavernöse Angiom. Lagrange 1519.
— das Fibrom der Orbita. Teulières 663.
— der Bindegewebsapparat und die glatte Muskulatur der Orbita beim Menschen in normalem Zustand. Hesser 1381.
— drei Fälle von kavernösem Angiom. Dupuy-Dutemps 1513.
— ein Fall von plexiformem Neurofibrom. Zentmayer 669.

Orbita, Entfernung eines Fremdkörpers von 3 Zoll Länge (Optikusverletzung). Stevenson 458.
— — — nach 2 Jahren. Hanford Mc. Kee 449.
Orbitaerkrankungen, seltene. Posey, M. E. 1524.
Orbita, Fall von endothelialem Sarkom. Weeks 667.
— Fall von Echinokokkus. Tamamschew 1527.
— Fall von Sarkom. Webster 664.
— idiopathisches Hämatom. Gruening 655.
Orbitalcysten und die im Mikrophthalmus vorkommenden Netzhaut- und Aderhautanomalien, ein Beitrag zur Genese. Bergmeister, R. 537.
Orbitalhämatom, traumatisches, mit fibröser Proliferation, welche einen Tumor vortäuscht. Rochon-Duvigneaud 1040.
Orbitalinhalt, Ptosis bei einem Fall von lobulärer Elephantiasis des Gesichts. Moret et van Duyse 1037.
Orbitalkarzinom, ausgehend von der Karunkel. Cords 1031.
Orbitalkugelschuss mit indirekter Bulbusverletzung. Wagenmann 462.
Orbita, Lokalanästhesie bei Exenteratio orbitae. Seidel 220.
Orbitalphlegmone, Fall von doppelseitiger, nach Empyem der Stirnhöhle und der Siebbeinzellen unter besonderer Berücksichtigung des pathologisch-anatomischen Befundes. Takashima 1043.
Orbitalsarkom, abgekapseltes und seine Exstirpation unter Erhaltung des Bulbus mit bogenförmigen Schnitten am Orbitalrand. Terrien 1044.
Orbitaltraumen mit einseitigem Argyll-Robertsonschem Symptom. Velter 319.
Orbitaltrauma durch Revolverkugel, Quadrantenhemianopsie. de Lapersonne et Velter 830.
Orbitaltumor. v. Hippel 215, 645.
Orbitaltumoren und Möller-Barlowsche Krankheit, Exophthalmus. Jantzen 1034.
— operiert nach Krönlein (zwei Fälle: Fibrosarkom und Endotheliom). v. Lint 1036.
Orbita, magnetische Geschosstücke entfernt mit dem Magneten. Gent 1246.
— metastatisches Karzinom, entfernt durch „orbitotomia externa Curviligne". Genet 211.
Orbitalverletzung. Vossius 1262.
— mit einseitigem Argyll-Robertsonschem Zeichen. Velter 1114.
Orbita, rundzelliges Myosarkom mit Ausdehnung in den Bulbus. Posey, M. E. 660.
— sarkomatöses Myxochondrom. van Duyse 1032.
Orbita, Sarkom. Weekers 665.
— Krönleinsche Operation. Groenouw 213.
Orbitalschwund, Wiederherstellung des Bindehautsackes. Weeks 1045.
Orbita, seltener Fall von Hämatom. Valli 1528.
— Thrombophlebitis orbitae, ausgehend von einem Furunkel der Nase. Hertel 214.
— über chronisch-entzündliche Geschwulstbildung. Meller 657.
— über symmetrische Gummibildung. Werner 1529.
— und Auge, Beobachtungen über Fremdkörper. Rogers 457.
— — über die Lymphwege. Leboucq 563, 1410.
— und ihr Inhalt, stereoskopische Röntgenphotographie. Adam 65.
— venöses Aneurysma. Brandès 1512.
— Wirkung ihrer Form auf das Auge. Whitnall 167.
Orbito-frontale Dermoidcysten. de Lapersonne 1035.
Orbito-okuläre Traumen und Tetanus. Vinsonneau 1261.
Orbito-temporale Cyste. Gabriélidès 654.
Orbitotomia externa nach Curviligne bei einem metastatischen Karzinom der Orbita. Genet 211.
Organische Nervenkrankheiten, die Areflexie der Kornea. Wolf, R. 1321.
Organologie des Auges. Pütter 109.
Osmotischer Druck und Reaktion des menschlichen Humor aqueus unter normalen und pathologischen Verhältnissen. Grignolo 124.
Osmotische Vorgänge und Veränderungen des Augendrucks. Hertel 953, 1173.
Ossifizierende Retinitis externa unter dem Bilde des subretinalen Tumors. Axenfeld 1192.
Osteom, teratoides. Ein Fall von überzähliger Tränenkarunkel. Schreiber 557.
Osteomyelitis des Oberkiefers mit Orbitalabszess im Kindesalter. Posey, W. C. 659.
Ostindien und Levante, Ergebnisse vergleichender Refraktionsuntersuchungen an höheren Schulen. Krusius 162.

Otitis, schwere und Sinuitis, kompliziert mit isolierter totaler oder partieller Okulomotoriuslähmung. Bérard, Sargnon et Bessière 1287.
Otogene Stauungspapillen. Ruttin 36.
— und rhinogene Läsionen des Okulomotorius, Trochlearis, Trigeminus und Abduzens. Onodi 1311.

P.

Palästina, zur Epidemiologie und Bekämpfung des Trachoms (unter besonderer Berücksichtigung der jüdischen Bevölkerung). Auerbach 1049.
Palliativ- (Dekompressiv-) Trepanation mit temporärer extrakranieller Drainage eines Seitenventrikels als Behandlung der Stauungspapille, insbesondere bei Gehirntumoren. Kaelin-Benziger 430.
Palliativoperationen, speziell der Balkenstich bei der Stauungspapille. v. Hippel u. Goldblatt 1704.
Pannus und Hornhautgeschwür, Konjunktivallappenbehandlung. Star 1551.
Panophthalmie, ein neues Vorgehen bei der Exenteration des Auges. Sameh Bey 762.
— experimentelle metastatische durch Pneumokokken. Fava 351.
— metastatische und septische Retinitis. Cantonnet 850.
— mit in den Glaskörper vorspringenden Netzhautgefässen. Demonstration von Präparaten. Tertsch 352.
— Rückgang bei einem Fall. Rutten 1638.
Panophthalmitis mit Glaskörpergefässen. Tertsch 1149.
Panophthalmie und Ringabszess der Hornhaut. Ein bisher nicht beobachteter Saprophyt als Erreger. Löhlein 706.
Pansinuitis mit Dakryocystitis und Neuritis optica. Gerlach 212.
Papille, Bedeutung der Untersuchung des Liquor cerebrospinalis und der Stauungspapille bei diffusen zerebralen Erscheinungen. Meyers 814.
— Beiträge zur Behandlung der Stauungspapille, insbesondere bei Gehirntumoren durch Dekompressiv- (Palliativ-) Trepanation mit temporärer extrakranieller Drainage eines Seitenventrikels. Kaelin-Benziger 430.
— chirurgische Behandlung der Stauungspapille. Polya 1715.
— die Bedeutung der Stauungspapille. Schieck 434.
— Fall von doppelseitiger Stauungspapille mit Zurückgehen der Erblindung. Alexander 1699.
— Fall von eigentümlichem Bindegewebsstrang um die Pupille. Masuda 813.
— Fall von Gumma. Mylius 815.
Papillenexkavation, Applanierung und Operationsnarben nach erfolgreichen Glaukomoperationen, anatomische Untersuchung. Holth 376.
Papillen liegen in der Pupillarachse, angeborene Anomalie am hinteren Augenpol. Krüger 935, 1102.
Papille, otogene Stauungspapillen. Ruttin 36.
— Stauungspapille bei intrakranieller Erkrankung mit günstigem operativem Resultat. Uhthoff 441.
— über druckentlastende Eingriffe bei Stauungspapille. Hessberg 426.
— über Stauungspapille und Abduzenzlähmung bei Chlorose. Meller 859.
— und Optikus, Neoplasmen. Sulzer u. Rochon-Duvigneaud 438.
— Verhalten der Gesichtsfeldgrenzen bei Stauungspapille. Frenkel 1226.
— von dem blinden Fleck ausgehendes Ringskotom (sog. Bjerrumsches Zeichen) bei zerebraler Stauungspapille. v. Szily 415.
— vom Papillenrand ausgehendes kavernöses Melanosarkom der Chorioidea mit Perforation der Retina. Lodberg 765.
— weitere Mitteilungen über die Palliativoperationen, speziell den Balkenstich bei der Stauungspapille. v. Hippel u. Goldblatt 1704.
— zwei Fälle von hypotonischer Stauungspapille. Meyer, O. 432.
Papillitis als Frühsymptom der Lues congenita. Müller, E. 1309.
— bilaterale optische und alternierender konvergierender Strabismus durch Purpura exanthematica. Motolese 34.
— einige bemerkenswerte Fälle. Hertel 425.
— Gesichtsfelduntersuchung. v. Szily 439.
— und Staphylom nach Kalkverätzung. Braun 1223.
Papillom (Bindehautvegetation) begleitet von Hyperthermie und periaurikulärer Anschoppung. Grilli 234.

Papillom der Binde- und Hornhaut, geheilt durch Mesothoriumbestrahlung. Agricola 671.
— der Kornea. Piccaluga 1085.
Papillosarkom des Auges. Thibert 253.
Paraffininjektion als Ursache einer Embolie der Art. centralis retinae. Sonntag 516.
Parallaktische Verschiebung, Einfluss auf die monokulare Tiefenwahrnehmung. Cords 961.
Paralyse, progressive, einiges über die Augenveränderungen bei derselben. Uhthoff 41.
Parasitenform, angeblich im Trachom angetroffene, ihre Bedeutung. Addario La Ferla 222.
Parenchymatöse, hereditär-spezifische Keratitis und spezifisch-tertiäre Ulzera der Hornhaut. Eine Änderung der Therapie. Wibo 1090.
— Keratitis auf hereditär-luetischer Grundlage. Über die weiteren Schicksale der Patienten. Igersheimer 29.
— — behandelt mit Salvarsan. Wallis 717.
— — einige Fälle gebessert durch Salvarsan. Liégard 702.
— — geheilt durch Arsenobenzol (einige Fälle). Liégard 1081.
— — ihre Rezidive. Fage 699, 1071.
— — lokale Behandlung mit Neosalvarsan. Bachstelz 258.
— — luetica, zur Entstehung. Igersheimer 1079.
— — Neosalvarsanwirkung. Hoehl 266.
Parinaudsche Erkrankung (Conjunctivitis tuberculosa), über den Typus der Tuberkelbazillen. Möllers 687.
Parinauds Konjunktivitis. Kirkendall 241.
— — eine mykotische Erkrankung durch einen bis jetzt nicht beschriebenen filamentären Organismus. Verhoeff 1066, 1553.
— — (ein Fall). Berneaud 1532.
— — und sein Erreger. Verhoeff 1065.
— Symptomenkomplex. Mosso 181.
Parotitis epidemica, Augenkomplikationen hierbei, Beitrag. Bahlmann 478.
Pathologie des Auges, Rolle der Syphilis. Dutoit 23.
Pekten im Vogelauge, zur Kenntnis. v. Husen, Ebba 1386.
Pektinatum (Lig. —), Anatomie. Buchanan 927.
— — Sklerose und ihre Beziehung zu Glaukom. Verhoeff 793.
Pellidol und Azodolen, Verwendbarkeit in der Augenheilkunde. Haass 1326.
Pemphigus der Bindehaut. Burk 1534. — Weidler 693.
— der Konjunktiva (ein Fall). Bordley 1533.
— des Auges (ein Fall). Roux 1550.
Penetration (Thermopenetration). Best 497.
Perforation, doppelte, des Auges durch Aufspiessen. Davids 1242.
Perforierende Verletzung. Kuhntsche Bindehautverwertung. Ollendorff 832.
Periphlebitis adolescentium, Beitrag zur Lehre von der tuberkulösen Natur. Fleischer 1198.
— retinalis. Steffan, Rose 1693.
— — mit proliferierenden Erscheinungen auf tuberkulöser Basis, juvenile Glaskörperblutung hierbei. Cramer 795.
Periodizität der Nachbilder, Untersuchungen. Grünberg 576.
Periophthalmus Kolreutheri, der Lichtsinn, ein Beitrag zur Kenntnis des Lichtsinnes der Fische. Weve 591.
Periostosen der Gesichtsknochen, über eine Form von Leontiasis ossea bei Lues congenita. Antonelli 848.
Persistenz von Resten fötaler Pupillarmembran. Stähli, J. 558.
Petrifizierende Konjunktivitis. Sidler-Huguenin 251.
Peritheliom der Augenlider. Scott Lamb 1496.
— des Lids. Eicke, J. 631.
Pfalzsches Stereoskoptometer, über die Grenzwerte des Tiefenschätzungsvermögens. Schweitzer 1451.
Pferde und Hunde, Verhalten der Pupillarreaktion und Lichtempfindlichkeit bei Dunkelaufenthalt. Dressler 963.
Phlegmone der Orbita, Fall von doppelseitiger nach Empyem der Stirnhöhle und der Siebbeinzellen unter besonderer Berücksichtigung des pathologisch-anatomischen Befundes. Takashima 1043.
Phlegmonöse Dakryocystitis, über die Ätzung und über die chirurgische Therapie bei katarrhalischer chronischer. Casalino 1497.

Phyktänuläre Augenentzündung, zur Ätiologie. Belenky-Raskim 675.
— — und ihr Ursprung. Bruns 476.
Phonopsien, chromatische (Farbenhören) bei Musik. Wehofer 981.
Photographie (Röntgen-), stereoskopische der Orbita und ihres Inhalts. Adam 65.
Photometrie, objektive. Pauli, E. u. Pauli, R. 1445.
Phototaktische Reaktionen der Krebse, Beeinflussung durch Lichtfarben. v. Frisch u. Kupelwieser 1426.
Phthisis bulbi bei Glioma retinae. Fleischer 1199.
— — temporäre, bei Glioma retinae. Wagenmann 419.
Physik, medizinische. Fischer, O. 842.
Physiologie, allgemeine, der Sinnesorgane, Beiträge. Froehlich 1427.
— vergleichende, des Gesichtsinnes, neue Untersuchungen. v. Hess 145.
Physostol. Erfahrungen. Dutoit 902.
Pigmentation, ringförmige, der Retina. Lafon 1683.
Pigmentatrophie des Pupillarsaums. Axenfeld 294, 721.
Pigment der Chorioidea, über den Ursprung. Busacca Archimede 928.
Pigmentepithel der Retina. Luna 939.
— — über die sekretorische Funktion und Kolle als Ernährer. Mawas 133.
Pigment, „Entstehung des melanotischen Pigments im Auge usw.", Erwiderung auf die Bemerkung v. Meirowskys. v. Szily, A. 945.
Pigmentfarben, Prüfung des Farbensinnes mit Pigmentfarben. Helmbold 1429.
Pigmentflecke und Pigmentgeschwülste der Bindehaut bei verschiedenen Rassen. Steiner 1552.
— erworbene, der hinteren Hornhautwand. de Graaf 1563.
Pigmentierung der Conjunctiva bulbi. Casalino 1535.
Pigment, melanotisches im Auge der Wirbeltierembryonen und in Chorioidealsarkomen: über die Entstehung. Bemerkungen zu der Arbeit A. v. Szilys. Meirowsky 102.
— normalpigmentierte und albinotische Iris. Fuchs 300, 544.
Pigmentnaevus und Naevus vasculosis der Iris. Fuchs 1585.
Pigmentöse Retinitis. Mc. Kee 1680.
— — hereditäre Übertragung in zwei Generationen. Oliver 1686.
— — subjektive Farbenempfindungen. Freeland Fergus 392.
Pigmentöse Retinitis mit hyalinen Massen (Drusen) am Optikuseintritt. Oliver 1687.
Pigmentstreifen, angoide, der Retina. Bayer 389.
Pigmenstreifenbildung, angoide, der Netzhaut, zur Frage. Bayer 1194.
Pilokarpin- und Atropinwirkung auf die Pars ciliaris und Pars iridica retinae. Guglianetti 1101.
Pilz, ein Fall von Schimmelpilzerkrankung des Auges. Dimmer 1069.
Pilzkonkremente in den Tränenröhrchen. Lange 1025. — Löwenstein 1026.
— im Tränenkanälchen, zugleich ein Beitrag zur Frage der Streptotricheen. Wissmann 209.
Plastik, Aqueoplastik. Zorab 1191.
— (Autokeratoplastik) bei Pterygiumoperation. Terson 284.
— der Hornhaut durch Übertragung, Demonstration des Kranken. Morax 273.
— des oberen Augenlids nach Exstirpation eines grossen Angioma cavernosum. Struychen 1015.
— mit Bindehautlappen bei Starextraktion. v. Lint 1138.
— tektonische, über Verwendbarkeit von Lippenschleimhaut. v. Mende 1056.
Plasmose der Bindehaut. Rados 247.
Plica semilunaris und Karunkel, die Tumoren. Beauvieux 642.
Plumbierung der Wundnaht in der Augenheilkunde. Verrey 196.
Pneumokokkengeschwüre, multiple, der Hornhaut. zur Nedden 1084.
Pneumokokkeninfektion des menschlichen Auges, zur spezifischen Therapie, besonders des Ulcus corneae serpens durch Äthylhydrokuprein. Goldschmidt 1335.
— der Kornea beim Kaninchen, Beeinflussung durch Chinaalkaloide. Ginsberg u. Kauffmann 504, 877.
Pneumokokken, klinische Beobachtungen über die Wirkung des Äthylhydrokupreins gegen Ulcus corneae serpens. Schur 1575.
Pneumonie mit beidseitiger metastatischer Ophthalmie. Hillion 485.
Pneumokokkenpanophthalmie, metastatische, experimentelle. Fava 351.
Pneumokokken, über das Vorkommen im Bindehautsack bei konservativer Behandlung der Tränensackeiterung. Mönnich 1501. — Peters 1504.

Pneumonie mit Endophthalmitis suppurativa. Fejér 764.
Podagra und Skleritis. Kalaschnikow 858.
Poliencephalitis acuta. Lüttge 1307.
Pollackscher Quadran, Forschungen mit demselben über den Hauptmeridian des Hornhautastigmatismus. Folinea 160.
Polstar, hinterer, angeborener, des Menschen, zur Kenntnis. Bernheimer 538.
Polycoria congenita. Grilli 303.
Polyglobulie mit seltenem Augenhintergrundsbefund. Baur, E. 1286.
Polyneuritis degenerativa mit Neuritis optica. Henkes 854.
Polypenartige Bildung im Tränensack. Tooke 647.
Postdiphtherische Abduzenslähmungen. Rutter 35.
Präparate (Augen-), makroskopische, neue Methode der Konservierung in natürlichen Farben. Greeff 931.
Praxis, augenärztliche, die Vorbereitung auf dieselbe. Ohlemann 1276.
Primäraffekt, syphilitischer, der Oberlidbindehaut. Fischer-Galati 1542.
Progressive Paralyse, einiges über die Augenveränderungen bei derselben. Uhthoff 41.
Proliferation, fibröse, einen Tumor vortäuschend, nach traumatischem Hämatom der Orbita. Rochon-Duvigneaud 1040.
Proliferierende Erscheinungen bei Periphlebitis retinalis auf tuberkulöser Basis mit juveniler Glaskörperblutung. Cramer 795.
— Retinitis und Wirkung von Blutinjektionen in den Glaskörper. Oguchi 805.
Prophylaktische Bindehautdeckung von Hornhautwunden bei schwierigen Linsenextraktionen. Krückmann 1137.
Prophylaxe, bakteriologische, der operativen Infektion. Kraupa 1136.
— erste Behandlung, Anzeige und Verjährung der Rechte auf Entschädigung bei traumatischen Augenverletzungen durch Unfall. Partega 454.
— mit Sophol bei Neugeborenen und ihre Leistungsfähigkeit. Anlauff 1530.
Proteus, Nachweis normaler Funktionen beim heranwachsenden Lichtauge. Kammerer 973.
Prothese nach Enukleation. Speleers 1359.
Prowazek-Halberstädtersche Chlamydozoen bei Trachom, über den diagnostischen Wert. Isabolinsky u. Spassky 240.
Pseudogliom bei Kindern. Krauss, F. 803.
Pseudokeratokonus (Fall). Dalmer 261.
Pseudoneuritis. Wood 1719.
Pseudosklerose (ein Fall). v. Strümpell 1318.
Psychoanalytischer Erklärungsversuch des Farbenhörens. v. Hug-Hellmuth 972.
Psychologische und ästhetische Analyse der Raum- und Zeitanschauung. Experimentelle Untersuchungen der Gestaltswahrnehmung. Bühler 571.
Pterygiumcysten und Beitrag zur pathologischen Anatomie des Pterygiums. Motolese 271.
Pterygiumoperation mit Autokeratoplastik. Terson 284.
Ptosis, beidseitige, angeborene, hereditäre. Addario La Ferla 1373.
Ptosis congenita mit kollateraler Vererbung, zur Kasuistik. Ginzburg 545.
— — des Oberlids, perverses Bellsches Phänomen. Kraupa 635.
— des Orbitalinhalts bei einem Fall von lobulärer Elephantiasis des Gesichts. Moret et v. Duyse 1037.
— fehlende, bei kongenitaler Ophthalmoplegia externa. Tertsch 1008.
Ptosisoperation, eine neue. Wicherkiewicz 1017.
— mit freier Faszientransplantation. Aizner 186.
Puderkörner an der Iris. van Lint 1253, 1727.
Puerperale Sepsis und sympathische Ophthalmie. Ergellet 481.
Pulsation der Retinalarterien. Ballanthyne 1669.
Pulsierender Exophthalmus. Buchtel 210.
— — (Fall), zugleich Demonstration eines Apparates zur Karotiskompression. Weill 1046.
— — mit Retinitis externa. Axenfeld 1028.
— — ophthalmologischer Befund. Rübel 219, 1041.
Pupilla artificialis durch einen Star. Rutten 313.
Pupillarmembran als Ursprung von kongenitalen Irisanomalien. Werner 118.
— Bestehenbleiben. Pokrowski 312.
— fötale, Persistenz von Resten. Stähli, J. 558.

Pupillarreaktion und Lichtempfindlichkeit, Verhalten bei Dunkelaufenthalt von Pferden und Hunden. Dressler 963.
Pupillarsaum, Pigmentatrophie. Axenfeld 294, 721.
Pupillenbahnen, sympathische, okuläre, physio-pathologische Wirkung. Mattirolo e Gamma 309.
Pupillenabstandsmesser. Helmbold 1589.
Pupillenbewegung, Beitrag zur Pathologie. Siebert 314.
Pupillendifferenz bei einseitiger Lungenerkrankung. Bukolt 724, 1094.
Pupillendifferenz, familiäre. Paderstein 732.
Pupillen, geschlitzte, Vorkommen beim Menschen. Greeff 726, 546.
Pupillenphänomen, vagotonisches. Somogyi 1110.
Pupillenreaktion, über den Schwellenwert und die Ausdehnung des pupillomotorischen Bezirks der Retina. Schlesinger 317.
Pupillenreflex, sensorischer, bei Tabaksamblyopie. Dorrell 1584.
Pupillenstarre, experimentelle, reflektorische. Karplus u. Kreidl 304.
— hemianopische, Demonstration unter Benutzung des Hess schen Hemikinesimeters. Clausen 298.
— isolierte, reflektorische. Stiefler 1111.
— nach Kopfverletzung? Stursberg 1603.
— reflektorische, alkoholische. Mees 731.
— — bei Diabetes. Biermann 296.
— — einseitige und Pupillenstörungen nach Trauma. Reiche 1597.
— — zur Bewertung. Maas 1103.
Pupillenstörungen bei Tabikern. Rochon-Duvigneaud u. Heitz 1598.
Pupillenstörungen, isolierte. Dreyfus, J. 299.
— und einseitige reflektorische Pupillenstarre nach Trauma. Reich 1597.
Pupillenuntersuchungen bei Geisteskranken und bei Gesunden. Rung 733, 1599.
Pupille, Polycoria congenita. Grilli 303.
— über einen Fall von periodischen und kontinuierlichen Schwankungen des Durchmessers bei angeborener oder wenigstens frühzeitig erworbener beiderseitiger Okulomotoriuslähmung bei einem 9 jährigen, sonst gesunden Mädchen. Uhthoff 1113.
— zur Physiologie und Pathologie der Lichtreflexe der Pupille. Behr 1579.
Pupillo-motorischer Bezirk der Retina, Ausdehnung und Schwellenwert der Pupillenreaktion. Schlesinger 317.
Purpura exanthematica als Ursache von bilateraler optischer Papillitis und alternierendem Strabismus. Motolese 34.
Pustula maligna des Oberlids. Leplat et Bettremieux 1489.
Pyocyaneus, über einen Fall von Ulcus corneae, hervorgerufen durch den Bacillus pyocyaneus. Jacobi 1567.

Q.

Quadrantenhemianopsie nach Orbital- und Schädeltrauma durch Revolverkugel. De Lapersonne et Velter 830.
Quadran von Pollack, Forschungen mit demselben über den Hauptmeridian des Hornhautastigmatismus. Folinea 160.
Quecksilber im Auge während 14 Jahren nebst experimentellen Untersuchungen über die Giftwirkung dieses Metalls auf das Kaninchenauge. Fujita 1245.
Quellungsvorgänge am Auge, Studien. v. Fürth u. Hanke 49.
Quetschung des Bulbus als Ursache von Retinitis striata. Rolandi 412.
— des Optikus im Canalis opticus. Liebrecht 1710.

R.

Radioaktive Strahlen, Experimentelle und klinische Studien über den Heilwert bei Augenkrankheiten. Flemming 502.
— — ihre Wirkung auf das Auge und auf das Sehen. Prégerutti 512.
Radioaktive Substanzen, besonders Mesothorium. Physikalische und biologische Grundlagen und Ersatz durch Röntgenstrahlen. Müller (Immenstadt) 1349.
Radiotherapie bei ulzerösem Epitheliom des Lids. Dubois 628.
Radium als Ursache eines Lidepithelioms. Ménétier et Monthus 1013.
Radium- und Mesothoriumbehandlung von Augenkrankheiten. Koster 908.

Radium und Rötgenstrahlen bei ausgedehntem epibulbärem Epitheliom. Grand-clément 680.
Raumanschauung und Raumumgangsfeld. Degenkolb 574.
Raumumgangsfeld und Raumanschauung. Degenkolb 574.
Raum- und Zeitanschauung, Experimentelle Untersuchungen zur psychologischen und ästhetischen Analyse. Bühler 571.
Raynaudsche Krankheit, Augensymptome. Blaauw 1288.
Rechts- und linksäugige Eindrücke, zur Unterscheidung. Wessely 984.
Reflektorische Pupillenstarre, alkoholische. Mees 731.
— — Bewertung. Maas 1103.
— — isolierte. Stiefler 1111.
Reflex, der Augenherzreflex. Loeper et Mongeot 488.
— der optische Blinzelreflex. Levinsohn 1006.
Reflexloser Augenspiegel. Baum 1365.
Reflexloses neues Ophthalmoskop. Baum 523.
Refraktion, Beziehungen des Astigmatismus zur Gesamtrefraktion des Auges und zur Akkommodation. Markbreiter 1464.
Refraktionen, sphärischer, zur Entstehung. Steiger 475.
Refraktionsindex des Kammerwassers und Augenspannung, Einfluss der Inanition. Mesrina 1411.
Refraktions- und Sehschärfenbestimmung von Analphabeten mittels einer neuen Tafel. Döllner 1367.
Refraktionsuntersuchungen, vergleichende, an höheren Schulen der Levante und Ostindiens. Krusius 162.
Refraktometrische Beziehungen zwischen Kammerwasser, Glaskörper und Cerebrospinalflüssigkeit. Hallauer 126.
Regeneration des Hornhautepithels, experimentelle Untersuchungen. Löwenstein 885.
Regenerationsprozess der Netzhaut von Triton und Frosch. Fujita 503.
Regeneration und Wundheilung der Hornhaut, Untersuchungen in vitro. v. Szily 893.
— und Wundheilung der Hornhaut, vergleichende anatomische Untersuchungen. Salzer 890.
Reizzuwachs, Einfluss der Geschwindigkeit auf den Schwellenwert der Gesichtsempfindung. Lasareff 583.
Rentenhysterie oder traumatische Hysterie, beginnender Sehnervenschwund, Simulation, traumatischer Diabetes. Stülp 1259.
Reptilien, Beiträge zur Kenntnis des Akkommodationsapparates. Fritzberg 594.
— und Amphibien, rudimentäre Sehorgane. Hanke, V. 547.
Resektion des Halssympathikus, wiederholte Tarsorrhaphie und Röntgenstrahlen als Behandlung bei akuter purulenter Keratitis bei Exophthalmus, Erhaltung der Sehkraft auf einem Auge. Juler 1517.
Resorption des Kammerwassers, ist die Hornhaut beteiligt? Hamburger 952.
— spontane, der Linse in der Kapsel und traumatische Irisablösung, zur Kenntnis der pathologischen Anatomie. Ask 1116.
— und Strömungsrichtung des Vorderkammerinhalts, klinische Beiträge. Klein, S. (Bähringer) 954.
Retina, Ablatio. Kümmell 403.
— — Eine Untersuchung der Resultate der bisher üblichen Behandlungsweisen und eine neue Theorie derselben. Vail 418.
— — gebessert durch Sklerektomie. Aurand 1668.
— — mit Tuberkulose als Ursache. v. Hippel 728.
— — nach schwerer eitriger Chorioi-Retinitis infolge einer bisher nicht bekannten Ursache. Hess 1203.
— — nicht Unfallfolge. Wilde 1697.
— — und Glaukom. de Hoor, Ch. 377.
— — und höhere Myopie, weitere Erfahrungen mit Sclerectomia prae-aequatorialis. Holth 398.
— — und Tuberkulose. v. Hippel 397.
— — zur pathologischen Anatomie. Ischreyt 401.
— Aktionsströme bei Reizung mit homogenen Lichtern. Brossa u. Kohlrausch 1421.
— Altersveränderungen, Sklerosen und Thrombosen der Zentralgefässe. Gilbert 1200.
— Angiomatose (sog. v. Hippelsche Erkrankung). Stern 1218.
— — — Darier 1672.
— Angiopathia traumatica, zur Kenntnis. Purtscher 456.

Retina, annuläre Pigmentation. Lafon 1683.
— Arbeiten aus dem Gebiete der Pathologie der Zentralgefässe. Harms 395.
— Artthrombosen der Vena centralis. Rübel 1690.
— Ausdehnung des pupillomotorischen Bezirkes und Schwellenwert der Pupillarreaktion. Schlesinger 317.
— Behandlung der Ablatio. Birch-Hirschfeld 390.
— Beitrag zur Kenntnis der absoluten Schwellenempfindlichkeit. Borchard 1419a.
— Beziehung zwischen Lichtempfindlichkeit und Grösse des gereizten Netzhautbezirks zur Fovea, eine Erweiterung des Ricco schen Satzes. Kühl 1438.
— Chorioidea und Optikus bei juveniler Gefässerkrankung. Gilbert 1100.
— Chorioiditis mit Netzhautablösung infolge einer bisher nicht bekannten Ursache. Hess 1203.
— Cyste oder Cysticercus in der Pars ciliaris. Leplat 804.
— Demonstration eines Falles v. Hippelscher Erkrankung. Meller 408.
— Demonstration zur Degeneration. Brückner 44.
— des Triton und des Frosches, Regenerationsprozess. Fujita 503.
— die ophthalmoskopischen Veränderungen des Glaskörpers bei Gliom. Trantas 1695.
— Einfluss des Strychnins auf die Funktionen der Retina des normalen Auges. Calderaro 136.
— erbliche Erkrankung, verlaufend unter dem Bilde der Netzhautablösung. Pagenstecher 1211.
— Erfolge der Behandlung der Ablatio. Emanuel 1675.
Retinaerkrankung, erbliche, verlaufend unter dem Bilde der Netzhautablösung. Pagenstecher 1688.
Retina, Glaukom nach Dialysis retinae. Keuhenschryver 1652.
Retinagliom mit Phthisis bulbi. Fleischer 1199.
— mit temporärer Phthisis bulbi. Wagenmann 419.
Retina, Heilung der Ablatio. Deutschmann 1674.
— — — bei Myopie. Teulières 416.
— im Entwicklungsstadium, über gewisse Faltenbildung. Farnarier 543.
— Kann idiopathische Ablatio durch körperliche Anstrengung entstehen? Pfalz 1689.
— klinische Beiträge zur Degeneratio circinata mit besonderer Berücksichtigung der atypischen Formen des Krankheitsbildes. Heinricy u. Harms 1678.
Retinalarterien, Pulsation. Ballanthyne 1669.
Retinale Blutungen bei Miliartuberkulose. Stock 862.
— Periphlebitis. Steffan, Rose 1693.
— — mit proliferierenden Erscheinungen auf tuberkulöser Grundlage mit juveniler Glaskörperblutung. Cramer 795.
Retinaler Gefässtumor. Ginzberg 1677.
Retinale Tuberkulose, einige Formen. Knapp 1681, 1682.
— Veränderungen im Jünglingsalter. Knapp 402.
Retinalgefässe in der Makulagegend, kongenitale Abnormitäten. Werner, L. 118.
— zentrale, Beeinflussung durch chronisches Glaukom. Verhoeff 794.
Retinalgliom, die ophthalmoskopischen Veränderungen im Glaskörper hierbei. Trantas 808.
Retina, Neuroretinitis uraemica. Danis 1671.
— numerische Beziehungen und histologische Elemente bei Necturus maculosus. Palmer, S. C. 107.
— operative Behandlung der Ablatio. Elschnig 1197.
— ophthalmoskopischer Befund der Area centralis des albinotischen Auges. Ichikawa 1204.
— patholog. Anatomie nach der Exstirpation eines Sehnerventumors. Kojanagi 802.
Retinaperforation durch ein kavernöses Melanosarkom der Chorioidea. Lodberg 765.
Retina, Pigmentepithel. Luna 939.
— — seine sekretorische Bedeutung und ernährende Aufgabe. Mawas 133.
— qualitativ verschiedene Wirkung der einzelnen Spektrallichter, mittelst der Aktionsströme bei Tieren untersucht. Brossa u. Kohlrausch 1420.
— Resultate der Behandlung der Ablatio. Darier 1673.
— Rundfragen über die Resultate der ausgeführten Behandlung und eine neue Theorie. (Übersetzt von Ohlemann.) Vail 1219.
— Sichtbarmachung der Nervenfasern und anderer feiner Einzelheiten im ophthalmoskopischen Bilde bei Anwendung eines gelbblauen Lichtfiltrats. Voigt 347.
— sog. präretinale Blutung. Pietzger 1212.

Retina sonst normaler fötaler menschlicher Augen, Beitrag zur Bildung rosettenartiger Figuren. Lindenfeld 552.
Retinaströme bei Belichtung mit homogenen Spektralfarben. Brossa u. Kohlrausch 960.
Retina, Struktur der Retina ciliaris, ihre Rolle bei der Sekretion des Kammerwassers und die Pathogenese der Katarakte. Mawas 132.
Retinatumoren. Elschnig 1196.
Retina, über Spontanheilung von Glioma retinae. Lindenfeld 1684.
— über angoide Pigmentstreifen. Bayer 389.
— und Aderhautanomalien im Mikrophthalmus und Genese der Orbitalcysten. Bergmeister 537.
— und Optikuserkrankungen, Rolle der Tuberkulose in ätiologischer Beziehung. Dutoit 796.
— — therapeutische Erfahrungen mit Lipojodin. Dutoit 901.
Retinaveränderungen bei allgemeinem Ödem. Sym 1694.
— im Jünglingsalter. Knapp 1205.
Retina, Verschluss der Zentralvene. Coats 1670.
— Wesen der sog. v. Hippelschen Erkrankung. Meller 1210.
— Wirkung des Pilokarpin und des Atropin auf die Pars ciliaris und Pars iridica. Guglianetti 1101.
— zur Frage der angoiden Pigmentstreifenbildung. Bayer 1194.
— zur Kenntnis der sekundären Netzhauttuberkulose. Agricola, B. u. Thies, O. 388.
Retinitis albuminurica. Parisotti 407.
— circinata, atypischer Fall. Bachstelz 1193.
— durch Blendung infolge der Beobachtung der Sonnenfinsternis. Böhm 822. — Werdenberg 1696.
— exsudativa, anatomischer Befund. v. Hippel 1679.
— — ein Beitrag zur Kenntnis. Hajano 394.
— externa bei pulsierendem Exophthalmus. Axenfeld 1028.
— — ossificans unter dem Bilde des subretinalen Tumors. Axenfeld 1192.
— gravidarum im Narbenstadium. Rochon-Duvigneaud et Polack 1213.
— hämorrhagica von zirzinöser Form. Coutela et Crenet 1195.
— pigmentosa. Mc. Kee 1680.
— — mit hyalinen Massen (Drusen) am Optikuseintritt beidseits (Fall). Oliver 1687.
— — hereditäre Übertragung in zwei Generationen. Oliver 1686.
— — subjektive Farbenempfindung. Freeland, Fergus 392.
— proliferans und Wirkung von Blutinjektionen in den Glaskörper. Oguchi 805.
— septica und Panophthalmitis metastatica. Cantonnet 850.
— striata nach Quetschung des Bulbus. Rolandi 412.
— und Neuritis gravidarum mit nachfolgender Atrophie. Butler 1701.
Retraktionsbewegungen, angeborene, bei Adduktion des Bulbus. Elschnig 173.
Retraktorischer Nystagmus bei Tumor der Vierhügelgegend. Bárány 168.
— — ein zerebrales Herdsymptom. Elschnig 172.
Retrobulbäre Neuritis mit Okulomotoriusparese. Muszynski 620.
— akute, doppelseitige Neuritis mit Erblindung beiderseits und Ausgang in Heilung links nach 32tägiger Amaurose. Augstein 420.
— Neubildungen, die rationelle Behandlung mit Bericht über einen Fall von Cylindrom der Orbita, geheilt unter Erhaltung des Auges. Obbario 217.
— Neuritis bei Nerven- und Allgemeinleiden. Langenbeck 1306.
— — mit 8tägiger Amaurose und schwersten Gehörerscheinungen als Folge von infektiöser multipler Neuritis. Cramer 422.
— — toxischen Ursprungs. Allport Frank 17.
— — welche bei negativem Nasenbefund durch Skarifikation des vorderen Endes der mittleren Muschel ausgeheilt wurde. (Demonstration von Fällen.) Tertsch 440.
Retrobulbäre Neuritis bei meningealer Erkrankung. Guillain 1297.
— Optikustumoraffektionen, zur Differentialdiagnose. Langenbeck 1231.
Rhino-Dakryocystotomie. Reuter 646.
Rhinogene Sehnervenentzündung. Paunz 1038.
— und otogene Läsionen des Okulomotorius, Trochlearis, Trigeminus und Abduzenz. Onodi 1311.
Rhinologische Bedeutung der Vergrösserung des blinden Flecks. Markbreiter 1520.
Riccoscher Satz über die Beziehung zwischen Lichtempfindlichkeit und Grösse des gereizten Netzhautbezirkes zur Fovea. Eine Erweiterung des Satzes. Kühl 1438.

Rindenlokalisation der Kleinhirnhemisphären (Funktionsprüfung und Theorie). Bárány 608.
Rinder- und Hammel-Glaskörper als Antigen bei Anaphylaxia intraocularis. Trubin 894.
Rind, Fall von Tuberkulose der Iris und der Sehnervenscheiden. Kohn 729.
— Fluoreszenz der Linse und der des Menschen, analytische Untersuchungen. Voigt 348.
— Nickhautdrüsenentwicklung. Mobilio Camillo 103.
— — Erwiderung auf die Ausführungen Loewenthals zu meiner Arbeit. Mobilio 940.
Ringabszess der Hornhaut durch allgemeine Staphylokokkeninfektion. Migliorino 272.
— — und Panophthalmie, ein bisher nicht beobachteter Saprophyt als Erreger. Löhlein 706.
— — Attias 1557.
— und innere Skleralruptur, Nachtrag. Stölting 1088.
Ring, brauner, in der Hornhaut und Verhalten des Blutes, zur Klinik des Keratokonus. Fleischer 1073.
Ringförmige (Vossiussche) Trübung der vorderen Linsenfläche, zur Kenntnis. Purtscher 1143.
Ringsarkom des Uvealtraktus. Hertel 356.
Ringskotom bei Blendung durch Sonnenfinsternis. Speleers 588.
— hemianopisches. Rübel 1716.
— nach Sonnenblendung. Jess 580.
— vom blinden Fleck ausgehend (Bjerrumsches Zeichen) bei zerebraler Stauungspapille. v. Szily 415.
Robertson-Argyllsches Phänomen, einseitig nach Orbitaltrauma. Velter 319.
— — Zeichen nach Orbitalverletzung. Velter 1114.
v. Rohrsche anisometropische Brille zur Korrektion einseitiger Aphakie. Löwenstein 1463.
Röntgenaufnahme von Fremdkörpern des Auges, verbesserte Methode. Holm 530.
Röntgenphotographie, stereoskopische, der Augenhöhle und ihres Inhalts. Adam 65.
Röntgenstrahlen als Ersatz radioaktiver Substanzen, besonders des Mesothoriums. Müller (Immenstadt) 1349.
— bei einem epithelialen epibulbären Tumor. Guglianetti 1565.
Röntgenstrahlenbehandlung maligner Tumoren. Braunschweig 1325.
Röntgenstrahlen gewisser Intensität, Wirkung auf das Auge. Rauch 887.
— Nachweis und Lokalisation schwerer Fremdkörper im Auge. Haudek 73.
— Resektion des Halssympathikus und wiederholte Tarsorrhaphie als Behandlung bei akuter purulenter Keratitis bei Exophthalmus. Erhaltung der Sehkraft auf einem Auge. Juler 1517.
— und Radium bei ausgedehntem epibulbärem Epitheliom. Grandclément 680.
— weisen nur ein Stück Stahl nach; im enukleierten Auge werden sechs Stück gefunden. Allport Frank 442.
Röntgentherapie in der Augenheilkunde. Stargardt 252.
Rosettenfiguren in der Retina sonst normaler fötaler menschlicher Augen, Beitrag zur Bildung. Lindenfeld 552.
Rotgrünblindheit nach Schneeblendung, und eine durch Blendung experimentell zu erzeugende Farbensinnstörung. Lohmann 1441.
Ruhelage, relative, der Augen. Bielschowsky 169.
Ruptur, äquatoriale der Sklera durch Trauma. Knapp 1725.
— der Sklera, schwere. Wachtler 461.
— innere, der Sklera nebst Bemerkungen über den Ringabszess, Nachtrag. Stölting 1088.
— spontane, des Augapfels. Dolganoff 1168.
— — des Auges bei einem aussergewöhnlichen Fall von spontaner intraokularer Hämorrhagie. Lacompte 786.
— vordere und hintere der Sklera. Wernicke 1264.
Rundzellen-Myosarkom der Orbita mit Einwachsung in den Bulbus. Posey 660.

S.

Sahara, oranische, die ansteckenden Augenerkrankungen. Foley 678.
Salamanderaugen, synchrone Metamorphose bei Transplantation. Uhlenhuth 747.
Salivatorius und Nucleus facialis, über synergische Wirkungen. Fuchs 644.

Salizylsäure, Ausscheidung in die Augenflüssigkeiten. Whitham 63.
Salvarsan. Marple 308.
— als Ursache eines Gumma der Iris. Bray, Aaron 1582.
— bei Augenlues. de Schweinitz 515.
— bei interstitieller Keratitis. Wallis 717.
— bei Keratitis parenchymatosa, einige Fälle von Besserung. Liégard 702.
— bessert sympathische Ophthalmie. Manolesco 774.
— Fall von Gumma der Iris nach Salvarsan. Brav, A. 723.
— gegen sympathische Augenentzündung. Siegrist 1666.
Salvarsanheilung einer Iritis papulosa, welche der Quecksilberkur widersteht. Mamione 307.
— einer sympathischen Ophthalmie, 7 Tage nach der Operation (Iridektomie). Calhoun 1155.
Salvarsaninjektionen, intravenöse, einige nachher aufgetretene Augenerkrankungen. Levis 910.
Salvarsaninjektion mit nachfolgendem Ciliar- und Sehnervengumma. Matsukawa 1345, 1594.
Salvarsan, Neurorezidive nach Behandlung. Wernecke 519.
— und Auge. Jendralski 75.
— und Neosalvarsan bei sympathischer Ophthalmie. Chaillons 771.
— Wirksamkeit bei Augenerkrankungen. Tsujimoto 517.
Sampsons graphische Ableitung der Abbildungskonstanten und ihre Anwendung auf die Fernrohrbrille. Ergellet 1459.
Santoninmissbrauch, Xanthopsie. Yamaguchi 869.
Saominvergiftung mit Ausgang in Optikusatrophie. Elliot 46.
Sarkom, Angio-Leukosarkom von seltener Ausdehnung. Teuliéres 358.
— Angiosarkom und kugel- und spindelförmiges Melanosarkom der Iris und des Ciliarkörpers. Del Monte 311.
Sarkomatöses Myxochondrom der Orbita. van Duyse 1032.
Sarkome der Aderhaut, Frühstadium. Wagenmann 359.
— — mit Berücksichtigung der experimentellen Geschwulstforschung und der modernen Anschauungen von der Histogenese der Tumoren. Lange 1592.
— der Augenhöhle, Krönleinsche Operation. Groenouw 213.
— der Chorioidea. Brav, H. 1633.
Sarkome der Chorioidea. Rochon-Duvigneaud et Duclos 357.
— der Orbita. Weekers 665.
— — (Fall). Webster 664.
— der Sklera. Nelson 708.
— der Chorioidea und Wirbeltierembryonenaugen. Entstehung des melanotischen Pigments, Bemerkungen zu der Arbeit A. v. Szilys. Meirowsky 102.
— der Iris, primäre, Beitrag zur Kenntnis. Laven 1593.
— eingekapseltes, der Orbita und reine Exstirpation unter Erhaltung des Bulbus mit bogenförmigen Schnitten am Orbitalrand. Terrien 1044.
— endotheliales, der Orbita (Fall). Weeks 667.
— Fall von Melanosarkom der Chorioidea. Stark 1153.
— (Flächensarkom) der Chorioidea. Wescott 769.
— (Melano-), kavernöses, der Chorioidea mit Perforation der Retina. Lodberg 765.
— (papillöses) der Orbita. Thibert 253.
— primitives, der Kornea, bei 8 Monate altem Säugling. Addario La Ferla 1554.
— Ringsarkome des Uvealtraktus. Hertel 356.
— (von Kaninchen) -transplantation auf Kaninchenaugen. Happe 52.
Sarzine, gramnegative, isoliert von der menschlichen Konjunktiva. v. Cavaro 1536.
Säugetiere, Entwicklung des nasalen Endes des Tränennasenganges. Tüffers 1401.
Saum- und Fleckerscheinungen an der Schattengrenze und ihre Erklärung (physiologische Erscheinungen bei der Übereinanderlagerung von Halbschatten). Paschen 158.
Schädelbasisfraktur mit Scheidenhämatom des Sehnerven. Böhm 421.
Schädeldeformität mit Augensymptomen. Harald Larsen 1228.
Schädigung des Auges durch Licht. Hess 1130.
Schanzsches Kästchen für die Demonstration der Fluoreszenz der Linse. v. d. Hoeve 331.
Schattengrenze, Auftreten von Saum- und Fleckerscheinungen und ihre Erklärung (physiologische Erscheinungen bei der Übereinanderlagerung von Halbschatten). Paschen 156.

Scheidenhämatom des Sehnerven nach Schädelbasisfraktur. Böhm 421.
Scheidenhämatome des Optikus, Beitrag zur Frage des spontanen Auftretens. Seidel 437.
Schichtstar und Tetanie. Hesse u. Phleps 330.
Schielamblyopie und hochgradiger traumatischer Astigmatismus des anderen Auges. Seidel 602.
Schielen, ätiologische Beziehungen der Ruhelage des Auges hierzu. Bielschowsky 993.
— operative Behandlung. Landolt 177.
— 26 Stereoskopenbilder zur Übung für Schielende und zur Prüfung auf binokulares Sehen. Hausmann 467.
Schieloperation, Verlängerung einer Rektussehne. Harmann 174.
Schiessleistung und Sehschärfe bei Infanterie, weitere Untersuchungen über den Zusammenhang. Cuny 138.
Schimmelpilzerkrankung des Auges. (Fall.) Dimmer 1069.
Schiötzs Tonometer, Beobachtungen. Ballantyne 951.
— — klinische Untersuchungen über Gebrauchsfähigkeit. Fourrière 122, 780.
Schiötzsches Tonometer, Modifikation. Ruben 83.
— — über einige an der Marburger Augenklinik gemachte Erfahrungen. Augstein 950.
Schiötzs Tonometer, über einige mit demselben gemachte Erfahrungen. Augstein 1163.
Schleimhautlappen zur Lidrandplastik bei der Behandlung von Entropium und Trichiasis. Maggi 1491.
Schneeblendung als Ursache von Rotgrünblindheit und eine durch Blendung experimentell zu erzeugende Farbensinnstörung. Lohmann 1441.
Schneeblindheit (zwei Fälle). Mathewson 1547.
Schreibenlernen der Blinden. Curtil 841.
Schulaugenärzte. Soll die Anstellung empfohlen und angestrebt werden? Teich 476.
Schule und Auge. Distler 1267, 1458a.
Schulhygiene und Abortivtherapie der Augen. Kaz 9.
Schulklassen, Verbesserung der Tagesbeleuchtung. Katz 1453.
Schussverletzungen. Sandmann 1256.
Schussverletzung mit Schrot, seltener Fall. Hesse 1248.
Schutzbrille, neue Form. Stock 917.
Schwangerschaftsretinitis im Narbenstadium. Rochon-Duvigneaud et Polack 1213.
— und Neuritis mit nachfolgender Atrophie. Butler 1701.
Schwarte, cyklitische. Beest 295.
Schweinsauge, Canalis hyaloideus. v. Szent-Györgyi 560.
Schwellenempfindlichkeit, absolute, der Netzhaut, Beiträge zur Kenntnis. Borchard 1419a.
Schwellenwert der Gesichtsempfindung, Einfluss der Geschwindigkeit des Reizzuwachses. Lasareff 583.
— der Pupillenreaktion und die Ausdehnung des pupillomotorischen Bezirkes der Retina. Schlesinger 317.
Schwimmbadkonjunktivitis. Paderstein 689.
— mit Chlamydozoenbefund. Huntemüller-Paderstein 238.
Schwindelgefühl bei Glaukom. Dor 777.
Schwund der Orbita, Wiederherstellung des Bindehautsackes. Weeks 1045.
Seelenblindheit. v. Stauffenberg 1216.
Seele und Nervensystem, über die Wechselwirkung gleichzeitiger Reize. Rauschburg 978, 1447.
Seeleute, Sehprüfung. Grossmann 967.
Sehakt und Gehirnoxydationsvorgänge. Angelucci 1417.
Sehdinge, scheinbare Grösse und Tiefenlokalisation, Frage des Einflusses von Akkommodation und Konvergenz auf dieselben. Ascher 1418.
Sehen der Einäugigen. Zeeman 158.
— die Theorie. Wilbrand 1281.
Sehenlernen eines Blindgeborenen. Moreau 151.
— eines 15jährigen Blindgeborenen nach erfolgreicher Operation. Augstein 959, 1419.
Sehhügel- und Vierhügelgegend, operative Erfolge bei Geschwülsten. Oppenheimer u. Krause 1713.

Sehhügel, Beitrag zur funktionellen Bedeutung auf Grund experimenteller Untersuchungen. Pfeifer (Nietleben) 1350.
Sehmechanismus, eine neue Erklärung. Castelli 137.
Sehproben, internationale. Hess 7.
Sehprüfung für Seeleute. Grossmann 967.
Sehrichtungen, identische, Untersuchungen über das Gesetz. Milutin 585.
— Stellungsfaktor. Hoppeler 970.
Sehschärfe und Refraktionsbestimmung von Analphabeten, eine neue Tafel. Döllner 1367.
— und Schiessleistung der Infanterie, weitere Untersuchungen über den Zusammenhang. Cuny 138.
Sehsphärenentwicklung. Lenz 404.
Sehsphäre, fortgesetzte Untersuchung. Lenz 1209.
Sehstörungen bei Hypophysisverletzungen. Kleefeld 1303.
— bei Turmschädel, operative Behandlung. Schlosser 1238.
— während einer Zahnerkrankung, die nach Extraktion des Zahnes verschwinden. Pont 1314.
Sehverbesserung bei Keratokonus. Helmbold 1075.
Sehvermögen, indirektes, Beiträge zum Studium. Calderaro 135.
Seitenauge der Wirbeltiere, die primäre Augenblase und der Augenbecher bei der Entwicklung. Studnicka 946.
Seitenventrikeldrainage, temporäre extrakranielle und Dekompressiv- (Palliativ-) Trepanation als Behandlung der Stauungspapille besonders bei Hirntumoren. Kaelin-Benziger 430.
Sekretion der Tränendrüse im Hungerzustand, experimenteller Beitrag zur Physiologie der Tränendrüse. Alessandro 198.
— des Kammerwassers, Rolle der Pars ciliaris retinae hierbei und seine Struktur. Mawas 132.
— innere und intraokularer Druck, Beziehungen zum Keratokonus. Strebel u. Steiger 282.
Sekretorische Fasern zur Tränendrüse und Geschmacksfasern, über den Verlauf. Blum 926.
— und ernährende Aufgaben des Pigmentepithels der Retina. Mawas 133.
Sekundärempfindungen, zur Theorie. Bleuler 569.
Selenium, photoelektrische Eigenschaften bei mittlerer Lichtintensität. Carlo 898.
Semilunarfalte und Tränenkarunkel, die Tumoren. Beauvieux 642.
Senile Veränderungen des menschlichen Auges. Attias 90.
Sensorischer Pupillenreflex bei Tabaksamblyopie. Dorrell 1584.
Septikämie, tuberkulöse, mit oberflächlichen Ulzerationen der Conjunctiva bulbi. Diagnose durch Kultur. Morax 246.
Serologische Untersuchungen an Augenkranken. Davidovics 1292.
Serotherapie (Auto-) in der Augenheilkunde. Rohmer 513.
Serum, Antidiphtherie-Serum bei postoperativen Infektionen des Auges. Partega 339.
— antidiphtherisches, Bedeutung für die infektiösen Augenerkrankungen. Darier 871.
Serumreaktion bei sympathischer Ophthalmie, ein Versuch. Nachtrag. Kümmell 773.
Serumtherapie bei eitrigen Augenentzündungen, experimentelle und klinische Versuche. Solm 61.
Serum- und Gewebssaft, art- und körpereigener, über entzündungserregende Stoffe in denselben. Dold u. Rados 1328.
Serum von Marmoreck bei miliarer Tuberkulose der Conjunctiva bulbi, Heilung. Fromaget 233.
Sepsis, puerperale, mit metastatischer Ophthalmie. Ergellet 481.
Septische Retinitis und metastatische Panophthalmie. Cantonnet 850.
Sichtbarkeit von Hornhautnerven. Fleischer 94.
Siderose des Auges. Danis 826.
Sideroskopbefund, positiver, über das Versagen der Magnetextraktion. Dolmer 825.
Sideroskopuntersuchungen und Erfahrungen mit den Innenpolmagneten. Lampé 531.
Siebbeinzellen- und Stirnhöhlenempyem mit doppelseitiger Orbitalphlegmone (unter besonderer Berücksichtigung des pathologisch-anatomischen Befundes). Takashima 1043.
Simulation oder traumatische Hysterie, traumatischer Diabetes. Stuelp 1260.
— beginnender Sehnervenschwund, traumatischer Diabetes, traumatische Hysterie oder Rentenhysterie. Stülp 1259.

Sinnesorgane, Beiträge zur allgemeinen Physiologie. Froehlich 1427.
Sinuitis des Gesichts und schwere Otitis mit isolierter totaler oder partieller Okulomotoriuslähmung. Bérard, Sargnon et Bessière 1287.
Skarifikation des vorderen Endes der mittleren Muschel bei akuter retrobulbärer Neuritis mit negativem Nasenbefund. Ausheilung. Tertsch 440.
Sklera, Bericht eines Falles von traumatischer Äquatorial-Ruptur. Knapp 1725.
Sklerabindehaut, operatives Verfahren gegen die Agyrosis. Komoto 684.
Sklera, blaue und Osteoporose bei fünf Generationen. Colon 1291.
— — und Knochenbrüchigkeit. Peters 491.
Sklera-, Iris- und Augenhintergrundsmelanosis, einseitige mit warzenförmigen kleinen Erscheinungen an der Irisvorderfläche. Fleischer 1098.
Sklera, Melanochromie. Adam 1283.
Skleraltrepanation nach Elliot und Sklerektomie nach Lagrange. Meller 1182.
Sklerale Cyste mit traumatischen Epitheleinsprengungen. de Lapersonne 1080.
Sklerales nekrotisch-hämorrhagisches Geschwür mit zirkulärer Ausbreitung auf die Hornhaut. Murakami 274.
Skleralruptur, vordere und hintere. Wernicke 1264.
— innere, nebst Bemerkungen über den Ringabszess. Nachtrag. Stölting 1088.
Skleralstaphylom, Pathogenese. Mattice 1570.
Skleraltrepan. Rollet 1656.
Skleraltrepane, neue. Gradle 1368.
Skleraltrepanation. van Romunde 384.
— nach Elliot bei Glaukom. Grüter 783.
— submuskuläre, bei Glaukom. Forbrich 779.
Sklera, Sarkom. Nelson 708.
— schwere Ruptur. Wachtler 461
— und Kornea, therapeutische Erfahrungen mit Vioform bei einigen Erkrankungen und Verletzungen. Dutoit 1559.
— und Hornhaut, therapeutische Erfahrungen mit Vioform bei einigen Erkrankungen und Verletzungen. Dutoit 1330.
— zur Kasuistik der angeborenen Veränderungen. Peters 941.
— Zusammenfallen bei Staroperationen und Antidiphtherie-Serum bei postoperativen Infektionen des Auges. Partega 339.
Sklerektasia circumscripta postica totalis s. Staphyloma verum posticum totale bei einem Fall von Typus monolateralis einer Myopia permagna. Strebel 603.
Sklerektomia anterior subconjunctivalis, eine neue Art der Ausführung. Lagrange 787.
Sklerektomie, antiglaukomatöse. Kalt 785.
— bessert Ablatio retinae (ein Fall). Aurand 1668.
— einfache bei Glaukom. Bettremieux 1166.
— en T. van Lint 789, 1178, 1179.
— nach Holth oder Elliot, Sklerekto-Iridenkleisis, Iridenkleisis, antomische Untersuchung der Operationsnarben und der applanierten Papillenexkavationen. Holth 376.
— nach Lagrange und Skleraltrepanation nach Elliot. Meller 1182.
Sklerektomia prae-aequatoralis bei Netzhautablösung und höherer Myopie. Holth 398.
Skleritis, Behandlung mit Tuberkulin. Spratt 280.
— sulzige. Verhoeff 290.
— und Podraga. Kalaschnikow 858.
Sklero-Episkleritis, rezidivierende, kompliziert mit Keratitis und Uveitis anterior. Bonino 1558.
Sklero-Keratitis und chronische intraokulare Tuberkulose, experimentelle Erzeugung. Verhoeff 1360.
Sklerokorneale Trepanation bei der operativen Glaukombehandlung. Elliot 3.
— — gegen Glaukom. Elliot 1170.
— — nach Elliot. Ducamp 1646.
— — — technische Studie, anatomische und experimentelle Untersuchungen. Ducamp 1408.
— Trepane, einige Erläuterungen. Elliot 1169.
Sklerokornealgrenze, zwei Fälle von Dermoid. Chance, Burton 697.
Sklerose, angebl. lokale, der Aderhautgefässe eines Auges (eigenartiger ophthalmoskopischer Befund). Weiss 1643.
— einseitige, des Kornealrandes. Rochon-Duvigneaud et Ducamp 1086.
— Fall von Pseudosklerose. v. Strümpell 1318.

Sklerose, multiple, über eine wichtige Verlaufsform. Auerbach u. Brandt 849.
Sklerosen, Thrombosen und Altersveränderungen der Zentralgefässe. Gilbert 1200.
Sklerotomie, kombiniert mit Iridektomie für chronisches Glaukom. Gruening 782.
Sklerotomie (Gittersklerotomie). Wicherkiewicz 387.
— — nach Wicherkiewicz bei Skleritis indurativa postica und universalis (Glaucoma simplex). Stransky 1187.
Skopolamin als Narkotikum, weitere Erfahrungen. Kümmell 909.
Skotom, Flimmerskotom und vasomotorische Krampferscheinungen (lokale Synkope) an beiden Händen. Pöllot 1313.
— hemianopisches Ringskotom (unvollständige doppelseitige Hemianopsie) Rübel 1716.
Skotommessung, neue Hilfsmittel. Walker 1372.
Skotom, ringförmiges bei Blendung durch Sonnenfinsternis. Speleers 588.
Skotome, ringförmige bei Sonnenblendung. Jess 580.
Skotom, ringförmiges vom blinden Fleck aus (sog. Bjerrumsches Zeichen) bei Stauungspapille. v. Szily 415.
Skotome, vorübergehende Blendungsskotome während der Fixation einer grellen Fläche, willkürliche Erzeugung und Beseitigung. Nachtrag. Vogt 1455.
Skotom, vorübergehendes, durch Blendung während der Fixation einer gelben Fläche, willkürliche Erzeugung und Beseitigung. Vogt 590.
— zentrales. Fridenberg, Percy 1676.
— — und Anomalien des blinden Flecks, ihre klinischen Anzeichen. Fridenberg, Percy 1676.
Skrofulöse Erkrankungen, ein Blutschmarotzer als Erreger. Hollaender Hugo 856.
Skrofulose und ihre Behandlung. Engel 1293.
Skrofulöse und tuberkulöse Augenerkrankungen, Behandlung mit Immunkörpern. Bock 498.
— — — Immunkörpertherapie. Zimmermann 1364.
Sonnenblendung, Beitrag zur Schädigung des Auges. Neuendorf 1685.
— Beobachtungen. Sandmann 836.
— Ringskotome. Jess 580.
Sonnenfinsternis, Augenschädigungen. Wendler 1263.
Sonnenfinsternisbeobachtung, Blendungsretinitis. Böhm 822.
— — Werdenberg 1696.
Sonnenfinsternisblendung mit Ringskotom. Speleers 588.
Sonnenfinsternis, die im Anschluss beobachteten Fälle von Blendung. Zipes 1265.
Sonnenlicht, direktes, Schädigung des Auges. Schur 1214, 1692.
Sophol-Prophylaxe bei Neugeborenen und ihre Leistungsfähigkeit. Anlauff 1530.
Spaltung, angeborene, der Iris in zwei Blätter. Wiegmann 1405.
Spannung, intraokulare, Beziehungen zur Ischämie der unteren Glieder. Cestelli 121.
Spasmen, klonisch-tonische okulo-palpebrale. Angeborene einseitige Paralyse des Oculomotorius communis. Wechselnde Mydriasis. Mosso, S. 1595.
Spätinfektion der Ophthalmoblennorrhoe. Credé-Hoerder 226.
— nach Elliot. Cramer 1645.
— nach Elliotscher Trepanation. (Fall.) Harms 1172.
— nach Elliottrepanation. Isakowitz 1174.
— — — Kuhnt 1176.
— — — Schur 1186.
— nach trepanierenden Operationen. Axenfeld 1164.
Speichel- und Tränendrüsen, Fall von symmetrischer Schwellung nebst Beteiligung des lymphatischen Apparates und der Haut. Plate u. Lewandowsky 204.
Spektralfarben, homogene, über die Netzhautströme bei Belichtung. Brossa u. Kohlrausch 960.
— reine, negative Nachbilder hierbei. Burch 134.
— Versuche über binokulare Mischung. Trendelenburg 1454.
Spektrallichter, die qualitativ verschiedene Wirkung der einzelnen auf die Tiernetzhaut; mittelst der Aktionsströme untersucht. Brossa u. Kohlrausch 1420.
Spiegelbilder an Brillengläsern. v. Rohr 1448.
Spiegel, neuer reflexloser Augenspiegel. Baum 1365.
Sporotrichose, experimentelle des Auges, weitere Beiträge. Fischer-Galati 874.
— — des Tränenapparates des Kaninchens. Fava 199.
— primäre, des Lids, eine Tränenfistel vortäuschend. Morax 191.
Sphärische Refraktionen, Entstehung. Steiger 475.
Sphenoidale Aktinomykose. Galliard et Masson 1296.

Sphinkterrisse und Aderhautablösung, ein Beitrag zur Entstehung. Davids 324.
Stäbchen und Zapfen der Wirbeltiere. Franz, V. 95.
Stahl-Fremdkörper, der durch das Auge in die Augenhöhle durchgedrungen war. Kridler 451.
Stahl, im enukleierten Auge werden 6 Stück gefunden; durch X-Strahlen war nur 1 Stück nachgewiesen worden. Allport, Frank 442.
Staphylokokken als Erreger von Orbitalzellulitis. Muncaster 1310.
Staphylokokkenzellulitis der Orbita. Muncaster 1521.
Staphyloma verum posticum totale s. Sclerectasia circumscripta postica totalis bei einem Fall von Typus monolateralis einer Myopia permagna. Strebel 603.
Staphylom der Hornhaut, Implantationscyste nach Entfernung desselben. Samuels 276.
— der Sklera, Pathogenese. Mattice 1570.
— des Ciliarkörpers, Abtragung mit Erhaltung des Bulbus. Genet 1561.
Staphylome der Hornhaut, angeborene. Wirths 949.
— ektopische, hintere. v. Szily, A. 166.
Staphylom (Narben-) der Hornhaut. Attias 1556.
— Operationsmethode zur Abflachung partieller Hornhautstaphylome. Dimmer 1070.
— und Papillitis bei Kalkverätzung. Braun 1223.
Starstichoperation in Südindien. Elliot 326.
Statistik und Ätiologie der primären Uvealerkrankungen. Espeut 763.
Stauungspapille, Bedeutung. Schieck 434.
— bei intrakranieller Erkrankung mit günstigem operativem Resultat. Uhthoff 441.
— chirurgische Behandlung. Pólya 1715.
— doppelseitige mit Zurückgehen der Erblindung. Alexander 1699.
— hypotonische (zwei Fälle). Meyer, O. 432.
— insbesondere bei Hirntumoren, Behandlung durch Dekompressiv- (Palliativ-) Trepanation und temporärer extrakranieller Drainage eines Seitenventrikels. Kaelin-Benziger 430.
Stauungspapillen, otogene. Ruttin 36.
Stauungspapille, über druckentlastende Eingriffe. Hessberg 426.
— und Abduzenslähmung bei Chlorose. Meller 859.
— und Liquor cerebrospinalis, die Bedeutung der Untersuchung bei diffusen zerebralen Erscheinungen. Meyers 814.
— Verhalten der Gesichtsfeldgrenzen. Frenkel 1226.
— Vom blinden Fleck ausgehendes Ringskotom (sog. Bjerrumsches Zeichen) hierbei. v. Szily 415.
Stellungsfaktor der Sehrichtungen. Hoppeler 970.
Stereometrische mehrdeutige Konturenzeichnungen, Ursachen der Inversionen. Zimmer 158.
Stereoskopenbilder zur Prüfung auf binokulares Sehen und zu Übungen für Schielende. Hausmann 467.
Stereoskopische Röntgenphotographie der Augenhöhle und ihres Inhalts. Adam 65.
Stereoskoptometer von Pfalz, Untersuchung der Grenzwerte des Tiefenschätzungsvermögens. Schweitzer 1451.
Sterilisation schneidender Augeninstrumente durch Alkohol. Possek 914.
Stillperiode und Sehnervenneuritis. Zani, Desiderio 1720.
Stirnaugen der Ameisen. Cäsar 92.
Stirnhöhlen- und Siebbeinzellenempyem mit doppelseitiger Orbitalphlegmone (unter besonderer Berücksichtigung des pathologisch-anatomischen Befundes). Takashima 1043.
Stockes-Adamsche und bilaterale Papillenatrophie nach Salvarsan. Fradkine 1334.
Stoffwechsel bei Glaukomatösen. Sulzer u. Ayrignac 1188.
Strabismus, alternierender konvergierender und bilaterale optische Papillitis durch Purpura exanthematica. Motolese 34.
— Behandlungsarten. v. Grósz 1002.
Strabismusbehandlung durch Muskelvorlagerung. Vacher et Denis 1482.
Strabismus, Bestimmung des binokularen Gesichtsfeldes mit Farben. Campos 996.
— convergens concomitans, Behandlung. Lindgren 617.
— — — Ursachen. Snellen 625.
— — orthopädische Behandlung. Ditróí 1468.
Strabismusoperation, einige Überlegungen. Bettremieux 1465.

Strahlenwirkung radioaktiver Substanzen, insbesondere des Mesothoriums und der Ersatz derselben durch Röntgenstrahlen. Physikalische und biologische Grundlagen. Müller (Immenstadt) 1349.
Strahlung, ultraviolette, Einfluss auf die Augenlinse. Chalupecky 1122.
Streptotricheen, Beitrag zur Frage. Über Pilzkonkremente im Tränenkanälchen. Wissmann 209.
Strikturen des Tränennasenkanals und Fibrolysin. Wolffberg 1362, 1510.
Strömungsrichtung und Resorption des Vorderkammerinhalts, klinische Beiträge zur Lehre. Klein, S. 954.
Strychnin, Einfluss auf die Netzhautfunktionen des normalen Auges. Calderaro 136.
Stumpfbildung nach Exenteratio und Enucleatio bulbi. Remmets 1039a.
Stylopygia orientalis und Tenebrio molitor, Fühlerähnliche Heteromorphosen an Stelle von Augen. Janda 932.
Subkonjunktivale Einspritzungen und Autoserotherapie. Darier 72.
— Injektionen von Quecksilbercyanid mit Acoin und Morphin. Jones 78.
Symblepharon und doppeltes Kolobom der Lider. Hay 1383.
Sympathikuslähmung, einseitige (Halssympathikus), angeborene. Pollak 942.
Sympathische Amblyopie (maligna?). Perlmann 362.
— Augenerkrankung mit vollständiger Wiederherstellung der Sehschärfe. Fisher 360.
— Augenentzündung und Salvarsan. Siegrist 1666.
— Chorioiditis. Alt 770.
— Entzündung, zur Frage der anaphylaktischen Entstehung. Cramer 1156.
— Neuritis optica mit Bericht über einen Fall. Thomson 776.
— okulo-pupilläre Bahnen, physio-pathologische Wirkung. Wirkung des Adrenalins auf das Auge. Mattirolo e Gamma 309.
— Ophthalmie, Beziehungen zu Fermentwirkungen am Auge. Guillery 879.
— — Behandlung durch Salvarsan und Neosalvarsan. Chaillons 771.
— — Bericht über einen Fall, 7 Tage nach der Operation (Iridektomie). Heilung durch Salvarsan. Calhoun 1155.
— — Beziehungen der Fermentwirkung am Auge. Guillery 1160.
— — Blutbefunde. Gradle 772a.
— — (drei Fälle). Dehenne et Bailliart 772.
— — ein bemerkenswerter Fall. Dimmer 1158.
— — gebessert durch Salvarsan. Manolesco 774.
— — klinische und anatomisch-histologische Demonstrationen. Krailsheimer 1161.
— — mit eigentümlichem Verlauf. Schieck 364.
— — Präparate einer beim Affen experimentell erzeugten. Deutschmann 1327.
— — und Augenverletzungen. Beziehungen der Lymphocytose. Franke 1159.
— — und idiopathische Iridocyklitis. Klinische Beobachtungen. Brock 1583.
— — und juvenile Katarakt. v. Hippel 361, 748.
— — und Tuberkulose. Stoewer 363.
— — Versuch einer Serumreaktion. Nachtrag. Kümmell 773.
— — vorgetäuscht durch spontane Iridocyklitis. Meller 766, 775.
Sympathisierende spontane Entzündung, zur Frage. Meller 1664.
Synästhesien, ihr Wesen, speziell die Ursache der Farbenbegleitung bei akustischen Wahrnehmungen. Pfister 977.
Synechie, vordere und Fehlen der Linse bei Hydrophthalmus. Schläfke jun. 1600.
Synergismus von Augenbewegungen, Störungen. Eppenstein 1000.
Synopsien, akustisch-chromatische (farbige Gehörsempfindungen). Langenbeck 150.
Syrgol, Beobachtungen über subkonjunktivale und intrabulbäre Anwendung. Dutoit 1329.

T.

Tabaksamblyopie und sensorischer Pupillenreflex. Dorell 1584.
Tabaksmissbrauch mit toxischer Amblyopie. Foster 853
Tabes, Dystrophie der Hornhaut. Fuchs 1074.
— mit Hemianopsie. Freund 1227.
Tabische Pupillenstörungen. Rochon-Duvigneaud et Heitz 1598.
Tagesbeleuchtung, Verbesserung in den Schulklassen. Katz 1435.
Tarsorrhaphie, wiederholte, Resektion des Halssympathikus und Röntgenstrahlen als Behandlung bei akuter purulenter Keratitis mit Exophthalmus. Erhaltung der Sehkraft auf einem Auge. Juler 1517.

Tarsusexstirpation bei Trachom. Arntz 672.
Tarsus, Tumor epithelialis mixtus (adenomatöses Kankroid). van Duyse 1485.
— über seine Struktur. Argaud et Falloney 1375.
— und Konjunktiva, amyloide Entartung. Poppen 1057.
Tarsusverschiebung, traumatische, mit teilweiser Ablepharie. Prevedi 455.
Taube, Wirkung von Wärme und Kälte auf die einzelnen Ampullen des Ohrlabyrinths, festgestellt mit Hilfe neuer Methoden. Popp 621.
Taubheit, kongenital-familiäre und Labyrintherkrankungen, Augenanomalien hierbei. van der Hoeve 486.
Taubstummheit, Augenstörungen. van der Hoeve 26.
Taucherbrillen und andere Brillen bei Leonardo da Vinci. Feldhaus 1269.
Täuschungen, sog. optische, Untersuchungen über den Zusammenhang von Erscheinungsgrösse und Erscheinungsbewegung bei einigen. Kenkel 1436.
Tektonische Plastik, Verwendbarkeit der Lippenschleimhaut. v. Mende 1056.
Temperatur des Körpers bei Erkrankungen des Auges. Igersheimer 30.
Temperaturverhältnisse, natürliche und künstliche am Auge. Untersuchungen mit Hilfe der Thermopenetration. Krückmann u. Telemann 1341.
Tenebrio molitor und Stylopyga orientalis, Fühlerähnliche Heteromorphosen an Stelle von Augen. Janda 932.
Tenonitis serosa acuta, doppelseitige (Fall). Pincus 1039.
Tenonsche Kapsel, Einführung einer Glaskugel. Coulomb 652.
— — Hautimplantation nach Enukleation. Wicherkiewicz 1047.
Teeröldämpfe, Augenverletzungen. Truc et Fleig 1064.
Tenotomie, partielle, des Rektus lateralis zur Erzielung vertikaler Ablenkung. Hartmann 175.
Tension des menschlichen Auges bei subkonjunktivalen Kochsalzinjektionen (tonometrische Untersuchungen). Verderame 1416.
Teratoides Osteom, ein Fall von überzähliger Tränenkarunkel. (Aus: Zur Pathologie der Bindehaut.) Schreiber, L. 557.
Teratologie des Auges, die allgemeinen modernen Anschauungen über die Grundbegriffe. Pagenstecher 106.
Termitensehorgan, Studien. v. Rosen, K. 1392.
Tersonsche Methode der chirurgischen Behandlung des Entropium senile des Unterlids. Villard 640.
Tetaniekatarakt. Stoelzner 1146, 1316, 1626.
Tetanie und Altersstar, Untersuchungen. Triebenstein 1628.
Tetanie und Schichtstar. Hesse und Phleps 330.
Tetanus durch intradurale Injektion von 10% Magnes. sulf. geheilt in zwei Fällen. Hörterich 798.
— nach Augenverletzung. Aubaret 444.
— nach orbito-okulären Traumen. Vinsonneau 1261.
Thermopenetration. Best 497.
— zur Untersuchung natürlicher und künstlicher Temperaturverhältnisse am Auge. Krückmann u. Telemann 1341.
Thermotherapie der progressiven Hornhautulzera. Experimentelle Untersuchungen. Weekers 896, 1576.
Thrombophlebitis orbitae, ausgehend von einem Furunkel der Nase. Hertel 214.
— orbitalis nach Tränensackexstirpation unter Berücksichtigung des pathologisch-anatomischen Befundes. Takashima 221.
Thrombose der Zentralvene und metastatische Ophthalmie. Purtscher 411.
Thrombosen der Äste der Vena centralis retinae. Rübel 1690.
— Sklerosen und Altersveränderungen der Zentralgefässe. Gilbert 1200.
Thyreoiderkrankung und Augenstörungen. (Fall.) Hambresin 1298.
Thyreoidextrakt, Heilung in einem Fall von rezidivierenden juvenilen Glaskörperblutungen. Bennett 350.
Tiefenlokalisation und scheinbare Grösse der Sehdinge, Einfluss der Akkommodation und Konvergenz. Ascher 1418.
Tiefenschätzungsvermögen, Bemerkungen zur Untersuchung. Cords u. Bardenheuer 962.
— über die Grenzwerte bei der Untersuchung mit dem Pfalzschen Stereoskoptometer. Schweitzer 1451.
Tiefensehen, monokulares, Bedeutung der Akkommodation. van Eysden 964.
Tiefenwahrnehmungen bei einseitiger Myopie. Köllner 974.

Tiefenwahrnehmung, monokulare, Einfluss der parallaktischen Verschiebung. Cords 961.
Tier-Augenheilkunde, kurzer Abriss. Schleich 845.
Tonometer von Schiötz, Beobachtungen. Ballantyne 951.
— — klinische Untersuchungen über die Gebrauchsfähigkeit. Fourrière 122, 780.
— Schiötzsches, Modifikation. Ruben 83.
— von Schiötz, über einige an der Marburger Augenklinik gemachte Erfahrungen. Augstein 950, 1163.
Tonometrische Untersuchungen, über die Wirkung der subkonjunktivalen Kochsalzinjektionen auf die Tension des menschlichen Auges. Verderame 1416.
Torticollis ocularis. Abelsdorff 991.
— — (Fall). Pierola 1476.
Toxipeptide und Methylalkohol, akute Intoxikation mit biochemischen Veränderungen des Kammerwassers. Grignolo 25.
Toxische Amblyopie durch Tabaksmissbrauch. Foster 853.
Toxischer Ursprung einer retrobulbären Neuritis. Allport, Frank 17.
Toxische temporäre Amaurose und Lähmung nach Alkoholinjektion in ein chronisches Sinusempyem. Friedmann 482.
Trachomatöse Konjunktiva, chirurgische Behandlungsweise. Kauterisation von Granulationen. Rochon-Duvigneaud et Onfray 248.
Trachomatöser Follikel und Bindehautepithelien, Beitrag zur Histologie. — Der Apparat von Golgi-Kopsch und die intrazellulären Einschlusskörper. Reis, W. u. Reis, K. 1549.
Trachomatöse und andere Hornhautgeschwüre, Behandlung mit Neutralrot. Augstein 66, 256.
Trachom-Behandlung. Kuhnt 1544.
— Röntgentherapie in der Augenheilkunde. Stargardt 252.
Trachom, Blastomyzeten. Stiel 1061.
— chirurgische Behandlung. Kuhnt 1054.
— der Tränenwege. Marougin 202.
— Epidemiologie und Bekämpfung in Palästina (mit besonderer Berücksichtigung der jüdischen Bevölkerung). Auerbach 1049.
— experimentelle Untersuchungen. Nicolle, Cuénod et Blaizot 688.
Trachomfrage. Lindner 1055a.
Trachomimmunität, zur Frage. Meyerhof 686.
Trachom in Italien von 1877 bis 1908. Minici 245.
— Kauterisation mit Kohlensäureschnee. Wibo 254.
— Kombination mit Frühjahrskatarrh. Bayer 674.
Trachomkranke. Paul 690.
— unbehandelte in Amsterdam, das Aufspüren. Sajet 249.
Trachomstudien, experimentelle. Leber, A. u. v. Provazek 884.
Trachom, Tarsusexstirpation. Arntz 672.
— über die Bedeutung einer angeblich in diesem angetroffenen Parasitenform. Addario La Ferla 222.
— und Epitheleinschlüsse. Löhlein 685.
— und seine Verbreitung in Hessen und Waldeck auf Grund des Materials der Marburger Augenklinik vom 1. April 1909 bis 1. April 1912. Diesing 1541.
Trachomuntersuchungen. Czaplewski 228, 229, 677.
— (Bemerkungen zu den Mitteilungen von Prof. Dr. Czaplewski.) Junius 683.
Trachom, vermeintliches. Katz, R. A. 1543.
Trachom-Virus, zur Biologie. Lindner 242.
Trachom, zur Frage über den diagnostischen Wert der Prowazek-Halberstädterschen Chlamydozoen. Isabolinsky u. Spassky 240.
Tränenableitende Wege, Beitrag zur Ätiologie der chronischen Erkrankungen. Brunzlow 643.
Tränenabführende Wege, Erkrankungen und Lues. Igersheimer 1022.
Tränenapparat (des Kaninchens), experimentelle Sporotrichose. Fava 199.
Tränendrüse, experimenteller Beitrag zur Physiologie, Tränensekretion im Hungerzustande. Alessandro 198.
— sekretorische Fasern und Geschmacksfasern, Verlauf. Blum 926, 1020.
Tränenfistel, vorgetäuscht durch Sporotrichose der Lider. Morax 191.
Tränenflüssigkeit, Absorption ultravioletten Lichtes. Lindahl 1440.
Tränenkanälchen, Beitrag zum Studium der Konkremente. Vassilopulos 205.
— über Pilzkonkremente, zugleich ein Beitrag zur Frage der Streptotricheen. Wissmann 209.

Tränennasengang, Entwicklung des nasalen Endes bei einigen Säugetieren. Tüffers, Paul 1401.
Tränennasenkanal, Beziehung zur Kieferhöhle und Bildung der Fossa lacrimalis. Whitnall 208.
— Fibrolysin gegen Strikturen. Wolffberg 1362, 1510.
Tränenorgane, Beziehungen zu Nase und Nebenhöhlen. Onodi 12.
Tränenröhrchen-Pilzkonkremente. Lange 1025.
Tränenröhrchen, zur Frage der Pilzkonkremente. Löwenstein 1026.
— Beteiligung an der Tuberkulose des Tränensacks. Wittich 650.
Tränensäcke, exstirpierte, anatomische Untersuchungen. Stock 1508.
Tränensackeiterung, Beteiligung der Nebenhöhlen der Nase. Peters 1523.
— konservative Behandlung und das Vorkommen von Pneumokokken im Bindehautsack. Peters 1504.
Tränensackerkrankungen, Bedeutung der bakteriologischen Untersuchung. Marx 203.
Tränensackeröffnung von der Nase aus in Fällen von Dakryocystostenose. West 207.
Tränensackexstirpation mit nachfolgender Thrombophlebitis orbitae (unter Berücksichtigung des pathologisch-anatomischen Befundes). Takashima 221.
— Erleichterung durch Anwendung der Beckschen Paste. van Lint 200.
— Technik. Lobel 201.
— technische Bemerkungen zur Operation. Pooley 1506.
Tränensack, polypenartige Bildung in demselben. Toke 647.
Tränensacktuberkulose. (Fall.) Fage 1021.
— Beteiligung der Tränenröhrchen. Wittich 650.
Tränensekretion im Hungerzustande, experimenteller Beitrag zur Physiologie der Tränendrüse. Alessandro 198.
Tränen- und Speicheldrüsen, Fall von symmetrischer Schwellung nebst Beteiligung des lymphatischen Apparats. Plate u. Lewandowsky 204.
Tränenwege, Beteiligung an einer Nasendiphtherie. Haas 681.
— Physiologie. West 649.
— Trachom. Marougin 202.
Tränenwege- und Nasenerkrankungen, zur Lehre von den bakteriologischen und histologischen Beziehungen. de Watripont 1509.
Transplantation, freie von Faszien bei Ptosisoperation. Aizner 186.
— von Amphibienaugen, Einfluss des Wirts. Uhlenhuth 518.
— von Kaninchensarkom (W. H. Schultze) auf Kaninchenaugen. Happe 52.
Trauma der Orbita mit einseitigem Argyll-Robertsonschem Syptom. Velter 319.
Trauma, schweres, des Augapfels mit günstigem Ausgang. Ssokolow 1732.
Traumatische Angiopathia retinae, zur Kenntnis. Purtscher 456.
— Ausstossung der Linse aus dem Augapfel. Wicherkiewicz 761.
— Hornhauttrübungen. Meller 831.
— Hysterie oder Rentenhysterie (traumatischer Diabetes, beginnender Sehnervenschwund, Simulation). Stuelp 1259.
— — traumatischer Diabetes oder Simulation? Stuelp (Mülheim) 1260.
— Katarakt bei jugendlichen Personen, Fälle, in denen keine Resorption eintritt. Bourgeois 738.
— Linsenluxation. Rübel 1144.
— Lochbildung in der Fovea. Purtscher 410.
— — — Scharff 1691.
— Myopie. (Fall.) Tange 604.
— Pupillenstörungen und einseitige reflektorische Pupillenstarre. Reiche 1597.
Traumatischer Astigmatismus, hochgradiger, bei Schielamblyopie des anderen Auges. Seidel 602.
— Diabetes, beginnender Sehnervenschwund, Simulation, traumatische Hysterie oder Rentenhysterie. Stülp 1259.
— — traumatische Hysterie oder Simulation? Stuelp (Mülheim) 1260.
— Lenticonus posterior. (Fall.) Fisher 743.
Traumatisches Glaukom. Fromaget, Camille et Henri 373.
Traumatische teilweise Ablepharie mit Verschiebung des Tarsus. Prevedi 455.
Traumen, orbito-okuläre und Tetanus. Vinsonneau 1261.
— schwere, des Auges mit Bradykardie. Gallenga 24.
Trepanatio antiglaucomatosa und Spätinfektion. Constantinesco 1644.
Trepanation bei akutem und chronischem Glaukom, Verschiedenes. Elliot 1647.
— der Sklera nach Elliot bei Glaukom. Grüter 783.

Trepanation des Limbus. Ausführung. Schnaudigel 386.
— nach Elliot, Demonstration des anatomischen Befundes. Uhthoff 1190.
— — — Demonstration eines Falles. Paderstein 791.
— — — ein Fall von Spätinfektion. Harms 1172. — Isakowitz 1174.
— — — Erfahrungen. Schieck 316, 385.
— — — Erfahrungen bei Glaukom. Schur 1184.
Trepanationen nach Elliot, experimentelle am Kaninchen. Clausen 370.
Trepanation nach Elliot, Modifikation der Technik. Dupuy-Dutemps 778.
— — — Spätinfektion. Kuhnt 1176. — Schur 1186.
— — — und Aderhautablösung. Schur 1185.
— — — zur Technik. v. Mende 381. — Bartels 367.
— — — zur Technik und Indikation. Paderstein 1654.
— (Palliativ-, Dekompressiv-) mit temporärer extrakranieller Drainage eines Seitenventrikels bei Stauungspapille, insbesondere bei Gehirntumoren. Kaelin-Benziger 430.
— sklero-korneale bei der operativen Behandlung des Glaukoms. Elliot 3.
— — einige beifügende Bemerkungen. Elliot 1169.
— — gegen Glaukom. Elliot 1170.
— — nach Elliot. Ducamp 1646.
— — — (Technische Studie, anatomische und experimentelle Untersuchungen.) Ducamp 1408.
— sklerale nach Elliot und Sklerektomie nach Lagrange. Meller 1182.
— submuskuläre der Sklera bei Glaukom. Forbrich 779.
Trepanatio sclerae. van Romunde 384.
Trepane der Sklera, neue. Gradle 1368.
— für Elliots Operation. Demonstration. Lundsgaard 534.
Trepan, Elliotscher, Demonstration eines elektromotorisch betriebenen und modifizierten. Vogt 85, 536.
Trepanierende Operationen, Spätinfektion. Axenfeld 1164.
Trepan, skleraler. Rollet 1656.
Trichiasisoperation. Ahlström 626.
Trichiasis und Entropium, zur operativen Behandlung. Oretschkin 1494.
Trichophyton des Auges (zwei Fälle). Landrieu 636.
Trichromatiker anomale und trichromatisches Sehen. Edridge-Green 140.
Trigeminus, Herpes zoster bilateralis im Gebiete des I. und II. Astes. Passera 193.
— Okulomotorius, Trochlearis, Abduzens und N. vidianus, anatomische und klinische Beziehungen ihrer Nervenstämme und des Sinus cavernosus zur Keilbeinhöhle. Sluder 1525.
— — — — die rhinogenen und otogenen Läsionen. Onodi 1311.
Tripolis, kurze Mitteilung über die vorherrschenden Augenerkrankungen. Re Francesco 4.
Triton und Frosch, Regenerationsprozess der Netzhaut. Fujita 503.
Trochlearis, Okulomotorius, Trigeminus, Abduzens und N. vidianus, anatomische und klinische Beziehungen ihrer Nervenstämme und des Sinus cavernosus zur Keilbeinhöhle. Sluder 1525.
— — — — die rhinogenen und otogenen Läsionen. Onodi 1311.
Trochlearisparese infolge Herpes zoster ophthalmicus mit präexistenter Heterophorie. Traquair 185.
Trübungen, knötchenförmige der Hornhaut (Groenouwsche Krankheit). Puscarin 1573.
Trypanblaufärbung, vitale am Auge. Schnaudigel 1395.
Trypanblau und Carmin, Ausscheidung im Auge nach intravenöser Injektion. Rados 943.
Tuberkelbazillus, Differenzierung des Typus humanus und bovinus durch Erzeugung experimenteller Hornhaut- und Iristuberkulose am Kaninchenauge nebst Untersuchungen über das Auftreten und die Bedeutung der komplementbildenden tuberkulösen Antikörper. Schieck 59a, 1109.
Tuberkelbazillen, Typus bei Parinauds Konjunktivitis (Conjunctivitis tuberculosa). Möllers 687.
Tuberkulinbehandlung Augenkranker. Bernheimer 870, 1323, 1580.
— bei Skleritis. Spratt 280.
Tuberkulin, therapeutische Rolle bei den Erkrankungen des Optikus und der Retina mit tuberkulöser Ätiologie. Dutoit 796.

Tuberkulöse Ätiologie bei juveniler Glaskörperblutung infolge von Periphlebitis retinalis mit proliferierenden Erscheinungen. Cramer 795.
— — bei den Erkrankungen des Optikus und der Retina. Therapeutische Rolle des Tuberkulins. Dutoit 796.
Tuberkulose als Ursache der Netzhautablösung. v. Hippel 728.
— chronische intraokulare und Sklero-Keratitis, über experimentelle Erzeugung. Verhoeff 1360.
— der Konjunktiva. (Fall.) Danesi 1540.
— der Hornhaut und Iris, experimentell erzeugte am Kaninchenauge, zur Differenzierung des Typus humanus und bovinus des Tuberkelbazillus nebst Untersuchungen über das Auftreten und die Bedeutung des komplementbindenden tuberkulösen Antikörpers. Schieck 1109.
— der Iris und Chorioidea. Stock 318.
— — und Sehnervenscheiden beim Rinde. (Fall.) Kohn 729.
— der Kornea. v. Hippel 265.
Tuberkulöser Lupus der Lider und der Meibomschen Drüsen. Morax et Landrieu 1492.
Tuberkulose der Retina. Knapp, A. 1681.
— des Auges. Abadie 477.
— — (Fall.) Droog 725.
— — Trapesonzewa 1112.
— — und der Lider, über einige seltene Formen. Boer 1093.
— — und ihre Behandlung. Rochat u. Wolff 888.
— des Tränensackes. (Fall.) Fage 1021.
— — Beteiligung der Tränenröhrchen. Wittich 650.
Tuberkulöse Erkrankungen des Auges. Lauber 730.
— isolierte Herderkrankung der Chorioidea mit Ausheilung des tuberkulösen Prozesses. Voland 768.
Tuberkulöser, komplementbindender Antikörper, Auftreten und Bedeutung bei experimentell erzeugter Hornhaut- und Iristuberkulose am Kaninchenauge. Schieck 1109.
Tuberkulose, epibulbäre. Guzmann 264.
Tuberkulöse Erkrankungen des Auges. Lauber 487.
— intrakranielle Prozesse mit Augensymptomen, zur Heilung resp. Besserung. Uhthoff 866.
— Iritis am linken Auge. Vossius 1115.
— (Lungen-), nervöse und psychische Störungen. Muralt 1596.
Tuberkulose, miliare der Conjunctiva bulbi, geheilt durch das Serum von Marmoreck. Fromaget 233.
— — und Blutungen in der Retina. Stock 862.
Tuberkulöse Natur der Periphlebitis adolescentium, Beitrag zur Lehre. Fleischer 1198.
— (sekundär-) Basis von Augenentzündungen, Behandlung und Ätiologie rheumatischer Augenerkrankungen. Streiff 1317.
Tuberkulose, „sekundäre", Beziehungen zu rheumatischen Augenerkrankungen. Wirtz 495.
— — der Netzhaut, zur Kenntnis. Agricola 388.
Tuberkulöse Septikämie mit oberflächlicher Ulzeration der Conjunctiva bulbi. Morax 246.
— seltene Affektion der Conjunctiva bulbi und der Kornea. Uhthoff 287.
Tuberkulosestudien, experimentelle. Krusius 53.
Tuberkulose und Netzhautablösung. v. Hippel 397.
Tuberkulöse und skrofulöse Augenerkrankungen, Behandlung mit Immunkörpern (I.-K.). Dr. Karl Spengler. Bock 498.
— — — Immunkörpertherapie. Zimmermann 1364.
Tumoraffektionen, retrobulbäre des Optikus, zur Differentialdiagnose. Langenbeck 1231.
Tumorähnliche Bildung im Auge eines Patienten (Demonstration). Plomann 767.
Tumor am Chiasma. Ahrens 1198.
— der Hypophyse. Perthes 1235.
— — als anatomischer Befund bei Infantilismus. Del Lago e Zani 1305.
Tumoren der Hypophysis, Beiträge zur Diagnose und zur operativen Therapie. Fejér 1294.
— — zur Diagnose, Pathologie und Therapie. Fleischer 1224.
— der Iris. Raubitschek 1107.
— der Lider, speziell der Meibomschen Drüsen. Therapie. Scheerer 1495.

Tumoren der Meibomschen Drüsen und Therapie der Lidtumoren im allgemeinen. Scheerer 1495.
— der Netzhaut. Elschnig 1196.
Tumor der Netzhautgefässe. Ginzberg 1677.
— der Orbita. v. Hippel 215.
— — vorgetäuscht durch fibröse Proliferation nach traumatischem Orbitalhämatom. Rochon-Duvigneaud 1040.
— der Vierhügelgegend mit Nystagmus retractorius. Bárány 168.
— des Optikus, mikroskopische Demonstration in zwei Fällen. Sattler 435.
Tumoren der Hypophysis, Demonstrationen zur Operation. Hinsberg 427.
— der Orbita und Möller-Barlowsche Krankheit, Exophthalmus. Jantzen 1034.
— — (zwei Fälle) operiert nach Krönlein, Fibrosarkom und Endotheliom. van Lint 1036.
— der Sehhügel- und Vierhügelgegend, operative Erfolge. Oppenheimer u. Krause 1718.
— der Tränenkarunkel und Semilunarklappe. Beauvieux 642.
— des Bulbus. Viterbi 1279.
— des Kleinhirns, operative Erfahrungen. Oppenheimer u. Borchardt 1712.
— des Optikus und der Papille. Sulzer et Rochon-Duvigneaud 438.
— des IV. Ventrikels, kasuistischer Beitrag zur Kenntnis. Nobel 1711.
— epitheliale, der Kornea. Steinohrt 281.
— — des Limbus, Beitrag zur Lehre. Maggi 1546.
— im Gehirn mit Stauungspapille, Beiträge zur Behandlung. Dekompressiv- (Palliativ-) Trepanation mit temporärer extrakranieller Drainage eines Seitenventrikels. Kaelin-Benziger 430.
— im Kleinhirnbrückenwinkel, Beitrag zur Kasuistik. Ramdohr 1315.
— maligne, über Behandlung mit Röntgenstrahlen. Braunschweig 1325.
— metastatische im Auge, zur Kenntnis. Arisawa 353.
— moderne Anschauungen über Histogenese und experimentelle Geschwulstforschung, angewendet auf die Lehre vom Sarkom der Aderhaut. Lange 1592.
Tumorenübertragung, experimentelle, auf das Auge. Hegner 1337.
Tumor, epithelialer, des Ciliarkörpers. Meller 1106.
— — epibulbärer, mittels Röntgenstrahlen geheilt. Guglianetti 1565.
— epithelialis mixtus (adenomatöses Kankroid) der Cartilago tarsi. van Duyse 1485.
Tumorforschung, experimentelle und moderne Anschauungen über Histogenese der Tumoren, angewendet auf die Lehre vom Sarkom der Aderhaut. Lange 1592.
Tumor in der Nähe des rechten Okzipitallappens des Grosshirns. Perthes 1234.
— subretinaler, Bild desselben bei Retinitis externa ossificans. Axenfeld 1192.
— ungewöhnlicher, des Kleinhirns, durch Operation geheilt. Krause 1708.
Turmschädel. Hochsinger 1705.
— Behandlung der Sehstörungen (Kanaloperation). Schlosser 817.

U.

Ulcus (Diplobazillen-) der Hornhaut, über histologische Befunde. Löwenstein 1082.
— corneae, Fall, hervorgerufen durch Bac. pyocyaneus. Jakobi 1567.
— — rodens. Liebrecht 1568.
— — serpens (Pneumokokken), klinische Beobachtungen über die Wirkung des Äthylhydrokupreins. Schur 1575.
— — — und andere spezifische Pneumokokkeninfektionen des menschlichen Auges, zur spezifischen Therapie durch Äthylhydrokuprein. Goldschmitt 1335, 1562.
— rodens. Gallemaerts 1560.
— — corneae, Beitrag zur Pathologie. Ichikawa 1077.
— — — und seine Behandlung. Morax 707.
— serpens, Beitrag zur Behandlung. Lidström 703.
— — Behandlung mit dem Dampfkauter, sowie neue Versuche in der Therapie der Dakryocystitis. Wessely 720.
— — Behandlung mit dem Dampfkauter und Dakryocystitisbehandlung mit Jodtinkturinjektionen, weitere Erfahrungen. Wessely 291.
— — corneae als Unfall bei der Arbeit. Sallenga 1574.
— — klinische Beobachtungen über die Wirkung des Äthylhydrokupreins. Schur 1356.
— — zur Therapie. Müller, L. 1083a.
Ultraviolettes Licht, Absorption durch die Tränenflüssigkeit. Lindahl 1440.

Ultraviolette Strahlen, Einfluss auf die Augenlinse. Chalupecky 1122.
Ulzera (multiple Pneumokokken-) der Hornhaut. zur Nedden 1084.
— progressive, der Kornea, Thermotherapie. Weekers 1576.
— — der Hornhaut, experimentelle Untersuchungen über die Thermotherapie. Weekers 896.
— spezifisch-tertiäre und spezifisch-hereditäre parenchymatöse Keratitis, eine Modifikation in der Behandlung. Wibo 1090.
Ulzeröse Keratitis bei jungen Hunden. Mitteilung über die Behandlung. Valude 288.
Unfall, das Ulcus serpens corneae als Unfallfolge bei der Arbeit. Sallenga 1574.
Unfallverletzungen des Auges, traumatische, erste Behandlung, Anzeige und Verjährung der Rechte auf Entschädigung und Prophylaxe. Partega 454.
Unfallversicherung und Verletzungen des Auges. Wagenmann 15.
Unterbindung der linken Carotis communis, eine seltene Indikation. Eisengräber 448.
Untersuchungsmethoden, neue, ophthalmoskopische. Wolff 88.
Urämie, über rezidivierende Paralyse des Okulomotorius. Scalinci 182.
Urämische Neuroretinitis. Danis 1671.
Urin- und Fäzesuntersuchungen bei Augenkrankheiten. Browning 479.
Uveaerkrankung, primäre, Beitrag zur Ätiologie und Statistik. Espeut 763.
Uvealtraktus, Ringsarkom. Hertel 356.
Uveitis, anaphylaktische, zur Frage. Fuchs 876.
Uveitis anterior und Keratitis bei einem Fall von rezidivierender Sklero-episkleritis. Bonino 1558.
Uveitis chronica, die Pathogenese mit Ausnahme der syphilitischen, tuberkulösen und sympathischen Formen. Fuchs u. v. Schweinitz 1099.
— chronische, endogene. Fuchs 301.
— chronica mit adhärenter Katarakt. Über Biiridektomie oder doppelte Iridektomie, einer oberen präparatorischen und dann einer unteren kombinierten. Truc 1604a.

V.

Vagotonisches Pupillenphänomen. Somogyi 1110.
Vakzine auf dem Lide. Fejér 633.
— (des Pasteurschen Instituts in Tunis), heilt in 7 Fällen Gonokokkenkonjunktivitis. Cuénod et Penel 1052.
— Keratitis mit Sekundärinfektionen. Caillaud 260.
Vakzinotherapie bei Gonokokkenkonjunktivitis mit dem Vakzin von Nicolle und Blaizot (26 Fälle). Cuénod et Penel 1539.
Vakzinetherapie bei Infektionen des Auges. Dwyer 501.
— und Vakzineprophylaxe. Axenfeld u. Arisawa 68.
Vakzine- und Serumtherapie bei Augenerkrankungen. Majon 511.
Ventrikel, vierter, kasuistischer Beitrag zur Kenntnis der Tumoren. Nobel 1711.
Veränderungen und Schädigungen des Auges durch die nicht direkt sichtbaren Lichtstrahlen. Schanz 1449.
Verätzung mit Kalk, Staphylom und Papillitis. Braun 1223.
Verbrennungen des Auges durch ätzenden Inhalt eines Golfballens. Crigler 824.
Verdunkelungen, vorübergehende, bei einäugiger Betrachtung einer hellen Fläche. Cords 1422.
Vererbung, kollaterale, bei Ptosis congenita, zur Kasuistik. Ginsburg 545.
Vergiftung durch Atropin, ungewöhnliche Dauer der Gehirnerscheinungen. Burr, Ch. 480.
— mit Saomin, Ausgang in Optikusatrophie. Elliot 46.
Verjährung der Rechte auf Entschädigung, Anzeige, Prophylaxe und erste Behandlung traumatischer Augenverletzungen durch Unfall. Partega 454.
Verletzung, bei welcher im enukleierten Auge 6 Stücke Stahl gefunden wurden. Durch X-Strahlen war nur ein Stück nachgewiesen worden. Allport Frank 442.
— der Orbita. Vossius 1262.
— — durch Revolverschuss, Quadrantenhemianopsie. De Lapersonne et Velter 830.
Verletzungen der Hornhaut, einige seltenere durch Fremdkörper. Schäfler 1730.
— des Auges durch Eisensplitter, Statistik. Elschnig 1125, 1243.
— — durch Fremdkörper, zur Diagnostik und zur Indikation und Technik der Magnetextraktion mit besonderer Berücksichtigung der genauen Lokalisation. v. Liebermann 1726.

Verletzungen des Auges im Kindesalter. Terrien et Dantrelle 459.
— — mit Berücksichtigung der Unfallversicherung. Wagenmann 15.
— — und Tetanus. Aubaret 444.
— des Ciliarkörpers. Contino 1722.
— durch Eisensplitter, über die während der letzten 3 Jahre in der Strassburger Universitätsaugenklinik beobachteten Fälle. Hüttemann 1133, 1724.
— durch Schuss. Sandmann 1256.
— orbito-okuläre und Tetanus. Vinsonneau 1261.
Verletzung, seltene durch Schrotschuss. Hesse 1248.
Verschluss der Zentralarterie, klinische Untersuchungen. Kohn 1206.
Versicherung gegen Unfall und Verletzungen des Auges. Wagenmann 15.
Vertikale Ablenkung erzielt durch partielle Tenotomie eines Rectus lateralis. Harmann 175.
Vestibularisreizung und Augenbewegungsstörungen. Maas 618.
Verwachsungen im Optikus. Girl 1702.
Verwachsungsversuche an Larvenaugen von Discoglossus pictus. Anastasi 1374.
Vidianus, Abduzenz, Trigeminus, Trochlearis und Okulomotorius, anatomische und klinische Beziehungen ihrer Nervenstämme und des Sinus cavernosus zur Keilbeinhöhle. Sluder 1525.
Vierhügelgegend, Tumor mit Nystagmus retractorius. Bárány 168.
Vierhügel- und Sehhügelgegend, operative Erfolge bei Geschwülsten. Oppenheimer u. Krause 1713.
Vioform, therapeutische Erfahrungen bei einigen Erkrankungen und Verletzungen der Horn- und Lederhaut. Dutoit 1330, 1559.
Vogelauge, zur Kenntnis des Pektens. v. Husen, Ebba 1386.
Vorderkammer, Demonstration eines Apparates zur Messung der Tiefe. Lindstedt 533.
— des Auges von Anabas scandens, über das Ligamentum anulare. Kolmer, W. 934.
— Entwicklung. Lindahl 551.
Vorderkammereröffnung, Vorgehen bei den intraokularen Operationen des vorderen Abschnittes. Grelault 527.
Vorderkammer, Erweiterung. Heuse 1649.
Vorderkammerinhalt, klinische Beiträge zur Lehre von der Strömungsrichtung und Resorption. Klein 954.
Vorderkammer, Linsenluxation spontane in dieselbe. Pons 341.
— spontane Eröffnung einer milchigen Katarakt in dieselbe. Rollet et Genet 342.
Vorderkammerwasserbildung, über die Beteiligung der Glaskörperzellen. Magitot et Mawas 955.
Vorderkammer, Wiederherstellung nach Elliotscher Operation. Wallis 1662.
Vorlagerung von Augenmuskeln, über die Bedeutung genauer Messungen. Asmus 605.
Vorstellung von Kranken. v. Hippel 237.
Vossius' Kontusionsring. Coats 1721.
Vossiussche ringförmige Trübung der vorderen Linsenfläche, zur Kenntnis. Purtscher 1143.

W.

Wandelbilder und Auge. Bahn 567.
Wanderzellen in der Hornhaut. Grawitz 930.
Wärme- und Kältewirkung auf die einzelnen Ampullen des Ohrlabyrinthes der Taube, festgestellt mit Hilfe neuer Methoden. Popp 621.
Warzenförmige kleine Erhebungen an der Irisvorderfläche bei zwei Fällen von einseitiger Melanosis der Sklera, der Iris und des Augenhintergrundes. Fleischer 1098.
Wassermannsche Histopinsalbe, Gebrauch in der Augenheilkunde. Hamburger 907.
— Reaktion, positive, in einem Fall von einseitigem Buphthalmus. Brown 369.
Weber-Fechnersches Gesetz und die Abhängigkeit des Reizwertes leuchtender Objekte von ihrer Flächengrösse. Lasareff 1439.
Wehrpflichtige, Augenkrankheiten. Kos 1274.
Wehrfähigkeit, Beiträge zur Hebung durch regelmäßige Überwachung der Kurzsichtigkeit. Heilborn 1460.
Weisses Licht, seine Fähigkeit, die Wirkung farbiger Lichtreize zu schwächen. Hermann 143.

Wespenstich-Katarakt. Bär 1118.
Wessely's Kunstaugen. Entfernung eines mittelst derselben lokalisierten Kupfersplitters. van der Hoeve 450.
Wicherkiewiczsche Gittersklerotomie bei Skleritis indurativa postica und universalis. (Glaucoma simplex.) Über die Wirksamkeit. Stransky 1187.
Wirbeltierembryonenaugen und Chorioidealsarkome: Entstehung des melanotischen Pigments. Bemerkung zu der Arbeit A. v. Szilys. Meirowsky 102.
Wirbeltiersehorgan, Lehrbuch der vergleichenden mikroskopischen Anatomie. Franz 465
Wirbeltierseitenauge, die primäre Augenblase und der Augenbecher bei der Entwicklung Studnicka 946.
Wirbeltiere, Stäbchen und Zapfen. Franz 95.
Wirt, Einfluss auf transplantiertes Amphibienauge. Uhlenhuth 518.
Wundheilung und Regeneration der Hornhaut. Untersuchungen in vitro. v. Szily 893.
— — — vergleichende Untersuchungen, anatomische. Salzer 890.

X.

Xanthopsie nach Santoninmissbrauch. Yamaguchi 869.
Xeroderma pigmentosum mit weitgehenden Zerstörungen im Bereiche der unteren Augenlider und der Kornea. Uhthoff 194.
Xerose mit Hemeralopie im Frühjahr 1912. Kurzer Bericht über das Ergebnis einer Umfrage bzw. die Häufigkeit des Vorkommens. v. Hippel 799.
Xerosis conjunctivae bzw. idiopathische Hemeralopie, zur Ätiologie. Ishihara 801.
— — und Hemeralopia epidemica, über die im Frühjahr 1912 in der Provinz Sachsen und in Thüringen beobachteten Fälle. Grossmann 1428.

Z.

Zahnerkrankung mit Gesichtsstörungen. Heilung nach Extraktion des Zahns. Pont 1314.
Zangengeburt, Ödem der Hornhaut nach derselben. Fejér 700.
Zapfen und Stäbchen der Wirbeltiere. Franz 95.
Zellenbildung in der Hornhaut. Schläfke 1355.
Zelluloidfilm, Kollodium- und Pelotenbehandlung bei verschiedenen Arten von Entropium. Kaz 1487.
Zenkersche Theorie der Farbenperzeption. Minkowski 1442.
Zeit- und Raumanschauung, experimentelle Untersuchungen zur psychologischen und ästhetischen Analyse. Die Gestaltswahrnehmungen. Bühler 571.
Zentralarterie, bemerkenswerter mikroskopischer Befund bei Verschluss. Hegner 79
Zentralarterie, Verschluss, klinische Untersuchungen. Kohn 1206.
Zentrale kongenitale Amaurose mit doppelseitiger Schrumpfung und Verkleinerung d Hinterhauptlappens. Sektionsbefund. Uhthoff 417.
Zentrales Skotom und Anomalien des blinden Flecks. Klinische Erscheinungen. Fridenberg 1676.
Zentralgefässe, Altersveränderungen, Sklerosen und Thrombosen. Gilbert 1200.
— der Retina bei chronischem Glaukom. Verhoeff 794.
Zentralgefässystem der Netzhaut, Arbeiten aus dem Gebiete der Pathologie. Harms 395.
Zentralgefässe, Verlagerung ihrer Durchtrittsstelle, Demonstration. Krauss 97.
Zentralvene der Retina, Astthrombosen. Rübel 1690.
Zentralvenenthrombose und metastatische Ophthalmie. Purtscher 411.
Zentralvenenverschluss. Coats 1670.
Zeozon, Mitteilungen über Aqua zeozoni. Vossius 87.
Zeozontherapie, wissenschaftliche Grundlagen. Pincus 56.
Zerebrales Herdsymptom, Nystagmus retractorius. Elschnig 172.
Zinksalze bei Diplobazillenkonjunktivitis, Untersuchungen über Wirkungsweise. Verrey-Westphal 895.
Zinksulfat bei Diplobazillenkonjunktivitis. Wirkungsweise. Duverger 873.
Zinnsches Ligament, pathologische Anatomie, spontane Luxation der Linse. Würdemann 1406.
Zonula- und Glaskörperentwicklung beim Menschen. Mawas u. Magitot 101.
Zuckergehalt des Kammerwassers. Ask 1407.
Zyklische Okulomotoriuslähmung. Lauber 178.
Zyma-Furunkulin, therapeutische Erfahrungen. Dutoit 903.
Zystitom, ein neues. Türk 920.

1/2 nat. Grösse

Neuer electr., reflexloser Augenspiegel „Piccolo“ D. R.-Patent 218905

n. Dr. med. Fritz Baum, Rom, zum Anschluss an Taschenbatterien für das aufrechte u. umgekehrte Bild. Oculare — 1,0 bis — 30,0 + 1,0 bis + 20,0 D.

Grösste Helligkeit u. Klarheit des Fundusbildes. Die Lichtquelle befindet sich näher dem Auge des Patienten als bei allen bekannten Augenspiegeln.

Preis compl. in Etui **Mk. 45,00.** Ausführliche Prospekte gratis.

Emil Sydow, Mechaniker & Optiker, Berlin N.W. 6. Marienstr. 10

Ophthalmologische Instrumente.

Kataloge kostenfrei.

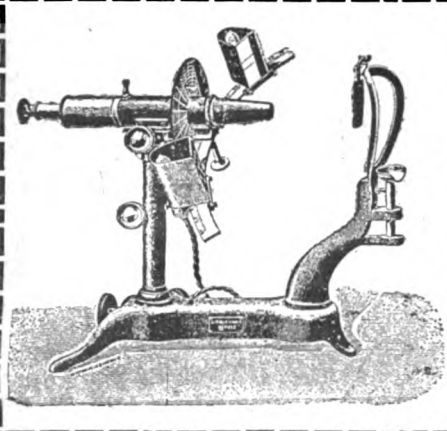

L. Giroux

vorm. Roulot, gegr. 1860.

Fabrik und Geschäftsräume

19, Rue de l'Odeon, Paris.

Herstellung von Instrumenten für die Ophthalmologie,

Ophthalmometer Javal & Schiœtz

neuestes Modell,

Perimeter, Glaskästen, Ophthalmoskope, ophthalmologische Leitern etc. etc.

Apparate für Augenheilkunde.

Sorgfältigste Ausführung aller Verordnungen der Herren Augenärzte.

R. Jung, G. m. b. H., Heidelberg.

Apparate, Instrumente, Geräte und Einrichtungen für

Augenheilkunde.

Augenspiegel, Skiaskope, Probiergläserkasten, Lampen, Ophthalmometer, Perimeter, Operationsinstrumente, Sterilisatoren, Laboratoriumsmöbel, Mikrotome, Mikrotommesser, Trockenöfen, Zentrifugen.

Kataloge kostenfrei.



Ophthalmometer

mit komplementär gefärbten Figuren

D. R. P.

S. Bericht über den X. internat. Ophthalmologen-Kongress Luzern 1904. Demonstration v. Prof. Siegrist.

Optometer. :: Perimeter.

Ophthalmoskopirlampen

n. Koster-Siegrist.

S. Bericht über den XI. Kongress Neapel 1909.

A. Streit, Nachfolger v. Pfister & Streit, **Bern** (Schweiz).

Instrumente aus **Tantal**-Metall

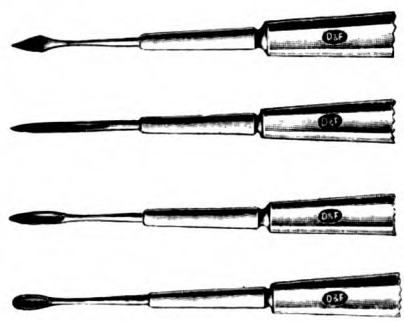

Nadel resp. **Lanze**

Hohlmeissel

do. nach **Levinsohn**

scharfer **Augenlöffel**

Tantal vereinigt in sich die **Vorzüge** von **Stahl** und **Platin**; kann **ausgeglüht** werden und bleibt **hart.**

Dörffel & Faerber, Specialfabrik ophthalmolog. Instrumente u. Apparate.

Berlin, Chausseestr. 10. = **Preisliste kostenlos.** =

Verlag von J. F. BERGMANN in Wiesbaden.

Tafeln zur Entlarvung der Simulation einseitiger Blindheit u. Schwachsichtigkeit

nach **Snellen** entworfen

von

Stabsarzt Dr. **von Haselberg** in Berlin.

Zweite, vermehrte Auflage. — *Preis Mk. 1.80.*

Preis der dazu gehörigen beiden Komplementärgläser Mk. 2.—.

ZEISS
FERNROHRLUPEN,

unokular und binokular.

Zur Beobachtung mit grossem freien Objektabstand bei relativ starker Vergrösserung.

Auch zu empfehlen für Schwachsichtige.

Prospekt „Med. F. 4" kostenfrei.

Berlin
Hamburg
London
Mailand

CARL ZEISS
JENA

Paris
St. Petersburg
Tokio
Wien

Collargol

Absolut reizloses und unschädliches,
in der Anwendung schmerzloses,
auch bei schwersten Infektionen
(z. B. Ulcus serpens, gonorrhoische Ophthalmie)
wirksames Antiseptikum.

Anwendung 1—5 %ige Lösung, 2—5 %ige Salbe.

Proben und Literatur kostenfrei.

Chemische Fabrik von Heyden, Radebeul-Dresden.

Die Neurologie des Auges.

Ein Handbuch für Nerven- und Augenärzte.

Von

Professor Dr. **H. Wilbrand** Augenarzt und Dr. **A. Saenger** Nervenarzt

im Allgemeinen Krankenhaus St. Georg in Hamburg.

I. Band: Die Beziehungen des Nervensystems zu den Lidern. Mit 151 Textabbildungen. — M. 14.—.

II. Band: Die Beziehungen des Nervensystems zu den Tränenorganen, zur Bindehaut und zur Hornhaut. Mit 49 Textabbildungen. — M. 8.60.

III. Band, I. Hälfte: Anatomie und Physiologie der optischen Bahnen und Zentren. Mit zahlreichen Abbildungen im Text und auf 26 Tafeln. — M. 18.60.

III. Band, II. Hälfte: Allgemeine Diagnostik u. Symptomatologie der Sehstörungen. Mit zahlreichen Abbildungen. — M. 22.40.

IV. Band, I. Hälfte: Die Pathologie der Netzhaut. Mit zahlreichen Abbildungen. — M. 16.—.

IV. Band, II. Hälfte: Die Erkrankungen des Sehnervenkopfes. Mit besonderer Berücksichtigung der Stauungspapille. Mit zahlreichen Abbildungen. — M. 16.—.

V. Band: Die Erkrankungen des Opticusstammes. Mit zahlreichen Textabbildungen und 10 Tafeln. — M. 16.—.

Im VI. Band (Schlussband) folgen die „Pupillenbewegung und Störungen der Akkommodation".

Aus Besprechungen:

Der neue Band des monumentalen, in der ganzen Literatur einzigartigen Werkes, ist nach Disposition und Ausführung wieder ein hervorragendes Denkmal deutschen Fleisses und der Gründlichkeit der Verfasser. Nach einer umfassenden Darstellung der an der Papille vorkommenden Bilder und ihrer Differentialdiagnose, wird die Stauungspapille erschöpfend monographisch behandelt hinsichtlich ihres Auftretens, ihrer Funktionsstörungen, hinsichtlich der verschiedenen sie erzeugenden Leiden speziell des Gehirns und seiner Häute, wie der selteneren sonstigen Ursachen. Erschöpfend behandelt wird dann die Therapie, der mikroskopische Befund und die Pathogenese; alles mit vollständiger Literatur, mit zahlreichen eigenen Erfahrungen und Befunden und mit ausgezeichneter fachmännischer Kritik.

Im In- und Auslande sind schon die bisherigen Bände als Nachschlagewerk, als Literaturquelle ausgiebig benutzt worden. Für den vorliegenden Band wird das erst recht gelten. Die Verfasser haben mit ihrer mühevollen Arbeit allen einen grossen Dienst geleistet, jeder Ophthalmologe und Neurologe wird dies Werk mit grösstem Vorteil lesen.

Axenfeld, Freiburg i. Br., in „Klin. Monatsbl. f. Augenheilkunde".

Verlag von J. F. BERGMANN in Wiesbaden.

Aus der Universitäts-Augenklinik zu Freiburg i. Br.
Direktor: Geh. Rat Prof. Dr. AXENFELD.

Studien

über die

pathologische Anatomie der erworbenen Linsenluxationen

nebst

Beiträgen zur Kenntnis der pathologischen Anatomie der Spontanresorption der Linse in geschlossener Kapsel und der traumatischen Irisablösung

von

Dr. Fritz Ask
Privatdozent der Augenheilkunde an der Universität Lund (Schweden).

Mit 23 Abbildungen auf Tafel I—X.

Preis Mk. 10.—.

I. Die Verlagerungen der Linse innerhalb des Augapfels.

Mit einem Beitrage zur pathologischen Anatomie der traumatischen Iridodialyse ohne Eröffnung des Bulbus im Falle I. — Mit einem Beitrage zur pathologischen Anatomie der Spontanresorption der Linse in geschlossener Kapsel im Falle V. — Mit einem Beitrage zur pathologischen Anatomie der traumatischen Totalablösung der Iris mit subkonjunktivaler Ruptur des Bulbus im Falle IX. — Zusammenfassende Übersicht der pathologisch-anatomischen Hauptbefunde bei erworbenen Linsenverlagerungen innerhalb des Augapfels. — Zur Kenntnis des Mechanismus der erworbenen Linsenverlagerungen innerhalb des Augapfels. — Zur Frage der Reizwirkung der luxierten Linse.

II. Die Verlagerungen der Linse ausserhalb des Augapfels.

Frühere Untersuchungen. — Eigene Untersuchungen. — Zusammenfassende Übersicht der pathologisch-anatomischen Hauptbefunde bei Linsenverlagerungen ausserhalb des Augapfels. — Zur Kenntnis des Mechanismus der Linsenverlagerungen ausserhalb des Augapfels.

Hauptergebnisse.

Unsere Kenntnis von den pathologisch-anatomischen Vorgängen, die sich im Anschluss an eine Linsenluxation im Auge abspielen, sind in vielen Beziehungen noch sehr mangelhaft. Es ist deshalb sehr zu begrüssen, dass ein berufener Forscher wie F. Ask diese Fragen zum Gegenstande eingehender Studien machte. In einer ausserordentlich gründlichen und vortrefflich geschriebenen Monographie legt uns der Verfasser seine durch jahrelange Untersuchungen gewonnenen Ergebnisse vor. Die Arbeit bedeutet vermöge ihrer Vollständigkeit und Gründlichkeit eine sehr wertvolle Bereicherung unserer Fachliteratur und erhebt sich weit über das Niveau der über dieses Gebiet vorhandenen Publikationen. Einerseits bietet sie eine sehr geschickte Darstellung der bisherigen Kenntnisse und Erfahrungen, und andererseits verdanken wir den sehr exakten Untersuchungen eine grosse Reihe neuer und bemerkenswerter Tatsachen. . . . . .

Dr. C. A. Hegner (Jena) in Klinische Monatsblätter für Augenheilkunde.

Verlag von J. F. BERGMANN in Wiesbaden.

Die Genese

der

Stauungspapille.

Von

Prof. Dr. **Franz Schieck,**
Oberarzt der Königl. Univ.-Augenklinik zu Göttingen.

Mit 31 Abbildungen auf 16 Tafeln.

Preis M. 4.80.

Die bedeutsamen Resultate der Schieckschen Monographie scheinen eine endgültige Lösung der seit fünf Jahrzehnten viel umstrittenen Frage der Ursachen der Stauungspapille zu bringen. Diese S. sche Theorie erklärt ungezwungen alle Fälle von Papillitis, die verschiedenen ophthalmoskopischen Bilder, und macht die guten Erfolge der Palliativtrepanation verständlich, welche die Stauungspapille mit ihren deletären Folgen für den Opticus beseitigt, obwohl die Ursachen der intrakraniellen Druckerhöhung (Tumor usw.) unangegriffen bleiben.

. . . . Die Ausführungen Schiecks in Verbindung mit den vorzüglichen Abbildungen seiner mikroskopischen Präparate haben viel Überzeugendes an sich. Wenn sich alles im Sinne des Verfassers bestätigen sollte, so ständen wir hier vor der ebenso glücklichen als genialen Lösung einer Frage, welche seit den grundlegenden Veröffentlichungen Albrecht v. Graefes nicht nur die Ophthalmologen sondern auch die Neurologen und internen Mediziner in Atem erhielt. *Wochenschrift für Therapie und Hygiene des Auges.*

Die Berufskrankheiten des Auges.

Ihre Entstehung, Behandlung und Verhütung.

Von Dr. **L. Hirsch** in Berlin.

Mit 20 Abbildungen im Text. — Preis: M. 4.60.

Dass manche Berufsarten einen schädigenden Einfluss auf die Augen haben und spezifische Augenkrankheiten und Augenverletzungen im Gefolge haben, ist eine bekannte Tatsache, über die auch schon viel geschrieben ist. Eine zusammenhängende Darstellung möglichst sämtlicher Berufskrankheiten des Auges, wie sie Verfasser hier bringt, ist aber, soviel mir bekannt, bis jetzt noch nicht vorhanden. Wir finden hier zuerst die Augenkrankheiten der Bergarbeiter, dann die beruflichen Augenverletzungen in oberirdischen Werken (Metallarbeiter, Maurer, Steinklopfer, Zimmerleute usw.) behandelt. Weiter bespricht Verfasser die Augenkrankheiten der Feuerarbeiter, der Berufsarten, die anhaltende Naharbeit beanspruchen, die ungiftigem Staub und die Vergiftungsgefahren ausgesetzt sind. Es folgen die Augenkrankheiten in elektrischen Betrieben, der Eisenbahnbeamten, der Seeleute, der Fischer und der Landarbeiter. Schliesslich gibt dann Verfasser noch allgemeine prophylaktische Hinweise zur Verhütung dieser Berufskrankheiten. Ein Sachregister macht den Schluss. Das Buch gibt einen guten Überblick über die gesamten Berufskrankheiten des Auges; es bringt zu Altbekanntem manches Neue und gibt wertvolle Anregungen. *Zeitschrift für Medizinal-Beamte.*

Verlag von J. F. BERGMANN in Wiesbaden.

Über Symptomatologie, Wesen und Therapie

der

Hemiplegischen Lähmung.

Mit besonderer Berücksichtigung der Entwickelung und Funktion der Bewegungszentren in der Wirbeltierreihe.

Von Prof. Dr. med. **Nic. Gierlich,** Nervenarzt in Wiesbaden.

Mit 18 Abbildungen im Text. — Preis Mk. 4.60.

Bericht über die 39. Versammlung der ophthalmologischen Gesellschaft.

Heidelberg 1913.

Redigiert durch **A. Wagenmann.**

Mit 62 Textabbildungen und 44 teils farbigen Tafeln. — Mk. 18.—.

Internationale Sehproben

unter Verwendung der Landolt'schen Ringe hergestellt.

Von Geh. Hofrat Prof. Dr. **C. Hess** in München.

Zweite Auflage. Mk. 1.—. — Dasselbe, Ausgabe in Spiegelschrift. Mk. 1.—.

Gesichtsfeld-Umrisse

zum Gebrauche für gewöhnliche und für selbstzeichnende Perimeter.

Von Geh. San.-Rat Dr. **A. Nieden** in Bonn.

Fünfte Auflage. 50 Blatt. — Mk. 1.—.

Tafeln zur Bestimmung der zentralen Sehschärfe schwachsichtiger Augen.

Von Prof. Dr. **Emil Berger** in Paris.

I. Teil, 12 Tafeln mit Text. Mk. 1.20. — II. Teil, 15 Tafeln mit Text. Mk. 1.30.

Verlag von J. F. BERGMANN in Wiesbaden.

Kurzer Leitfaden
der
Refraktions- und Akkommodations-Anomalien.

Eine leicht fassliche
Anleitung zur Brillenbestimmung.
Für praktische Ärzte und Studierende

bearbeitet von
H. Schiess,
Professor der Augenheilkunde an der Universität Basel.

Zweite vermehrte Auflage.

Mit 30 Abbildungen.

Kartoniert: Mk. 2.80.

Inhalts-Verzeichnis.

1. Einleitung. — 2. Kombination von Linsen ohne Distanz. — 3. Bestimmung des Linsenwertes. — 4. Akkommodation. — 5. Helmholtz'sche Theorie. — 6. Müller'sche Theorie. — 7. Refraktion des normalen Auges. — 8. Schematisches Auge. — 9. Linsenkombinationen. — 10. Sehschärfe und Bestimmung derselben. — 11. Gläserbestimmung, Brillenbenennung und -wirkung. — 12. Presbyopie. — 13. Akkommodations-Parese und -Paralyse. — 14. Akkommodationskrampf. — 15. Aphakie. — 16. Refraktionsanomalien. — 17. Hypermetropie. — 18. Asthenopische Beschwerden. — 19. Myopie. — 20. Astigmatismus. — 21. Anisometropie. — 22. Schutzbrillen.

Die vorliegende Schrift gibt dem Studenten wie dem praktischen Arzte neben einem kurzen, leicht fasslichen Überblick über die Refraktions- und Akkommodationsanomalien eine praktische Anleitung zur Bestimmung der Brille. Zum Schluss werden noch die Schutzbrillen besprochen, und zwar diejenigen gegen Verletzungen, wie auch die gegen Blendung.

Da sich heutzutage der praktische Arzt auf dem Lande und in den Städten wohl immer mehr mit Brillenbestimmungen beschäftigt, dürfte ihm dieser Leitfaden zur Erleichterung sehr willkommen sein.

v. Sicherer i. Berliner Klinische Wochenschrift.

Carl Marhold, Verlagsbuchhandlung in **Halle** a. S.

Sammlung zwangloser Abhandlungen

aus dem Gebiete der

Augenheilkunde.

Mit besonderer Rücksicht auf allgemein-ärztliche Interessen

und unter ständiger Mitwirkung von

Geh. Hofrat Prof. Dr. **Axenfeld** in Freiburg i. Br., Prof. Dr. **Baas** in Karlsruhe i. B., Prof. Dr. **Greeff** in Berlin, Prof. Dr. **Groenouw** in Breslau, Prof. Dr. **Haab** in Zürich, Geh. Hofrat Prof. Dr. **Hess** in München, Prof. Dr. **Knies** in Freiburg i. Br., Prof. Dr. **Schirmer** in New-York, Prof. Dr. **Schlösser** in München, Geh. Med.-Rat Prof. Dr. **Uhthoff** in Breslau

herausgegeben von

Geh. Medizinalrat Prof. Dr. **A. Vossius** in Giessen.

Abonnementspreis für 1 Band = 8 Hefte 8 Mark. — Es liegen bis jetzt 8 Bände abgeschlossen vor, der neunte Band ist im Erscheinen. Jedes Heft ist auch einzeln käuflich. **Die Summe der Einzelpreise ist wesentlich höher als der Abonnements- bezw. Bandpreise.**

Preisermässigung: Bei Bezug der kompletten Serie tritt für die bereits abgeschlossenen Bände eine Ermässigung des Preises auf M. 6.— pro Band ein.

Ausführliches Verzeichnis aller bisher erschienenen Hefte der Sammlung steht auf Wunsch gern zu Diensten.

Band IX der Sammlung enthält bisher folgende Arbeiten:

Heft 1. **Vossius,** A. in Giessen. Die Angiomatose der Retina (von Hippelsche Krankheit). Einzelpreis M. 1.—.

„ 2. **Gilbert,** Privatdozent Dr. W. in München. Über Herpes iridis und andere seltenere herpetische Augenerkrankungen. Einzelpreis M. 1.—.

„ 3. **Davids,** Dr. med. Hermann, Augenarzt in Münster i. W. Über traumatische Linsenluxation. Zugleich ein Beitrag zur Entstehung der Sphinkterisse und der Aderhautablösung Einzelpreis M 1 —.

„ 4. **Igersheimer,** Privatdozent Dr., Oberarzt der Universitäts-Augenklinik zu Halle a. S. Das Schicksal von Patienten mit Keratitis parenchymatosa auf hereditär-luetischer Grundlage. (Syphilis und Auge, VIII. Mitteilung.) Einzelpreis M. 1.50.

„ 5. **Blaauw,** Dr. E. E. in Buffalo N.-Y. Die Augen-Symptome der Raynaudschen Krankheit. Einzelpreis M. 1.—.

Arbeiten aus dem hirnanatomischen Institut in Zürich
(Interakademisches Institut).
Herausgegeben von Professor **C. von Monakow** in Zürich.
Heft VIII. — Preis Mk. 16.—.

Inhalt u. A.:

Über Seelenblindheit
(Opt. Agnosie).

Nebst Bemerkungen zur Anatomie der Sehstrahlung.

Von

Dr. **W. Freiherr von Stauffenberg,**
Assistent der II. Mediz. Klinik in München.

212 Seiten. — Mit 67 Textabbildungen und 2 Tabellen.

Die Entwickelung von

Lichtsinn und Farbensinn
in der Tierreihe.

Vortrag, gehalten bei der Versammlung deutscher Naturforscher u. Ärzte in Wien am 25. Sept. 1913

von

Geh. Hofrat Professor Dr. **C. Hess,**
Direktor der Univ.-Augenklinik in München.

Mit 12 Abbildungen im Text. — Preis Mk. 1.60.

Die Theorie des Sehens.

Zwei Vorträge, gehalten während der akademischen Ferienkurse zu Hamburg.

Von

Professor Dr. **H. Wilbrand,**
Oberarzt am Krankenhaus Hamburg-Eppendorf.

Mit 10 Abbildungen im Text und 2 Tafeln.

Preis Mk. 1.60.

DIONIN

in der

Augenheilkunde.

Hervorragend bewährtes

Lymphagogum,

Analgetikum,

Antiphlogistikum.

Ausgezeichnete **resorbierende, aufhellende, heilungsbefördernde** Wirkung.

Umfangreiche Literatur u. Proben zur Verfügung.

E. MERCK

Chem. Fabrik, Darmstadt.

INHALT.

Originalarbeiten.

Seite

Köllner, Privatdozent Dr. Das funktionelle Überwiegen der nasalen Netzhauthälften im gemeinschaftlichen Sehfeld. (Mit 2 Abbildungen im Text) 153
(Aus der kgl. Universitäts-Augenklinik zu Würzburg.)

Löhlein, Professor Dr. Walther in Greifswald. Über Gesichtsfelduntersuchungen bei Glaukom und ihren differentialdiagnostischen Wert. (Mit 4 Abbildungen im Text) 165
(Aus der Univ.-Augenklinik zu Greifswald. Direktor: Prof. Dr. Römer.)

v. Liebermann, jr., Dr. L. Zur Diagnostik der Fremdkörperverletzungen des Auges und über Indikationen und Technik der Magnetextraktion mit besonderer Berücksichtigung der genauen Lokalisation. Klinische und experimentelle kritische Studie. Von der medizinischen Fakultät der Universität Budapest mit dem K. Baloghschen Preise ausgezeichnete Arbeit. (Mit 10 Abbildungen im Text) 177
(Aus der Augenklinik Nr. 1 der Kgl. ungar. Universität Budapest.)

Guillery, H. in Cöln. Über Fermentwirkungen am Auge und ihre Beziehungen zur sympathischen Ophthalmie IV. (Mit 12 photographischen Abbildungen auf Tafel XXIV/XXVI) 226
(Aus dem bakteriologischen Laboratorium der Stadt Cöln.)

Greeff, Prof. in Berlin. Neue Methoden makroskopische Augenpräparate in natürlichen Farben zu konservieren 255

Hack, Dr. R., Augenarzt in Hamburg. Zur Ätiologie des Keratokonus 259
(Aus der Augenpoliklinik des allgem. Krankenhauses St. Georg in Hamburg.)

Groethuysen, Dr. med. G. Ein Fall von zyklischer Okulomotoriuslähmung. (Mit 2 Abbildungen im Text) 265
(Aus der Universitäts-Augenklinik zu München.)

Vermischtes 269

Literaturbericht über das vierte Quartal 1913.

Allgemeine ophthalmologische Literatur S. 351. Referent Wessely . 351

Beziehungen zu Allgemeinleiden (einschl. Vergiftungen) S. 353. Referent Höhmann 353

Allgemeine und experimentelle Pathologie und Therapie S. 368; Untersuchungsmethoden, Heilmittel, Instrumente, allgemeine operative Technik S. 379. Referent Löhlein 368

Anatomie, Entwicklungsgeschichte, Missbildungen S. 381. Referent Pagenstecher 381

Ernährungsphysiologie und Augendruck S. 388. Referent Wessely . 388

Physiologie und Pathologie des Gesichtssinnes S. 391; Physiologie und Pathologie der Akkommodation und Refraktion S. 405; Physiologie und Pathologie des Bewegungsapparates S. 407. Referent Köllner 391

Lider S. 412; Tränenorgane S. 416; Orbita (nebst Exophthalmus), Nebenhöhlen S. 419. Referent Höhmann 412

Bindehaut S. 424; Hornhaut und Lederhaut S. 430. Referent Wolfrum 424

Iris (Pupille) S. 436; Linse S. 437. Referent Nicolai. 436

Glaskörper und Aderhaut S. 450; Glaukom S. 452; Sympathische Ophthalmie S. 458. Referent Kümmell 450

Netzhaut S. 460; Sehnerv und Sehbahn S. 467; Unfallerkrankungen, Verletzungen, Fremdkörper, Parasiten S. 471. Referent Meyer . . 460

Druck von Carl Ritter, G. m. b. H., Wiesbaden.

ICH.

UNIVERSITY OF MICHIGAN
3 9015 06989 3579